doi 10.12122/j.issn.1674-4500.2026.05.12 分子影像学杂志, 2026, 49(5): 644-650

甲状腺良恶性结节的鉴别：基于CT纹理分析参数中的熵值及超声联合CT

袁德好[1]，孙家龙[1]，吴宗山[1]，潘友涛[1]，陈立权[2]，黄道余[1]
安徽医科大学附属六安医院（六安市人民医院）[1]医学影像科，[2]甲乳外科，安徽 六安 237000

摘要：目的 探讨CT纹理分析参数中的熵值及超声联合CT表现在鉴别甲状腺良恶性结节中的应用价值。**方法** 回顾性分析2022年1月~2024年8月在安徽医科大学附属六安医院（六安市人民医院）经病理证实的156例甲状腺结节患者的临床及影像学资料，根据病理结果分为恶性组（*n*=89）和良性组（*n*=67）。所有患者术前均行超声及CT检查，对CT图像进行纹理分析，提取熵值、偏度、峰态等纹理参数，比较两组间差异。依据检查方式将患者分为超声CT联合检查组、单纯超声检查组、单纯CT检查组，分析各组影像学特征，比较3组诊断的敏感度、特异度、准确性及鉴别良恶性甲状腺结节的符合率。**结果** 恶性组熵值高于良性组，偏度、峰态低于良性组（*P*<0.05）。影像学特征方面，恶性结节边界不清、形态不规则、微钙化、血流丰富及颈部淋巴结肿大发生率均高于良性结节（*P*<0.05）。超声CT联合检查组的敏感度、特异度、准确性及鉴别符合率均高于单纯超声检查组和单纯CT检查组（*P*<0.05）。**结论** CT纹理分析参数中的熵值对鉴别甲状腺良恶性结节具有重要价值，恶性结节熵值升高；超声联合CT检查能够综合评估结节的多维度影像学特征，显著提高甲状腺良恶性结节的鉴别诊断效能，值得临床推广应用。
关键词：甲状腺结节；CT纹理分析；熵值；超声检查；鉴别诊断

Differentiating benign and malignant thyroid nodules using entropy parameters from CT texture analysis combined with ultrasonographic and CT

YUAN Dehao[1], SUN Jialong[1], WU Zongshan[1], PAN Youtao[1], CHEN Liquan[2], HUANG Daoyu[1]
[1]Department of Medical Imaging, [2]Department of Thyroid and Breast Surgery, Lu'an Hospital of Anhui Medical University (Lu'an People's Hospital), Lu'an 237000, China

Abstract: Objective To evaluate the diagnostic value of entropy parameters derived from CT texture analysis, as well as the combined application of ultrasonography and CT imaging, in differentiating benign and malignant thyroid nodules. **Methods** A retrospective analysis was conducted on the clinical and imaging data of 156 patients with thyroid nodules confirmed by pathology in Lu'an Hospital of Anhui Medical University (Lu'an People's Hospital) from January 2022 to August 2024. According to the pathological results, the patients were divided into the malignant group (*n*=89) and the benign group (*n*=67). All patients underwent preoperative ultrasound and CT examinations. The texture of the CT images was analyzed, and texture parameters such as entropy, skewness, and kurtosis were extracted to compare the differences between the two groups. The patients were divided into the combined ultrasound-CT examination group, the simple ultrasound examination group, and the simple CT examination group based on the examination methods. The imaging characteristics of each group were analyzed, and the sensitivity, specificity, accuracy, and the coincidence rate for differentiating benign and malignant thyroid nodules of the three groups were compared. **Results** The entropy value of the malignant group was significantly higher than that of the benign group, while the skewness and kurtosis were significantly lower than those of the benign group (*P*<0.05). In terms of imaging features, the incidence of unclear boundaries, irregular shapes, microcalcification, rich blood flow, and enlarged cervical lymph nodes in malignant nodules was higher than that in benign nodules (*P*<0.05). The sensitivity, specificity, accuracy, and diagnostic coincidence rate of the combined ultrasound-CT examination group were significantly higher than those of the simple ultrasound examination group and the simple CT examination group (*P*<0.05). **Conclusion** The entropy parameter from CT texture analysis is a valuable quantitative indicator for distinguishing malignant from benign thyroid nodules, with significantly elevated entropy observed in malignant lesions. The combination of ultrasonography and CT imaging provides a comprehensive evaluation of multidimensional imaging features, markedly enhancing diagnostic accuracy and offering a promising approach for clinical differentiation of thyroid nodules.
Keywords: thyroid nodule; CT texture analysis; entropy; ultrasonography; differential diagnosis

甲状腺癌的发病率在全球范围内呈快速上升趋势，已成为增长最快的恶性肿瘤之一[1-4]。因此，准确鉴别甲状腺结节的良恶性对于制定合理的治疗方案、改善患者预后具有重要的临床意义。目前，超声检查因其无创、便捷、可重复性强等优点，已成为甲状腺结节首选的影像学检查方法，但其诊断效能受操作者经验影响较大，且对于部分结节的良恶性鉴别仍存在困难[5-8]。CT检查能够清晰显示甲状腺结节的密度、钙化类型及与周围组织的关系，但传统CT诊断主要依赖影像科医师的主观判断，缺乏客观量化指标[9-12]。近年来，CT纹理分析作为一种新兴的影像组学技术，通过对图像像素灰度分布的数学分析，能够量化反映组织内部的异质性特征，其中熵值作为反映图像复杂度和无序性的重要参数，在肿瘤良恶性鉴别中显示出良好的应用前景[13-15]。研究表

收稿日期：2026-01-31
基金项目：皖南医学院校级科研项目（WK2023JXYY063）
作者简介：袁德好，主治医师，E-mail: ydhh0112@163.com
通信作者：潘友涛，主治医师，E-mail: 1251837791@qq.com

明，恶性肿瘤由于细胞增殖活跃、坏死、出血等病理改变，组织异质性明显增加，导致CT纹理参数发生显著变化[16]。然而，目前关于CT纹理分析参数特别是熵值在甲状腺结节良恶性鉴别中的应用研究尚不充分，且单一影像学检查方法各有局限性[17]。本研究旨在探讨CT纹理分析参数中的熵值及超声联合CT表现在鉴别甲状腺良恶性结节中的应用价值，为临床诊断提供更加客观、准确的影像学依据。

1 资料与方法

1.1 一般资料

回顾性分析2022年1月~2024年8月在安徽医科大学附属六安医院（六安市人民医院）CT室接受检查并经手术病理证实的156例甲状腺结节患者的临床及影像学资料。纳入标准：术前均行超声及CT检查；术后病理结果明确；影像学资料完整且图像质量良好；患者临床资料完整。排除标准：既往有甲状腺手术史或放射治疗史；合并其他恶性肿瘤；图像质量差无法进行纹理分析；临床资料不全者。根据术后病理结果将患者分为恶性组（*n*=89）和良性组（*n*=67）。两组患者基本资料具有可比性（*P*>0.05，表1）。本研究经六安市人民医院医学伦理委员会审批通过（审批号：2023LL017），所有患者均签署知情同意书。

表1 两组患者基本资料比较

Tab.1 Comparison of basic information of the two groups of patients

Project	Malignant group (*n*=89)	Benign group (*n*=67)	t/χ^2	*P*
Gender [*n*(%)]			0.078	0.780
Male	26(29.21)	19(28.36)		
Female	63(70.79)	48(71.64)		
Age (year, *Mean*±*SD*)	46.78±11.43	47.76±10.70	0.548	0.584
Maximum diameter of the nodule (cm, *Mean*±*SD*)	20.85±13.41	22.48±10.75	-0.815	0.416
Diabetes mellitus complication [*n*(%)]	7(7.87)	4(5.97)	0.209	0.647
Combined hypertension [*n*(%)]	21(23.60)	17(25.37)	0.066	0.798
TSH (mU/L, *Mean*±*SD*)	2.06±1.25	1.71±1.30	1.667	0.097
FT3 (pmol/L, *Mean*±*SD*)	4.56±0.90	4.50±0.66	0.440	0.660
FT4 (pmol/L, *Mean*±*SD*)	13.22±1.89	13.43±1.79	0.729	0.467

TSH: Thyroid stimulating hormone; FT3: Free triiodothyronine; FT4: Free thyroxine.

1.2 方法

1.2.1 超声检查方法 采用Hitachi Hi Vision Preirus或SAMAUNG RS80A彩色多普勒超声诊断仪，探头频率5~12 MHz。患者取仰卧位，充分暴露颈部，对甲状腺进行多切面扫查。观察并记录结节的位置、数量、大小、边界、形态、内部回声、钙化情况、血流信号分布等特征。由2位具有10年以上工作经验的超声诊断医师独立阅片，意见不一致时经讨论达成共识。超声检查评估指标包括：结节边界：清晰或不清晰；结节形态：规则或不规则；内部回声：高回声、等回声、低回声、极低回声；钙化：无、粗大钙化、微钙化；纵横比：>1或≤1；血流信号：0~Ⅲ级，0级为无血流信号，Ⅰ级为少量血流，Ⅱ级为中等血流，Ⅲ级为丰富血流；颈部淋巴结：有无肿大及异常。

1.2.2 CT检查方法 采用GE Revolution CT进行扫描。患者取仰卧位，扫描范围从颅底至胸廓入口。扫描参数：管电压120 kV，管电流自动调节（200~400 mA），层厚5 mm，层间距5 mm，螺距1.0。平扫后经肘静脉团注非离子型对比剂碘海醇（300 mgI/mL）80~100 mL，注射速率3.0~3.5 mL/s，分别于注射后25~30 s、55~60 s行动脉期及静脉期增强扫描。将原始图像传输至工作站，重建层厚1 mm的薄层图像用于纹理分析。

1.2.3 CT纹理分析方法 采用FireVoxel软件进行CT图像纹理分析。由2位具有影像诊断经验8年以上的放射科医师独立完成，测量前不知晓病理结果。在增强CT静脉期图像上选择结节最大层面，手动勾画感兴趣区（ROI），ROI尽量涵盖整个结节实性部分，避开明显钙化、囊变及坏死区域。软件自动提取纹理参数，包括：熵值（反映图像灰度分布的复杂程度和不均匀性，数值越大表示异质性越高）；偏度（反映灰度直方图的对称性，正偏表示分布右偏，负偏表示分布左偏）；峰态（反映灰度分布的陡峭程度，数值越大表示分布越集中）。每个结节测量3次取均值，2位医师测量结果的一致性采用组内相关系数（ICC）评估，ICC>0.75表示一致性良好。

1.2.4 影像学特征评估 结节边界：清晰或不清晰；结节形态：规则或不规则；密度：均匀或不均匀；钙化：无、粗大钙化、微钙化；强化方式：均匀强化、不均匀强化；强化程度：轻度、中度、明显强化；周围侵犯：有无包膜外侵犯、气管受压、血管侵犯等；颈部淋巴结：有无肿大及异常。

将156例患者根据影像学检查方式的诊断结果分为超声CT联合检查组(2种检查方法中任一提示恶性即判定为恶性)、单纯超声检查组、单纯CT检查组3组,并进行诊断效能分析。由资深影像科医师根据各检查方法的影像学特征进行诊断判定,恶性诊断标准:超声检查符合以下3项及以上者判定为恶性,包括边界不清、形态不规则、极低回声、微钙化、纵横比>1、血流丰富、淋巴结异常;CT检查符合以下3项及以上者判定为恶性,包括边界不清、形态不规则、微钙化、密度不均匀、不均匀强化、周围侵犯、淋巴结异常。

1.3 观察指标

比较恶性组与良性组CT纹理分析参数(熵值、偏度、峰态)的差异;比较恶性组与良性组超声及CT影像学特征的差异;比较超声CT联合检查组、单纯超声检查组、单纯CT检查组诊断甲状腺结节良恶性的敏感度、特异度、准确性;比较3组鉴别良恶性甲状腺结节的符合率;分析CT纹理参数对甲状腺恶性结节的诊断价值,绘制ROC曲线,计算曲线下面积(AUC)。

1.4 统计学分析

采用SPSS26.0软件行数据分析。符合正态分布的计量资料以均数±标准差表示,两组间比较行t检验,多组间比较行单因素方差分析;计数资料以n(%)表示,组间比较行χ^2检验。绘制ROC曲线分析CT纹理参数对甲状腺恶性结节的诊断效能,计算AUC、最佳截断值、敏感度、特异度。以P<0.05为差异有统计学意义。

2 结果

2.1 典型病例分析

患者女,28岁,甲状腺右侧叶包块,大小约63 mm×34 mm,B超见病灶多发钙化,血供丰富,纵横比>1,CT见病灶多发坏死、钙化,增强明显强化,右侧锁骨上窝淋巴结增大,确诊为右侧甲状腺乳头状癌(图1)。

患者女,57岁,B超见甲状腺左侧叶囊实性包块,大小约29 mm×14 mm,边界清晰,CT见病灶呈囊性,未见明显强化,确诊为左侧结节性甲状腺肿(图2)。

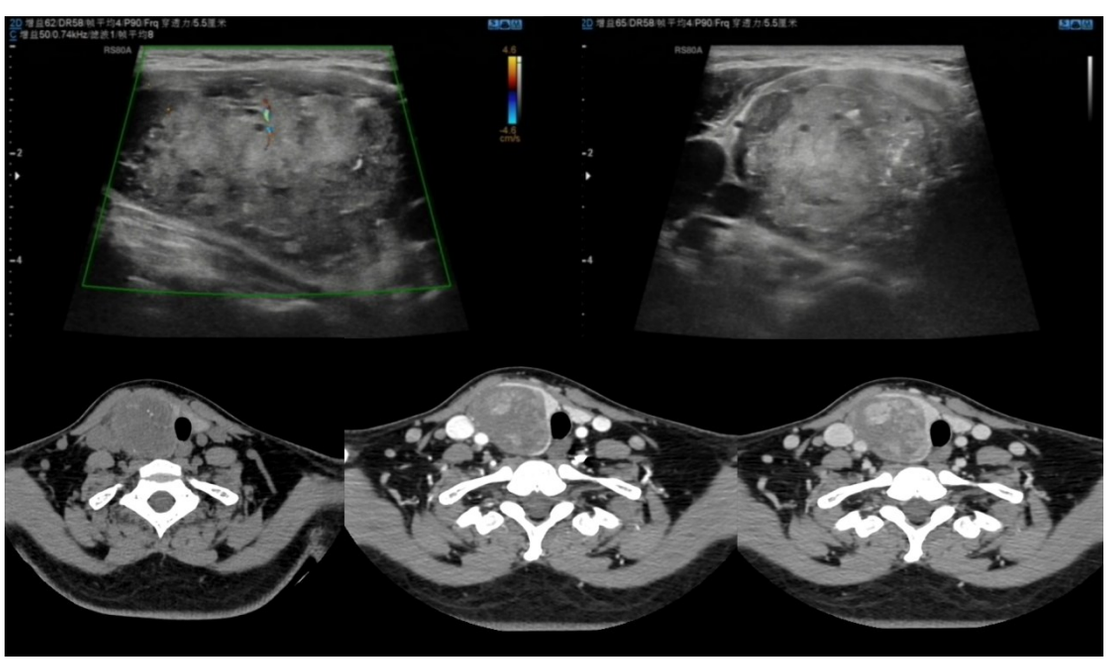

图1 甲状腺乳头状癌超声和CT影像表现

Fig. 1 Ultrasound and CT imaging of papillary thyroid carcinoma. Figure legend: A 28-year-old female patient presented with a mass in the right thyroid lobe. Ultrasound showed multiple calcifications in the lesion. CT revealed multifocal necrosis and calcifications in the lesion, along with an enlarged right supraclavicular lymph node. The diagnosis was confirmed as right-sided papillary thyroid carcinoma.

2.2 2组CT纹理分析参数比较

2位医师测量CT纹理参数的ICC值分别为:熵值0.892、偏度0.856、峰态0.874,一致性良好。恶性组熵值高于良性组,偏度、峰态均低于良性组,差异有统计学意义(P<0.001,表2)。

2.3 2组超声影像学特征比较

恶性组边界不清、形态不规则、极低回声、微钙化、纵横比>1、血流丰富(Ⅱ~Ⅲ级)及颈部淋巴结肿大的发生率均高于良性组(P<0.001,表3)。

2.4 2组CT影像学特征比较

恶性组边界不清、形态不规则、密度不均匀、微钙化、不均匀强化、周围侵犯及颈部淋巴结肿大的发生率均高于良性组,差异均有统计学意义(P<0.001,表4)。

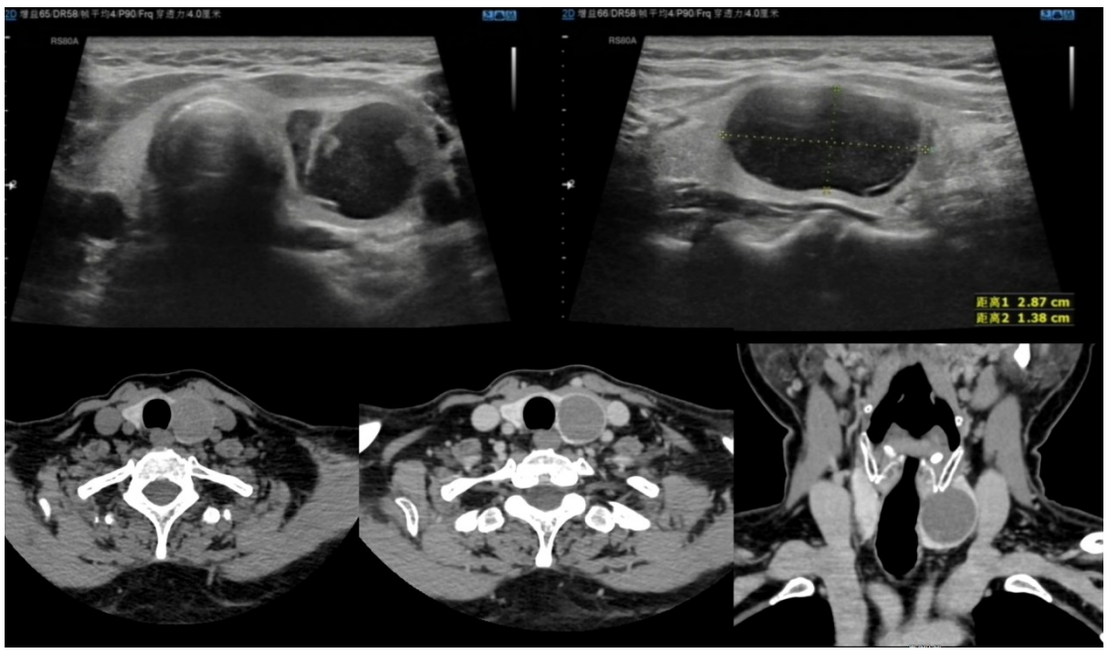

图2 结节性甲状腺肿超声和CT影像表现

Fig. 2 Ultrasound and CT imaging of nodular thyroid enlargement. Figure legend: A 57-year-old female patient. Ultrasound showed a cystic-solid mass in the left thyroid lobe. CT revealed the lesion to be cystic. The diagnosis was confirmed as left-sided nodular goiter.

表2 两组CT纹理分析参数比较

Tab.2 Comparison of CT texture analysis parameters between the two groups (*Mean±SD*)

Parameters	Malignant group (*n*=89)	Benign group (*n*=67)	*t*	*P*
Entropy value	6.82±0.45	5.93±0.38	13.247	<0.001
Measure of skewness	0.28±0.15	0.51±0.19	-8.156	<0.001
Skewness	2.15±0.42	2.89±0.51	-9.683	<0.001

表3 两组超声影像学特征比较

Tab.3 Comparison of ultrasonic imaging features between the two groups [*n*(%)]

Imaging features	Malignant group (*n*=89)	Benign group (*n*=67)	χ^2	*P*
Unclear boundaries	72(80.90)	25(37.31)	30.168	<0.001
Irregular shape	68(76.40)	21(31.34)	31.541	<0.001
Internal echo			42.356	<0.001
High echo	3(3.37)	8(11.94)		
Equal echo	12(13.48)	24(35.82)		
Low echo	35(39.33)	29(43.28)		
Extremely low echo	39(43.82)	6(8.96)		
Microcalcification	58(65.17)	15(22.39)	28.945	<0.001
Coarse calcification	14(15.73)	28(41.79)	13.728	<0.001
Aspect ratio >1	53(59.55)	18(26.87)	16.894	<0.001
Rich blood flow (grade II to III)	64(71.91)	22(32.84)	23.948	<0.001
Enlarged cervical lymph nodes	42(47.19)	8(11.94)	23.252	<0.001

2.5 3组诊断效能比较

超声CT联合检查组的敏感度、特异度及准确性均高于单纯超声检查组和单纯CT检查组(P<0.05)。单纯CT检查组的敏感度和准确性与单纯超声检查组的差异无统计学意义(P>0.05,表5)。

2.6 3组鉴别良恶性甲状腺结节符合率比较

超声CT联合检查组的符合率高于单纯超声检查组和单纯CT检查组,差异均有统计学意义(P<0.05,表6)。

表4 2组CT影像学特征比较

Tab.4 Comparison of CT imaging features between the two groups [*n*(%)]

Imaging features	Malignant group (*n*=89)	Benign group (*n*=67)	χ^2	*P*
Unclear boundaries	70(78.65)	28(41.79)	22.494	<0.001
Irregular shape	66(74.16)	24(35.82)	23.344	<0.001
Uneven density	61(68.54)	23(34.33)	18.476	<0.001
Microcalcification	55(61.80)	17(25.37)	20.907	<0.001
Coarse calcification	16(17.98)	26(38.81)	9.108	0.003
Uneven strengthening	58(65.17)	21(31.34)	17.847	<0.001
Surrounding infringement	32(35.96)	5(7.46)	18.452	<0.001
Enlarged cervical lymph nodes	45(50.56)	9(13.43)	24.187	<0.001

表5 3组诊断效能比较

Tab.5 Comparison of diagnostic efficacy among the three groups (%)

Index	Ultrasound and CT combined examination group	Simple ultrasound examination group	Simple CT examination group	χ^2	*P*
Sensitivity	94.38(84/89)	85.39(76/89)	87.64(78/89)	7.428	0.024
Specificity	91.04(61/67)	79.10(53/67)	82.09(55/67)	6.895	0.032
Accuracy	92.95(145/156)	82.69(129/156)	85.26(133/156)	8.154	0.017

Ultrasound and CT combined examination group *vs* simple ultrasound examination group, the sensitivity χ^2=4.126, *P*=0.042; the specificity χ^2=4.583, *P*=0.032; the accuracy χ^2=6.247, *P*=0.012. Ultrasound and CT combined examination group *vs* Simple CT examination group, the sensitivity χ^2=3.258, *P*=0.071; the specificity χ^2=3.478, *P*=0.062; the accuracy χ^2=4.892, *P*=0.027.

表6 3组鉴别良恶性甲状腺结节符合率比较

Tab.6 Comparison of the accuracy rates for differentiating benign and malignant thyroid nodules among the three groups

Item	Ultrasound and CT combined examination group	Simple ultrasound examination group	Simple CT examination group	χ^2	*P*
Correct diagnosis count (*n*)	145	129	133	8.154	0.017
Accuracy rate (%)	92.95	82.69	85.26		

Ultrasound and CT combined examination group *vs* Simple ultrasound examination group, χ^2=6.247, *P*=0.012; Ultrasound and CT combined examination group *vs* Simple CT examination group, χ^2=4.892, *P*=0.027; Simple ultrasound examination group *vs* Simple CT examination group, χ^2=0.428, *P*=0.513.

2.7 CT纹理参数对甲状腺恶性结节的诊断价值

熵值诊断甲状腺恶性结节的AUC为0.912(95% *CI*: 0.865~0.959)，最佳截断值为6.35，敏感度为88.76%，特异度为85.07%；偏度的AUC为0.826(95% *CI*: 0.762~0.891)，最佳截断值为0.38，敏感度为79.78%，特异度为80.60%；峰态的AUC为0.845(95% *CI*: 0.784~0.905)，最佳截断值为2.45，敏感度为82.02%，特异度为82.09%。熵值、偏度、峰态3项参数联合诊断的AUC为0.946(95% *CI*:0.908~0.983)，敏感度为92.13%，特异度为91.04%，诊断效能显著提高。

3 讨论

甲状腺结节发病率逐年上升，如何准确区分其良恶性一直是临床诊断的重点和难点[18-22]。传统影像学诊断主要依赖医师对形态学特征的主观判断，易受经验影响，对于不典型病例的识别仍存在局限。CT纹理分析作为影像组学的重要组成部分，能够通过数学算法量化图像灰度分布的复杂程度，揭示组织内部异质性特征，为结节性质判断提供了新的客观依据。本研究通过对156例甲状腺结节患者的CT纹理参数及超声联合CT影像特征的分析，探讨其在良恶性鉴别中的价值。

结果显示，恶性组结节的CT纹理参数中熵值显著高于良性组，而偏度、峰态均明显降低，提示熵值可作为反映组织异质性的关键指标。ROC曲线分析表明，熵值诊断甲状腺恶性结节的AUC达0.912，敏感度为88.76%，特异度为85.07%；而联合偏度、峰态后AUC提升至0.946，优于单一参数，体现了多参数联合的创新性。熵值升高的原因可能与恶性肿瘤组织结构复杂、细胞排列紊乱、坏死及纤维化等病理改变相关，使得影像灰度分布更加不均。偏度下降说明灰度分布倾向于左

偏，反映恶性结节内部坏死、囊变比例增加；峰态降低表示灰度分布更分散，进一步体现出组织密度的多样性。这一机制与既往研究一致[23, 24]。本研究则首次在甲状腺结节中联合3项参数并证实其联合诊断价值。联合分析3项纹理参数后，诊断AUC提升至0.946，敏感度与特异度分别达92.13%和91.04%，优于单一参数，提示多参数联合分析能更全面地反映结节内部结构特征，提高诊断效能。

影像学特征分析方面，本研究发现恶性甲状腺结节在超声及CT检查中均表现出一系列特征性改变。超声检查显示，恶性组边界不清、形态不规则、极低回声、微钙化、纵横比>1、血流丰富及颈部淋巴结肿大的发生率均高于良性组（P<0.05）。这些特征与甲状腺癌的生物学行为密切相关。恶性肿瘤呈浸润性生长，肿瘤细胞突破包膜向周围组织侵犯，导致边界不清、形态不规则；甲状腺乳头状癌细胞密集排列，核浆比例高，细胞间质少，声阻抗明显降低，表现为极低回声；微钙化是甲状腺乳头状癌的特征性表现，病理上对应砂粒体，是由肿瘤细胞坏死后钙盐沉积形成，在超声图像上表现为点状强回声；恶性肿瘤生长迅速，纵向生长速度常快于横向，导致纵横比>1；肿瘤血管生成活跃，新生血管密度增加但结构紊乱，彩色多普勒超声表现为血流信号丰富[25, 26]。颈部淋巴结转移是甲状腺癌重要的转移途径，本研究中恶性组47.19%的患者出现颈部淋巴结肿大，高于良性组的11.94%，提示淋巴结评估在甲状腺恶性结节诊断中具有重要价值。

CT影像学特征方面，恶性组边界不清、形态不规则、密度不均匀、微钙化、不均匀强化、周围侵犯及颈部淋巴结肿大的发生率均高于良性组（P<0.001）。CT检查的优势在于能够清晰显示甲状腺结节与周围重要结构的关系，对于评估肿瘤侵犯范围具有重要价值[27]。本研究中35.96%的恶性结节出现周围侵犯征象，验证了CT在此方面的临床应用价值。其中包括包膜外侵犯、气管受压或侵犯、血管包绕等，这些征象是判断肿瘤恶性的重要指标。增强CT扫描能够反映肿瘤的血供特点，本研究中恶性结节不均匀强化的发生率（65.17%）高于良性组（31.34%），与既往研究[28-30]报道的恶性结节强化特征相符，进一步证实了不均匀强化作为恶性征象的价值。微钙化是甲状腺乳头状癌的特征性表现，本研究中恶性组微钙化发生率为61.80%，与既往研究的50%~70%[31]相符。但本研究创新性地将微钙化与纹理参数联合，使诊断特异度提升至91.04%，优于单纯依靠微钙化。另外，粗大钙化在良性结节中更为常见（38.81% *vs* 17.98%），这可能与结节性甲状腺肿长期存在、退行性变、钙盐沉积有关。

本研究对比分析了超声CT联合检查、单纯超声检查、单纯CT检查3种诊断方式的效能，结果显示超声CT联合检查组的敏感度（94.38%）、特异度（91.04%）、准确性（92.95%）及鉴别符合率（92.95%）均高于单纯超声检查组和单纯CT检查组（P<0.05）。这一结果充分说明了多模态影像学联合应用的优势。超声检查和CT检查各有其特点和局限性，超声检查对于评估结节内部回声、微钙化、血流分布等方面具有优势，但受操作者经验影响较大，且对于位置较深或被骨性结构遮挡的结节显示欠佳；CT检查能够提供更加客观的密度信息，清晰显示结节与周围结构的关系，但对于微小钙化的检出不如高频超声敏感，且涉及辐射暴露问题。超声与CT联合检查能够优势互补，超声提供高分辨率的二维及血流信息，CT提供客观的密度数据及三维空间关系，两者结合能够更全面、准确地评估甲状腺结节的性质。本研究中联合检查使假阴性病例从13例（单纯超声）和11例（单纯CT）降低至5例，假阳性病例从14例（单纯超声）和12例（单纯CT）降低至6例，显著提高了诊断的准确性，减少了漏诊和误诊。

CT纹理分析与传统影像学特征的结合应用，为甲状腺结节的精准诊断提供了新的思路。传统影像学依赖经验性定性评估，而纹理分析通过客观参数反映组织微观差异，减少主观偏差。本研究证实，熵值等纹理参数可有效补充传统影像学特征，提高诊断一致性。对于影像表现不典型的病例，纹理分析能够提供额外信息，帮助区分良恶性。此外，该方法可重复性高、标准化潜力强，不受操作者影响，有助于建立统一的诊断标准。

综上所述，CT纹理分析能够定量反映甲状腺结节内部异质性，其中熵值是判断良恶性的关键参数。联合超声与CT检查可多角度评估结节特征，显著提高诊断准确性。在临床实践中，对于超声提示可疑的结节，建议进一步行CT检查并结合纹理分析，通过多模态联合评估，为制定个体化治疗方案提供可靠依据，具有重要的临床推广价值。

参考文献：

[1] Fagin JA, Wells SA Jr. Biologic and clinical perspectives on thyroid cancer[J]. N Engl J Med, 2016, 375(11): 1054-67.

[2] Yang J, Zhang FY, Qiao Y. Diagnostic accuracy of ultrasound, CT and their combination in detecting cervical lymph node metastasis in patients with papillary thyroid cancer: a systematic review and meta-analysis[J]. BMJ Open, 2022, 12(7): e051568.

[3] 刘 文, 程若川. 环境因素对甲状腺癌发病率的影响[J]. 中华普通外科杂志, 2024, 39(12): 904-8.

[4] 黄秋兰, 叶 琳, 梁 竹, 等. 2016-2020年广西南宁市肿瘤登记地区甲状腺癌流行特征及趋势分析[J]. 中国肿瘤, 2025, 34(11): 870-6.

[5] 王 倩. 超声检查诊断甲状腺癌合并淋巴结转移的临床价值分析[J]. 中国医疗器械信息, 2025, 31(6): 129-31.

[6] Wang C, Yu PY, Zhang HC, et al. Artificial intelligence‐based prediction of cervical lymph node metastasis in papillary thyroid

cancer with CT[J]. Eur Radiol, 2023, 33(10): 6828-40.
[7] Valizadeh P, Jannatdoust P, Ghadimi DJ, et al. Predicting lymph node metastasis in thyroid cancer: systematic review and meta-analysis on the CT/MRI-based radiomics and deep learning models[J]. Clin Imaging, 2025, 119: 110392.
[8] 田 艳, 马姣姣, 席雪华, 等. 超声检查评估分化型甲状腺癌颈部转移淋巴结的研究进展[J]. 基础医学与临床, 2023, 43(3): 505-8.
[9] 席 欢, 林 琳, 樊 蓉, 等. 131I-全身平面显像与^{131}I-SPECT/CT评估术后首次放射性碘治疗后分化型甲状腺癌[J]. 中国医学影像技术, 2025, 41(1): 65-9.
[10] Wang C, Yu PY, Zhang HC, et al. Artificial intelligence‐based prediction of cervical lymph node metastasis in papillary thyroid cancer with CT[J]. Eur Radiol, 2023, 33(10): 6828-40.
[11] Hammer MM, Kong CY. Cost-effectiveness of follow-up ultrasound for incidental thyroid nodules on CT[J]. AJR Am J Roentgenol, 2022, 218(4): 615-22.
[12] Ibrahim A, Parsons M, Taylor J. Thyroid nodules detected on CT: a retrospective audit study and analysis of differences in reporting practices across radiology subspecialties[J]. Curr Probl Diagn Radiol, 2023, 52(3): 169-74.
[13] 童永秀, 陈永钦, 陈晓芳, 等. 基于CT的纹理分析预测甲状腺乳头状癌BRAFV600E突变[J]. 中国医学影像学杂志, 2021, 29(8): 776-80.
[14] Kobaly K, Kim CS, Mandel SJ. Contemporary management of thyroid nodules[J]. Annu Rev Med, 2022, 73: 517-28.
[15] Jo JI, Kim JI, Ryu JK, et al. Incidental thyroid nodule on chest computed tomography: application of computed tomography texture analysis in prediction of ultrasound classification[J]. J Comput Assist Tomogr, 2022, 46(3): 480-6.
[16] 刘婷婷, 陈 禄, 薛 健, 等. CT纹理分析参数对桥本氏甲状腺炎伴发甲状腺结节良恶性的鉴别诊断价值[J]. 中华内分泌外科杂志, 2023, 17(2): 224-8.
[17] 彭铮堃, 彭 云, 吴娜珊, 等. CT影像与纹理特征联合模型在甲状腺良恶性结节鉴别中的价值[J]. 中国CT和MRI杂志, 2022, 20(5): 1-3, 25.
[18] 徐斌胜, 占承志, 汪 倩. 超声引导下甲状腺结节细针穿刺活检联合microRNA-221检测对甲状腺肿瘤检出率及肿瘤良恶性分级的价值研究[J]. 影像科学与光化学, 2026, 44(1): 87-93.
[19] 于 晶, 梁凯迪, 蒋 南, 等. 常规超声、超声造影联合细针抽吸活检对甲状腺良恶性结节的鉴别诊断[J]. 中国临床实用医学, 2023, 14(4): 31-4.
[20] Parsa AA, Gharib H. Thyroid nodules: past, present, and future[J]. Endocr Pract, 2025, 31(1): 114-23.
[21] Grani G, Sponziello M, Filetti S, et al. Thyroid nodules: diagnosis and management[J]. Nat Rev Endocrinol, 2024, 20(12): 715-28.
[22] Kobaly K, Kim CS, Mandel SJ. Contemporary management of thyroid nodules[J]. Annu Rev Med, 2022, 73: 517-28.
[23] Jo JI, Kim JI, Ryu JK, et al. Incidental thyroid nodule on chest computed tomography: application of computed tomography texture analysis in prediction of ultrasound classification[J]. J Comput Assist Tomogr, 2022, 46(3): 480-6.
[24] Fu H, Wu J, Huang JX, et al. ^{68}Ga fibroblast activation protein inhibitor PET/CT in the detection of metastatic thyroid cancer: comparison with ^{18}F-FDG PET/CT[J]. Radiology, 2022, 304(2): 397-405.
[25] Ali Alamdaran S, Farshidianfar M, Masoumi A, et al. Diagnostic value of colour Doppler ultrasound in differentiating malignant and benign nodules in thyroiditis background[J]. J Med Radiat Sci, 2024, 71(2): 233-9.
[26] Kołodziej M, Saracyn M, Lubas A, et al. TSH stimulation before PET/CT as our frenemy in detecting thyroid cancer metastases: final results of a retrospective analysis[J]. Cancers, 2024, 16(19): 3413.
[27] 闫 海, 朱 见, 王 丹, 等. 三维可视化技术在局部晚期分化型甲状腺癌精准诊治中的临床应用价值[J]. 国际外科学杂志, 2025, 52(1): 19-27, I0006.
[28] Wang WZ, Jin F, Song LN, et al. Prediction of peripheral lymph node metastasis (LNM) in thyroid cancer using delta radiomics derived from enhanced CT combined with multiple machine learning algorithms[J]. Eur J Med Res, 2025, 30(1): 164.
[29] Hayes AR, Crawford A, Al Riyami K, et al. Metastatic medullary thyroid cancer: the role of 68Gallium-DOTA-somatostatin analogue PET/CT and peptide receptor radionuclide therapy[J]. J Clin Endocrinol Metab, 2021: dgab588.
[30] Mu JS, Cao Y, Zhong X, et al. Prediction of cervical lymph node metastasis in differentiated thyroid cancer based on radiomics models[J]. Br J Radiol, 2024, 97(1155): 526-34.
[31] 魏 伟, 李广涵, 董竞方, 等. 常规超声、超声造影、弹性成像和CT对甲状腺癌淋巴结转移诊断价值的荟萃分析[J]. 中华超声影像学杂志, 2024, 33(6): 525-37.

（编辑：郎 朗）