bone health in type 2 diabetes[J]. Trends Endocrinol Metab, 2023, 34(1): 34-48.
[9] Li H, Wen Y, Liu P, et al. Characteristics of bone metabolism in postmenopausal women with newly diagnosed type 2 diabetes mellitus[J]. Clin Endocrinol (Oxf), 2021, 95(3): 430-438.
[10] Nishinka T, Hatipoglu OF, Wake H, et al. Different modulation of STING/TBK1/IRF3 signaling by advanced glycation end products[J]. Arch Biochem Biophys, 2023, 750: 109808.
[11] 李彬,伍军伟,谭欣. 胰岛素样生长因子-1 表达水平在 2 型糖尿病并发骨质疏松症中的临床意义[J].热带医学杂志,2021,21(6):774-776,781.
[12] Chen X, Famurewa A, Tang J, et al. Hyperoside attenuates neuroinflammation, cognitive impairment and oxidative stress via suppressing TNF-α/NF-κB/caspase-3 signaling in type 2 diabetes rats[J]. Nutr Neurosci, 2022, 25(8): 1774-1784.
[13] 唐洁,蒲姝陶. 辅助性 T 细胞亚群分化机制及临床意义研究进展[J]. 巴楚医学,2020,3(4):103-107,116.
[14] Garcia-Jacobo RE, Bergamin LS, Vultaggio-Poma V, et al. The purinergic landscape of type 2 diabetes mellitus[J]. Molecules, 2022, 27(6): 1838.
[15] Duddu AS, Majumdar SS, Sahoo S, et al. Emergent dynamics of a three-node regulatory network explain phenotypic switching and heterogeneity: a case study of Th1/Th2/Th17 cell differentiation[J]. Mol Biol Cell, 2022, 33(6): ar46.
[16] Kar S, Gupta R, Malhotra R, et al. Interleukin-9 facilitates osteoclastogenesis in rheumatoid arthritis[J]. Int J Mol Sci, 2021, 22(19): 10397.
[17] Wang J, Zhao X, Wan Y. Intricacies of TGF-β signaling in Treg and Th17 cell biology[J]. Cell Mol Immunol, 2023, 20(9): 1002-1022.
[18] Cafferata E, Castro-Saavedra S, Fuentes-Barros G, et al. Boldine inhibits the alveolar bone resorption during ligature-induced periodontitis by modulating the Th17/Treg imbalance[J]. Periodontol, 2021, 92(1): 123-136.
[19] Fischer L, Herkner C, Kitte R, et al. Foxp3$^+$ regulatory T cells in bone and hematopoietic homeostasis[J]. Front Endocrinol (Lausanne), 2019,10: 578.
[20] Miyazaki Y, Nakayamada S, Kubo S, et al. Th22 cells promote osteoclast differentiation via production of IL-22 in rheumatoid arthritis[J]. Front Immunol, 2018, 9: 2901.
[21] Wei X, Niu X. T follicular helper cells in autoimmune diseases[J]. Autoimmun, 2023, 134: 102976.

(收稿日期:2025-09-04)
(综述栏目编辑:杜娈英)

※※※

短篇报道

发热伴血小板减少综合征伴多脏器衰竭1例

边卓阳[1],许 力[2*]
(1.蚌埠医科大学研究生院,安徽 蚌埠 233004;2.安徽省第二人民医院血液内科,安徽 合肥 230000)

关键词:发热伴血小板减少综合征;肠梗阻;肺部感染
中图分类号:R181.3 **文献标志码**:A **文章编号**:1004-6879(2026)03-0247-04

1 临床资料

患者,女,77岁,因无明显诱因出现发热1天,于2023年8月2日收入院。患者既往患胃恶性肿瘤,2年前行胃全切手术,术后恢复尚可,多年高血压病史,2年前自行停药,血压未监测。患者否认传染病史,否认传染病接触

资助项目:2023年度安徽省高校自然科学研究重点项目(2023AH053386)
作者简介:边卓阳(2001—),男,硕士研究生在读,研究方向:多发性骨髓瘤的防治。
*通信作者:许力(1973—),男,博士,主任医师,研究方向:多发性骨髓瘤的防治;E-mail:xuli943119@163.com。

史，无药物过敏史，无食物过敏史。患者就诊前最高体温39℃，食欲缺乏，无恶心、呕吐，无腹痛、腹泻，急诊化验提示：白细胞及血小板明显下降，天门冬氨酸氨基转移酶、谷草转氨酶升高，EB病毒壳抗原IgG抗体105.35 AU·mL^{-1}，EB病毒核抗原IgG抗体6.18 AU·mL^{-1}。HBV-DNA定量检测＜1.00E+01 IU·mL^{-1}，乙肝小三阳，铁蛋白1 717.00 pmol·L^{-1}。患者以“发热伴血小板减少综合征？”收住院，入院查体：患者神志清醒，精神状态欠佳，皮肤及巩膜未见黄染，未见肝掌和蜘蛛痣。肺部听诊示：呼吸音略粗糙，未闻及明显啰音。腹部柔软，可见一处约8 cm的陈旧性手术疤痕，未触及肿块，无压痛及反跳痛，肝脏和脾脏在肋骨下缘未触及，Murphy征阴性，未闻及移动性浊音，肠蠕动正常，双下肢无水肿。疾病预防控制中心的检测结果提示：患者新型布尼亚病毒核酸检测结果为阳性。病程中患者诉头晕、食欲缺乏，伴恶心，无呕吐，无腹痛、腹泻，睡眠欠佳，予以利巴韦林抗病毒治疗，人免疫球蛋白冲击治疗，纠正电解质紊乱，加强营养等对症处理。患者血常规与生化指标进行性恶化（图1），入院后第5天患者排便后突发血氧饱和度下降、血压下降、心率下降，神志模糊、呼吸急促、高流量鼻导管吸氧下脉氧75%左右，瞳孔直径约为3 cm，对光线的感知略显迟钝，四肢末梢凉，两肺呼吸音粗，可闻及湿啰音，立即转入重症监护室予以呼吸机辅助呼吸，去甲肾上腺素持续泵入维持循环血压，积极肠内肠外营养支持，予以血小板、血浆输注，治疗中患者出现急性肾功能损伤、予以连续性肾脏替代治疗。经重症医学科积极治疗后，患者循环血压逐渐稳定，意识较前好转，于入院第12天试脱机后，顺利拔除气管插管、序贯高流量吸氧。患者总体病情较前好转，与家属协商后转入普通病房。入院第14天患者主诉：左上腹部不适，腹部CT（图2 A）提示胃术后改变，横结肠积气、积液，考虑存在不全性肠梗阻，禁食水，抗感染、补液，每日3次口服液状石蜡30 mL，开塞露40 mL灌肠。患者腹痛症状逐渐改善消失，腹部CT提示胰头周围少许渗出性改变，血清淀粉酶显著增高，结合主诉不排除病毒性胰腺炎。患者胸部CT（图2 B）提示肺部感染，两肺多发炎性病变，局部实变；双侧胸腔积液，部分膨胀不全；主动脉和冠状动脉粥样硬化；心包少许积液。患者多次痰培养提示：肺克柔念珠菌、肺炎克雷伯菌，予以抗真菌抗细菌治疗，多次调整抗生素，使用替加环素联合头孢哌酮舒巴坦，伏立康唑联合米卡芬净。患者胸腔积液，考虑与其低蛋白血症有关。患者病程早期BNP极高，住院第5天心电图结果提示：窦性心动过速、前间隔壁异常Q波伴有ST段抬高；心室内传导阻滞；电轴右偏；Q-Tc间期延长，考虑恶性心律失常、病毒感染后引起的心肌损伤，见图3。入院第34天患者肺部炎症与胸腔积液明显吸收，痰量减少，体温正常，患者心力衰竭症状改善，住院第14天心电图恢复正常，BNP逐渐恢复正常。患者在2023年9月14日顺利康复出院。

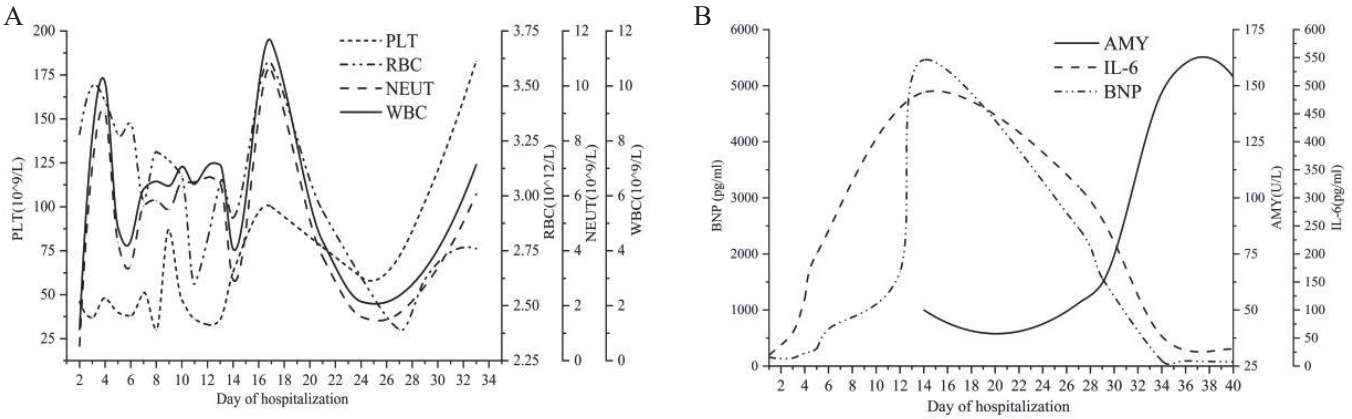

注：A. 患者住院期间血常规；B. 患者住院期间AMY、IL-6、BNP水平。

图1 住院期间实验室检查

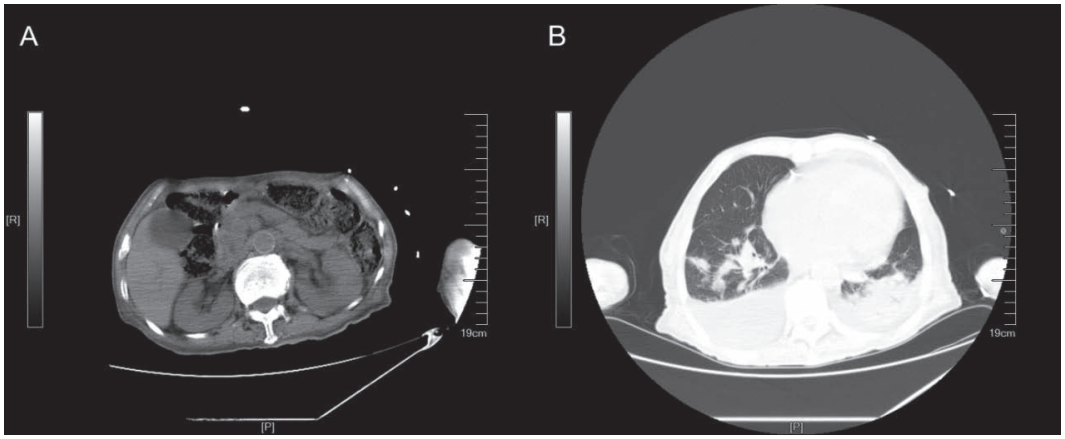

注：A.腹部CT;B.胸部CT。

图2 患者CT检查结果

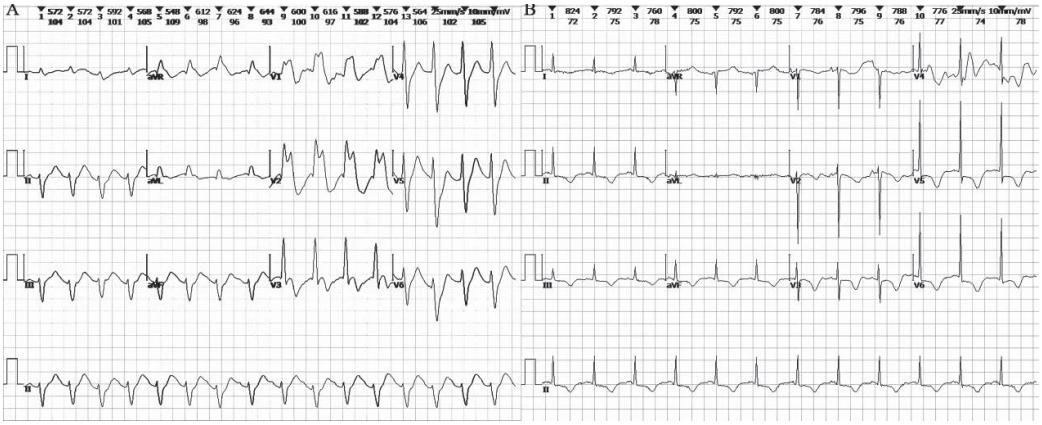

注：A.住院第5天心电图;B.住院第14天心电图。

图3 患者心电图

2 讨论

发热伴血小板减少综合征(severe fever with thrombocytopenia syndrome,SFTS)是一种传染性疾病,其临床表现为持续高热、血小板计数急剧下降、白细胞数量显著减少以及广泛的器官功能衰竭。此综合征由布尼亚病毒引起,于2009年首次在中国报道,随后在亚洲地区扩散,相继影响到韩国和日本等国家,凸显其作为全球公共卫生威胁的严重性和潜在危害[1]。目前,尚未有针对发热伴血小板减少综合征布尼亚病毒的抗病毒疗法或疫苗,一些具有前景的药物,如法匹拉韦,正在实验模型中评估。

本例患者感染EB病毒(epstein-barr virus,EBV)、乙肝小三阳。乙型病毒性肝炎与急性胰腺炎间存在病理关联,其可能与乙肝病毒累及多器官的特性有关,该病毒可能直接靶向感染胰腺,病毒在胰腺内复制,可能直接损害胰腺组织,或触发自身免疫反应,进而导致免疫复合物形成,引发胰腺的变性及坏死。临床研究数据明确指出,病毒载量显著升高的患者中,并发胰腺炎的风险呈现明显上升趋势。EBV已在人类群体中建立起终生潜伏感染的模式。在免疫系统功能健全的情况下,EBV通常不会引发任何临床症状。然而,当个体免疫功能出现衰退或不足时,EBV可能被异常激活并迅速增殖,造成预后不良。SFTS患者具有免疫功能失调、全身炎症等特点,使其感染EBV后易发生不良的临床结局或者严重并发症[2]。目前有研究表明[3],SFTS合并EBV感染与较高的发病率和病死率相关联。病毒载量与白细胞、淋巴细胞绝对值、单核细胞绝对值和SII呈负相关,提示这些指标或可作为评估患者感染状态与预后的潜在参考。

化疗可能对患者的免疫系统造成一定程度的削弱，使得胃癌患者在腹腔镜下进行根治术后，更易遭受肺部感染。胃癌患者术后感染中，肺部感染占80%，且对常规抗菌药物的抗药性较高。克柔念珠菌作为一种条件性酵母病原体，在患者免疫力下降或病情危重时引发感染。在重症监护病房收治的接受机械通气的患者中，真菌的气道定植问题凸显。数据显示，在呼吸机相关性肺炎的临床案例中，真菌（尤其是念珠菌）的定植率可攀升至50%。对于免疫抑制的患者而言，感染风险更为显著[4]。肺炎克雷伯杆菌是一种肠杆菌科细菌，属于机会致病菌，其自然定植位点在人体呼吸道与肠道，在免疫力下降或菌群失调时，该菌可能转化为致病菌，诱发包括医院获得性血流感染和消化道感染在内的多种感染性疾病。若该菌经气道侵入肺部，可能导致显著的大叶或小叶融合性实变。肺炎克雷伯杆菌能产生大量胶原蛋白囊泡，以抵御免疫系统，一旦感染，治疗难度大。此外，肺炎克雷伯杆菌呈现出严峻的耐药性问题，易于产生多重耐药菌株，这无疑显著增加了临床抗菌治疗的失败风险及病程延长的潜在危险[5]。本病例痰液培养药敏结果提示多重耐药，治疗困难。

肠梗阻的病因纷繁复杂，诸如肠黏连、肿瘤、内疝以及炎症性肠病等。在多种导致黏连性肠梗阻的病因中，腹腔手术史、腹腔炎症及盆腔化疗史等具有高度风险性。特别是胃癌根治性手术，由于消化道重建过程中空肠与空肠吻合处及Petersen型吻合较为常见，加之肠系膜裂孔疝的发病率较高，术中出血量亦较多，这些因素均容易导致肠壁发生黏连，提高了肠梗阻的发生率[6]。

SFTS重症和死亡病例易伴随凝血功能紊乱，部分患者可进展为DIC。高龄、APTT值明显延长以及D-D片段浓度异常性增高，均被视为SFTS患者死亡预后的独立预测变量。针对老年SFTS患者，临床需加强APTT与D-D水平的动态监测，降低不良临床事件的发生率。

综上所述，本例患者多种疾病共存，其症状表现错综复杂，较为少见，参阅文献资料，对原发性疾病及其并发症进行深入分析与探讨，旨在深化临床医生对该病症的全面理解。

参考文献

[1] Mao L, Deng B, Liang Y, et al. Epidemiological and genetic investigation of a cluster of cases of severe fever with thrombocytopenia syndrome bunyavirus[J]. BMC Infect Dis, 2020, 20(1): 346-351.

[2] Jin K, Dai Y, Ouyang K, et al. TRIM3 attenuates cytokine storm caused by Dabie bandavirus via promoting Toll-like receptor 3 degradation[J]. Front Microbiol, 2023, 14: 1209870.

[3] Pu Q, Dai Y, Hu N, et al. Early predictors of Epstein-Barr virus infection in patients with severe fever with thrombocytopenia syndrome[J]. Virol J, 2024, 21(1): 179-187.

[4] Erami M, Raiesi O, Momen-Heravi M, et al. Clinical impact of Candida respiratory tract colonization and acute lung infections in critically ill patients with COVID-19 pneumonia[J]. Microb Pathog, 2022, 166: 105520.

[5] 李顺启. 某医院综合ICU肺炎克雷伯杆菌感染状况及其耐药性[J]. 河南医学研究，2025，34(8)：1446-1449.

[6] Li L, Cai X, Liu Z, et al. Digestive tract reconstruction after laparoscopic proximal gastrectomy for Gastric cancer: A systematic review[J]. J Cancer, 2023, 14(16): 3139-3150.

（收稿日期：2025-07-20）