· 论　　著 · Original Article ·

中国现代普通外科进展
Chin J Curr Adv Gen Surg

2025年12月　第28卷　第12期　Dec. 2025　Vol. 28　No. 12

TROPIS联合Parks松挂线治疗高位复杂性肛瘘的疗效及复发因素的分析

赵文博[1]　马二民[1]　陈立平[2]

河南中医药大学第一附属医院　[1]创伤外科　[2]肛肠外科　（河南　郑州　450000）

【摘要】**目的：**探讨经括约肌间切开术（TROPIS）联合Parks松挂线治疗高位复杂性肛瘘（HCAF）的临床疗效，并分析其术后复发因素。**方法：**回顾性研究2021年1月至2024年10月收治的242例HCAF患者，依据术式不同分为TROPIS联合Parks松挂线的治疗组（*n*=132）和低位切开高位挂线术的对照组（*n*=110）。比较两组患者一般资料、围手术期指标、术后6个月肛门功能及复发情况。进一步将研究对象分为复发组和未复发组，筛选术后复发的风险因素。**结果：**治疗组较对照组住院时间短、创面愈合快（$P<0.05$）；术后1、3、7 d两组VAS评分均逐渐下降，且治疗组评分低于对照组（$P<0.001$）；治疗组术后6个月肛门括约肌功能较术前变化不显著（$P>0.05$），且优于对照组（$P<0.001$）；治疗组术后1、3和6个月的St Mark失禁评分均低于对照组（$P<0.001$）；治疗组和对照组的治愈率分别为90.2%（119/132）和83.6%（92/110），差异无统计学意义（$P>0.05$）。经多因素Logistic回归分析，病程、内口位置、肛瘘手术史、中药熏洗是HCAF术后复发的独立影响因素（$P<0.05$）。**结论：**TROPIS联合Parks松挂线治疗HCAF疼痛轻、创面愈合快、肛门功能损伤小，具有较好的临床疗效。病程长、内口位置不确定、有肛瘘手术史、未按时中药熏洗与HCAF术后复发相关，可根据这些因素制定个体化干预措施。

【关键词】肛瘘•经括约肌间切开术•Parks松挂线•术后复发
【中图分类号】R657.16
【文献标识码】A　DOI: 10.3969/j.issn.1009-9905.2025.12.006
【文章编号】1009-9905(2025)12-0960-07

Analysis of the efficacy and recurrence factors of TROPIS combined with Parks thread-ending technique in the treatment of high-complexity anal fistula

ZHAO Wen-bo[1], MA Er-min[1], CHEN Li-ping[2]

[1]Department of Trauma Surgery, [2]Department of Anorectal Surgery, The First Affiliated Hospital of Henan University of Chinese Medicine (Zhengzhou 450000, China)

【ABSTRACT】***Objective:*** To explore the clinical efficacy of TROPIS combined with Parks loose seton in the treatment of highly complex anal fistula (HCAF) and analyze the factors influencing postoperative recurrence. ***Methods:*** A

[基金项目] 河南省卫生健康委员会国家中医药传承创新中心联合共建科研专项基金资助项目（2024ZXZX1104）；河南省医学科技攻关计划基金资助项目（LHGJ2210253）

[通信作者] 陈立平，E-mail: lipingchen0109@163.com

total of 242 patients with HCAF admitted from January 2021 to October 2024 were retrospectively included and divided into the treatment group(*n*=132) treated with TROPIS combined with Parks loose seton and the control group(*n*=110) treated with low incision and high seton. General data, perioperative indicators, anal function at 6 months postoperatively, and recurrence were collected for both groups. The subjects were further divided into recurrence and non-recurrence groups to screen for postoperative recurrence risk factors. ***Results:*** The treatment group had a shorter hospital stay and faster wound healing than the control group($P<0.05$). The VAS scores of both groups gradually decreased at 1 day, 3 days, and 7 days postoperatively, and the scores of the treatment group were lower than those of the control group($P<0.001$). The anal sphincter function of the treatment group at 6 months postoperatively did not change significantly compared with that before surgery($P>0.05$), and was better than that of the control group($P<0.001$). The St Mark incontinence scores of the treatment group at 1 month, 3 months, and 6 months postoperatively were lower than those of the control group($P<0.001$). The cure rates of the treatment group and the control group were 90.2%(119/132) and 83.6%(92/110), respectively, with no significant difference($P>0.05$). Multivariate logistic regression analysis showed that disease duration, internal opening location, history of anal fistula surgery, and failure to perform regular Chinese herbal fumigation and washing were independent risk factors for postoperative recurrence of HCAF($P<0.05$). ***Conclusion:*** TROPIS combined with Parks loose seton for HCAF is associated with less pain, faster wound healing, and less damage to anal function, demonstrating good clinical efficacy. Long disease duration, uncertain internal opening location, history of anal fistula surgery, and failure to perform regular Chinese herbal fumigation and washing are closely related to postoperative recurrence of HCAF. Furthermore, individualized intervention measures can be formulated based on the above factors.

【KEY WORDS】Anal fistula•Transanal opening of intersphincteric space•Parks' seton•Postoperative recurrence

高位复杂性肛瘘（highly complex anal fistula，HCAF）作为肛瘘分型中治疗难度最高的亚型，其解剖结构累及外括约肌深部并伴多瘘管分支，临床面临疾病根治与肛门功能保护的双重挑战。流行病学显示，我国肛瘘总体发病率为1.67%～3.6%[1]，其中HCAF占比18%～25%[2]。相较于单纯性肛瘘，HCAF术后复发风险较高，传统切开挂线术作为目前治疗该病的主要手术方式，虽能实现近90%的初期治愈率，但导致肛门失禁发生率高达12%（Wexner评分≥4分）[3]，严重影响患者远期生活质量。

中医典籍《五十二病方》提出的“絜以小绳，剖以刀”术式，以及明代《外科正宗》系统化的挂线疗法，奠定了肛瘘切开和挂线治疗的理论基础。现代医学在继承传统挂线技术精髓的同时，逐步向括约肌保护策略演进[4]。经括约肌间径路切开（transanal opening of intersphincteric space，TROPIS）联合Parks改良挂线术[5]，通过精准分离括约肌间平面并建立持续引流通道，理论上可兼顾感染灶清除与括约肌结构完整性的双重目标[6-7]。本院自2021年开展TROPIS联合Parks术式以来，取得了良好的临床疗效，总结报道并进一步分析HCAF预后影响因素，以期为临床制定HCFA个体化干预措施提供支持。

1　资料与方法

1.1　一般资料　本研究回顾性分析2021年1月至2024年10月于本院就诊的242例HCAF患者的临床资料，依据术式不同分为治疗组（*n*=132，采用TROPIS联合Parks术）和对照组（*n*=110，行低位切开高位挂线术）。术后随访6个月，根据预后情况分为复发组（*n*=31）和未复发组（*n*=211）。本研究经河南中医药大学第一附属医院伦理委员会批准，批准号2025HL-467。

1.2　纳排标准　根据研究目的和HCAF诊疗方案确定纳入标准：（1）符合2022年版美国结直肠外科医师协会《肛周脓肿、肛瘘和直肠阴道瘘的临床实践指南》[8]中关于复杂性肛瘘的诊断标准，包含括约肌外瘘、括约肌上瘘、涉及＞30%以上肛门外括约肌范围的经括约肌瘘、马蹄形瘘、女性患者前侧经会阴复合体的肛瘘；（2）经MRI检查确诊主瘘管或其支管在肛提肌和肛管直肠环上方；（3）截至2025年4月完成为期6个月的随访。排除标准如下：（1）年龄＜18岁或＞70岁；（2）低位或单纯性肛瘘；（3）合并炎性肠病；（4）合并恶性肿瘤；（5）合并自身免疫性疾病；（6）合并糖尿病、高血压、心脏病等基础性疾病。

1.3　方法　患者术前均行3.0T MRI检查明确瘘管

分型并规范肠道准备，于腰硬联合麻醉下取改良折刀位手术。

1.3.1　治疗组手术步骤　行 TROPIS 联合 Parks 术式。(1)切口与瘘管游离：于括约肌沟行弧形切口(长 2～4 cm)，逐层游离瘘管至内口，完整切开内括约肌并敞开内口，结扎内口两侧直肠黏膜，防止出血的同时也避免内口假愈合；对于高位肌间马蹄形脓肿或肛瘘，在弯钳引导下向两侧弧形扩大创面；自外口作椭圆形切口，游离外括约肌外侧瘘管及瘢痕组织，构建括约肌间隧道并移除游离瘘管。(2)感染灶清除：搔刮匙彻底清除括约肌深部原发感染灶，结合术前 MRI 定位搔刮主瘘管及分支瘘管坏死组织，生理盐水加压冲洗创腔。(3)分期松挂线引流：挂线材料可选用橡皮筋或联合 10 号丝线一股(一般为 5 根)，于括约肌间隙及外口置入橡皮筋或丝线做松挂线引流。(4)术后换药：根据伤口愈合情况，一般 1～2 周拆除橡皮筋；如联合使用 10 号丝线，可在去除橡皮筋后，每隔 3 d 拆除 1 根丝线，保证创腔持续引流畅通。

病例 1，男，34 岁，马蹄形肛瘘合并脓肿病史 3 年，曾于外院手术治疗 2 次。外口位于截石位肛缘 6 点，管腔侵及肛管后深间隙至肛管直肠环水平面。病灶影像学、示意图以及患者手术情况见图 1。

病例 2，男性，21 岁，HCAF 病史 1 年，半年前曾于外院行手术治疗。切口不愈合并间断流脓血水，小弯钳可自截石位 9 点切口探入肛管直肠后深间隙。病灶影像学及手术前后对比见图 2。

1.3.2　对照组手术步骤　行低位切开高位挂线术。(1)根据瘘管走行逐层切开皮肤及内、外括约肌浅部组织，充分敞开术前 MRI 确认的分支瘘管；刮匙彻底清除瘘管壁坏死组织及感染灶，生理盐水冲洗创腔。(2)挂线置入与固定：探针自切口经瘘管贯通至内口，探针尾端系 7 号丝线并连接橡皮筋，回抽探针以牵引橡皮筋贯穿瘘管，适度拉紧以血管钳夹持固定后使用丝线结扎。(3)术后换药管理：动态评估橡皮筋张力保证瘘管渐进性切开(通常 7～12 d)。

1.3.3　术后处理　两组患者术后均不使用镇痛泵，接受标准化护理。所有患者术后均给予中药熏洗。

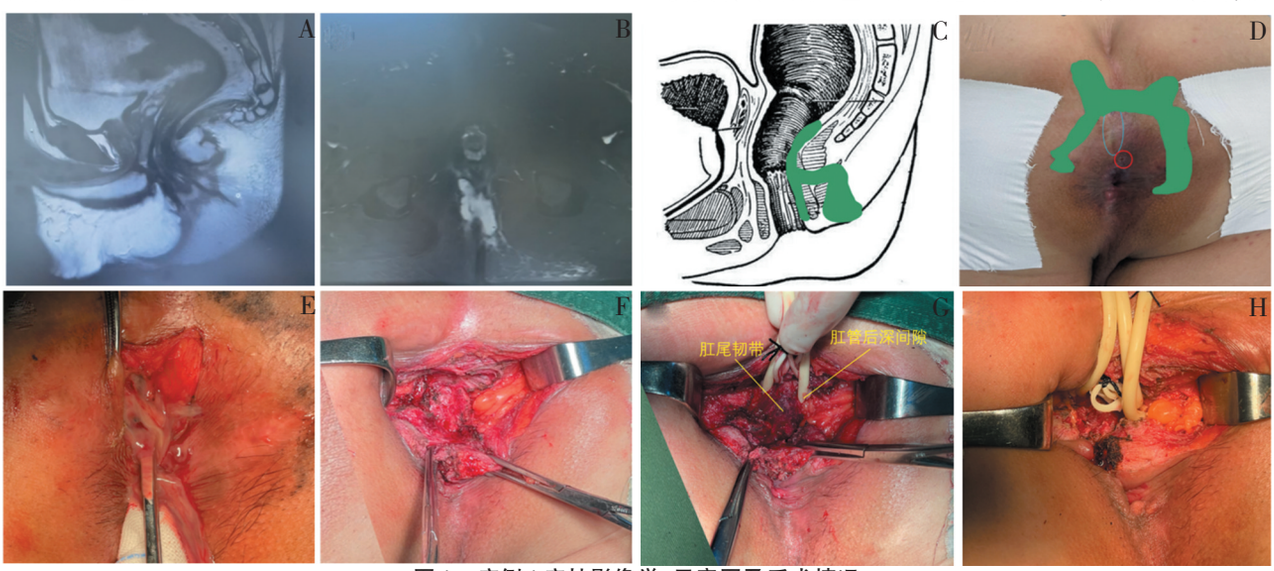

图 1　病例 1 病灶影像学、示意图及手术情况

A：MRI 矢状位影像(T2WI)；B：MRI 横轴位影像(T2WI 压脂)；C：矢状位病灶示意图(绿色区域)；D：俯卧位病灶范围(绿色区域)、既往手术瘢痕(蓝色线圈)、外口(红色线圈)；E：切开括约肌间皮肤；F. 向两侧弧形切开，探查脓腔及管腔走形，游离瘘管至内口；G：处理经括约肌及括约肌外瘘管，敞开并烧灼/结扎内口两侧直肠黏膜，外括约肌部分悬挂松皮筋引流；H：管腔顶端留置 T 管。

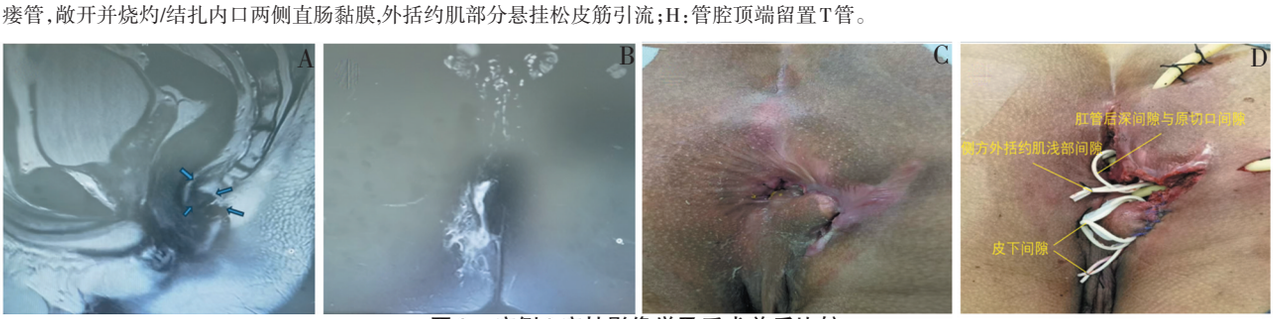

图 2　病例 2 病灶影像学及手术前后比较

A：MRI 矢状位影像(T2WI)，蓝色箭头示直肠肛管后间隙感染灶积气；B：MRI 横轴位影像(T2WI 压脂)；C：术前俯卧位病灶处；D：术后俯卧位原病灶处。

熏洗方法：患者每日排便后采用我院煎剂解毒散（组方：五倍子、川椒、苦参、枯矾各20 g，地榆、蒲公英、赤芍、苍术、防风各15 g，生甘草6 g）行肛周熏洗坐浴，水温维持38 ℃～40 ℃，持续15 min；按时换药直至伤口痊愈。

1.4 资料收集 使用本院电子病历系统收集患者临床资料，包括年龄、性别、BMI、吸烟史、饮酒史、病程、合并脓肿、内口位置、肛瘘手术史、手术方式、中药熏洗。吸烟定义为每天吸烟≥6支，持续时间≥3个月；饮酒定义为当前或以前的习惯性摄入任何数量或类型的酒精，每周≥1次[9]。

1.5 观察指标 （1）围手术期指标：比较两组的手术时间、术中出血量、创面愈合时间、住院时间。（2）疼痛评分：两组患者于术后第1、3、7天标准化时间点行疼痛评分，坐浴换药后30 min内完成；采用视觉模拟评分法（Visual Analogue Scale，VAS），0～10分由患者根据实时痛感自主标记。（3）肛门功能评估：术前以及术后6个月采用消化道动力检测系统（迈达GAP-08A）测定肛门括约肌功能，包括肛管括约肌静息压（anal resting pressure，ARP）和最大收缩压（anal maximal contraction pressure，AMCP）；术前和术后1、3、6个月记录St Mark肛门失禁评分（St Mark′s incontinence score，SMIS）[10]，轻度失禁1～8分、中度失禁9～16分、重度失禁≥17分。（4）治愈和复发的判定：治愈定义为外口完全上皮化且无分泌物溢出；出现以下任一情况判定为复发：①原病灶部位再次出现红肿、疼痛、流脓等情况，②新发瘘管或外口，③影像学检查证实为肛瘘复发。（5）术后复发因素分析：分析年龄、性别、BMI、吸烟史、饮酒史、病程、合并脓肿、内口位置、肛瘘手术史、手术方式、中药熏洗对术后复发的影响。

1.6 统计学方法 所获数据应用SPSS27.0统计学软件进行处理。Shapiro-Wilk test正态分布检验计量资料正态性，符合正态分布的计量资料以$\bar{x}\pm s$表示，组间比较采用独立样本t检验，多时点比较采用重复测量方差分析；计数资料以[例（%）]表示，组间比较采用χ^2检验；多因素Logistic回归分析HCAF患者术后复发的影响因素。$P<0.05$为差异有统计学意义。

2 结果

2.1 两组基线资料比较 两组患者基线资料比较，差异无统计学意义（$P>0.05$）。见表1。

2.2 两组围手术期指标比较 两组手术时间和术中出血量比较差异无统计学意义（$P>0.05$），治疗组创面愈合时间和住院时间较对照组短，差异有统计学意义（$P<0.05$）。见表2。

表1 两组基线资料比较

基线指标	治疗组（n=132）	对照组（n=110）	t/χ^2值	P值
年龄（$\bar{x}\pm s$，岁）	37.45±5.03	37.42±5.27	0.055	0.478
性别[例（%）]				
男	115（87.1）	95（86.4）	0.030	0.862
女	17（12.9）	15（13.6）		
BMI（$\bar{x}\pm s$，kg/m^2）	23.38±1.90	23.38±1.84	−0.013	0.495
吸烟史[例（%）]				
是	44（33.3）	37（33.6）	0.002	0.960
否	88（66.7）	73（73.2）		
饮酒史[例（%）]				
是	39（29.5）	30（27.3）	0.152	0.697
否	93（70.5）	80（72.7）		
病程（$\bar{x}\pm s$，月）	6.17±1.74	6.35±1.94	−0.795	0.214
合并脓肿[例（%）]				
是	33（25.0）	28（25.5）	0.007	0.935
否	99（75.0）	82（74.5）		
内口位置[例（%）]				
明确	104（78.8）	86（78.2）	0.013	0.909
不明确	28（21.2）	24（21.8）		
肛瘘手术史[例（%）]				
有	24（18.2）	16（18.2）	0.575	0.448
无	108（81.8）	94（91.8）		
中药熏洗[例（%）]				
是	101（76.5）	86（85.0）	0.095	0.758
否	31（23.5）	24（25.0）		

表2 两组围手术期指标比较（$\bar{x}\pm s$）

组别	手术时间（min）	术中出血量（mL）	创面愈合时间（d）	住院时间（d）
治疗组（n=132）	38.05±6.72	21.02±4.74	27.60±5.31	6.98±1.50
对照组（n=110）	38.83±6.63	20.55±4.15	35.97±5.63	9.83±1.60
t值	−0.898	0.826	−11.877	−14.216
P值	0.185	0.205	<0.001	<0.001

2.3 两组术后疼痛程度比较 经重复测量分析显示，疼痛程度时点、组别比较差异有统计学意义（$P<0.001$）；术后1、3、7 d两组疼痛程度评分均逐渐下降，且治疗组疼痛缓解程度优于对照组，差异有统计学意义（$P<0.001$）。见表3。

2.4 两组肛门功能比较

2.4.1 肛门括约肌功能评估 术后6个月治疗组的ARP和AMCP与同组术前比较差异无统计学意义（$P>0.05$），对照组的ARP和AMCP与同组术前比较差异有统计学意义（$P<0.001$）；对照组术后6个月的ARP、AMCP较治疗组降低更为明显，差异有统计

表3　两组术后疼痛程度比较($\bar{x}\pm s$)

组别	术后1 d	术后3 d	术后7 d	F	P
治疗组(n=132)	5.23±1.08[a]	4.00±0.92[ab]	2.62±0.62[abc]	266.677	<0.001
对照组(n=110)	5.89±1.29	4.71±0.93[b]	3.16±0.83[bc]	250.581	<0.001
F	18.855	35.208	33.747		
P	<0.001	<0.001	<0.001		
$F_{时点}$=515.113、$F_{组别}$=78.935、$F_{交互}$=0.682					
$P_{时点}$<0.001、$P_{组别}$<0.001、$P_{交互}$=0.507					

注：[a]P<0.05，*vs*对照组；[b]P<0.05，*vs*术后1 d；[c]P<0.05，*vs*术后3 d。

学意义(P<0.001)。见表4。

2.4.2　两组St Mark肛门失禁评分比较　经重复测量分析显示，两组评分在时点、组别和交互方面比较差异有统计学意义(P<0.001)；术前两组的St Mark肛门失禁评分比较差异无统计学意义(P>0.05)；术后1个月两组的评分较同组术前均明显升高，术后3个月及术后6个月该评分显著下降，且两组间St Mark失禁评分比较差异有统计学意义(P<0.001)。见表5。

表4　两组手术前后肛门括约肌功能比较($\bar{x}\pm s$，kPa)

组别	ARP		t值	P值	AMCP		t值	P值
	术前	术后6个月			术前	术后6个月		
治疗组(n=132)	9.19±2.70	8.78±2.32	1.322	0.094	18.21±4.22	18.16±4.92	0.095	0.462
对照组(n=110)	9.39±2.91	6.98±1.62	7.584	<0.001	18.63±4.37	14.02±2.76	9.349	<0.001
t值	−0.544	6.877			−0.728	7.847		
P值	0.294	<0.001			0.234	<0.001		

表5　两组St Mark肛门失禁评分比较

组别	术前	术后1个月	术后3个月	术后6个月	F	P
治疗组(n=132)	4.91±1.34	8.08±1.81[ab]	2.52±0.50[abc]	1.58±0.50[abcd]	579.627	<0.001
对照组(n=110)	4.76±1.43	9.80±2.51[b]	3.39±0.94[bc]	2.41±0.49[bcd]	482.311	<0.001
F	0.667	38.333	33.747	84.058	167.348	
P	P=0.415	<0.001	<0.001	<0.001	<0.001	
$F_{时点}$=1039.041、$F_{组别}$=83.534、$F_{交互}$=14.050						
$P_{时点}$<0.001、$P_{组别}$<0.001、$P_{交互}$<0.001						

注：[a]P<0.05，*vs*对照组；[b]P<0.05，*vs*同组术前；[c]P<0.05，*vs*同组术后个1月；[d]P<0.05，*vs*同组术后3个月。

2.5　两组治愈率比较　治疗组和对照组的治愈率分别为90.2%(119/132)和83.6%(92/110)，两组比较差异无统计学意义(χ^2=2.280，P=0.131)

2.6　HCAF术后复发单因素分析　根据术后复发情况，将242例患者分为复发组(n=31)与未复发组(n=211)，两组病程、合并脓肿、内口位置、肛瘘手术史、中药熏洗等方面差异有统计学意义(P<0.05)。见表6。

2.7　HCAF术后复发的多因素分析　将单因素分析中差异有统计学意义的变量纳入多因素Logistic回归分析，结果显示病程长、内口位置不确定、有肛瘘手术史、未按时中药熏洗为HCFA复发的独立影响因素(P<0.05)。见表7。

3　讨论

HCAF的治疗面临重大挑战。因瘘管走行涉及外括约肌深部及以上，且常伴多发性分支，手术过于保守易导致复发；而激进操作虽可提升治愈率，却显著增加肛门功能损伤风险。因此当前研究重点聚焦于保留括约肌手术，旨在平衡治愈率与功能保护。基于文献证据和实践经验，现有括约肌保留技术在临床应用存在一定局限：括约肌间瘘管结扎术(ligation of the intersphincteric fistula tract，LIFT)凭借微创特性及维持肛门括约肌完整性的优势，无需特殊器械即可实施，但其适应证严格限定于瘘管走行清晰且管腔通畅的经括约肌型肛瘘；直肠黏膜肌瓣推进修补术(anorectal advancement flap，AAF)对肛瘘虽能实现66%~87%的治愈率[11]，但术后肛门失禁的发生率可达35%[12-13]，影响患者术后生活质量；视频辅助肛瘘治疗技术(video assisted anal fistula treatment，VAAFT)通过内镜直视可实现瘘道精准定位与坏死组织消融，但疗效呈现显著异质性——针对复杂性肛瘘的治愈率仅39.47%[14-15]，且该技术对医疗设备要求较高，限制了其临床普及。

肛管深部后侧括约肌间隙(deep posterior intersphincteric space，DPIS)为HCAF感染发生的核心部位[16-17]，炎性渗出物易在此间隙集聚而形成包裹性脓肿[18]。随着间隙脓液压力升高，感染可沿肛周组织薄弱区扩散，最终演变为多形态的HCAF。最新病理学研究证实，对DPIS间隙进行彻底引流是提升HCAF疗效的决定性因素[19]。值得注意的是，包括

表6　HCAF术后复发的单因素分析

因素	未复发组（n=211）	复发组（n=31）	t/χ^2值	P值
年龄（$\bar{x}\pm s$，岁）	37.24±7.92	36.89±8.13	0.531	0.316
性别[例（%）]				
男	182（86.3）	28（90.3）	0.390	0.533
女	29（13.7）	3（9.7）		
BMI（$\bar{x}\pm s$，kg/m^2）	23.41±1.88	23.16±1.81	0.391	0.698
吸烟史[例（%）]				
是	73（34.6）	8（25.8）	0.938	0.333
否	138（65.4）	23（74.2）		
饮酒史[例（%）]				
是	58（27.5）	11（35.5）	0.848	0.357
否	153（72.5）	20（64.5）		
病程（$\bar{x}\pm s$，月）	6.01±1.69	7.90±1.89	−5.729	＜0.001
合并脓肿[例（%）]				
是	47（22.3）	14（45.2）	7.509	0.006
否	164（77.7）	17（54.8）		
内口位置[例（%）]				
明确	172（81.5）	18（58.1）	8.812	0.003
不明确	39（18.5）	13（41.9）		
肛瘘手术史[例（%）]				
有	28（13.7）	12（35.5）	12.678	＜0.001
无	183（86.3）	19（64.5）		
手术方式[例（%）]				
低位切开高位挂线术	92（43.6）	18（58.1）	2.280	0.131
TROPIS+Parks术	119（56.4）	13（41.9）		
中药熏洗[例（%）]				
是	170（80.6）	17（54.8）	10.189	0.001
否	41（19.4）	14（45.2）		

LIFT、AAF及VAAFT在内的保留括约肌术式，在处理括约肌间马蹄形肛瘘时，普遍存在DPIS间隙引流不充分的局限性。TROPIS的技术核心在于彻底打开DPIS间隙[20]，即沿肛瘘内口纵行切开肛缘皮肤及内括约肌，配合弯钳引导下的双侧扇形潜行分离，针对高位肌间马蹄形肛瘘的特殊解剖特征，实现DPIS间隙的全维度开放，从根本上消除HCAF感染病灶。针对跨越外括约肌的瘘管段，对Parks松挂线技术进行改良，采用序贯式松挂线，当创面肉芽组织爬行至外括约肌邻近区域时拆除线结。这种动态调控的挂线策略，在实现肌间隙持续引流的同时，完整保留了外括约肌复合体的解剖完整性，为肛门功能保护提供了新的技术路径。本研究结果证明，该联合术式较传统的低位切开高位挂线术具有疼痛轻、肛门括约肌损伤小、St Mark肛门失禁评分低，住院时间短、创面愈合快的优势，并且在不增加手术时间和术中出血量的同时，保证了较好的疗效（治愈率90.2%）；且对于高位马蹄形肛瘘合并脓肿的病例，可于创腔内留置T管以便术后脉冲式灌洗（压力80~100 mmHg），既能有效清除脓腔残留坏死物，还可以显著降低换药时摩擦创面产生的疼痛。

本研究多因素Logistic回归分析结果显示，病程长、内口位置不明确、有肛瘘手术史、未按时中药熏洗为HCFA复发的独立危险因素。病程较长的肛瘘，常因反复发作导致结构复杂的分支形成，术中微小瘘管分支难以彻底清除[21]。一项Meta分析指出，微瘘管残留术后6个月复发率高达32%，需再次手术干预比例达24%[22]。内口位置的确定对HCFA的治疗至关重要，90%以上的肛瘘起源于肛隐窝，“肛窦肛腺感染学说”已经成为肛瘘与肛周脓肿发病原因的共识。手术应明确瘘管解剖路径，并处理原发性肛腺感染；本研究复发组中13例（41.9%）患者内口未明确（OR=3.0，P=0.021，95%CI：1.2~7.7），提示内口不明确与HCAF复发呈显著正相关。既往有肛瘘手术史的患者同样被认为是术后复发的高危因素（OR=2.9，P=0.031，95%CI：1.1~7.8）。手术瘢痕会导致肛周解剖层次扭曲，有时MRI亦难以清晰显示病变的解剖结构[23]。中药熏洗属于中医特色外治疗法，温热的药液可直接作用于肛周开放的创面，改善局部血液循环，同时可以清洁创腔、通畅引流，与其他给药方式比较具有独特优势。本研究中HCAF患者术后应用的解毒散熏洗剂具有清热解毒、活血止痛之效，有助于缓解术后疼痛、促进创面愈合、减少引流不畅导致的窦道经久不愈的发生概率。

TROPIS联合改良Parks松挂线通过精准处理感染源与保护肛门括约肌，显著提升了HCAF的治疗效果，符合肛瘘微创治疗的理念和精准外科发展趋势。对于存在复发危险因素的HCAF患者，实施术前精准

表7　HCAF术后复发的多因素Logistic回归分析

因素（赋值方式）	β	SE	$Wald$	P	OR	95%CI
病程（连续变量）	0.613	0.138	19.837	＜0.001	1.846	1.410~2.418
合并脓肿（1=有，0=无）	0.715	0.475	2.265	0.132	2.044	0.806~5.184
内口位置（1=未明确，0=明确）	1.105	0.480	5.306	0.021	3.018	1.179~7.725
肛瘘手术史（1=有，0=无）	1.078	0.501	4.632	0.031	2.939	1.101~7.847
按时中药熏洗（1=否，0=是）	1.008	0.474	4.535	0.033	2.741	1.084~6.935

评估、术中精细解剖及术后标准化干预，有望降低术后复发风险。未来对HCAF的研究应聚焦三大方向：(1)建立标准化手术流程，通过术式改良提升疗效；(2)开展多中心长期队列研究，评估远期肛门功能及生活质量变化；(3)解析HCAF复发机制，结合肠道菌群组学与免疫微环境研究，构建精准预防体系。

参 考 文 献

[1] 中华中医药学会.肛瘘中西医结合诊疗指南[J].中国临床医生杂志，2025，53(2)：145-151. DOI: 10.3969/j. issn. 2095-8552.2025.02.003.

[2] Pingping M, Wenzhe F, Peng S. Clinical research progress in Traditional Chinese Medicine in treating wound healing after anal fistula surgery[J]. J Tradit Chin Med, 2023, 43(5): 1047-1054. DOI: 10.19852/j.cnki.jtcm.20230630.002.

[3] 陈希琳，冯六泉，姜国丹，等.肛瘘的诊治专家共识(2020版)[J].实用临床医药杂志，2020，24(17)：1-7. DOI:10.7619/jcmp.202017001.

[4] 周西华.复发性肛瘘的影响因素及手术治疗效果[J].中国现代普通外科进展，2024,27(10):807-810.

[5] 李璐，王蓉，陈玉根，等.肛瘘保留括约肌手术的发展与实践[J].结直肠肛门外科，2020，26(6)：652-657. DOI: 10.19668/j. cnki. issn.1674-0491.2020.06.004.

[6] Garg P, Kaur B. Transanal Opening of Intersphincteric Space: A Novel Procedure to Manage Highly Complex Anal Fistulas[J]. Dis Colon Rectum, 2023, 66(6): e292-e293. DOI: 10.1097/DCR.0000000000002612.

[7] Garg P, Clemente N, Khaw JCW. Achieving a high cure rate in complex anal fistulas: understanding the conceptual role of the Garg cardinal principles[J]. Ann Coloproctol, 2024, 40(5): 521-523. DOI: 10.3393/ac.2024.00430.0061.

[8] Gaertner WB, Burgess PL, Davids JS, et al. The American Society of Colon and Rectal Surgeons Clinical Practice Guidelines for the Management of Anorectal Abscess, Fistula-in-Ano, and Rectovaginal Fistula[J]. Dis Colon Rectum, 2022, 65(8): 964-985. DOI: 10.1097/DCR.0000000000002473.

[9] Xu H, Xiao GZ, Zheng YH, et al. A magnetic resonance imaging-based decision-making tool for predicting complex anal fistulas healing in the early postoperative period[J]. BMC Gastroenterol, 2023, 23(1): 372. DOI:10.1186/s12876-023-02963-5.

[10] Todd CL, Johnson EE, Stewart F, et al. Conservative, physical and surgical interventions for managing faecal incontinence and constipation in adults with central neurological diseases[J]. Cochrane Database Syst Rev, 2024, 10(10): CD002115. DOI:10.1002/14651858.CD002115.pub6.

[11] An Y, Chen X, Tian M, et al. Comparison of clinical outcomes of anal fistula plug and endoanal advancement flap repair treating the complex anal fistula: a systematic review and meta-analysis[J]. Updates Surg, 2023, 75(8): 2103-2115. DOI: 10.1007/s13304-023-01674-6.

[12] Chaveli Diaz C, Esquiroz Lizaur I, Marzo Virto J, et al. Fistulectomy and endorectal advancement flap repair for cryptoglandular anal fistula: recurrence and functional outcome over 10 years of follow-up[J]. Int J Colorectal Dis, 2021, 36(4): 841-846. DOI: 10.1007/s00384-021-03867-0.

[13] Uribe N, Balciscueta Z, Cuneo B, et al. Long-term functional and clinical outcomes following transanal advancement flap for complex anal fistula repair: are there predictors of recurrence and incontinence?[J]. Colorectal Dis, 2020, 22(11): 1649-1657. DOI:10.1111/codi.15251.

[14] Hinksman M, Naidu S, Loon K, et al. Long term efficacy of Video-Assisted Anal Fistula Treatment(VAAFT) for complex fistula-in-ano: a single-centre Australian experience[J]. ANZ J Surg, 2022, 92(5): 1132-1136. DOI:10.1111/ans.17451.

[15] Emile SH, Elfeki H, Shalaby M, et al. A Systematic review and meta-analysis of the efficacy and safety of video-assisted anal fistula treatment(VAAFT)[J]. Surg Endosc, 2018, 32(4): 2084-2093. DOI:10.1007/s00464-017-5905-2.

[16] Garg P, Kaur B, Menon GR. Transanal opening of the intersphincteric space: a novel sphincter-sparing procedure to treat 325 high complex anal fistulas with long-term follow-up[J]. Colorectal Dis, 2021, 23(5): 1213-1224. DOI:10.1111/codi.15555.

[17] Garg P, Kaur B, Yagnik VD, et al. A New Anatomical Pathway of Spread of Pus/Sepsis in Anal Fistulas Discovered on MRI and Its Clinical Implications[J]. Clin Exp Gastroenterol, 2021, 14: 397-404. DOI: 10.2147/CEG.S335703.

[18] Garg P, Kaur B. The new pathways of spread of anal fistula and the pivotal role of MRI in discovering them[J]. Abdom Radiol(NY), 2021, 46(8): 3810-3814. DOI:10.1007/s00261-021-03029-4.

[19] Garg P, Mongia A. Transanal opening of the intersphincteric space (TROPIS): a novel procedure on the horizon to effectively manage high complex anal fistulas[J]. Ann Coloproctol, 2024, 40(1): 74-81. DOI:10.3393/ac.2022.01263.0180.

[20] Garg P. A new understanding of the principles in the management of complex anal fistula[J]. Med Hypotheses. 2019 Nov, 132: 109329. DOI:10.1016/j.mehy.2019.109329.

[21] 庄卓男.改良LIFT术式治疗复杂肛瘘1例[J].中国现代普通外科进展，2023，26(1)：12. DOI: 10.3969/j. issn. 1009-9905. 2023.01.003.

[22] Zhang H, Lin M, Nan Z, et al. Comparing the efficacy and safety of different thread-drawing surgery method for treating high complex anal fistula: a systematic review and network meta-analysis[J]. Int J Colorectal Dis, 2023, 38(1): 228. DOI: 10.1007/s00384-023-04519-1.

[23] Chang CC, Qiao LH, Zhang ZQ, et al. High-resolution direct magnetic resonance imaging fistulography with hydrogen peroxide for diagnosing anorectal fistula: A preliminary retrospective study[J]. World J Radiol, 2025, 17(1): 101221. DOI: 10.4329/wjr. v17.i1.101221.

(收稿日期：2025-07-11)