doi：10.7499/j.issn.1008-8830.2503003

病例报告

PPP1R12A 基因变异致 46,XY 性发育异常 1 例

苏尉　苏喆　游晶玉　苏慧萍　潘丽丽　范舒旻　尹鉴淳

（深圳市儿童医院内分泌科，广东深圳　518038）

［摘要］患儿，男，1 岁 9 个月，表现为 46,XY 性发育异常，外生殖器呈重度男性化不全表型，实验室检查及超声检查提示睾丸间质细胞及支持细胞功能良好，基因检测发现患儿 *PPP1R12A* 基因存在 c.1186dupA（p.T396Nfs*17）新发致病性杂合变异。既往报道 13 例 *PPP1R12A* 基因变异的病例，可单独累及泌尿生殖系统或神经系统，也可累及其他系统或器官（消化、眼、心脏等）；性发育异常患者染色体核型均为 46,XY，表现为不同程度的男性化不全，外生殖器、性腺及生殖管道均可受累。该文报道 1 例由 *PPP1R12A* 基因杂合变异所致的 46,XY 性发育异常伴生长迟缓的患儿，扩大了 *PPP1R12A* 基因变异导致的临床疾病谱。

［中国当代儿科杂志，2025，27（8）：1017-1021］

［关键词］性发育异常；46,XY；*PPP1R12A* 基因；变异；儿童

46,XY disorder of sex development caused by *PPP1R12A* gene variants: a case report

SU Wei, SU Zhe, YOU Jing-Yu, SU Hui-Ping, PAN Li-Li, FAN Shu-Min, YIN Jian-Chun. Department of Endocrinology, Shenzhen Children's Hospital, Shenzhen, Guangdong 518038, China (Email: suwei0203@126.com)

Abstract: The patient was a boy aged 1 year and 9 months who presented with 46,XY disorder of sex development (DSD), with severe undermasculinization of the external genitalia. Laboratory tests and ultrasound examinations showed normal functions of Leydig cells and Sertoli cells in the testes. Genetic testing revealed a novel pathogenic heterozygous variant, c.1186dupA (p.T396Nfs*17), in the *PPP1R12A* gene. Thirteen cases of *PPP1R12A* gene variants have been reported previously. These variants may cause isolated involvement of the genitourinary or neurological systems, or affect other systems/organs including the digestive tract, eyes, heart, etc. Patients with DSD typically present with a 46,XY karyotype and variable degrees of undermasculinization involving the external genitalia, gonads, and reproductive tract. This article reports a child with 46,XY DSD accompanied by growth retardation caused by a heterozygous variant in the *PPP1R12A* gene, which expands the clinical disease spectrum associated with *PPP1R12A* gene variants.

[Chinese Journal of Contemporary Pediatrics, 2025, 27(8): 1017-1021]

Key words: Disorder of sex development; 46,XY; *PPP1R12A* gene; Variant; Child

患儿男，1 岁 9 个月，因发现外生殖器异常 1 年余就诊于深圳市儿童医院内分泌科。生后即发现阴茎短小、尿道下裂、双侧隐睾，体重增长缓慢，运动、语言、智力发育正常。患儿系第 1 胎第 1 产，胎龄 24 周超声提示宫内发育迟缓，胎龄 32^{+1} 周因母亲血压高及胎动少行剖宫产出生，出生体重 935 g（<P_3），出生身长 32.5 cm（<P_3），出生头围 27 cm（P_3~P_{10}），体重指数 2.7 kg/m^2，无胎膜早破，羊水清，胎盘小而薄，脐带细。出生后身长和体重增长缓慢，并呈衰减趋势。运动语言发育按胎龄校正后与同龄儿童相仿。父母非近亲结婚，家族史无特殊。

体格检查：身长 71 cm（–4.2 SD），体重 6.2 kg（身高别体重为 –4.6 SD），体重指数 12.3 kg/m^2（<P_3），头围 43.5 cm（身高别头围为 –1 SD）。三角脸，身材匀称，右手大拇指、食指指甲发育不良，

［收稿日期］2025-03-03；［接受日期］2025-07-04

［基金项目］广东省卫生健康委员会高水平临床重点专科（深圳市配套建设经费）项目（SZGSP012）；深圳市“医疗卫生三名工程”项目（SZSM202411011）。

［作者简介］苏尉，女，硕士，主治医师。Email：suwei0203@126.com。

面容特殊，低耳位，耳朵偏大，长人中，上唇薄。阴茎2 cm×0.8 cm，阴茎下弯，背侧包皮堆积似帽状。阴囊皱褶明显、色素深，阴囊分裂，尿道外口位于会阴部，左侧睾丸位于腹股沟，右侧睾丸位于右侧阴囊根部，双侧睾丸体积各1 mL，质地可（图1）。外生殖器男性化评分：2.5分。右侧腹股沟于哭闹明显时可见4 cm×3 cm大小的包块，可回纳。

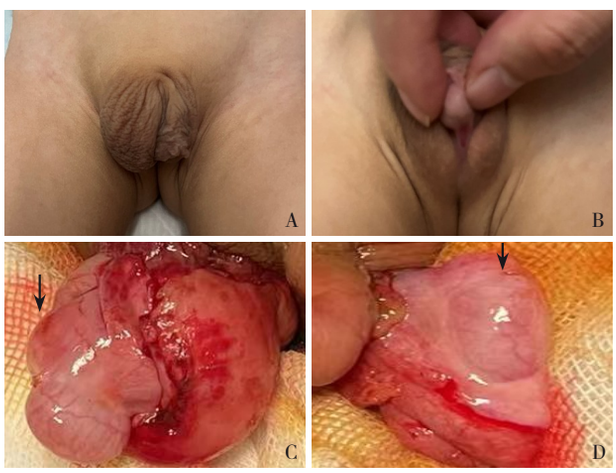

图1　患儿外生殖器和性腺（术中）睾丸外观　A~B：患儿外生殖器示阴茎短小，阴茎下弯，背侧包皮堆积似帽状；阴囊皱褶明显、色素深，阴囊分裂，尿道外口位于会阴部。C~D：患儿术中性腺（睾丸）外观（箭头所示），C为左侧，D为右侧。

辅助检查：血常规、尿常规、大便常规、肝肾功能、心肌酶、电解质、血糖、血脂、骨代谢、甲状腺功能、类胰岛素生长因子、肾上腺皮质激素、血遗传代谢疾病检测、尿有机酸分析、肿瘤标志物均正常。性腺功能评估见表1~2。促性腺激素释放激素（gonadotropin-releasing hormone, GnRH）激发试验结果示下丘脑–垂体–性腺轴功能正常[1]，人绒毛膜促性腺激素（human chorionic gonadotropin, HCG）激发试验示睾丸间质细胞功能良好[1]。阴囊、睾丸、附睾、腹股沟、盆腔彩色多普勒超声检查示左侧阴囊内未显示睾丸回声，左侧腹股沟管上段近内环口处显示低回声团块，大小约1.1 cm×0.6 cm×0.6 cm（估算体积0.20 mL）；右侧睾丸位置、切面形态正常，大小约1.1 cm×0.6 cm×0.6 cm（估算体积0.20 mL），右侧腹股沟管内显示腹腔内容物（肠管回声）向其内膨出，内环口最大径1.3 cm；左侧腹股沟管内未显示明显腹腔内容物向其内膨出；双侧腹股沟区未见明显异常；盆腔内未显示子宫及卵巢样回声。肾上腺、腹膜后、泌尿系、肝胆胰脾、上消化道、腹部大血管、心脏超声未见异常。全脊柱正侧位片未见异常，垂体+颅脑核磁共振成像平扫、3 h视频脑电图未见异常。

表1　性激素检测结果

项目	雌二醇 (pg/mL)	催乳素 (ng/mL)	孕酮 (ng/mL)	抗米勒管激素 (ng/mL)	抑制素B (pg/mL)
测定值	23.00	48.88	0.7	93.66	90.16
参考范围	无	4~23	无	5~365[2]	34~340[2]

表2　GnRH和HCG激发试验检测结果

项目	GnRH激发试验		HCG激发试验		
	LH (IU/L)	FSH (IU/L)	睾酮 (nmol/L)	双氢睾酮 (ng/L)	雄烯二酮 (μg/L)
基础值	0.21	1.71	0.20	174.08	<0.3
峰值/激发后	4.07	12.53	13.68	357.37	<0.3

注：［GnRH］促性腺激素释放激素；［HCG］人绒毛膜促性腺激素；［LH］黄体生成素；［FSH］卵泡刺激素。

遗传学检查：患儿染色体核型为46,XY。全外显子组测序提示患儿*PPP1R12A*基因存在c.1186dupA（p.T396Nfs*17）新发杂合变异，见图2。根据美国医学遗传学和基因组学学会指南标准[3]行致病性分析：（1）该变异为移码突变，导致第396位氨基酸由苏氨酸替换为天冬酰胺并改变阅读框，在下游第16位密码子处产生终止密码子，使编码蛋白序列提前终止，产生截短蛋白或被降解，可能会对蛋白质的结构和功能产生较大影响（PVS1）；（2）患儿父母均未检出该变异，后续补充父母亲缘验证，即该变异为新发变异，且无家族史（PS2）；（3）ESP数据库、千人数据库、ExAC数据库中正常对照人群中未发现此变异（PM2_supporting）。故该变异为致病性变异，患儿诊断为*PPP1R12A*基因杂合变异所致的46,XY性发育异常（disorders of sex development, DSD）伴生长迟缓。

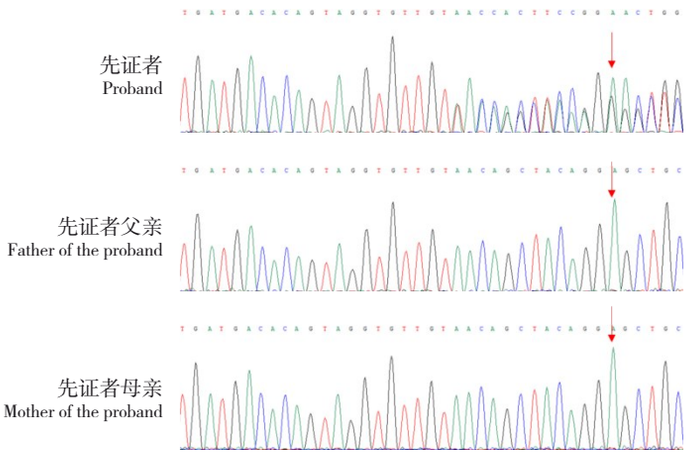

图2　患儿及其父母 *PPP1R12A* 基因测序结果　患儿 *PPP1R12A* 基因存在 c.1186dupA（p.T396Nfs*17）新发杂合变异（NM_001143885.1，chr12：80211226），父母未检出该变异。箭头所示为变异位置。

讨论：2020 年 Hughes 等[4]通过对前脑无裂畸形队列、DSD 队列进行二代测序及 GeneMather 分析，获得了 *PPP1R12A* 基因变异的数据。*PPP1R12A* 基因失功能杂合变异与多发先天性畸形有关，最常受影响的是神经系统和泌尿生殖系统，因此该综合征被称为泌尿生殖系统和/或大脑畸形综合征。本文报道 1 例由 *PPP1R12A* 基因杂合变异所致的 46, XY DSD 伴生长迟缓患儿，扩大了 *PPP1R12A* 基因变异导致的临床疾病谱。*PPP1R12A* 基因位于染色体 12q21.2-q21.31，在子宫内膜、食管、前列腺、脑、膀胱、胎盘和睾丸、卵巢中的表达量较高。该基因变异可单独累及泌尿生殖系统或神经系统，也可累及多个系统（消化、眼、心脏等）。截至 2025 年 2 月，人类基因组突变数据库共记录 18 例 *PPP1R12A* 基因变异病例，临床信息详细的有 13 例[4-5]（表 3）。

表 3　14 例 *PPP1R12A* 基因变异所致先天性 DSD 病例的临床表现汇总

病例	参考文献	年龄	突变位点	遗传	社会性别	性染色体	泌尿生殖系统	神经系统	其他
1	Hughes 2020[4]	15 岁	c.2033_2034delCT(p.S678*)	新发	女	XX	未提及	前脑无裂畸形半球中央变异型、多小脑回畸形、Chiari 畸形；发育迟缓、癫痫	巨头、眼距宽；注意缺陷与多动障碍
2	Hughes 2020[4]	15 岁	c.1415C>G(p.S472*)	未提及	女	XX	未提及	半叶前脑无裂畸形、胼胝体发育不全；发育迟缓、肌阵挛	小头畸形、内眦赘皮、长人中、并指/趾
3	Hughes 2020[4]	5.5 岁	c.793-1G>A	新发	男	XY	肾积水	胼胝体发育不全	脊柱后凸、关节僵硬、皮下脂肪减少、注意缺陷与多动障碍、宫内发育迟缓
4	Hughes 2020[4]	12 周胎龄	c.223_224delAC(p.T75Cfs*8)	新发	女	XX	未提及	先天性无脑畸形	眼距宽、面部扁平、鼻骨缺失、脐膨出
5	Hughes 2020[4]	3 岁	c.2739_2740delAC(p.L914Afs*14)	新发	男	XY	小阴茎、阴茎下弯、阴茎阴囊型尿道下裂、双侧隐睾、存在子宫	无	未提及
6	Hughes 2020[4]	6 岁	c.1501C>T(p.A504*)	新发	男	XY	阴茎头型尿道下裂、阴茎下弯	胼胝体发育不全、透明腭缺如、Chiari 畸形、皮质发育不良、多小脑回畸形、灰质异位；发育迟缓、孤独症	短的上斜睑裂、低位耳朵、小颌骨、宫内发育迟缓、矮小症、斜视、散光、远视、动脉导管未闭

表3（续）

病例	参考文献	年龄	突变位点	遗传	社会性别	性染色体	泌尿生殖系统	神经系统	其他
7	Hughes 2020[4]	7岁	c.2537G>A(p.W858*)	未提及	男	XY	尿道下裂、隐睾、存在子宫、卵巢	脑白质软化；发育迟缓、癫痫	小头畸形、长脸、招风耳、上睑下垂、小尖鼻、视杆/视锥细胞功能障碍、视力下降、眼球震颤
8	Hughes 2020[4]	45岁	c.2073dupA(p.S692Ifs*2)	未提及	女	XY	双子宫、条索性腺	未提及	未提及
9	Hughes 2020[4]	2岁	c.2698C>T(p.A900*)	新发	女	XY	阴蒂肥大、泌尿生殖窦、阴道口、大阴唇后部融合、无子宫	未提及	未提及
10	Hughes 2020[4]	2岁	c.960dupA(p.G321Afs*6)	新发	男	XY	尿道下裂、隐睾、存在子宫、右侧腹股沟疝（输卵管）	发育迟缓	矮小症、大头、三角脸、长睑裂、上睑下垂、小嘴、鼻尖宽
11	Hughes 2020[4]	12岁	c.1189delA(p.T397Hfs*42)	新发	女	XY	有输卵管的条索性腺、泌尿生殖窦、无子宫	发育迟缓	未提及
12	Hughes 2020[4]	3岁	c.681dupT(p.L228*)	新发	女	XY	出生：阴蒂、后阴唇融合、存在子宫、输卵管、卵巢；1岁时：性腺退化；2岁时：阴蒂、后阴唇融合、阴唇皱襞加重、色素沉着、轻度乳房发育	发育迟缓、孤独症	斜视、耳廓畸形、内眦赘皮、空肠和回肠闭锁、肠系膜血管异常
13	Diao 2023[5]	<28 d	c.2666+3A>G(p.T884*)	新发	男	XY	小阴茎、尿道下裂、隐睾	未提及	未提及
14	本例	1岁9个月	c.1186dupA(p.T396Nfs*17)	新发	男	XY	小阴茎、阴茎下弯、尿道下裂、双侧隐睾	无	小头畸形、三角脸、低耳位、长人中、匀称型小于胎龄儿、矮小症

在各系统症状中，泌尿生殖系统受累比例最高（11/14），且目前发现其仅影响46,XY个体（11/11），表现为不同程度的男性化不全，伴或不伴米勒管结构，外生殖器、性腺及生殖管道均可能受累。本文首次详细报道了性腺轴功能评估结果，提示垂体促性腺激素水平正常，睾丸间质细胞和支持细胞功能良好，这与男性化不全表型不相符。*PPP1R12A*基因所致DSD的性别差异在小鼠模型中亦有相似现象，如在小鼠性分化过程中，PPP1R12A蛋白表达增加，且雄性小鼠PPP1R12A蛋白水平高于雌性小鼠[6]。但病例7、12的染色体为46,XY，性腺却为卵巢，提示*PPP1R12A*基因还可能参与性决定过程，但机制未明。研究发现，Rho激酶通路是男性泌尿生殖系统功能和疾病的主要调节因子[7]，而*PPP1R12A*基因位于该通路的下游，高度定位于发育中的生殖系统，主要参与膀胱、尿道、泌尿生殖窦和生殖结节的形成[4]，因此该基因变异可能在性腺功能正常的情况下导致不同程度的男性化不全。另外，以PPP1R12A蛋白为亚基的肌球蛋白磷酸酶参与了雄激素受体的重要调节方式——视网膜母细胞瘤蛋白去磷酸化[8]，这可能为本例患儿严重男性化不全与良好性腺功能矛盾现象的另一可能机制。总结现有病例，10例46,XY DSD中有6例伴有米勒管结构，其中2例分别为完全性性腺发育不良和性腺退化。米勒管的形成过程亦涉及Rho激酶通路，通过间接增加非肌性肌球蛋白Ⅱ活性来调节上皮组织内陷和形态发生的过程。卵巢、米勒管完全或部分由体腔上皮及其衍生细胞增殖、迁移、上皮细胞向间充质转化和间充质向上皮细胞转化过程发育而来[9-12]，而*PPP1R12A*基因作为调节体腔上皮及其衍生细胞迁移、增殖的转录因子，参与这一过程，即参与了性腺及米勒管的发育。结合上述病例，在*SRY*基因存在的情况下，该通路的改变可能导致米勒管退化的缺陷和性腺发育异常。因此，*PPP1R12A*基因变异所致DSD患儿可表现为性腺及内外生殖管

道发育不良，但*PPP1R12A*基因在内外生殖器和性腺发育中的具体作用机制，尚需更多研究。

宫内和出生后严重生长迟缓是本例另一突出的临床特点。既往13例病例中有2例宫内发育迟缓和矮小症的报道。Wissmann等[13]在秀丽隐杆线虫的研究中发现，PPP1R12A同源物MEL-11可通过收缩改变细胞形状促进胚胎伸长，并且该过程需要Rho激酶。

其他系统受累还包括：（1）神经系统：受累比例仅次于泌尿生殖系统，占9/14，临床可表现为前脑无裂畸形、胼胝体发育不全、癫痫、发育迟缓等。在斑马鱼模型中，*PPP1R12A*基因敲除导致原肠形成缺陷，包括完全、部分独眼和小眼症，类似于人类前脑无裂畸形中所见的严重表型变化[14]。（2）眼部病变：可表现为近视、散光、远视、视杆/视锥细胞功能障碍、视力下降、眼球震颤等。果蝇中，PPP1R12A同源物DMYPT在眼睛背侧闭合和形态发生过程中为细胞运动所必需的[15-16]。（3）其他：脐膨出、特殊面容、空肠和回肠闭锁伴肠系膜血供异常、直肠裂、注意力缺陷多动障碍等。结合多种动物模型的实验结果推测，可能与*PPP1R12A*基因通过调节细胞运动和黏附在胚胎发生过程中发挥重要作用有关，但具体机制尚需进一步研究。

综上所述，*PPP1R12A*基因变异所致的泌尿生殖系统和/或大脑畸形综合征的临床表型谱广，可累及多系统，一经诊断需全面评估。

作者贡献声明：苏尉负责收集病例资料、文献复习和文章撰写；苏喆负责论文撰写及修改；游晶玉、苏慧萍、潘丽丽协助收集病例资料；范舒旻提供影像学资料；尹鉴淳提供手术相关资料。

利益冲突声明：所有作者均声明无利益冲突。

［参 考 文 献］

[1] 中华医学会儿科学分会内分泌遗传代谢学组. 性发育异常的儿科内分泌诊断与治疗共识[J]. 中华儿科杂志, 2019, 57(6): 410-418. PMID: 31216796. DOI: 10.3760/cma.j.issn.0578-1310.2019.06.003.

[2] 王斐, 张泓, 刘庆旭, 等. 1 400名0~5岁健康儿童血清抗苗勒氏管激素及抑制素B临床检测研究[J]. 中国实用儿科杂志, 2016, 31(6): 450-454. DOI: 10.7504/ek2016060612.

[3] 王秋菊, 沈亦平, 邬玲仟, 等. 遗传变异分类标准与指南[J]. 中国科学（生命科学）, 2017, 47(6): 668-688. DOI: 10.1360/N052017-00099.

[4] Hughes JJ, Alkhunaizi E, Kruszka P, et al. Loss-of-function variants in *PPP1R12A*: from isolated sex reversal to holoprosencephaly spectrum and urogenital malformations[J]. Am J Hum Genet, 2020, 106(1): 121-128. PMID: 31883643. PMCID: PMC7042489. DOI: 10.1016/j.ajhg.2019.12.004.

[5] Diao Y, Sun W, Zhang Z, et al. Clinical report and genetic analysis of a neonate with genitourinary and/or brain malformation syndrome caused by a non-coding sequence variant of *PPP1R12A*[J]. Mol Genet Genomic Med, 2023, 11(10): e2223. PMID: 37272772. PMCID: PMC10568382. DOI: 10.1002/mgg3.2223.

[6] Lontay B, Bodoor K, Weitzel DH, et al. Smoothelin-like 1 protein regulates myosin phosphatase-targeting subunit 1 expression during sexual development and pregnancy[J]. J Biol Chem, 2010, 285(38): 29357-29366. PMID: 20634291. PMCID: PMC2937968. DOI: 10.1074/jbc.M110.143966.

[7] Gur S, Kadowitz PJ, Hellstrom WJ. RhoA/Rho-kinase as a therapeutic target for the male urogenital tract[J]. J Sex Med, 2011, 8(3): 675-687. PMID: 21054792. DOI: 10.1111/j.1743-6109.2010.02084.x.

[8] Grey J, Jones D, Wilson L, et al. Differential regulation of the androgen receptor by protein phosphatase regulatory subunits[J]. Oncotarget, 2018, 9(3): 3922-3935. PMID: 29423094. PMCID: PMC5790511. DOI: 10.18632/oncotarget.22883.

[9] Orvis GD, Behringer RR. Cellular mechanisms of Müllerian duct formation in the mouse[J]. Dev Biol, 2007, 306(2): 493-504. PMID: 17467685. PMCID: PMC2730733. DOI: 10.1016/j.ydbio.2007.03.027.

[10] Ariza L, Carmona R, Cañete A, et al. Coelomic epithelium-derived cells in visceral morphogenesis[J]. Dev Dyn, 2016, 245(3): 307-322. PMID: 26638186. DOI: 10.1002/dvdy.24373.

[11] Carmona R, Cañete A, Cano E, et al. Conditional deletion of WT1 in the septum transversum mesenchyme causes congenital diaphragmatic hernia in mice[J]. Elife, 2016, 5: e16009. PMID: 27642710. PMCID: PMC5028188. DOI: 10.7554/eLife.16009.

[12] Guioli S, Sekido R, Lovell-Badge R. The origin of the Mullerian duct in chick and mouse[J]. Dev Biol, 2007, 302(2): 389-398. PMID: 17070514. DOI: 10.1016/j.ydbio.2006.09.046.

[13] Wissmann A, Ingles J, Mains PE. The *Caenorhabditis elegans* mel-11 myosin phosphatase regulatory subunit affects tissue contraction in the somatic gonad and the embryonic epidermis and genetically interacts with the Rac signaling pathway[J]. Dev Biol, 1999, 209(1): 111-127. PMID: 10208747. DOI: 10.1006/dbio.1999.9242.

[14] Weiser DC, Row RH, Kimelman D. Rho-regulated myosin phosphatase establishes the level of protrusive activity required for cell movements during zebrafish gastrulation[J]. Development, 2009, 136(14): 2375-2384. PMID: 19515695. PMCID: PMC2729349. DOI: 10.1242/dev.034892.

[15] Mizuno T, Tsutsui K, Nishida Y. *Drosophila* myosin phosphatase and its role in dorsal closure[J]. Development, 2002, 129(5): 1215-1223. PMID: 11874917. DOI: 10.1242/dev.129.5.1215.

[16] Tan C, Stronach B, Perrimon N. Roles of myosin phosphatase during *Drosophila* development[J]. Development, 2003, 130(4): 671-681. PMID: 12505998. PMCID: PMC6410573. DOI: 10.1242/dev.00298.

（本文编辑：王颖）

（版权所有©2025 中国当代儿科杂志）