基于多模态超声特征的列线图模型可有效预测三阴性乳腺癌

王 泽[1,2],巩箫音[2],庄 军[2],夏 楠[2],张威娜[2],梁瑞林[2],贾春梅[3]
[1]山西医科大学医学影像学院,山西 太原 030001;[2]联勤保障部队第九八五医院超声诊断科,山西 太原 030001;[3]山西医科大学第一医院超声科,山西 太原 030001

摘要:目的 探讨多模态超声及病理特征在三阴性乳腺癌诊断中的预测价值,构建基于多参数特征的列线图模型并评价其效能。**方法** 纳入2023年10月~2025年10月在山西医科大学第一医院及联勤保障部队第985医院就诊的50例三阴性乳腺癌(TNBC)患者和100例非三阴性乳腺癌(nTNBC)患者的临床数据,收集患者的一般信息,包括年龄、性别、病史等基本特征,BI-RADS特征包括形态、方位、边缘、回声模式、后方特征及钙化情况,弹性成像参数包括SWE最大值和均值,CEUS参数包括峰值强度(PI)和达峰时间(TP),以及组织学分级、Ki-67指数及TILs密度。通过logistic回归分析筛选出TNBC的独立预测因子,并构建相应的预测列线图。采用ROC曲线分析评估并计算曲线下面积(AUC)及校准曲线,以评估模型的预测能力与临床应用价值。**结果** 病理结果显示,TNBC组的病理分级主要为中等至高级别(II、III级),而nTNBC组较多为低至中级别,两组病理分级的差异有统计学意义(P<0.05),TNBC组的Ki-67指数高于nTNBC组(P<0.001),TILs密度大于nTNBC组(P<0.001),两组logistic回归分析结果显示TNBC的独立预测因子为形态为卵圆形(OR=0.291,P=0.006)、无钙化(OR=0.143,P<0.001)、后方回声增强(OR=0.187,P<0.001)、SWE均值较低(OR=0.753,P<0.001)和CEUS PI值较高(OR=1.091,P<0.001),该预测模型的ROC曲线下面积为0.894,具有较高的预测准确性。**结论** 本研究构建的预测列线图及其验证结果显示出良好的诊断效能,有助于提高临床对TNBC的诊断,从而优化治疗方案,改善患者预后。

关键词:三阴性乳腺癌;列线图;超声检查;预测模型;回顾性研究

A nomogram model based on multimodal ultrasound features effectively predicts triple-negative breast cancer

WANG Ze[1,2], GONG Xiaoyin[2], ZHUANG Jun[2], XIA Nan[2], ZHANG Weina[2], LIANG Ruilin[2], JIA Chunmei[3]
[1]School of Medical Imaging, Shanxi Medical University, Taiyuan 030001, China; [2]Department of Ultrasound Diagnosis, The 985th Hospital of PLA Joint Logistics Support Force, Taiyuan 030001, China; [3]Department of Ultrasound The First Hospital of Shanxi Medical University, Taiyuan 030001, China

Abstract: Objective To investigate the predictive value of multimodal ultrasound and pathological features in the diagnosis of triple-negative breast cancer (TNBC), and to construct a nomogram model based on multi-parameter features and evaluate its diagnostic performance. **Methods** Clinical data of 50 patients with TNBC and 100 patients with non-TNBC (nTNBC) treated at the First Hospital of Shanxi Medical University and the 985th Hospital from October 2023 to October 2025 were retrospectively analyzed. General patient information including age, gender, and medical history was collected. BI-RADS features included morphology, orientation, margin, echo pattern, posterior features, and calcifications. Elastography parameters included maximum and mean SWE values. Contrast-enhanced ultrasound (CEUS) parameters included peak intensity (PI) and time to peak (TP). Histological grade, Ki-67 index, and tumor-infiltrating lymphocyte (TILs) density were also recorded. Independent predictors of TNBC were identified by logistic regression analysis, and a corresponding predictive nomogram was constructed. The area under the receiver operating characteristic curve (AUC) and calibration curve were used to evaluate the predictive ability and clinical application value of the model. **Results** Pathological analysis showed that most patients in the TNBC group had moderate to high histological grades (grade II and III), whereas the nTNBC group predominantly had low to intermediate grades, with a statistically significant difference between the two groups (P<0.05). The Ki-67 index and TILs density were significantly higher in the TNBC group than in the nTNBC group (both P<0.001). Logistic regression analysis identified oval shape (OR=0.291, P=0.006), absence of calcifications (OR=0.143, P<0.001), posterior acoustic enhancement (OR=0.187, P<0.001), lower mean SWE value (OR=0.753, P<0.001), and higher CEUS PI value (OR=1.091, P<0.001) as independent predictors of TNBC. The AUC of the predictive model was 0.894, indicating high predictive accuracy. **Conclusion** The predictive nomogram constructed in this study and its validation results show good diagnostic effectiveness, which helps improve clinical diagnosis of TNBC, thereby optimizing treatment plans and improving patient prognosis.

Keywords: triple-negative breast cancer; nomogram; ultrasonography; predictive models; retrospective study

在乳腺癌的诸多亚型中,三阴性乳腺癌(TNBC)呈现特殊病理学特征—其雌激素受体(ER)、孕激素受体(PR)及人类表皮生长因子受体2(HER2)均呈阴性[1]。流行病学数据显示,该亚型约占所有乳腺癌的15%~20%[2]。与其他亚型相比,TNBC患者表现出更低的生存率,当疾病进展至晚期阶段时,5年生存率仅18%[3,4]。若能提升早期诊断效能,准确识别高危个体并实施针对性干预措施,患者预后可获得显著改善。尽管已有文献对TNBC的临床表征及预后影响因子进行了探讨,但对影像学及病理特征的系统性分析仍存在不足[5,6]。本研

收稿日期:2025-12-05
基金项目:山西省自然科学研究面上项目(20210302123259)
作者简介:王 泽,在读硕士研究生,E-mail: wangze09@live.cn
通信作者:贾春梅,主任医师,E-mail: jcm6606@163.com

究采用回顾性分析方法对100例非三阴性乳腺癌(nTNBC)和50例TNBC患者的临床和影像学特征进行研究,比较两组患者的基本信息、BI-RADS特征、弹性成像参数及CEUS指标,以期揭示影像学特征在TNBC诊断中的应用价值,并通过结合组织学分级、Ki-67指数及TILs密度等病理指标的分析,构建TNBC的预测模型。

1 资料与方法

1.1 一般资料

本研究回顾性分析2023年10月~2025年10月在山西医科大学第一医院及联勤保障部队第985医院就诊的TNBC患者和nTNBC患者的临床数据。TNBC患者共50例,年龄33~77(53.35±10.66)岁,肿瘤最大直径0.9~4.6 cm;nTNBC患者100例,年龄24~86(56.88±13.72)岁,肿瘤最大直径0.5~3.5 cm。本研究已获得医院伦理委员会批准[审批号:伦审2024-010(科)]。纳入标准:包括穿刺活检或者手术病理确诊为乳腺癌且符合TNBC或nTNBC标准的患者。排除标准:既往接受过系统性治疗或有其他恶性肿瘤病史的患者。

基于每个预测变量的事件数(EPV)原则,logistic回归模型中每个预测变量所需的事件数通常建议至少为10(EPV≥10)。本研究最终模型纳入5个独立预测因子,估测最低样本量为50,本研究最终纳入TNBC组50例、nTNBC组100例以满足最低样本量要求。

1.2 仪器与方法

1.2.1 *仪器* 采用GE LogiqE9彩色超声诊断系统,探头频率5~15 MHz。超声造影采用注射用六氟化硫微泡(SonoVue)造影剂(博莱科)。

1.2.2 *方法* 患者取仰卧位,双臂上举充分暴露双侧乳腺及腋窝。首先行常规二维灰阶超声扫查,记录病灶位置、大小、形态、方位、边缘、内部回声、后方回声特征及有无钙化。钙化定义为病灶内直径<1 mm的点状强回声,需与微钙化(<0.5 mm)和粗大钙化(≥0.5 mm)一并记录。所有二维特征依据美国放射学会乳腺影像报告和数据系统(BI-RADS),第5版进行描述和分类。随后行剪切波弹性成像(SWE)。嘱患者屏气3~5 s,探头轻触皮肤,避免加压,在病灶最大切面稳定获取SWE图像,图像质量要求彩色填充面积≥病灶面积的90%。采用Q-box™定量分析工具,勾画感兴趣区(ROI)覆盖整个病灶(包括边缘及内部),避开液化坏死区及粗大钙化,测量剪切波速度最大值(SWE_{max})及均值(SWE_{mean})。每例病灶重复测量3次,取均值。最后进行超声造影(CEUS)。选择病灶血供最丰富的切面,切换至造影模式,机械指数(MI)调至0.06~0.08。经肘静脉团注SonoVue 4.8 mL,随后快速推注5 mL生理盐水。动态存储造影全过程影像180 s。脱机后使用TIC分析软件,在病灶增强最显著区域放置ROI(直径2~5 mm),避开坏死区,获取时间-强度曲线(TIC),记录峰值强度(PI)和达峰时间(TP)。每例病灶测量3次,取平均值。以上步骤由2位具有5年以上乳腺超声诊断经验的医师共同完成,操作前未告知病理结果,意见不一致时经协商达成一致。

1.2.3 *病理指标的评估方法* 术后病理标本经10%中性甲醛固定、石蜡包埋、4 μm切片,行HE染色及免疫组化染色。组织学分级采用Nottingham联合分级系统(Elston-Ellis改良版),根据腺管形成、核多形性及核分裂象计数3项指标评分,定义总分3~5分为Ⅰ级(高分化),6~7分为Ⅱ级(中分化),8~9分为Ⅲ级(低分化)。Ki-67指数定义为阳性肿瘤细胞核占总肿瘤细胞数的百分比,计数热点区域(≥500个细胞),≥30%判定为高表达。肿瘤浸润淋巴细胞(TILs)密度依据国际TILs工作组指南(2014版),在HE切片上评估间质TILs百分比,记录为0~100%的连续变量。所有病理结果由2位高年资病理医师独立判读,意见不一致时经协商达成一致。

1.3 统计学分析

采用SPSS 23.0和R 4.4.2软件进行统计分析。计数资料以*n*(%)表示,组间比较采用χ^2检验或Fisher精确概率法。符合正态分布的计量资料以均数±标准差表示,两组间比较采用独立样本*t*检验;不符合正态分布的计量资料以中位数(四分位数间距)表示,采用Mann-Whitney *U*检验。将单因素分析中*P*<0.05的变量纳入多因素二元logistic回归,采用双向逐步法筛选变量,计算回归系数、优势比及95% *CI*。预测模型以列线图形式展示,采用ROC曲线评估模型效能。以*P*<0.05为差异有统计学意义。

2 结果

2.1 TNBC组和nTNBC组单因素分析结果及独立预测因子

单因素分析结果显示,有统计学意义的特征为肿块形态(*P*<0.05)、肿块方位(*P*<0.05)、后方特征(*P*<0.05)、钙化(*P*<0.05)、SWE(*P*<0.05)、CEUS PI(*P*<0.05,表1、2)。

2.2 TNBC组与nTNBC组病理分析结果

大多数TNBC样本的Nottingham分级集中在中等至高级别(II级和III级),而nTNBC组较多集中在低至中级别,两组病理分级差异有统计学意义(*P*<0.05),TNBC组的Ki-67指数高于nTNBC组(*P*<0.001),TILs密度也大于nTNBC组(*P*<0.001,表3)。

2.3 TNBC的logistic回归分析及列线图构建

将单因素分析有统计学意义的6个特征(肿块形态、肿块方位、后方特征、钙化、SWE、CEUS PI)纳入多

表1 TNBC组和nTNBC组特征的单因素分析

Tab.1 Univariate analysis of clinicopathological features in TNBC and nTNBC groups [*n*(%)]

Ultrasound and pathological characteristics	TNBC group (*n*=50)	nTNBC group (*n*=100)	t/χ^2	*P*
Mass morphology			6.93	0.031
Oval	16(32)	14(14)		
Irregular	27(54)	65(65)		
Lobulated	7(14)	21(21)		
Orientation			5.70	0.015
Parallel	22(44)	32(32)		
Not parallel	28(56)	68(68)		
Margin			0.22	0.640
Circumscribed	21(42)	38(38)		
Not circumscribed	29(58)	62(62)		
Posterior acoustic features			14.84	<0.001
Posterior acoustic enhancement	18(36)	10(10)		
Posterior acoustic shadowing	32(64)	90(90)		
Calcification			17.39	<0.001
Yes	15(30)	66(66)		
No	35(70)	34(34)		

表2 TNBC组和nTNBC组定量参数比较

Tab.2 Quantitative parameter comparison between TNBC and nTNBC groups (*Mean*±*SD*)

Ultrasound and pathological characteristics	TNBC group (*n*=50)	nTNBC group (*n*=100)	t/χ^2	*P*
SWE_{max} (kPa)	95.46±41.28	175.97±49.87	10.48	<0.001
SWE_{mean} (kPa)	73.25±32.12	125.32±34.21	9.21	<0.001
CEUS PI (dB)	75.5±35.2	64.9±27.8	4.01	0.0003
CEUS TP (ms)	26.7±10.3	19.6±10.3	1.89	0.062

表3 TNBC组与nTNBC组病理分析结果比较

Tab.3 Pathological comparison between TNBC and non-TNBC groups

Ultrasound and pathological characteristics	TNBC group (*n*=50)	nTNBC group (*n*=100)	*P*
Histologic grade [*n*(%)]			0.010
Grade 1	7(14)	36(36)	
Grade 2	23(46)	41(41)	
Grade 3	20(40)	23(23)	
Ki-67 index (%, *Mean*±*SD*)	57.01±17.13	18.92±13.54	< 0.001
TILs density (%, *Mean*±*SD*)	28.58±16.36	10.64±15.47	< 0.001

因素分析，结果显示TNBC的独立预测因子为形态为卵圆形（OR=0.291，*P*=0.006）、无钙化（OR=0.143，*P*<0.001）、后方回声增强（OR=0.187，*P*<0.001）、SWE均值较低（OR=0.753，*P*<0.001）和CEUS PI值较高（OR=1.091，*P*<0.001，表4）。通过5个预测因子生成列线图（图1）。

2.4 TNBC的模型验证及诊断效能分析

采用ROC曲线评估该模型对TNBC的诊断效能，结果显示AUC为0.894（95% *CI*：0.838~0.954），模型具有中等至较高的区分能力（图2、3）。

3 讨论

TNBC因其缺乏雌激素受体、孕激素受体及HER2表达，治疗手段有限，预后较差，早期识别与精准预测具有重要临床意义[7, 8]。在临床工作中，由于乳腺癌表现多样化、复杂化，TNBC与nTNBC通常在二维超声鉴别上存在一定难度[9]。本研究通过回顾性分析TNBC与nTNBC患者的超声影像特征、弹性成像参数、超声造影

表4 Logistic回归分析结果

Tab.4 Logistic regression analysis results

Variable	Coefficient	Standard error	OR	95% *CI*	*P*
Constant	4.892	1.236	-	-	<0.001
Shape (oval *vs* irregular)	-1.234	0.452	0.291	0.120-0.705	0.006
Shape (oval *vs* lobulated)	-0.892	0.521	0.41	0.148-1.136	0.086
Orientation (parallel *vs* not parallel)	-0.456	0.387	0.634	0.297-1.354	0.239
Posterior feature (shadowing *vs* enhancement)	-1.678	0.421	0.187	0.082-0.427	<0.001
Calcification (yes *vs* no)	-1.945	0.398	0.143	0.066-0.312	<0.001
Mean SWE (per 10-kPa increment)	-0.284	0.058	0.753	0.672-0.844	<0.001
CEUS parameter (per 1-unit increment)	0.087	0.021	1.091	1.047-1.137	<0.001

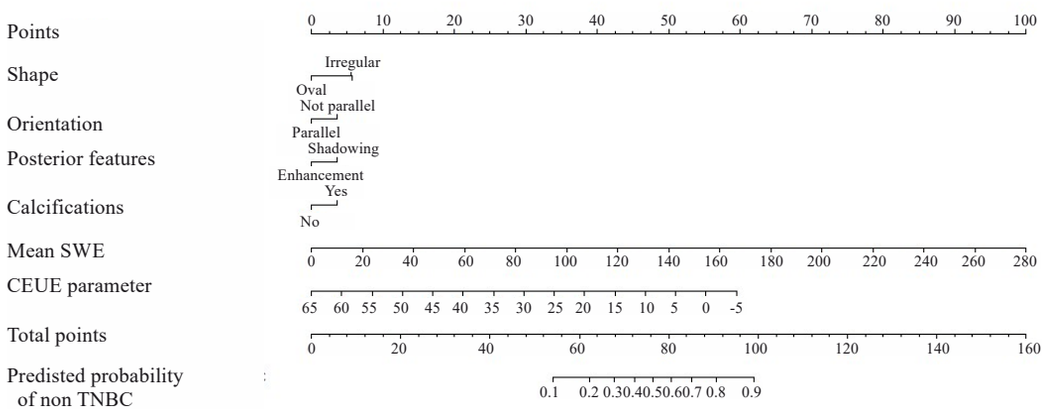

图1 根据训练集所构建的TNBC风险预测列线图模型

Fig.1 The predictive nomogram for TNBC risk developed using the training set.

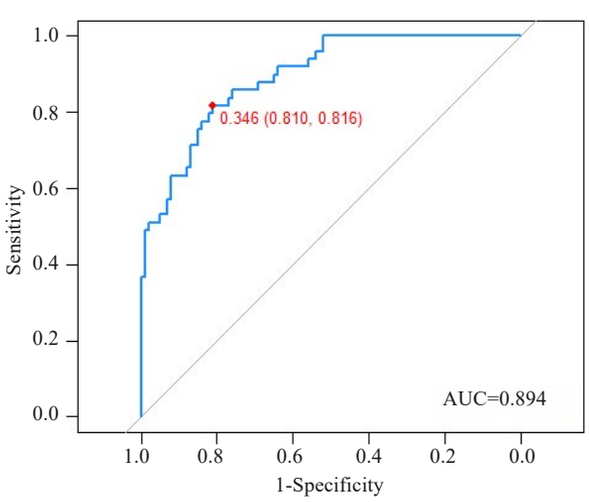

图2 多因素logistic回归TNBC风险预测的ROC曲线

Fig. 2 ROC curve for TNBC risk prediction by multivariable logistic regression.

指标及病理学指标，筛选有统计学意义的特征并构建基于多参数的综合预测模型，旨在为TNBC的术前无创诊断提供参考。

本研究对TNBC的影像学特征进行系统的统计分析，通过对其形态学特征、回声特征及硬度指标的研究，发现TNBC的影像学特征呈现出一种“矛盾组合”，即形态规则（卵圆形）与后方回声增强相结合，同时伴随低硬度的表现。TNBC卵圆形的形态特征提示肿瘤的生长模式相对规则，而后方回声增强则可能与肿瘤内部的坏死囊变及细胞密集区的并存相关[10, 11]。通过对影像学数据的定量分析，发现这些特征在TNBC患者中具有较高的发生率，且与肿瘤的生物学行为密切相关[12, 13]。统计结果显示，形态规则的卵圆形特征与肿瘤的生长模式相关，而后方回声增强则反映出肿瘤的侵袭性[14, 15]。此外，低硬度的结果进一步支持这一观察，提示TNBC可能存在较低的组织硬度，与肿瘤的坏死囊变及细胞密集区的特征相一致。

本研究结果显示，TNBC组在病理特征上表现出更高的恶性程度，组织学分级以2~3级为主，Ki-67指数和TILs密度均高于nTNBC组。Ki-67指数的高表达反映了TNBC细胞的高增殖活性，同时发现形态规则（卵圆形）和后方回声增强的肿瘤细胞区域，其Ki-67指数普遍较高，表明这些区域的细胞增殖活跃，证明了TNBC的形态特征和临床病理特征密切相关。同时TILs的密度

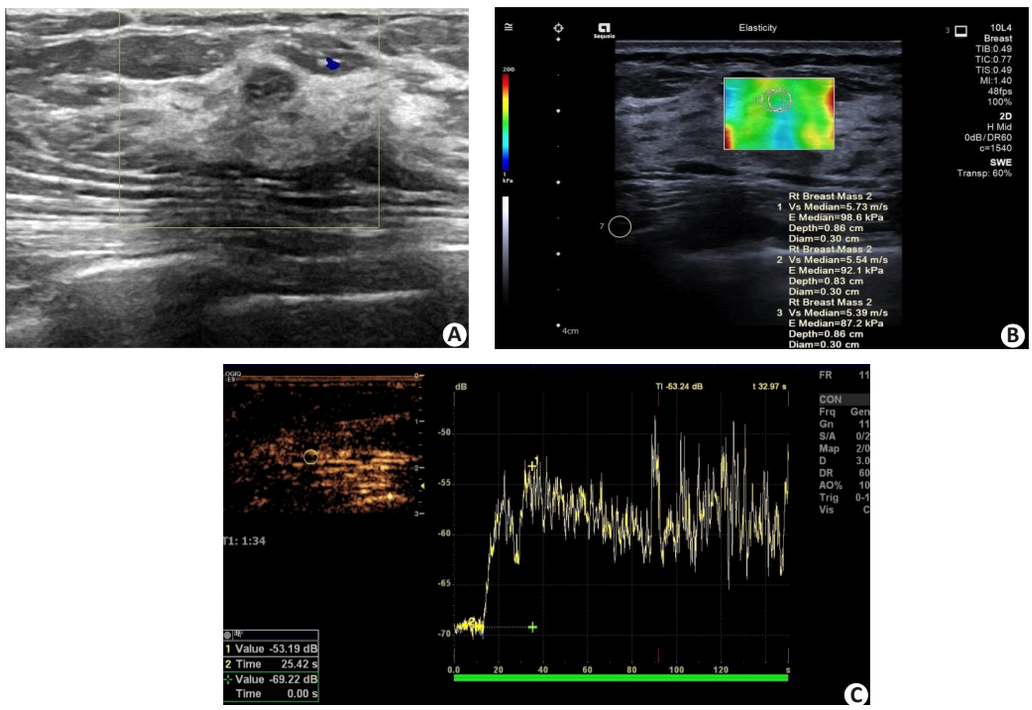

图3 TNBC弹性成像及超声造影定量参数结果

Fig.3 Quantitative shear-wave elastography and contrast-enhanced ultrasound parameters in triple-negative breast cancer. **A:** The two-dimensional ultrasound features of triple-negative breast cancer include an oval morphology and no calcifications; **B:** Shear-wave elastography demonstrates a low shear-wave velocity (SWE) value; **C:** Contrast-enhanced ultrasound demonstrates an elevated peak intensity value.

与肿瘤的形态特征也呈现出一定的相关性，尤其是在形态规则（卵圆形）和后方回声增强的肿瘤中，TILs的密度显著增加，这一结果与既往研究一致[16, 17]，反映了TNBC细胞增殖活性高和免疫微环境活跃的特点。本研究的模型整合了这些指标，有助于在术前识别高危患者，为个体化治疗提供依据。

在超声影像特征方面，TNBC的形态特征与nTNBC存在差异，多因素logistic回归分析识别出5个独立预测因子：卵圆形形态、无钙化、后方回声增强、较低的SWE均值、较高的CEUS PI值。这些特征共同提示TNBC在形态学上可能更趋向于规则生长，内部结构较为均匀，缺乏典型恶性钙化，同时由于其细胞密度高、血供丰富，在弹性成像上表现为较“软”的特征，而在超声造影中则呈现为高灌注状态[18]。有研究发现TNBC常表现为卵圆形或规则形态，且钙化较少见[19]，这与本研究的发现一致。此外，还有研究显示CEUS中高PI值与TNBC的高血管生成相关[20]，也支持了本研究发现。临床意义上，这些超声特征的无创整合可显著提高TNBC的术前诊断准确性，减少不必要的活检，并指导手术规划。

本研究中TNBC组表现为较低的SWE均值（即肿瘤质地较“软”），这一发现与部分既往研究存在差异。例如，有学者发现TNBC在弹性成像上常表现为较高硬度，认为其与肿瘤间质纤维化及高细胞密度相关[15, 21]。而本研究结果则显示TNBC的SWE均值低于nTNBC组，这一矛盾现象可能由以下几方面因素共同导致：首先，从肿瘤生物学特性分析，TNBC具有高度的瘤内异质性，常伴有大片坏死区、囊变或出血灶。这些区域的组织质地较软，若在弹性成像测量时ROI无意中包含此类区域，将显著拉低整体SWE均值。此外，部分TNBC亚型（如髓样癌或伴有大量淋巴细胞浸润者）细胞排列呈合体状，缺乏明显的纤维间质反应，亦可能导致组织硬度下降[22]。本研究中TNBC组TILs密度高于nTNBC组，也从侧面支持了这一解释。其次，从弹性成像技术层面分析，SWE测量结果高度依赖于ROI的放置位置及大小。本研究在操作中严格遵循多点测量原则，尽可能覆盖肿瘤整体以反映其综合硬度特征，有研究曾指出，乳腺癌在SWE上常表现为“中央软、边缘硬”的分布模式，若仅测量边缘区域，则会高估整体硬度[23, 24]。从肿瘤内部结构特征分析，TNBC虽细胞密度高，但其胶原纤维含量及排列方式可能与Luminal型或HER2过表达型乳腺癌存在差异[25]。部分病理学研究显示，TNBC的肿瘤相关胶原多呈疏松网状分布，而非致密束状排列，这种胶原结构对剪切波传播的阻力较小，从而表现为较低的SWE值，弹性参数与胶原纤维特征密切相关，不同类型乳腺癌的胶原沉积模式差异可能解释弹

性成像结果的不一致性[26, 27]。此外，人群差异、仪器型号、探头频率、弹性阈值设定等因素，也可能导致不同研究间结果的可比性降低。因此SWE在TNBC中的表现并非单一模式，而是受肿瘤内部异质性、测量方法选择、胶原纤维特征及技术平台差异等多重因素共同影响。未来研究应结合病理切片对照，明确ROI放置的标准位置，并探索胶原纤维密度与弹性参数的定量关系，以期更准确地解读TNBC的硬度特征。

本研究构建的预测列线图在内部验证中表现出良好的鉴别能力，AUC达0.894。通过整合常规超声、弹性成像与超声造影等多模态影像信息，该模型有望在术前辅助鉴别TNBC，为个体化治疗策略的制定提供影像学依据。与既往文献对比，有学者开发的类似列线图模型也报告了高AUC值（0.88），强调多参数模型在TNBC诊断中的优势[28-30]。本研究的创新点在于同时纳入弹性成像和超声造影参数，这在部分前期研究中较为少见，从而提供了更全面的影像学评估。临床意义上，这种模型的推广应用可帮助临床医生在术前快速识别TNBC，优化治疗策略（如优先考虑新辅助化疗或联合靶向治疗），从而可能改善患者生存率[31]。此外，它还能通过无创方法减少侵入性检查的使用，降低医疗成本。

本研究存在以下局限性：本研究虽为双中心回顾性设计，纳入患者时间跨度为2年，但受限于TNBC在乳腺癌中所占比例较低（15%~20%），最终仅纳入50例TNBC患者，样本量仍相对有限。尽管样本量估算结果显示其满足多因素分析的基本要求，但较小的样本量仍可能影响模型的稳健性与外推性，增加过拟合风险。本研究，未进行外部验证，模型的泛化能力尚需进一步评估。本研究虽通过ROC曲线及校准曲线对预测模型进行了内部验证，并获得了较高的曲线下面积（AUC=0.894），但该结果基于同一数据集的再代入检验，未采用交叉验证或独立外部数据集进行验证，因此可能存在模型性能高估的风险。内部验证往往无法完全避免过拟合现象，尤其在小样本情况下，模型的泛化能力仍有待验证。未来需开展多中心、前瞻性、大样本研究，并考虑采用Bootstrap重抽样或交叉验证等方法进一步评估模型的稳定性与普适性，并进一步整合基因组学与影像组学特征，以提升模型的泛化能力与临床转化价值。

综上所述，本研究揭示了TNBC患者的影像学特征与病理特征之间的密切关系，证实了弹性成像与CEUS在TNBC诊断中的潜在应用价值。构建的预测列线图在内部验证中显示出较好的诊断效能，为临床早期识别TNBC提供了新的无创评估工具。后续研究应开展多中心外部验证，以确认其稳定性和推广性，为TNBC的早期诊断提供可靠评估方法，最终降低患者误诊风险。

参考文献：

[1] Howard FM, Olopade OI. Epidemiology of triple-negative breast cancer: a review[J]. Cancer J, 2021, 27(1): 8-16.

[2] O'Reilly D, Al Sendi M, Kelly CM. Overview of recent advances in metastatic triple negative breast cancer[J]. World J Clin Oncol, 2021, 12(3): 164-82.

[3] 于 宏, 邱 芳, 顾 玺, 等. HER-2低表达的三阴性乳腺癌患者的临床特征和预后分析[J]. 中国医科大学学报, 2022, 51(8): 721-4.

[4] Michel LL, von Au A, Mavratzas A, et al. Immune checkpoint blockade in patients with triple-negative breast cancer[J]. Target Oncol, 2020, 15(4): 415-28.

[5] Lohitvisate W, Pummee N, Kwankua A. Mammographic and ultrasonographic features of triple-negative breast cancer compared with non-triple-negative breast cancer[J]. J Ultrasound, 2023, 26 (1): 193-200.

[6] Dogan BE, Turnbull LW. Imaging of triple-negative breast cancer [J]. Ann Oncol, 2012, 23: vi23-9.

[7] Tolaney SM, de Azambuja E, Kalinsky K, et al. Sacituzumab govitecan plus pembrolizumab for advanced triple-negative breast cancer[J]. N Engl J Med, 2026, 394(4): 354-66.

[8] Vtorushin S, Dulesova A, Krakhmal N. Luminal androgen receptor (LAR) subtype of triple-negative breast cancer: molecular, morphological, and clinical features[J]. J Zhejiang Univ SCIENCE B, 2022, 23(8): 617-24.

[9] 罗渝昆. 三阴性乳腺癌的超声诊断现状及进展[J]. 中国医学科学院学报, 2021, 43(3): 309-13.

[10] Mason SR, Willson ML, Egger SJ, et al. Platinum chemotherapy for early triple-negative breast cancer[J]. Breast, 2024, 75: 103712.

[11] Morizono A, Tanabe M, Ikemura M, et al. Loss of BRCA1 expression and morphological features associated with BRCA1 promoter methylation status in triple-negative breast cancer[J]. J Hum Genet, 2021, 66(8): 785-93.

[12] Bustamante E, Casas F, Luque R, et al. Brain metastasis in triple-negative breast cancer[J]. Breast J, 2024, 2024: 8816102.

[13] Singh J, Asad S, Zhang YQ, et al. Aggressive subsets of metastatic triple negative breast cancer[J]. Clin Breast Cancer, 2020, 20(1): e20-6.

[14] Jovanović B, Church SE, Gorman KM, et al. Integrative multiomic profiling of triple-negative breast cancer for identifying suitable therapies[J]. Clin Cancer Res, 2024, 30(20): 4768-79.

[15] Wang F, Wang HJ. Diagnostic value of ultrasound elastography in triple negative breast cancer: a meta-analysis[J]. Medicine, 2023, 102(6): e32879.

[16] Balkrishna A, Mittal R, Arya V. Unveiling novel therapeutic drug targets and prognostic markers of triple negative breast cancer[J]. Curr Cancer Drug Targets, 2021, 21(11): 907-18.

[17] Kolečková M, Kolář Z, Ehrmann J, et al. Tumor-infiltrating lymphocytes/plasmocytes in chemotherapeutically non-influenced triple-negative breast cancers - correlation with morphological and clinico-pathological parameters[J]. Klin Onkol, 2019, 32(5): 380-7.

[18] 黄小莉, 黄向红, 王小燕, 等. 三阴性乳腺癌与非三阴性乳腺癌的超声造影特征探讨[J]. 中国超声医学杂志, 2016, 32(9): 844-7.

[19] Kim MY, Choi N. Mammographic and ultrasonographic features of triple-negative breast cancer: a comparison with other breast cancer

subtypes[J]. Acta Radiol, 2013, 54(8): 889-94.

[20] Li H, Zhang CT, Shao HG, et al. Prediction models of breast cancer molecular subtypes based on multimodal ultrasound and clinical features[J]. BMC Cancer, 2025, 25(1): 886.

[21] Sheng CR, Gao SS, Yan LM, et al. Application value of conventional ultrasound combined with shear wave elastography in diagnosing triple negative breast cancer[J]. Gland Surg, 2021, 10(6): 1980-8.

[22] Zevallos A, Bravo L, Bretel D, et al. The hispanic landscape of triple negative breast cancer[J]. Crit Rev Oncol, 2020, 155: 103094.

[23] Xu YJ, Gong HL, Hu B, et al. Role of "Stiff Rim" sign obtained by shear wave elastography in diagnosis and guiding therapy of breast cancer[J]. Int J Med Sci, 2021, 18(15): 3615-23.

[24] Yang H, Xu YY, Zhao YN, et al. The role of tissue elasticity in the differential diagnosis of benign and malignant breast lesions using shear wave elastography[J]. BMC Cancer, 2020, 20(1): 930.

[25] Dinkel Z, Baker A, Akins A, et al. Collagen architecture in triple negative breast cancer[J]. PLoS One, 2025, 20(5): e0324655.

[26] Shi XQ, Li J, Qian L, et al. Correlation between elastic parameters and collagen fibre features in breast lesions[J]. Clin Radiol, 2018, 73(6): 595.e1-595.e7.

[27] Heydari S, Tajik F, Safaei S, et al. The association between tumor-stromal collagen features and the clinical outcomes of patients with breast cancer: a systematic review[J]. Breast Cancer Res, 2025, 27(1): 69.

[28] Valluri AR, Carter GJ, Robrahn I, et al. Triple-negative breast cancer: radiologic-pathologic correlation[J]. J Breast Imaging, 2025, 7(3): 331-44.

[29] Michaels E, Chen N, Nanda R. The role of immunotherapy in triple-negative breast cancer (TNBC)[J]. Clin Breast Cancer, 2024, 24(4): 263-70.

[30] Hu Y, Wang C, Liang HS, et al. The treatment landscape of triple-negative breast cancer[J]. Med Oncol, 2024, 41(10): 236.

[31] Schmid P, Cortes J, Dent R, et al. Overall survival with pembrolizumab in early-stage triple-negative breast cancer[J]. N Engl J Med, 2024, 391(21): 1981-91.

（编辑:郎 朗）