·论著·

# 热膨胀镍钛合金输尿管支架置入维持性治疗输尿管狭窄的疗效

陈国卫[1],谢遵珂[1],师 磊[1],郭学敬[1],王俊欣[1],曹 犇[1],胡 浩[2△],晋连超[1]
(1.北京老年医院泌尿外科,北京 100095;2.北京大学人民医院泌尿外科,北京 100044)

[摘 要] **目的**:评估热膨胀镍钛合金输尿管支架[梅莫凯斯(Memokath)-051 型]维持性治疗输尿管狭窄的临床疗效及安全性。**方法**:回顾性分析 2024 年 1 月至 2025 年 4 月北京老年医院收治的 16 例输尿管狭窄患者的临床资料,其中男性 3 例,女性 13 例,平均年龄(57.60±9.79)岁。病因分布:腹盆腔肿瘤放疗术后 13 例,腹膜后纤维化 2 例,输尿管肉芽肿 1 例。16 例患者均为双 J 管留置失效后改行热膨胀镍钛合金输尿管支架置入,其中 7 例为双侧输尿管病变,共置入 23 侧输尿管支架。记录手术时间、并发症(采用 Clavien-Dindo 分级)、支架通畅率及输尿管支架症状问卷(ureteral stent symptom questionnaire, USSQ)评分,随访术后 3、6、12 个月的血肌酐及肾积水改善情况。**结果**:23 侧支架均成功置入(成功率 100%),手术平均时长(51.52±9.55) min,术后 12 个月支架总体通畅率为 82.61%(19/23)。早期并发症 7 例;长期并发症 4 例,包括支架移位 1 例、组织增生堵塞 2 例、结石堵塞 1 例;余 5 例无并发症发生。术后 3 个月血肌酐由术前 186.80 (111.80, 244.93) μmol/L 降至 103.05 (96.20, 135.97) μmol/L($P<0.01$),肾积水宽度由 3.20 (2.78, 3.40) cm 降至 2.05 (1.08, 2.20) cm ($P<0.01$),术后 6、12 个月血肌酐及肾积水保持稳定。与术前留置双 J 管相比,USSQ 中泌尿系统症状(34.75±2.34 *vs.* 23.75±3.26)、躯体疼痛(6.50±2.26 *vs.* 3.00±1.22)、健康状况及工作情况的评分均显著改善(均 $P<0.001$)。**结论**:热膨胀镍钛合金输尿管支架(梅莫凯斯-051 型)置入维持性治疗输尿管狭窄安全有效,相较于双 J 管,可改善肾功能及肾积水,提高患者生活质量,尤其适用于放疗后等病因导致的长段输尿管狭窄患者。

[关键词] 输尿管狭窄;输尿管支架;热膨胀;镍钛合金;微创治疗
[中图分类号] R693.2 [文献标志码] A [文章编号] 1671-167X(2026)04-0827-06
**doi**:10.19723/j.issn.1671-167X.2026.04.020

## Efficacy of thermo-expandable nickel-titanium alloy ureteral stent placement as maintenance therapy for ureteral strictures

CHEN Guowei[1], XIE Zunke[1], SHI Lei[1], GUO Xuejing[1], WANG Junxin[1], CAO Ben[1], HU Hao[2△], JIN Lianchao[1]
(1. Department of Urology, Beijing Geriatric Hospital, Beijing 100095, China; 2. Department of Urology, Peking University People's Hospital, Beijing 100044, China)

**ABSTRACT** **Objective**: To evaluate the clinical efficacy and safety of thermo-expandable nickel-titanium alloy ureteral stents (Memokath-051) for maintenance therapy of ureteral strictures. **Methods**: A retrospective analysis was conducted on the clinical data of 16 patients with ureteral strictures admitted to Beijing Geriatric Hospital from January 2024 to April 2025. The cohort comprised 3 males and 13 females, with a mean age of (57.60±9.79) years. Etiologies included post-radiation stricture following abdominopelvic tumor radiotherapy in 13 patients, retroperitoneal fibrosis in 2, and ureteral granuloma in 1. All the 16 patients had experienced failure of previous indwelling double-J stent placement and subsequently underwent conversion to thermo-expandable nickel-titanium alloy ureteral stent insertion. Among the 16 patients, 7 had bilateral ureteral lesions, with a total of 23 ureteral units treated. Operative time, complications (graded according to the Clavien-Dindo classification), stent patency rate, and ureteral stent symptom questionnaire (USSQ) scores were recorded. Follow-up assessments of serum creatinine levels and hydronephrosis improvement were performed 3, 6, and 12 months postoperatively. **Results**: All 23 stents were successfully placed in the 16 patients (technical success rate, 100%), with a mean operative time of (51.52±9.55) min. The overall stent patency rate 12 months postoperatively was 82.61% (19/23). Early complications occurred in 7 patients. Long-term complications developed in 4 patients, including stent migration ($n=1$), tissue hyperplasia-induced obstruction ($n=2$), and stone-related obstruction ($n=1$); the remaining 5 patients had no complications. Three months postoperatively, serum creatinine decreased from the preoperative baseline of 186.80 (111.80, 244.93) μmol/L to 103.05 (96.20, 135.97) μmol/L ($P<0.01$), and hydronephrosis width decreased from 3.20 (2.78, 3.40) cm to

△ Corresponding author's e-mail, huhao@bjmu.edu.cn
网络出版时间:2026-05-19 16:30:24 网络出版地址:http://kns.cnki.net/kcms/detail/11.4691.R.20260519.0947.004.html

2.05 (1.08, 2.20) cm ($P<0.01$). Serum creatinine levels and hydronephrosis remained stable 6 and 12 months postoperatively. Compared with the previous indwelling period of double-J stents, USSQ scores showed significant improvements in urinary symptoms (34.75 ± 2.34 *vs.* 23.75 ± 3.26), bodily pain (6.50 ± 2.26 *vs.* 3.00 ± 1.22), general health status, and work performance (all $P<0.001$). **Conclusion**: Placement of thermo-expandable nickel-titanium alloy ureteral stents (Memokath-051) as maintenance therapy for ureteral strictures is safe and effective. Compared with double-J stenting, it improves renal function and hydronephrosis, and enhances patient quality of life. This approach is particularly applicable to patients with long-segment ureteral strictures secondary to post-radiation etiologies.
**KEY WORDS** Ureteral stricture; Ureteral stent; Thermal-expansion; Nitinol; Minimally invasive therapy

输尿管狭窄是泌尿系统中的常见疾病,其发病原因包括先天性发育异常以及后天获得性病变(例如医源性损伤或恶性肿瘤的侵袭)[1]。输尿管狭窄引起的上尿路梗阻可导致不同程度的肾积水及肾功能损害。目前输尿管狭窄的治疗方法包括输尿管修复重建手术治疗(如狭窄段切除 + 端端吻合术、输尿管膀胱再植术、自体组织移植修复术等)和内镜下治疗(如输尿管镜下切开术、球囊扩张术和输尿管支架置入术等)。对于不适合或不愿接受输尿管修复重建手术的患者,输尿管支架植入术是临床中常用的维持性治疗方法。由于双 J 管可及性高、操作便捷、价格便宜,目前已成为临床中最常用的输尿管支架类型[2]。然而,双 J 管在临床应用中存在极大的局限性,如体内留置时间较短(平均 3 ~ 6 个月)、易结壳、常导致尿路刺激症状以及感染并发症等。近年来,不同类型的金属输尿管支架陆续出现,在一定程度上弥补了双 J 管的不足。新型热膨胀镍钛合金输尿管支架[如梅莫凯斯(Memokath)-051 型]采用封闭式螺旋编织结构,在确保管腔抗压支撑的同时保留了部分输尿管生理性蠕动,其 8F(1 mm = 3F)大内径提高了管腔通畅率,而镍钛合金的耐腐蚀性则为长期留置提供了材料学保障[3]。目前,关于留置梅莫凯斯-051 型输尿管支架 1 年以上的研究报道较少,本研究回顾性分析北京老年医院 2024 年 1 月至 2025 年 4 月应用梅莫凯斯-051 型输尿管支架治疗输尿管狭窄的病例资料,术后随访时间在 1 年以上,评估分析梅莫凯斯-051 型输尿管支架在输尿管狭窄维持性治疗中的疗效。

## 1 资料与方法

### 1.1 一般资料

回顾性分析 16 例输尿管狭窄患者,男 3 例,女 13 例,年龄 30 ~ 71 岁,平均(57.60 ± 9.79)岁,术前经 CT、超声及血肌酐检查,结合逆行或顺行造影均证实输尿管狭窄并伴肾积水。狭窄病因包括:腹盆腔肿瘤放疗后 13 例,腹膜后纤维化 2 例,输尿管肉芽肿 1 例,其中 7 例为双侧病变,共累及 23 侧输尿管。本研究通过北京老年医院伦理委员会批准(批准号:BJLNYY-伦理-批第 2025-025 号)。

所有患者术前为缓解肾积水,均留置双 J 管;双 J 管留置中位时间为 19.0(2.0,60.0)个月,中位更换间隔为 3.0(0.5,7.0)个月/次(表 1)。

**表 1** 16 例输尿管狭窄患者一般临床资料

**Table 1** General clinical data of 16 patients with ureteral stricture

| Case No. | Gender | Age/years | Laterality | Pathogenesis | Double J stent duration/months |
|---|---|---|---|---|---|
| 1 | F | 56 | Bilateral | Retroperitoneal fibrosis | 24 |
| 2 | F | 46 | Left | Radiotherapy after cervical cancer surgery | 15 |
| 3 | F | 55 | Bilateral | Radiotherapy after cervical cancer surgery | 20 |
| 4 | F | 53 | Left | Immune-related ureteral granuloma | 19 |
| 5 | F | 67 | Bilateral | Radiotherapy after cervical cancer surgery | 3 |
| 6 | F | 52 | Left | Radiotherapy after cervical cancer surgery | 20 |
| 7 | F | 71 | Bilateral | Radiotherapy after cervical cancer surgery | 60 |
| 8 | M | 67 | Left | Radiotherapy after colon cancer surgery | 12 |
| 9 | M | 65 | Right | Chemoradiation for ureteral carcinoma | 4 |
| 10 | F | 30 | Bilateral | Radiotherapy after cervical cancer surgery | 2 |
| 11 | F | 62 | Bilateral | Radiotherapy after cervical cancer surgery | 36 |
| 12 | F | 63 | Right | Radiotherapy after cervical cancer surgery | 19 |
| 13 | F | 61 | Right | Chemoradiotherapy after cervical cancer surgery | 20 |
| 14 | F | 57 | Bilateral | Chemoradiotherapy after cervical cancer surgery | 8 |
| 15 | F | 62 | Right | Radiotherapy after cervical cancer surgery | 54 |
| 16 | M | 66 | Left | Retroperitoneal fibrosis | 10 |

F, female; M, male.

**1.2**　经尿道内镜行支架置入术

所有患者均在术前接受详细的影像学检查,包括超声、CT、逆行肾盂输尿管造影,以明确狭窄的病因、位置和长度。术前 3 d 内进行尿液常规检查和尿培养,排除活动性尿路感染。采用全身麻醉,患者取截石位,消毒铺巾,经尿道置入输尿管镜或膀胱镜,观察膀胱内情况,确认输尿管口位置,自输尿管口置入超滑导丝(如逆行无法置入导丝,改变体位为斜仰卧截石位,经皮肾穿刺顺行置入导丝),沿导丝置入输尿管导管,撤出导丝,将碘海醇注射液造影剂与生理盐水进行 2∶1 稀释后,注入输尿管导管,用 C 型臂透视,确认狭窄段长度和位置。根据狭窄部位和长度选择对应型号梅莫凯斯-051 型(珮恩医学公司,丹麦)输尿管支架,确保支架长度能够完全覆盖狭窄段。经输尿管导管留置导丝,撤出输尿管导管,沿导丝置入输尿管扩张鞘,透视下确认扩张鞘上端位于狭窄段上方。拔除扩张鞘内芯和导丝,经外鞘内置入支架递送导管,透视下确认支架完全覆盖狭窄段,支架上端位于狭窄段上方至少 1 cm。撤出递送导管上的安全绳,沿导管尾端管腔缓慢注入 55 ℃生理盐水 10 ~ 20 mL,透视下观察支架上端膨胀成漏斗形状,支架上端停留在狭窄段上方,支架下端越过狭窄段下方,撤出递送导管(图 1)。

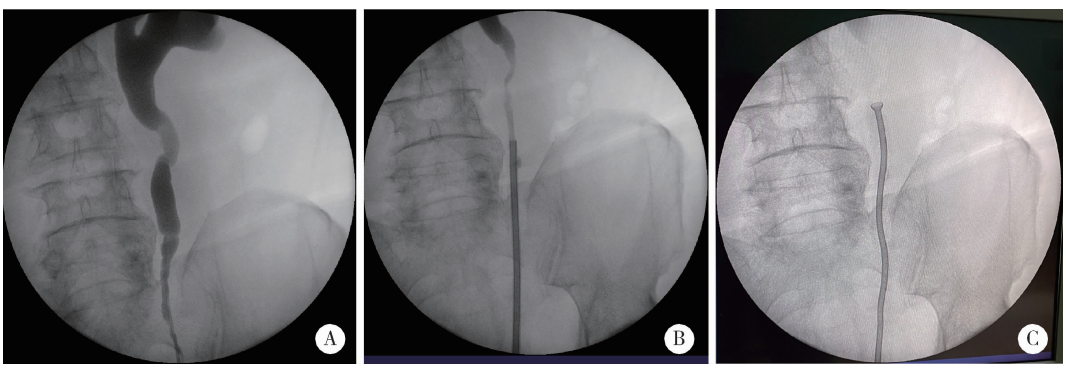


A, retrograde pyelography demonstrating the length of the ureteral stricture; B, deployment of the Memokath-051 stent with its proximal end placed 1 cm above the stricture segment; C, injection of 55 ℃ normal saline to expand the proximal stent into a funnel shape.

**图 1**　梅莫凯斯-051 型输尿管支架置入术操作步骤

**Figure 1**　Procedural steps of Memokath-051 ureteral stent insertion

**1.3**　观察指标

记录手术时间,术前、术后 3、6、12 个月检查血肌酐,排尿后行肾脏 B 超或 CT。支架通畅的定义为血肌酐及置入侧肾积水较术前缓解并保持稳定。采用 Clavien-Dindo 分级评估术后并发症情况。记录置入梅莫凯斯-051 型输尿管支架术前及术后 3 个月输尿管支架症状问卷(ureteral stent symptom questionnaire, USSQ)评分。

**1.4**　统计学分析

采用 SPSS 27.0 软件进行统计分析。计数资料以例数(百分比)表示。计量资料先行正态性检验,符合正态分布的连续变量以 $\bar{x} \pm s$ 表示,术前与术后的配对计量资料比较采用配对样本 $t$ 检验;不符合正态分布的计量资料以 $M(P_{25}, P_{75})$。多时间点数据使用重复测量方差分析(正态)或 Friedman 检验(非正态),以双侧 $P<0.05$ 为差异有统计学意义。

## 2　结果

**2.1**　置入梅莫凯斯-051 型输尿管支架情况

16 例患者共置入 23 侧梅莫凯斯-051 型输尿管支架,手术均顺利完成,其中双侧病变的 7 例,均一期完成,置入成功率 100%。手术平均时长为(51.52 ± 9.55) min。16 例患者共置入 23 枚梅莫凯斯-051 型输尿管支架,支架长度根据输尿管狭窄长度选择:2 枚 10 cm、7 枚 15 cm、8 枚 20 cm、6 枚 25 cm。狭窄位置:输尿管下段 12 侧,输尿管上段 3 侧,中段狭窄 1 侧,全段狭窄 7 侧。

**2.2**　并发症发生情况

术后早期并发症(≤30 d)7 例:疼痛 5 例,对症止痛后均缓解;发热 1 例,予亚胺培南西司他丁钠 1 g,8 h/次,抗感染 3 d 后体温正常,续予头孢噻肟钠 1 g, 2 次/d, 1 周后出院;血块堵塞 1 例(双侧置入术后第 1 天),予双侧支架内临时置入 5F/26 cm 双 J 管引流(图 2),2 周后拔除,随访示肾积水缓解、血肌酐稳定、支架通畅。

术后长期并发症(>30 d)4 例:支架移位 1 例(术后 6 周),拔除重置后随访 12 个月位置及通畅度良好;增生组织堵塞 2 例(分别于术后 8、13 个月),结石堵塞 1 例(术后 12 个月),均予拔除更换支架。

余5例随访期间未见并发症。所有患者术后随访均>12个月,23侧支架1年通畅率为82.61%(表2)。

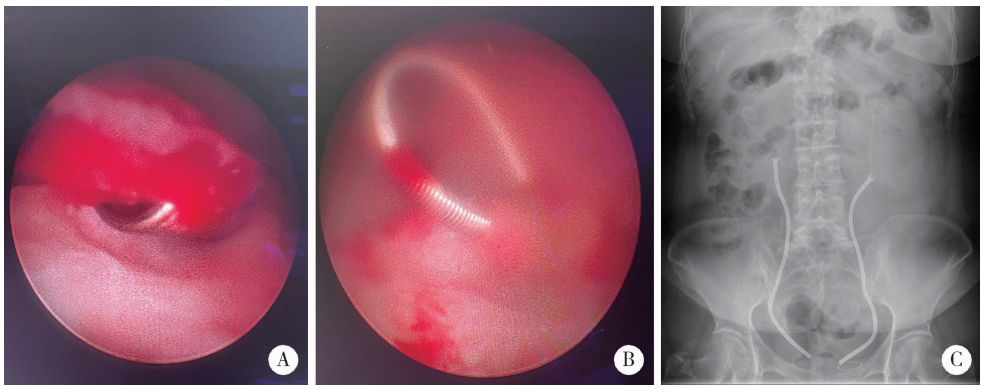


A, blood clot occlusion within the lumen of the Memokath-051 ureteral stent; B, insertion of a 5F/26 cm double-J stent through the Memokath-051 stent; C, kidney-ureter-bladder plain film after placement of the double-J stent inside a Memokath-051 ureteral stent.

**图2** 梅莫凯斯-051型输尿管支架内血凝块堵塞后双J管置入术及术后肾-输尿管-膀胱平片

**Figure 2** Management of intraluminal blood clot obstruction in a Memokath-051 ureteral stent with double-J stent placement and postoperative kidney-ureter-bladder plain film

**表2** 16例患者23侧梅莫凯斯-051型输尿管支架置入术后并发症

**Table 2** Complications in 16 patients (23 renal units) undergoing Memokath-051 ureteral stent placement

| Patients | Stents | Length/cm | Complication | Clavien-Dindo grade | Management |
|---|---|---|---|---|---|
| 1 | 1 | 15 | Occlusion | Ⅲ | Double J stenting in lumen (2 weeks) |
| 1 | 2 | 20 | Occlusion | Ⅲ | Double J stenting in lumen (2 weeks) |
| 2 | 3 | 25 | None | | |
| 3 | 4 | 15 | Pain | Ⅰ | Analgesics |
| 3 | 5 | 10 | None | | |
| 4 | 6 | 15 | Migration | Ⅲ | Stent replacement |
| 5 | 7 | 20 | None | | |
| 5 | 8 | 20 | None | | |
| 6 | 9 | 15 | Stone obstruction | Ⅲ | Stent replacement |
| 7 | 10 | 20 | Tissue obstruction | Ⅲ | Stent replacement |
| 8 | 11 | 10 | Tissue obstruction | Ⅲ | Stent replacement |
| 8 | 12 | 20 | None | | |
| 9 | 13 | 15 | None | | |
| 10 | 14 | 25 | Fever | Ⅱ | Antibiotics |
| 10 | 15 | 15 | Fever | Ⅱ | Antibiotics |
| 11 | 16 | 20 | None | | |
| 11 | 17 | 20 | Pain | Ⅰ | Analgesics |
| 12 | 18 | 25 | None | | |
| 13 | 19 | 25 | None | | |
| 14 | 20 | 15 | Pain | Ⅰ | Analgesics |
| 14 | 21 | 20 | None | | |
| 15 | 22 | 25 | Pain | Ⅰ | Analgesics |
| 16 | 23 | 25 | Pain | Ⅰ | Analgesics |

### 2.3 随访指标改善情况

术后3、6、12个月复查血肌酐及肾积水情况,各时间点与术前比较均有显著改善,差异均有统计学意义($P<0.01$,表3)。USSQ评分结果显示,与双J管留置期间相比,留置梅莫凯斯-051型输尿管支架后泌尿系统症状、躯体疼痛、健康状况及工作情况评分均明显改善($P<0.01$,表4)。

## 3 讨论

输尿管狭窄是泌尿系统常见疾病之一,其病因复杂多样,包括先天性发育异常、良性病变(如结石、炎症)以及恶性肿瘤的梗阻、压迫以及恶性肿瘤术后放疗引起并发症等[4]。这些病因导致的输尿管狭窄可引起上尿路梗阻,进而引发肾积水和肾功

能损害,严重时可导致肾功能衰竭。因此,及时有效的治疗对于保护肾功能至关重要[5]。

**表 3**　术前及术后血肌酐、肾积水变化情况比较

**Table 3**　Comparison of preoperative and postoperative serum creatinine and hydronephrosis

| Items | Preoperative | 3 months postoperatively | 6 months postoperatively | 12 months postoperatively | $\chi^2$ | $P$ |
|---|---|---|---|---|---|---|
| Scr/(μmol/L), $M$ ($P_{25}$, $P_{75}$) | 186.80 (111.80, 244.93) | 103.05 (96.20, 135.97) | 97.45 (87.18, 124.50) | 105.90 (87.08, 126.45) | 19.50 | <0.01 |
| Width of hydronephrosis/cm, $M$ ($P_{25}$, $P_{75}$) | 3.20 (2.78, 3.40) | 2.05 (1.08, 2.20) | 1.98 (1.08, 2.10) | 1.69 (1.23, 2.30) | 27.94 | <0.01 |

Friedman test showed significant improvements in both indicators at all postoperative time points compared with preoperative values $P<0.01$. Scr, serum creatinine.

**表 4**　术前及术后 USSQ 评分比较

**Table 4**　Comparison of preoperative and postoperative USSQ scores

| USSQ domain | Preoperative | 3 months postoperatively | $t$ | $P$ |
|---|---|---|---|---|
| Urinary symptoms | 34.75 ± 2.34 | 23.75 ± 3.26 | 11.10 | <0.001 |
| Physical pain | 6.50 ± 2.26 | 3.00 ± 1.22 | 5.27 | <0.001 |
| General health status | 14.19 ± 1.52 | 9.37 ± 2.09 | 7.24 | <0.001 |
| Work performance | 9.06 ± 1.18 | 4.44 ± 1.09 | 10.58 | <0.001 |

All data are presented as $\bar{x} \pm s$. USSQ, ureteral stent symptom questionnaire.

目前治疗输尿管狭窄的方法主要包括输尿管重建手术和内镜下治疗。重建手术虽可提供根治方案,但创伤大、对患者身体条件要求高、恢复周期长[6]。对于不适合或不愿接受重建手术的患者,输尿管支架置入是最常用的维持性治疗手段。双 J 管因操作便捷、价格低廉而广泛应用,但需频繁更换(通常 3 ~6 个月)、易结壳、抗压能力差,且尿路刺激症状和感染并发症发生率高[7],并不适合输尿管狭窄患者的长期维持性治疗。

梅莫凯斯-051 型支架是一种新型热膨胀镍钛合金记忆金属支架,采用封闭式螺旋编织结构,在确保管腔抗压支撑的同时保留部分输尿管生理性蠕动,其 8F 大内径提高了管腔通畅性,镍钛合金的耐腐蚀性为其长期留置提供了材料学保障。该支架近端热膨胀展开后呈漏斗状,便于固定于狭窄段上方,是目前国内唯一无留置时间限制的输尿管支架。但长期植入仍需终生随访,一旦出现堵塞等引流失败情况需及时更换[8]。鉴于目前关于该支架长期通畅率的报道较少,本研究纳入术后 1 年以上患者,通过评估通畅率及并发症等指标,以评价其有效性和安全性。

本研究结果显示,16 例患者共置入 23 侧梅莫凯斯-051 型输尿管支架,手术均顺利完成,置入成功率 100%,手术平均时长为(51.52 ± 9.55) min,这表明梅莫凯斯-051 型支架的置入操作具有较高的成功率。本研究中放置梅莫凯斯-051 型支架均在 X 线定位下进行操作,该支架为局部支撑输尿管,与双 J 管的全长支撑不同,所以需要在 X 线下定位确定支架置入的位置。有研究显示,在输尿管镜直视下操作往往较难确保支架放置在准确位置和正确释放[9-10]。

本研究中患者术后 3、6、12 个月术后血肌酐及肾积水变化情况均明显好转($P<0.01$),表明梅莫凯斯-051 型输尿管支架在改善肾功能和减轻肾积水方面具有较好的疗效。术后 1 年 82.61% 的梅莫凯斯-051 型输尿管支架保持通畅,显示梅莫凯斯-051 型输尿管支架治疗输尿管狭窄可获得较好的远期通畅率,能减轻肾积水并改善肾功能。

传统双 J 型输尿管支架虽能在一定程度上缓解输尿管狭窄,但长期留置易诱发尿路感染、膀胱刺激征、血尿、结壳及管腔堵塞等并发症[11]。患者通常需每 3 ~6 个月定期更换,若出现感染、结壳或阻塞等情况,更换频率还会进一步增加,既加重了患者负担,也提高了医疗成本。梅莫凯斯-051 型支架通过支架头端的热膨胀结构,区别于双 J 管固定支架的方式,梅莫凯斯-051 型输尿管支架只存在于狭窄及狭窄段周围的输尿管,避免了支架进入到膀胱内,从而减轻支架给患者带来的刺激症状[12-13]。本研究中 USSQ 评分多项指标均较留置双 J 管明显下降。对于肿瘤患者,一般的双 J 管抗压性不够,管腔很容易被肿瘤压扁导致引流失败;肿瘤双 J 管虽然能够抗压,但膀胱刺激症状严重;而梅莫凯斯-051 型输尿管支架不仅能够抗压,同时能够提供更通畅的引流及最小的膀胱刺激,还通过特殊的螺旋编织方式,使支架具有很好的柔顺性,也就是能够适应输尿管在腹腔内走行的曲度,在保持抗压性的同时,不会增加患者的不适感[14]。双 J 管的引流方式是腔内引流联合腔外引流,对于一些严重或恶性狭窄,尤其是长段狭窄的患者,双 J 管的腔外引流会完全丢失,只能依靠腔内引流,而大多数双 J 管的内径不足 2 mm,不足以充分引流尿液,而且过小的内径容易被尿液沉渣堵塞,这样就会加重尿液的引流不畅,所以双 J 管对于这部分患者,长久留置不仅需要频繁更换,还会造成慢性梗阻性肾功能不全,最终导致患侧肾脏功能衰竭[15-16]。梅莫凯斯-051 型支架采用的

是完全的腔内引流,而且它的管腔内径足够大(8F),因此,可以充分保证尿液的引流通畅,最大限度地减少肾功能损害。

梅莫凯斯-051 型支架也存在一定的支架相关并发症发生率。早期并发症主要包括疼痛、发热及血凝块堵塞管腔。术后短期疼痛多因支架扩张狭窄段所致,发热则提示可能存在尿路感染或支架相关炎症反应。血凝块堵塞多发生于术后早期,尤其见于术中输尿管扩张后出血明显者,故建议对于此类患者可于梅莫凯斯-051 型输尿管支架管腔内置入 5F/26 cm 双 J 管,避免早期血凝块堵塞管腔,双 J 管可于术后 3 d 至 2 周拔除。长期并发症主要包括支架移位、组织堵塞管腔及结石堵塞管腔。支架移位是梅莫凯斯-051 型支架较为特异的远期并发症,其发生机制主要与支架热记忆合金的物理特性、输尿管蠕动及外部压力变化相关。移位可分为向上移位(向肾盂方向)和向下移位(向膀胱方向),前者可能导致支架失效、肾积水复发,后者可刺激膀胱三角区引发顽固性尿频、尿急及排尿疼痛,严重时支架末端可脱入尿道造成排尿困难。组织堵塞管腔是另一重要长期并发症,尽管梅莫凯斯-051 型支架采用紧密的螺旋线圈设计,其设计初衷即为防止尿路上皮组织长入支架管腔,但在长期留置过程中,输尿管黏膜因异物刺激导致的组织增生仍可能导致螺旋间隙被组织逐渐填充,最终导致支架闭塞。该过程通常呈慢性进展,早期无明显症状,待出现明显肾积水或肾功能损害时,支架往往已失去通畅性,需通过输尿管镜检明确诊断。这些并发症的发生率与既往文献[9]报道相似,在临床应用中需密切监测患者的术后情况,及时处理可能出现的并发症。

本研究存在以下局限性:首先,为单中心小样本回顾性研究,样本量有限,统计效能不足,难以对罕见严重并发症的发生率及不同亚组(如不同病因、狭窄部位、狭窄长度等)的疗效差异进行可靠评估,因此,本研究对梅莫凯斯-051 型支架有效性和安全性的验证属于初步探索性分析;其次,回顾性设计存在不可避免的选择偏倚和信息偏倚,且随访时间为 1 年余,对于支架更远期的通畅率及肾功能长期保护作用尚需更长时间随访观察;此外,本研究未设置同期对照组,USSQ 评分改善虽差异具有统计学意义,但可能受疾病自然转归或患者预期等因素影响,因果关联的论证强度有限。未来需要开展多中心、大样本、前瞻性随机对照研究,并延长随访时间,以进一步验证梅莫凯斯-051 型支架在不同病因输尿管狭窄中的长期疗效和安全性。

本研究中,热膨胀镍钛合金输尿管支架(梅莫凯斯-051 型)置入维持性治疗输尿管狭窄初步显示技术成功率高、并发症可控,可改善肾功能及肾积水,并提高患者生活质量,尤其为放疗后等长段输尿管狭窄患者提供了一种可行、微创、有效的维持性治疗选择,但其长期安全性和有效性仍需大样本前瞻性研究进行进一步验证。

**利益冲突** 所有作者均声明不存在利益冲突。

**作者贡献声明** 陈国卫:参与研究设计,汇总数据,撰写论文;谢遵珂、师磊、郭学敬、王俊欣、曹犇:收集数据;胡浩:总体把关和审定论文;晋连超:研究设计。所有作者均参与论文修改,并对最终文稿进行审读和确认。

## 参考文献

[1] Caamiña L, Pietropaolo A, Prudhomme T, et al. Endourological management of ureteral stricture in patients with renal transplant: A systematic review of literature[J]. J Endourol, 2024, 38(3): 290 – 300.
[2] Lee M, Lee Z, Houston N, et al. Robotic ureteral reconstruction for recurrent strictures after prior failed management[J]. BJUI Compass, 2023, 4(3): 298 – 304.
[3] 王明瑞, 胡浩, 王起, 等. Allium 覆膜金属输尿管支架长期留置治疗放疗后输尿管狭窄的有效性和安全性[J]. 中华泌尿外科杂志, 2020, 41(12): 921 – 926.
[4] Forster LR, Watson L, Breeze CE, et al. The fate of ureteral memokath stent(s) in a high-volume referral center: An independent long-term outcomes review[J]. J Endourol, 2021, 35(2): 180 – 186.
[5] Zhong Q, Song T, Zeng J, et al. Initial experiment of self-expanding metal ureteral stent in recurrent ureteral stenosis after kidney transplantation[J]. Am J Transplant, 2021, 21(5): 1983 – 1984.
[6] Buksh O, Jar A, Khogeer A, et al. Thermoexpandable Memokath stent: Usage and efficacy in ureteral and urethral strictures in Saudi Arabia[J]. Urol Ann, 2024, 16(1): 98 – 103.
[7] Su B, Hu W, Xiao B, et al. Long-term outcomes of allium ureteral stent as a treatment for ureteral obstruction[J]. Sci Rep, 2024, 14: 21958.
[8] Vogt B, Dove-Rumé J. It is possible to reduce ureteral stent clogging and stent-related symptoms to soothe the pain of the patient: A case report[J]. Res Rep Urol, 2023, 15: 315 – 319.
[9] Khoo CC, Ho C, Palaniappan V, et al. Single-center experience with three metallic ureteral stents (Allium® URS, Memokath™-051, and Resonance®) for chronic ureteral obstruction[J]. J Endourol, 2021, 35(12): 1829 – 1837.
[10] Gao X, Di X, Chen G, et al. Metal ureteral stents for ureteral stricture: 2 years of experience with 246 cases[J]. Int J Surg, 2024, 110(1): 66 – 71.
[11] Moretto S, Saita A, Scoffone CM, et al. Ureteral stricture rate after endoscopic treatments for urolithiasis and related risk factors: Systematic review and meta-analysis[J]. World J Urol, 2024, 42(1): 234.
[12] Yang K, Pang KH, Fan S, et al. Robotic ureteral reconstruction for benign ureteral strictures: A systematic review of surgical techniques, complications and outcomes[J]. BMC Urol, 2023, 23(1): 160.
[13] Heo JE, Kang SK, Lee J, et al. Outcomes of single-port robotic ureteral reconstruction using the da Vinci SP® system[J]. Investig Clin Urol, 2023, 64(4): 373.
[14] Sugino T, Taguchi K, Hamamoto S, et al. Risk factors for failure of endoscopic management of stone-related ureteral strictures[J]. Urol J, 2021, 19(2): 95 – 100.
[15] Bilotta A, Wiegand LR, Heinsimer KR. Ureteral reconstruction for complex strictures: A review of the current literature[J]. Int Urol Nephrol, 2021, 53(11): 2211 – 2219.
[16] Hu H, Wang M, Tang X, et al. Allium ureteral stent for the treatment of malignant ureteral obstruction: A median term study[J]. Medicine, 2023, 102(30): e34309.

(2026-02-28 收稿)
(本文编辑:刘淑萍)