·临床研究·

Klippel-Trenaunay 综合征伴消化道出血的临床特征分析

李木生，刘瑞桃，袁林清，王洪丽
（广州医科大学附属妇女儿童医疗中心消化科，广东 广州 510120）

摘　要：【目的】探讨 Klippel-Trenaunay syndrome（KTS）伴下消化道出血患儿的临床特点，以提高对本病的认识。【方法】对广州医科大学附属妇女儿童医疗中心消化科 2024 年 10 月收治的 Klippel-Trenaunay 综合征合并下消化道出血患儿的临床资料进行回顾分析。以“Klippel-Trenaunay Syndrome”“KTS”“Gastrointestinal Bleeding”为检索词分别在万方中文数据库及 PubMed 数据库中搜索建库至 2025 年 3 月进行相关文献分析。【结果】患儿男，8 岁，因“便血 4 年，加重半月”入院，既往因双下肢不对称在我院骨科及介入科门诊确诊 KTS，入院后完善胃肠镜检查提示乙状结肠至远端直肠黏膜可见弥漫性蓝紫色迂曲血管，治疗上予口服聚乙二醇及沙利度胺处理，随访患儿便血情况好转。【结论】儿童 KTS 常累及多系统，需要多学科共同协作，积极完善胃肠镜等专科检查有利于针对患者的个体差异制定治疗方案，沙利度胺可能在治疗肠血管畸形中发挥积极作用。

关键词：Klippel-Trenaunay 综合征；肠血管畸形；下消化道出血；消化内镜检查；沙利度胺
中图分类号：R725.7　　**文献标志码：**A　　**文章编号：**1672-3554（2026）02-0379-08
DOI：10.11714/jsysu.med.YX20250173

Analysis of Clinical Characteristics of Klippel-Trenaunay Syndrome with Gastrointestinal Bleeding

LI Musheng，LIU Ruitao，YUAN Linqing，WANG Hongli
（Department of Gastroenterology，Guangzhou Women and Children's Medical Center，Guangzhou Medical University，Guangzhou 510120，China）
Correspondence to：WANG Hongli；E-mail：2019760935@gzhmu.edu.cn

Abstract：【Objective】To investigate the clinical characteristics of a child with Klippel-Trenaunay syndrome（KTS）complicated by lower gastrointestinal bleeding，for better understanding of this rare condition.【Methods】A retrospective analysis was conducted on the clinical data of a pediatric KTS case with lower gastrointestinal bleeding admitted to the Department of Gastroenterology of the Affiliated Women and Children's Medical Center of Guangzhou Medical University in October 2024. Using "Klippel-Trenaunay Syndrome" "KTS" "Gastrointestinal Bleeding" as keywords，we searched for relevant literature in the Wanfang Chinese Database and PubMed database up to March 2025 in our analysis.【Results】The 8-year-old boy was admitted with a 4-year history of hematochezia that had worsened over the previous two weeks. He had been previously diagnosed with KTS in outpatient consultation for lower limb asymmetry. Gastrointestinal endoscopy revealed diffuse，tortuous，bluish-purple vessels in the mucosa from the sigmoid colon to the distal rectum. Oral polyethylene glycol and thalidomide significantly improved his hematochezia during follow-up.【Conclusion】KTS often involves multiple systems in children，requiring multidisciplinary collaboration. Comprehensive diagnostic procedures such as gastrointestinal endoscopy are essential for formulating individualized treatment plans. Thalidomide may play an

收稿日期：2025-11-21　　**录用日期：**2026-03-04
基金项目：广州市科技计划项目（2025A03J4366）
作者简介：李木生，第一作者，研究方向：儿童消化及营养性疾病，E-mail：leemusheng@163.com；王洪丽，通信作者，副主任医师，E-mail：2019760935@gzhmu.edu.cn

active role in managing vascular malformations in the intestine, offering a promising therapeutic approach.

Key words: Klippel-Trenaunay syndrome; intestinal vascular malformation; lower gastrointestinal bleeding; digestive endoscopy examination; thalidomide

[J SUN Yat-sen Univ(Med Sci),2026,47(2):379-386]

Klippel-Trenaunay综合征(KTS, OMIM# 149000)是一种以血管畸形(毛细血管、静脉、淋巴管)、软组织或骨肥大及皮肤葡萄酒色斑为特征的罕见先天性综合征[1]。KTS的经典文献可以追溯到1900年,由法国医生Maurice Klippel和Paul Trenaunay首次报道,他们首次描述了这种综合征的特征,包括皮肤血管瘤、静脉曲张和软组织及骨肥大畸形三联征[2-4],故又称为静脉畸形骨肥大综合征。大量文献已证实KTS与*PIK3CA*基因突变密切相关,约80%的KTS患者存在*PIK3CA*基因体细胞突变(即胚胎发育早期的随机突变),导致*PI3K/AKT/mTOR*信号通路异常激活,从而引起细胞增殖和血管、软组织等的异常生长,其他基因如*RASA1*、*VG5Q*也被提到可能与某些病例相关[5-6]。我国KTS的病例报道多为成人病例,儿童合并下消化道出血的病例报道少见。本文对广州医科大学附属妇女儿童医疗中心消化科2024年10月收治的1例KTS合并下消化道出血患儿的临床资料及相关病例文献资料进行回顾性分析,探讨KTS的诊断、治疗、预后及相关并发症的管理,以期提高对此病的认识及提供新的治疗视角。

1 材料与方法

1.1 研究对象

2024年10月因"便血4年,加重半月"就诊的1例既往诊断KTS的男童。本研究经广州医科大学附属妇女儿童医疗中心医学伦理委员会审核批准[2025]第324A01号,为回顾性研究,患者监护人知情同意。

1.2 研究方法

收集患儿的临床资料,包括:一般资料;血常规、血气电解质分析、红细胞沉降率、免疫6项、凝血4项、输血前4项、尿液分析、粪便分析、胸片、心电图、腹部断层扫描(computed tomography,CT)+计算机断层扫描血管成像(computed tomography angiography,CTA)、胃肠道彩超、双下肢磁共振成像(magnetic resonance imaging,MRI)、胃肠镜、血管瘤与脉管畸形多基因检测(cell-free deoxyribo nucleic acid, cfDNA)。以"Klippel-Trenaunay Syndrome""KTS""Gastrointestinal Bleeding"为关键词在PubMed、知网、万方数据库中搜索(截止时间至2025年3月),结合既往报道文献对KTS综合征合并消化道出血病例进行临床特征总结分析。

1.3 统计学方法

采用SPSS 27.0软件进行数据统计分析,计数资料以例数(%)表示,组间差异比较采用Wilcoxon秩和检验,以$P<0.05$为差异具有统计学意义。

2 结果

2.1 临床特征

男,8岁,因"便血4年,加重半月"于2024年10月入院。慢性病程,病程中因反复便血外院就诊,诊断考虑痔疮,具体诊治经过不详,未行进一步检查及处理。起初黄色软便每天1~2次,大便带鲜血丝每周1~2次,未见粘液。近半月来便血次数增多,约每天1~2次,为鲜血便,血量较前增多,具体量不详,大便干结时便血量增多,伴面色苍白。我院门诊查血常规:C反应蛋白0.31 mg/L,白细胞5.4×10^9/L,红细胞4.27×10^{12}/L,血红蛋白66 g/L,红细胞压积25.1%,红细胞平均体积58.7Fl,平均血红蛋白浓度263 g/L,平均血红蛋白含量15.4 pg,血小板518×10^9/L,中性粒细胞百分比44%,淋巴细胞百分比43%。患儿系其母第2胎第2产,足月自然出生,生长发育与正常同龄儿童相仿。4岁时发现下肢不对称,至我院骨科就诊,诊断:先天性下肢不等长;脊柱侧弯;克利佩尔-特脑纳-韦伯综合征。予垫鞋垫处理,未规律复诊。7岁时至骨科及介入科门诊完善下肢MRI及全脊柱、下肢X线检查,继续予垫鞋垫处理,定期复查全脊柱及下肢X线检查,脊柱侧弯较前好转。父母体健,否认父母近亲婚

配，无相关家族病史。

体格检查：体温36.6 ℃，心率113次/分，呼吸28次/分，血压99/56 mmHg，体质量26.6 kg（P50），身高131 cm（P50），精神反应可，面色口唇苍白，全身浅表淋巴结未触及肿大，双肺呼吸音粗对称，未闻及干湿啰音。心率稍快，心律齐，心音有力，未闻及杂音。腹平软，可见腹壁静脉曲张，肝脾肋下未触及，未扪及包块，臀背部及右下肢可见地图样红斑，见血管凸显，双下肢不对称（左比右长2.5 cm），右足第二、三趾过度生长，表现为脚趾增粗变宽。肢端暖，毛细血管再充盈时间2.0 s（图1）。

辅助检查：既往我院门诊完善双下肢MRI平扫增强：右侧大腿及小腿肌群稍细小，右侧股骨较左侧短小；右下肢及左侧臀部皮下脂肪层异弥漫性增多血管影，右下肢浅静脉及深静脉增粗，拟静脉畸形。入院后完善红细胞沉降率29.0 mm/h。免疫6项：免疫球蛋白A 3.19 g/L，免疫球蛋白M 3.34 g/L，免疫球蛋白E 177 U/mL。血气+电解质分析：钠134.0 mmol/L，未见明显异常。血浆D-二聚体0.32 μg/mL。粪便分析：潜血试验阳性，未发现红、白细胞。食入物过敏原筛查、输血前四项、尿液分析+沉渣、肝功能、肾功能、心功能未见明显异常。常规心电图：窦性心律，大致正常心电图。胸部正位：心肺未见明异常。腹部CT+CTA：肝、胆、胰、脾、双肾上腺、双肾CT平扫及增强未见明显异常；考虑左侧睾丸精索鞘膜积液，建议超声检查。胃肠道彩超：消化道积气，数枚系膜淋巴结，大者10 mm×6 mm。未见肠套叠征象，未见肠梗阻征象，未见阑尾炎征象。

诊治经过：入院后予输注同型红细胞悬液2U纠正贫血，输血后复查血红蛋白91 g/L，2024年10月10日完善胃肠镜检查（富士电子内窥镜EP-6000）发现结直肠血管畸形，镜下表现为距肛门30 cm处乙状结肠至远端直肠黏膜充血，广泛青紫色血管迂曲扩张，伴黏膜表面血管纹理紊乱，无活动性出血，黏膜轻触易出血，肛柱黏膜充血肿胀，肛门红（图2）。予口服复方聚乙二醇（3350）电解质散（每次6.9 g，1天2次）软化大便，沙利度胺片（每次1.5 mg/kg，1天1次）抗血管生成治疗，出院后随访6月患儿规律服药下便血频率较前明显降低，排血丝便每月1~2次，监测血红蛋白波动在90~100 g/L。

2.2　文献复习

以“Klippel-Trenaunay Syndrome”、“KTS”为关键词在知网、万方中文数据库中搜索，截至2025年3月，国内相关报道为137篇，其中病例报道为68篇，多为个案报道，部分病例合并肺栓塞、脾血管瘤、眼部损害、脊髓病变等，其中儿童KTS病例报道合并静脉栓塞症、幼儿色素血管性斑痣性错构瘤病、Sturge-Weber综合征、神经纤维瘤病、动静脉瘘压迫脊髓、阴囊血管角化瘤、先天性青光眼、消化道出血、结节性硬化、复发性丹毒等表现，亦有新生儿病例报道[7-8]，甚至更早，已有宫内诊断者[9]。以“Klippel-Trenaunay Syndrome”为关键词在PubMed数据库搜索，可见大量有关KTS的文献报道，多数为病例报道约500篇，其中儿童病例报道约200篇，在发病机制、治疗策略方面，外文数据库检索到的文献内容更为详尽且前沿。根据文献的纳入标准：

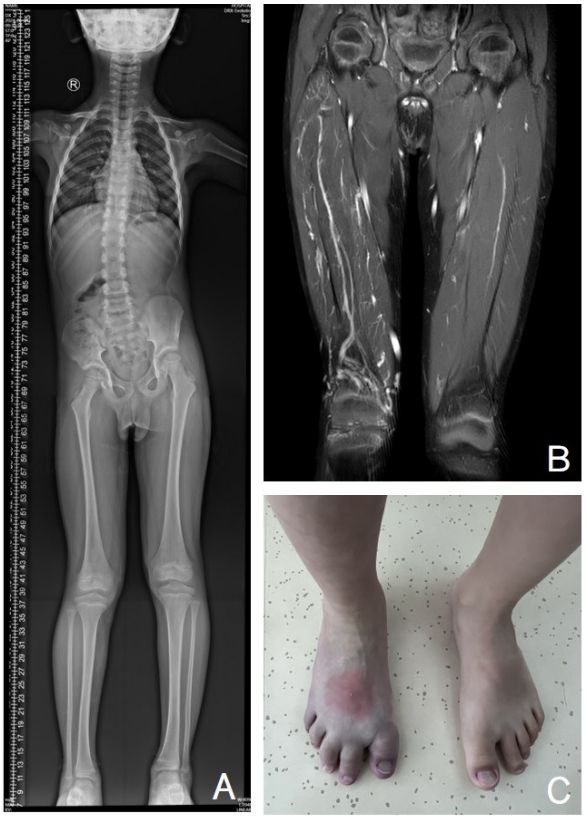

A: Full-length anteroposterior radiograph of the trunk and lower extremities demonstrates scoliosis and leg length discrepancy. B: MRI of both lower limbs reveals diffusely increased vascular shadows within the subcutaneous fat layer of the right lower limb and left buttock, with thickening of the superficial and deep veins and venous malformations in the right lower extremity. C: Clinical photograph showing significant hypertrophy of the right lower limb and overgrowth of the second and third toes of the right foot.

图1　患儿临床表型及影像学资料

Fig. 1　Clinical phenotype and imaging data of the child

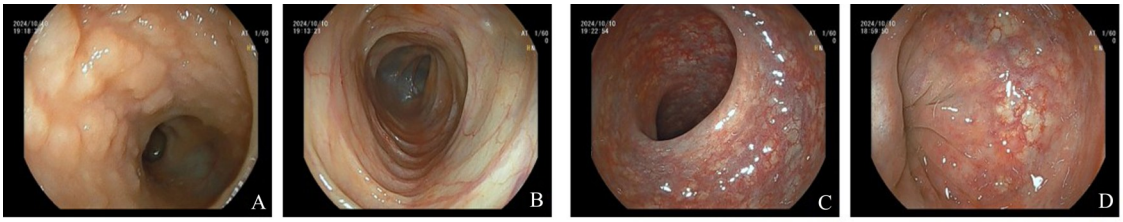

A: terminal ileum. B: transverse colon. C: sigmoid colon. D: rectum.

图2 纤维结肠镜结果

Fig. 2 Colonoscopic findings

①文献类型为病例报道;②病例报道中的患者确诊为Klippel-Trenaunay综合征;③病例报道中的患者合并有消化道出血的临床症状,文献的排除标准:①病例报道数据不全面;②涉及同一患者的重复文献;③文献质量低。统计分析国内外KTS合并消化道出血病例,选择病例资料较为详细的45例进行汇总(附表),其中国外报道35篇,国内报道10篇,45例患者均明确诊断KTS合并消化道出血,其中男性25例(55.56%),女性19例(45.22%),性别未提及1例(2.22%),男女之比为1.31:1,年龄4~64岁,平均26.8岁,其中<10岁7例,10~19岁10例,20~29岁13例,30~39岁7例,40~49岁2例,50~59岁3例,60~69岁3例。以便血或黑便为首发表现34例(75.56%),便血及腹痛5例(11.11%),便血及呕血3例(6.67%),呕血1例(2.22%),腹泻1例(2.22%),粪便潜血阳性1例(2.22%)。就诊时测血红蛋白值在13~105 g/L,平均72.17 g/L,下消化道出血占97.32%,分别累及直肠35例(31.25%)、乙状结肠31例(27.68%)、降结肠16例(14.29%)、横结肠12例(10.71%)、升结肠10例(8.93%)、空肠3例(2.68%),食管、胃、十二指肠、回肠及回盲部各1例(各占0.89%)。除典型的三联征之外,部分病例合并血管瘤,以脾血管瘤9例(20.00%)及膀胱血管瘤8例(17.78%)最为常见,个别病例合并食管癌、肺栓塞。治疗方法包括保守治疗14例(31.11%)、介入治疗7例(15.26%)、内镜下止血治疗3例(6.67%)、手术切除治疗21例(46.67%)及靶向药物(雷帕霉素)治疗1例(2.22%),治疗后消化道出血症状停止19例(48.72%),症状好转11例(28.21%),症状反复7例(17.95%),死亡2例(5.13%),其中手术切除治疗后消化道出血症状停止12例(33.33%),消化道出血症状好转2例(5.56%),消化道出血症状反复2例(5.56%),非手术治疗消化道出血症状停止5例(13.89%),消化道出血症状好转9例(25%),消化道出血症状反复6例(16.67%)。

附表
Appendix table

3 讨 论

为指导用药,本例患儿入院后从左下肢静脉采血行血管瘤与脉管畸形多基因检测(cfDNA),检测到*NF2*基因c.1391C>T(p.Ala464Val)变异,为错义突变,导致*NF2*蛋白第464位氨基酸由丙氨酸突变为缬氨酸,该基因与常染色体显性遗传的神经纤维瘤病2型相关,主要临床特征是第八颅神经(通常为双侧)肿瘤、脑膜瘤和脊髓背根神经鞘瘤,结合患儿临床表现,诊断神经纤维瘤病依据不足。KTS合并1型神经纤维瘤病是一种罕见的临床重叠综合征,病例报道罕见。研究指出NF1和KTS共享*PI3K-AKT-mTOR*信号通路,但作用方向相反(*NF1*失活导致通路上调,*PIK3CA*激活突变也导致通路上调),当一个个体同时携带*NF1*基因突变和特定组织(如血管、软组织)发生*PIK3CA*体细胞突变,可能导致该重叠综合征发生[10]。本病例中基因检测结果未检出*AKT1*、*MTOR*、*PIK3CA*等血管瘤和脉管畸形相关重要基因突变,考虑原因为:①KTS的基因突变(如*PIK3CA*)通常为体细胞嵌合突变,仅存在于病变组织(如血管内皮细胞或局部软组织)中,而非全身性分布,这种突变细胞的比例可能极低,且KTS的血管畸形多为低流速病变,细胞更新率较低,释放到循环中的突变DNA量较少,导致释放到血液中的突变DNA含量低于cfDNA检测的灵敏度下限;②本病例中cfDNA检测仅针对已知热点突变,可能遗漏其他低频或未知突变。使用病变组织的活检样本可以提高基因突变检出率但组织取样要求较血液样本苛刻,对亚洲KTS患者利用靶向二代测序检测福尔马林固定石蜡包埋组织中的

*PIK3CA*突变，发现14名患者中有12人检测到*PIK3CA*突变，诊断率为85.7%[11]。本病例术中行胃肠镜检查发现结直肠血管畸形时，曾考虑行黏膜活检术留取畸形血管组织送检，但家属担心出血风险，不同意行黏膜活检术。提高基因诊断率举措包括：①采样部位优先选择多种异常复合的部位，选择同时包含典型葡萄酒色斑、异常静脉/淋巴管和过度生长组织的区域进行活检；②病例选择方面，研究显示存在地图样毛细血管畸形、组织学证实的淋巴管畸形或足部巨趾症的病例，*PIK3CA*突变检出率更高[11]；③使用基于扩增子的靶向（next generation sequencing，NGS），并达到超高测序深度（例如平均覆盖度>100 000×），才能有效捕获低频突变。

诊断KTS需满足以下3个特征中的至少两项：①毛细血管畸形（葡萄酒色斑）：表现为单侧分布的粉红色至紫红色斑块，边界清晰，通常位于受累肢体同侧（如大腿、臀部或躯干一侧），部分患者可能出现皮肤表面微囊泡或易出血的血管疱；②静脉畸形包括非典型性静脉曲张（如外侧浅静脉曲张）、深静脉发育不全或闭锁，以及持续性胚胎静脉（如Servelle静脉）。静脉曲张范围广泛，可能累及整个肢体，且随年龄增长逐渐明显；③肢体过度生长：表现为骨骼和/或软组织肥大，导致肢体长度或周径差异（通常≥1.5 cm），过度生长可能在婴儿期不明显，随年龄增长逐渐显现[2-3]。此外，淋巴管畸形、凝血功能异常及骨骼异常等特征性改变的出现支持KTS诊断成立。本患儿查体臀背部及右下肢可见地图样红斑，见血管凸显，双下肢不对称，右足第二、三趾过度生长（图1A，C），下肢MRI可见静脉畸形（图1B），符合KTS诊断标准。

KTS的并发症多源于血管畸形和异常增生，可分为以下几类。①血管相关并发症。血栓形成：深静脉血栓：发生率约22%，可进一步引发肺栓塞，后者在儿童和成人中均有报道[12-13]；浅表血栓性静脉炎：常见于曲张静脉，表现为局部红肿热痛[14]；出血：25%患者因静脉曲张破裂出现自发性出血（如直肠、膀胱或肢体），严重时可危及生命[15]；慢性静脉功能不全：导致皮肤溃疡（约10%）、色素沉着或脂性硬皮病[14]。②骨骼与软组织并发症。肢体不等长：差异可达10 cm，需通过鞋垫或骨科手术矫正；关节病变：因生物力学改变引发关节炎或髋关节发育不良[16]。③内脏与特殊系统受累。胃肠道出血：1%~12.5%患者因远端结肠或直肠血管畸形出血[17]；中枢神经系统异常：罕见但严重，包括脑静脉血栓、海绵状血管瘤（0.5%~1%）或颅内高压[18]；眼部病变：如青光眼、脉络膜血管畸形，发生率约10%[19]；生殖道出血：非经期的自发阴道大量流血需警惕血管畸形可能[20]。附表回顾总结45例KTS合并消化道出血病例的资料，大多病例以下消化道出血为首发表现，以便血、黑便多见，有1例患者粪便潜血阳性，提示KTS患者尽早完善粪便分析检查可能有助于提前发现消化道出血风险，达到尽早干预的目的；1例患者腹泻起病，提示KTS患者出现常见消化道症状时应警惕消化道出血的可能；4例患者以呕血首发症状，分别累及食管、十二指肠、空肠及全结肠，提示KTS患者消化道血管畸形可累及全消化道，应做全消化道评估。KTS患者消化道出血部位以左半结肠（直肠、乙状结肠及降结肠）为主，占70%以上，这一“左侧优势”现象与KTS患者存在髂静脉、下腔静脉的先天性狭窄、发育不良或受压导致盆腔静脉高压进而使得静脉血流逆流至肠系膜下静脉分支，导致左半结肠静脉扩张迂曲有关[21]。对于KTS患者合并消化道出血，轻症病例多采取保守治疗，包括应用止血药物、口服铁剂纠正贫血、口服大便软化剂减少粪便对血管的机械性损伤等；反复出血病例可选择介入栓塞、内窥镜下硬化治疗[22]；对于反复出血或内镜治疗无效者，应评估有无行病变肠段切除术指征。11例患者仅选择保守治疗，其中3例患者便血反复，6例患者便血好转，3例患者便血停止，16例患者选择手术治疗，其中2例患者便血反复，2例患者便血好转，12例患者便血停止，提示手术切除病变肠段更有利于缓解消化道出血症状（t=290，P<0.01）。由于认识不足，患者的出血症状未得到重视，容易被误诊为痔疮。轻者导致便血反复发作，影响生活质量；重者可发生消化道大出血而威胁生命，本病例主要并发症包括肢体不对称及下消化道出血，肢体不等长导致脊柱侧弯（图1A），予鞋垫矫正处理后脊柱侧弯情况好转，暂无手术指征。本病例中患儿完善胃肠镜提示直肠-乙状结肠静脉曲张，考虑曲张静脉破裂出血致消化道出血，镜下观察无活动性出血，采取保守治疗，出院后口服聚乙二醇及沙利度胺，随访6月患儿便血情况好转。

KTS累及脉管系统和骨骼系统，因此影像学评估在KTS患者的诊断、治疗规划及并发症监测中至

关重要。多普勒超声可对浅静脉曲张、深静脉发育不良(如内径细、闭锁或无深静脉系统)以及边缘静脉(无瓣畸形静脉)进行定位及形态分析,还可以通过频谱多普勒区分低流速静脉畸形与高流速动静脉瘘(如Parkes-Weber综合征)[23]。此外,在KTS患者因静脉畸形和血流淤滞易形成血栓,多普勒超声可实时检测血栓及评估血栓范围指导抗凝或溶栓治疗。胎儿期或新生儿期通过超声发现肢端不对称肥大或血管异常迹象应考虑到KTS可能[24]。超声的局限性在于依赖操作者水平,且组织穿透性较MRI/CT弱,对深部血管肌肉评估敏感度较低。MRI是评估KTS的首选工具,使用不同序列可区分血管瘤、静脉畸形和淋巴管畸形,例如,静脉畸形在T2加权像呈高信号,而淋巴管畸形可见囊性分隔及液平[25-26]。磁敏感加权成像对含铁血黄素沉积敏感,可提示陈旧性出血或血栓形成[27]。磁共振静脉成像可显示深静脉扩张或发育不全,但需注意血流伪影可能低估病变范围[28]。动态对比增强MRI结合磁共振淋巴管成像可检测淋巴管扩张或阻塞,辅助鉴别淋巴管畸形[29]。磁共振成像与其他影像技术相比,优势在于无辐射、软组织分辨率高以及通过动态增强磁共振血管造影和扩散加权成像,可同时评估血流动力学和组织特性[30]。CT扫描因为具有辐射风险,在儿童患者中应用受限,主要用于急性肺栓塞或骨骼评估。X线检查主要用于评估骨骼形态及测量肢体长度差异,部分病例可见静脉结石影[31]。本例患儿在出现消化道出血症状前因双下肢不等长在骨科就诊,行X线检查发现双下肢不等长,脊柱侧弯,予鞋垫垫高处理后复查好转。介入科完善腹部CT、双下肢MRI明确下肢静脉畸形,未见动静脉瘘,消化科完善胃肠镜检查发现结肠静脉畸形,KTS常累及多系统,单一的影像学检查往往难以达到评估目的,若涉及神经、循环、消化、泌尿等系统,需结合胃肠镜、超声心动图等专科检查以制定更加全面的管理方案。

KTS目前尚无根治方法,治疗以多学科联合干预为主,旨在缓解症状、改善功能并预防并发症。①靶向药物治疗:西罗莫司作为*mTOR*抑制剂通过抑制*PI3K/AKT/mTOR*通路,减少血管异常增生,病例报告显示可改善血管畸形、疼痛及肢体肥大,但需长期监测免疫抑制相关副作用(如感染、高脂血症)[32-33]。FDA已批准*PI3K*抑制剂(alpelisib)用于2岁及以上有严重*PIK3CA*相关过度生长谱(PIK3CA-related overgrowth spectrum,PROS)表现且需要全身治疗的成人和儿童患者,试验数据表明接受Alpelisib治疗的大多数患者在24周时疼痛、疲劳、血管畸形、肢体不对称和凝血功能障有所改善[34]。其他靶向药物,如*AKT*抑制剂(miransertib)、血管内皮生长因子(vascular endothelial growth factor,VEGF)抑制剂在PROS中表现出一定的治疗潜力,但在KTS中的应用需更多临床试验数据支撑。②介入治疗:主要包括射频消融术、泡沫硬化疗法、栓塞治疗激光消融术及机械化学腔内消融术等,需结合患儿年龄、症状严重程度及解剖特点制定个体化方案,儿童患者优先选择微创技术(如射频消融术+泡沫硬化)。③物理治疗:加压疗法主要包括使用医用弹力袜和间歇性气动加压装,是治疗静脉曲张和淋巴水肿的一线干预手段,可减轻下肢肿胀和沉重感[35-36]。对于双侧肢体长度差<1.0 cm的病人可以不做特殊处理;双侧肢体长度差>1.5 cm者,可采用垫高健侧鞋跟,以免长期瘸行导致继发性脊柱侧弯。④外科手术治疗:KTS的手术治疗风险较高,术后并发症(如出血、感染、伤口愈合不良等)较为常见,因此手术通常作为保守治疗无效或症状严重时的最后选择。对于浅表静脉曲张严重、反复出血或溃疡的患者可以通过切除或结扎异常静脉(如永存胚胎静脉、外侧静脉)缓解症状,针对深静脉闭塞或受压(如腘静脉卡压)患者,可通过深静脉旁路移植或松解术恢复血流[37]。针对过度增生的脂肪或肌肉组织,可以行软组织减容术改善肢体功能和外貌,但需警惕伤口愈合不良。双侧肢体长度差异>2.0 cm的KTS病人有指征行骨骺固定术来矫正畸形,但术式有年龄限制且术前需做好骨骼生长评估[38]。本病例患儿未检测到*PI3K/AKT/mTOR*等基因突变,未选择西罗莫司靶向治疗,结合科室既往治疗肠血管畸形经验选择沙利度胺治疗。沙利度胺在肠血管畸形中的应用已经被证实有效[39],主要作用机制包括:①抑制VEGF和成纤维细胞生长因子(basic fibroblast growth factor,bFGF)表达,减少新生血管形成;②下调肿瘤坏死因子-α(tumour necrosis factor-alpha,TNF-α)、白介素-6(interleukin,IL-6)等促炎因子,并抑制白细胞迁移和黏附,减轻炎症反应。VEGF作为*PI3K/AKT/mTOR*通路的上游分子,沙利度胺在KTS中可能具有潜在抑制*PI3K-AKT*通路活性,减缓组织增生的能力。目前暂无沙利度胺治疗KTS的随机对照试

验，可通过检测KTS患者血液或组织中的VEGF、TNF-α水平预测沙利度胺反应性。

综上所述，诊断KTS需结合临床表现和影像学检查，相关并发症的评估和管理需多学科联合干预，治疗措施包括应用靶向药物（如西罗莫司）治疗、介入治疗、物理治疗和外科手术等，基因检测对靶向药物应用有指向意义。KTS合并消化道出血根据症状严重程度及内镜下表现制定个体化治疗方案，选择保守治疗时沙利度胺可作为候选药物之一。

参考文献

[1] Meine JG, Schwartz RA, Janniger CK. Klippel-Trenaunay-Weber syndrome[J]. Cutis, 1997, 60(3): 127-132.

[2] Naganathan S, Tadi P. Klippel-Trenaunay-Weber syndrome [EB/OL]. (2023-04-14) [2025-11-20]. https://www.ncbi.nlm.nih.gov/books/NBK558989/

[3] Turner VL, Kearns C, Wattamwar K, et al. Klippel-Trenaunay syndrome[J]. Radiographics, 2022, 42(6): E167-E168.

[4] Klippel M, Trenaunay P. Du nevous variqueux osteohypertrophigue. [J]. Arch Gen Med, 1900, 185: 641-672.

[5] Harnarayan P, Harnanan D. The Klippel-Trénaunay syndrome in 2022: unravelling its genetic and molecular profile and its link to the limb overgrowth syndromes[J]. Vasc Health Risk Manag, 2022, 18: 201-209.

[6] Timur AA, Driscoll DJ, Wang Q. Biomedicine and diseases: the Klippel-Trenaunay syndrome, vascular anomalies and vascular morphogenesis[J]. Cel Mol Life Sci, 2005, 62(13): 1434-1447.

[7] 陈涛，毛英，刘熠. 新生儿Klippel-Trenaunay综合征1例报告[J]. 广西医学，2007，29(3)：464.
Chen T, Mao Y, Liu Y. A case report of Klippel-Trenaunay syndrome in a newborn [J]. Guangxi Med J, 2007, 29(3): 464.

[8] 闫宏山，崔光怀，于俊凤，等. 新生儿Klippel-Trenaunay综合征一例[J]. 中华整形外科杂志，2009，25(6)：471-472.
Yan HS, Cui GH, Yu JF, et al. A case of Klippel-Trenaunay syndrome in a newborn[J]. Chin J Plast Surg, 2009, 25(6): 471-472.

[9] Gica N, Dumitru A, Panaitescu AM, et al. Prenatal ultrasound diagnosis of Klippel-Trenaunay syndrome [J]. Diagnostics (Basel), 2023, 13(22): 3400.

[10] Vittay O, Christopher J, Mehta SG, et al. Genetic basis and imaging findings of neurofibromatosis 1 and other somatic overgrowth disorders [J]. Skeletal Radiol, 2025, 54(5): 915-923.

[11] Sasaki Y, Ishikawa K, Hatanaka KC, et al. Targeted next-generation sequencing for detection of PIK3CA mutations in archival tissues from patients with Klippel-Trenaunay syndrome in an Asian population : list the full names and institutional addresses for all authors[J]. Orphanet J Rare Dis, 2023, 18(1): 270.

[12] Huiras EE, Barnes CJ, Eichenfield LF, et al. Pulmonary thromboembolism associated with Klippel-Trenaunay syndrome[J]. Pediatrics, 2005, 116(4): e596-e600.

[13] Baskerville PA, Ackroyd JS, Thomas ML, et al. The Klippel-Trenaunay syndrome: clinical, radiological and haemodynamic features and management[J]. J British Surg, 1985, 72(3): 232-236.

[14] Lee A, Driscoll D, Gloviczki P, et al. Evaluation and management of pain in patients with Klippel-Trenaunay syndrome: a review[J]. Pediatrics, 2005, 115(3): 744-749.

[15] Saleem MA, Zahra NE, Hemani F, et al. Cerebral cavernous angioma associated with Klippel Trenaunay syndrome treated with gamma knife radiosurgery: case report and literature review[J]. Cureus, 2019, 11(3): e4318.

[16] Güngor Gündoğan T, Jacquemyn Y. Klippel - Trenaunay syndrome and pregnancy[J]. Obstet Gynecol Int, 2010, 2010(1): 706850.

[17] Wilson CL, Wong Kee Song L, Chua H, et al. Bleeding from cavernous angiomatosis of the rectum in Klippel-Trenaunay syndrome: report of three cases and literature review[J]. Am J Gastroenterol, 2001, 96(9): 2783-2788.

[18] Lee G, Choi T. Klippel-Trenaunay-Weber syndrome with ischemic stroke: a case report[J]. World J Clin Cases, 2022, 10(29): 10543-10549.

[19] Moreira Júnior CA, Moreira Neto CA, Amadeu NT, et al. Ophthalmological manifestation of the Klippel Trenaunay syndrome[J]. Rev Bras Oftalmol, 2016, 75(5): 405-408.

[20] 高彩云，阮天羽，罗小红，等. Klippel-Trenaunay综合征伴生殖道出血1例[J]. 中华妇产科杂志，2023，58(11)：855-858.
Gao CY, Ruan TY, Luo XH, et al. A case of Klippel-Trenaunay syndrome with genital tract bleeding[J]. Chin J Obstet Gynecol, 2023, 58(11): 855-858.

[21] Wang H, Lin W, Xie C, et al. Gastrointestinal involvement in Klippel-Trenaunay syndrome: pathophysiology, evaluation, and management [J]. Orphanet J Rare Dis, 2023, 18(1): 288.

[22] Wang Z, Wang X, Zhao Q, et al. Klippel - Trenaunay

syndrome with multiorgan vascular involvement and gastrointestinal bleeding: a case report and literature review [J]. Medicine, 2025, 104(8): e41634.

[23] 张红琴. Klippel Trenaunay综合征的研究进展[J]. 临床与病理杂志, 2021, 41(7): 1690-1695.
Zhang HQ. Research progress on Klippel-Trenaunay syndrome[J]. J Clin Pathol Res, 2021, 41(7): 1690-1695.

[24] Peng SY, Yang P, Wan JZ, et al. Prenatal ultrasound diagnosis of Klippel-trenaunay syndrome associated with the thickened thigh and dilated inferior vena cava: a case report and literature review[J]. Adv Ultras Diag Ther, 2021, 5(4): 313-316.

[25] 赵泽亮. Klippel-Trenaunay综合征临床实践指南[J]. 中国口腔颌面外科杂志, 2018, 16(2): 180-184.
Zhao ZL. Clinical practice guidelines for Klippel-Trenaunay syndrome[J]. Chin J Oral Maxillofac Surg, 2018, 16(2): 180-184.

[26] Majos A. The comparison of efficacy of different imaging techniques (conventional radiography, ultrasonography, magnetic resonance) in assessment of wrist joints and metacarpophalangeal joints in patients with psoriatic arthritis [J]. Polish J Radiol, 2013, 78(2): 7-14.

[27] Mittal S, Wu Z, Neelavalli J, et al. Susceptibility-Weighted imaging: technical aspects and clinical applications, part 2 [J]. Am J Neuroradiol, 2009, 30(2): 232-252.

[28] Das R, Kumar I, Verma A, et al. Spectrum of imaging findings in Klippel-Trenaunay syndrome affecting lower limbs: a report of three cases[J]. Egypt J Radiol Nucl Med, 2019, 50(1): 104.

[29] Liu N, Zhang Y. Magnetic resonance lymphangiography for the study of lymphatic system in lymphedema [J]. J Reconstruct Microsurg, 2016, 32(1): 66-71.

[30] Majewska NK, Stajgis P, Wykrętowicz M, et al. Peripheral vascular malformations-modern imaging[J]. Polish J Radiol, 2018, 83: 253-259.

[31] Baba A, Yamazoe S, Okuyama Y, et al. A rare presentation of Klippel - Trenaunay syndrome with bilateral lower limbs [J]. J Surg Case Reps, 2017, 2017(2): rjx024.

[32] 王吴芳, 陈智阳, 刘容吉, 等. 西罗莫司超说明书治疗Klippel-Trenaunay综合征的文献分析[J]. 临床药物治疗杂志, 2024, 22(12): 60-66.
Wang WF, Chen ZY, Liu RJ, et al. Literature analysis of off-label use of sirolimus in the treatment of Klippel-Trenaunay syndrome[J]. Clin Medication J, 2024, 22(12): 60-66.

[33] Nisbet R, Pang C, Evans N, et al. 526 Clinical efficacy and safety of oral sirolimus therapy in patients with Klippel-Trenaunay syndrome in a single specialist centre[J]. British J Surg, 2024, 111(S6): znae163-znae450.

[34] Canaud G, López Gutiérrez JC, Hammill AM, et al. EPIK-P2: a prospective phase 2, double-blind, randomized, placebo-controlled study of alpelisib in pediatric and adult patients (Pts) with *PIK3CA* -related overgrowth spectrum (PROS) [J]. J Clin Oncoly, 2021, 39(15_suppl): TPS3160.

[35] Santos FR, Loson V, Coria A, et al. Conservative management of knee arthropathy in a patient with Klippel Trenaunay syndrome [J]. J Vasc Bras, 2020, 19: e20200010.

[36] Hanna HO, Nen PA, Ivi Salminen MKHL. Compression therapy in a patient with Klippel-Trénaunay syndrome[J]. J Wound Manag, 2023, 24(3): 77-80.

[37] 中国微循环学会周围血管疾病专业委员会压力学组. 血管压力治疗中国专家共识(2021版)[J]. 中华医学杂志, 2021, 101(17): 1214-1225.
Pressure Therapy Group, Peripheral Vascular Diseases Committee, Chinese Society of Microcirculation. Chinese Expert Consensus on Vascular Pressure Therapy (2021 Edition)[J]. Natl Med J China, 2021, 101(17): 1214-1225.

[38] Noel AA, Gloviczki P, Cherry KJ, et al. Surgical treatment of venous malformations in Klippel-Trénaunay syndrome[J]. J Vascular Surg, 2000, 32(5): 840-847.

[39] Chen H, Wu S, Tang M, et al. Thalidomide for recurrent bleeding due to small-intestinal angiodysplasia[J]. N Engl J Med, 2023, 389(18): 1649-1659.

(编辑 余 菁)