·临床研究·

O-RADS联合超声造影与ROMA *z*-score三分类预测卵巢上皮肿瘤

袁　鲲[1]，朱晓敏[1]，张环宇[2]，黄羽君[1]，李清莹[1]，欧　妍[1]，朱云晓[1]
（1. 中山大学附属第七医院超声科，广东 深圳 518107；2. 中山大学附属第七医院临床大数据研究中心，广东 深圳 518107）

摘　要：【目的】基于O-RADS构建并评估融合超声造影（CEUS）及标准化*z*值的卵巢恶性肿瘤风险预测模型（ROMA *z*-score）的多参数诊断模型，以期提升对良性、交界性和恶性卵巢上皮性肿瘤（OETs）的三分类诊断准确性。【方法】本研究回顾性纳入2018年5月至2024年12月经病理确诊的129例卵巢上皮性肿瘤患者。收集患者临床资料（包括年龄、绝经状态、体质量指数、HE4、CA125）及超声影像资料（常规超声特征与超声造影特征）。根据病理结果将肿瘤分为良性、交界性及恶性三类。采用随机森林算法构建预测模型，并绘制ROC曲线将O-RADS联合超声造影（O-RADS+CEUS）、O-RADS联合ROMA *z*-score（O-RADS+ROMA *z*-score）、三者联合（O-RADS+CEUS+ROMA *z*-score）与O-RADS的诊断效能进行比较。【结果】本研究共纳入129例OETs患者，其中良性63例，交界性25例，恶性41例。与O-RADS相比，3个参数联合（O-RADS+CEUS+ROMA *z*-score）诊断效能最佳，其鉴别良性与交界性肿瘤的曲线下面积（AUC）为0.87（95%CI：0.79-0.95）*vs.* 0.64（95%CI：0.51-0.76），$P<0.001$）；鉴别交界性与恶性肿瘤的AUCs为0.90（95%CI：0.83-0.97）*vs.* 0.64（95%CI：0.50-0.78），$P<0.001$。随机森林模型分析显示，HE4、CA125和超声造影特征是预测价值最高的变量，其在总体重要性评分（51.94分）中分别占11.02分、8.82分与18.10分。测试队列中该模型的总体诊断准确率为72.97%，曲线下面积为0.89（95%CI：0.77-1.00），敏感性为67.06%，特异性为85.01%。【结论】基于O-RADS联合超声造影与ROMA *z*-score的多参数模型在鉴别良性与交界性OETs及交界性与恶性OETs中表现出最高的诊断效能。人附睾上皮分泌蛋白4、糖类抗原125及超声造影特征为关键预测因子，支持模型在完善OETs术前风险分层中的作用。

关键词：卵巢上皮性肿瘤；卵巢影像报告和数据系统；超声造影；卵巢恶性肿瘤风险预测模型；糖类抗原125；人附睾上皮分泌蛋白4

中图分类号：R445.1　　**文献标志码：**A　　**文章编号：**1672-3554（2026）02-0336-10

DOI：10.11714/jsysu.med.YX20260009

Integrating O-RADS, Contrast-enhanced Ultrasound and ROMA *z*-score for Three-category Prediction of Ovarian Epithelial Tumors

YUAN Kun[1], ZHU Xiaomin[1], ZHANG Huanyu[2], HUANG Yujun[1], LI Qingying[1], OU Yan[1], ZHU Yunxiao[1]
(1. Department of Medical Ultrasonics, The Seventh Affiliated Hospital of Sun Yat-sen University, Shenzhen 518107, China; 2. Department of Clinical Big Data Research Center, The Seventh Affiliated Hospital of Sun Yat-sen University, Shenzhen 518107, China)
Correspondence to: ZHU Yunxiao; E-mail: zhuyunxiao@sysush.com

Abstract:【Objective】To develop and evaluate an O-RADSbased multiparametric model integratingcontrast-

收稿日期：2026-01-15　　**录用日期：**2026-02-23

基金项目：深圳市科创委基金（JCYJ20190814170205768）

作者简介：袁鲲，第一作者，研究方向：超声医学，E-mail：yuankun@sysush.com；朱云晓，通信作者，副主任医师，E-mail：zhuyunxiao@sysush.com

enhanced US (CEUS) and the z-score standardized risk of ovarian malignancy algorithm (ROMA z-score) to improve the diagnostic accuracy for differentiating benign, borderline, and malignant ovarian epithelial tumors (OETs).【Methods】This retrospective study included 129 patients with pathologically confirmed OETs between May 2018 and December 2024. Clinical variables (age, menopausal status, BMI, HE4, CA125) and sonographic features (conventional US and CEUS) were collected. Tumors were classified as benign, borderline, or malignant according to pathological findings. A random forest algorithm was used to contruct the predictive model. Receiver operating characteristic (ROC) curves were generated tocompare the diagnostic performance of O-RADS, O-RADS+CEUS, O-RADS+ROMA z-score, and O-RADS+ CEUS+ ROMA z-score.【Results】Among the 129 patients, 63 had benign tumors, 25 had borderline tumors, and 41 had malignant tumors. Compared with O-RADS alone, the combined O-RADS+CEUS+ROMA z-score model demonstrated superior diagnostic performance, with an AUC of 0.87 (95% CI: 0.79-0.95) *vs.* 0.64 (95% CI: 0.51-0.76), $P<0.001$, for differentiating benign from borderline tumors, and 0.90 (95% CI: 0.83-0.97) *vs.* 0.64 (95% CI: 0.50-0.78), $P<0.001$, for differentiating borderline from malignant tumors. The random forest analysis identified HE4, CA125 and CEUS features as the most important predictors, contributing 11.02, 8.82, 18.1 points, respectively, to the total importance score of 51.94. In the test cohort, the model achieved an overall diagnostic accuracy of 72.97%, with an AUC of 0.89 (95%CI: 0.77-1.00), sensitivity of 67.06%, and specificity of 85.01%.【Conclusions】O-RADS+CEUS+ROMA z-score multiparametric model demonstrated the highest diagnostic performance for in differentiating benign from borderline and borderline from malignant OETs. HE4, CA125 and CEUS features were identified as key predictive risk factors, supporting the role of this model in improving preoperative risk stratification of OETs.

Key words: ovarian epithelial tumors; O-RADS; contrast-enhanced ultrasound; the risk of ovarian malignancy algorithm; carbonhydrate antigen 125; human epididymis 4

[J SUN Yat-sen Univ(Med Sci),2026,47(2):336-345]

卵巢上皮性肿瘤(ovarian epithelial tumors, OETs)起源于卵巢表面上皮或其化生组织,组织学上主要分为浆液性、黏液性、子宫内膜样、透明细胞、移行细胞(Brenner)及未分类亚型,占卵巢肿瘤的70%~80%[1-2]。根据其生物学行为,OETs可分为良性、交界性与恶性,3者在治疗策略及预后方面存在显著差异[3-4]。交界性卵巢肿瘤(borderline ovarian tumors, BOTs)作为一类具有独特生物学行为的中间类型,其临床处理既不同于良性肿瘤的保守治疗,也区别于恶性肿瘤的根治性手术[5]。因此,术前准确区分OETs亚型对优化临床决策及改善患者生存至关重要。BOTs的超声征象常与良性和恶性肿瘤重叠,限制了传统超声诊断准确性,现有的超声影像分类系统[6-8](如O-RADS)主要针对良性与恶性肿瘤的风险进行危险分层,其设计初衷并非直接区分良性、交界性与恶性这3种亚型。经阴道超声(transvaginal ultrasound, TVUS)联合血清标志物,如人附睾上皮分泌蛋白4(human epididymis 4, HE4)、糖类抗原125(carbonhydrate antigen, CA125),可提高恶性肿瘤的鉴别诊断能力[9-10]。卵巢恶性肿瘤风险预测模型(risk of ovarian malignancy algorithm, ROMA)整合了CA125、HE4血清水平及患者绝经状态,相较于单一肿瘤标志物,其在评估卵巢肿块恶性风险方面表现更优异[4,11-12]。超声造影(contrast-enhanced ultrasound, CEUS)可动态评估肿瘤微血管灌注,为OETs的血流特征提供精细化的定量信息。有研究表明[13-14],O-RADS联合CEUS评分可提升卵巢恶性肿瘤的诊断准确性。然而,以往这些研究均将BOTs归类在恶性肿瘤,研究集中于良恶性肿瘤之间的鉴别,对BOTs这一独立病理类型的研究较为有限。为此,本研究旨在探索O-RADS系统提供的标准化形态学评估基础上,通过融合CEUS与ROMA信息,构建一个能进行更精细(三分类)风险分层的扩展工具,评估其在良性、交界性与恶性OETs诊断中的效能,以期为临床提供一种术前风险分层工具。

1　材料与方法

1.1　研究对象

本研究为回顾性研究,本研究获得了我院伦理

委员会的批准(伦理编号:KY-2022-083-02),并已获得所有患者的书面知情同意。研究纳入了2018年5月至2024年12月期间于本院接受超声造影检查且经病理确诊为卵巢上皮性肿瘤的患者。收集的临床及影像学资料包括年龄、绝经状态、体质量指数、血清肿瘤标志物(CA125与HE4)以及常规超声与超声造影检查结果。所有患者妊娠试验结果均为阴性。排除标准为:曾接受化疗或放疗;既往有子宫切除史;临床或影像学资料不完整;常规超声检查提示为单房光滑囊肿。患者筛选流程见图1。

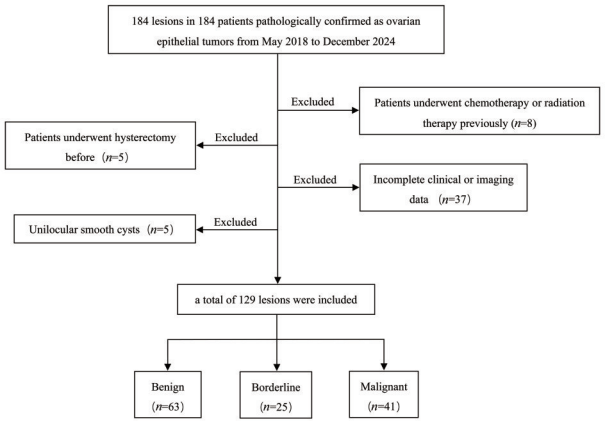

图1 患者纳入情况

Fig. 1 The results of patient enrollments

1.2 仪器和方法

1.2.1 仪 器 所有入组患者均于术前或活检前2周内采集血清样本检测CA125与HE4水平。血清CA125及HE4检测采用Abbott ARCHITECT i2000SR免疫分析仪(Abbott Laboratories, Abbott Park, IL, USA),通过化学发光微粒子免疫分析法完成,所用配套试剂盒分别为ARCHITECT CA125 II与ARCHITECT HE4,检测步骤严格遵循制造商说明书进行操作。超声检查使用Voluson E10、E8(GE Healthcare)或ARIETTA 70(Hitachi)彩色多普勒超声诊断仪。常规超声检查采用频率范围为59 MHz的RIC5-9-D探头(GE Healthcare)及频率范围为16 MHz的C1-6-D探头(GE Healthcare)。超声造影检查则使用频率范围为15 MHz的C251探头(Hitachi)与频率范围为210 MHz的C41V1探头(Hitachi)。

1.2.2 卵巢恶性肿瘤风险预测模型及其Z值计算方法 卵巢恶性肿瘤风险预测模型(ROMA)评分按照算式进行计算。

绝经前:预测指数(PI)=-12.0+2.38×ln(HE4)+0.062 6×ln(CA125)

绝经后:预测指数(PI)=-8.09+1.04×ln(HE4)+0.732×ln(CA125)

ROMA评分(预测概率)=exp(PI)/[1 + exp(PI)]×100

为消除绝经状态对ROMA指数分布的影响,本研究在各绝经状态亚组内对ROMA评分进行Z值标准化处理。Z值计算算式如下:

$$Z = \frac{X - \mu}{\sigma}$$

其中,X为个体ROMA评分,μ和σ分别代表绝经前或绝经后组中ROMA评分的平均值与标准差。依据既往研究数据[15],中国女性绝经前良性肿瘤患者的平均ROMA指数估计为5.2%(标准差1.8%),而绝经后良性肿瘤患者的平均ROMA指数为18.5%(标准差3.4%)。后续分析中采用经Z值标准化的卵巢恶性肿瘤风险预测模型(ROMA z-score),以确保绝经状态组与非绝经状态组之间的可比性。

1.2.3 超声造影检查 超声造影前仔细观察病灶特征。如果病人存在多发病灶,则选取O-RADS风险等级最高的病灶进行评估;若多个病灶属于同一最高风险等级,则选取体积最大者或含有实性成分的病灶进行造影检查。超声造影以经阴道途径为首选成像方式。当病灶体积过大,经阴道超声无法完整显示时,则改用经腹途径进行检查。检查开始时,经肘静脉团注2.4 mL六氟化硫超声造影剂声诺维(Bracco)。注射后对目标病灶连续观察约3 min。于动脉期记录初始增强时间与增强强度,并于消退期观察是否存在造影剂快速消退现象。检查过程中以正常子宫肌层作为增强特征的参照标准。

1.2.4 超声图像分析 所有超声图像均由两位超声医师独立回顾分析,其对患者的临床信息及最终病理诊断均不知情。每个病灶均被赋予相应的O-RADS分类。两位超声医师独立对超声造影动态影像进行离线分析,重点评估实性病灶的实性成分增强特征,对于无实性成分的多房性囊肿,则着重评估分隔及囊壁的增强特征。肿块初始增强时间以子宫肌层作为参照,分为早于、同步或晚于肌层增强,增强强度也以子宫肌层作为参照,分为无增强、低增强、等增强和高增强,同时记录是否存在造影剂快速消退现象。

1.3　超声造影评分联合卵巢影像报告和数据系统诊断

依据本团队既往研究[13]制定的评分系统，超声造影评分标准如下：与子宫肌层相比病灶的增强时间（1分=晚增强；2分=同步或早增强）；与子宫肌层相比病灶的增强强度（0分=无增强；1分=低增强；2分=等增强或高增强）；以及病灶是否快速消退（1分=有快速消退）。根据各病灶的CEUS评分，我们对该病灶的初始O-RADS分类进行重新评估与调整：当超声造影评分≥4分时，O-RADS分类上调一级；评分≤2分时，O-RADS分类下调一级；评分为3分时，O-RADS分类保持不变。

1.4　随机森林模型的构建

本研究应用R软件中的随机森林程序包构建随机森林分类模型。将数据集的70%设定为训练集，纳入年龄、绝经状态、CA125、HE4、腹水、肿瘤成分、彩色血流评分、增强时间、增强强度及造影剂是否消退共10项输入变量。模型参数设定为：mtry取默认值2，ntree设置为500棵决策树。基于上述参数建立初始随机森林模型后，在测试集上通过准确率、错误率、混淆矩阵、灵敏度、特异度、约登指数及受试者工作特征曲线下面积等指标评估模型性能，并采用平均不纯度下降法评估各特征变量在模型中的重要性。

1.5　统计学方法

采用R 4.2.2和SPSS 26.0统计分析软件进行分析。连续变量的正态性通过Shapiro-Wilk检验进行评估，符合正态分布的连续变量以均数±标准差（$\bar{x} \pm s$）表示，非正态分布变量以中位数M（IQR）表示。分类资料采用频数与百分比（%）进行描述。为比较良性、交界性与恶性3组间的数据差异：对符合方差齐性的正态分布连续变量采用单因素方差分析；对非正态分布连续变量采用Kruskal-Wallis检验；分类变量采用χ^2或Fisher精确检验，对于三组比较中具有统计学意义的变量，进一步开展事后分析，组间两两比较采用Bonferroni法进行校正。绘制受试者工作特征（receiver operating characteristic，ROC）曲线，计算O-RADS、O-RADS+ROMA z-score、O-RADS+CEUS、O-RADS+CEUS+ROMA z-score的曲线下面积（area under the curves，AUCs），在进行ROC曲线分析时，O-RADS分类被视为有序数值变量（依次赋值为2、3、4、5，分别对应O-RADS 2、3、4、5类），用于评估其在特定二分类任务中的判别能力，采用DeLong检验比较这3种联合方式与单独O-RADS分类的诊断效能差异。以P<0.05具有统计学意义。采用κ统计量评估超声造影特征与O-RADS分类结果的观察者间一致性。κ值的判定标准为：0.010.20表示一致性极低；0.210.40为一般；0.410.60为中等；0.610.80为良好；0.811.00为非常好。

2　结　果

2.1　研究对象一般资料及组间比较

本研究共纳入129例卵巢上皮性肿瘤患者，平均年龄为44岁±14岁，其中良性肿瘤63例（48.8%），包括34例浆液性囊腺瘤、26例黏液性囊腺瘤、2例浆黏液性囊腺瘤及1例Brenner瘤。交界性肿瘤25例（19.4%），包含10例交界性浆液性肿瘤、11例交界性黏液性肿瘤、3例浆交界性黏液性肿瘤及1例交界性Brenner瘤。恶性肿瘤41例（31.8%），包括31例浆液性癌、4例黏液性癌、3例透明细胞癌和3例子宫内膜样癌。3组间比较分析显示，在年龄、绝经状态、血清CA125与HE4水平、ROMA z-score、腹水情况、肿瘤成分（囊实性肿瘤指单房囊肿伴实性、多房囊肿、多房囊肿伴实性成分，实性肿瘤指肿瘤实性成分≥80%）、彩色血流评分、初始增强时间、增强强度及造影剂快速消退等方面差异具统计学意义（P<0.05）。而体质量指数与肿瘤最大径在组间差异不具统计学意义（表1）。

2.1.1　*交界性与良性肿瘤组的比较*　良性卵巢肿瘤与交界性卵巢肿瘤彩色血流评分的比较具有统计学差异，交界性卵巢肿瘤更多地显示3~4级彩色血流[40.0%（10/25）*vs.* 7.9%（5/63），P<0.001]。此外，两组间在超声造影增强时间（P<0.001）及增强强度（P=0.005）具有统计学差异（表2）。在年龄、绝经状态、血清CA125与HE4水平、ROMA z-score、肿瘤成分、腹水和造影剂是否快速消退等方面，交界性组与良性组间无统计学差异（表1，2）。浆液性囊腺瘤二维超声及超声造影特征表现见图2。

2.1.2　*交界性与恶性肿瘤组的比较*　交界性肿瘤组与恶性肿瘤组在年龄、绝经状态、CA125及HE4水平、ROMA z-score、腹水情况、肿瘤成分、彩色血流评分、增强时间、增强强度以及是否快速消退等方面均存在统计学差异（P<0.001；表1，2）。交界性浆黏液性囊腺瘤和恶性浆液性囊腺瘤的二维超

声及超声造影特征表现分别见图3和图4。采用ROC计算ROMA z-score曲线下面积为0.78(95%CI:0.660.89),以ROMA z-score≥2作为恶性肿瘤的诊断截断值,其诊断敏感性为73.2%,特异性为84%。

表1 研究对象临床资料及病理类型

Table 1 Clinical characteristics of the participants, pathological classification

[$(\bar{x} \pm s)$, $M(P_{25}, P_{75})$, $M(IQR)$]

Characters	Benign (n=63)	Borderline (n=25)	Malignant (n=41)	F/H	P
Age/year	41.56±13.58	35.92±12.17	52.27±11.1*#	F=15.208	<0.001
BMI/(kg/m^2)	23.57±3.15	22.62±4.39	22.81±3.67	F=0.889	0.414
Menopause/%	15(23.8)	2(8.0)	23(56.1)*#	/	<0.001
CA125/(U/L)	19.41(14.34, 32.56)	27.77(16.57, 87.29)	337.90(35.71, 1340.09)*#	H=37.303	<0.001
HE4/(pmol/L)	35.40(30.80, 42.80)	40.00(32.30, 46.40)	102.80(52.80, 588.90)*#	H=47.192	<0.001
ROMA $_{z\text{-scores}}$	−1.19(−1.80, 0.05)	−0.34(−1.39, 1.27)	13.22(0.33, 23.28)*#	H=36.464	<0.001
Lesion size/cm	8.30(4.85, 13.85)	8.00(5.50, 14.30)	8.60(6.60, 11.50)	H=0.216	0.898
Ascites and/or peritoneal thickening/nodules/%	1(1.6)	2(8.0)	16(39.0)*#	/	<0.001

BMI: body mass index. ROMA z-scores=Z-score Standardized Risk of Ovarian Malignancy Algorithm. "/" denotes that Fisher's exact test was performed, with no statistical value provided. P for the comparison among the benign, borderline and malignant groups, P<0.05; * indicates the comparison between the malignant and benign groups, P<0.016 7; # indicates the comparison between the malignant and borderline groups, P<0.016 7.

表2 超声及超声造影特征的组间比较

Table 2 Comparision of US and CEUS features in benign, borderline, and malignant ovarian epithelial tumors [n(%)]

Features/Groups	Benign (n=63)	Borderline (n=25)	Malignant (n=41)	χ^2	P*	χ^2	P#
Composition							
Cystic-solid	63 (100.0)	24 (96.0)	22 (53.7)	/	0.284	/	<0.001
Solid	0 (0.0)	1 (4.0)	19 (46.3)				
Color score							
Color score 1 and 2	58 (92.1)	15 (60.0)	7 (17.1)	13.013	<0.001	12.878	<0.001
Color score 3 and 4	5 (7.9)	10 (40.0)	34 (82.9)				
Enhancement time							
Synchronous or early	8 (12.7)	13 (52.0)	40 (97.6)	15.216	<0.001	/	<0.001
Late	55 (87.3)	12 (48.0)	1 (2.4)				
Enhancement intensity							
Iso- or hyperenhancement	16 (25.4)	15 (60.0)	39 (95.1)	9.392	0.003	/	<0.001
Hypo- or nonenhancement	47 (74.6)	10 (40.0)	2 (4.9)				
Washout							
Yes	4 (6.3)	5 (20.0)	35 (85.4)	/	0.111	27.793	<0.001
No	59 (93.7)	20 (80.0)	6 (14.6)				

* P-value for the comparison between the borderline and the benign groups; # P-value for the comparison between the borderline and the malignant groups. "/" denotes that Fisher's exact test was performed, with no statistical value provided.

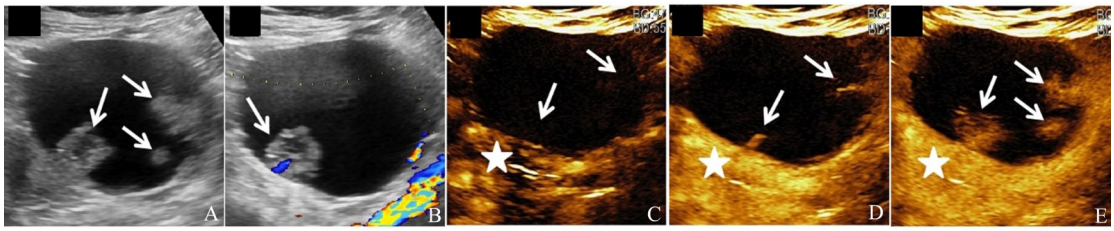

Example images in a 34-year-old woman with an ovarian serous cystadenoma. A-B: US image shows a unilocular cyst with more than 4 solid components (arrows) in the left adnexal area, which was categorized as Ovarian-Adnexal Reporting and Data System (O-RADS) 5. Color Doppler flow image shows minimal flow in the lesion. C-D: Contrast-enhanced US images show later enhancement (arrows). E: Lower enhancement intensity (arrows) in comparison with myometrium (★).

图2　浆液性囊腺瘤二维超声及超声造影特征表现

Fig. 2　The characteristic features of a serous cystadenoma on conventional ultrasound and contrast-enhanced ultrasound

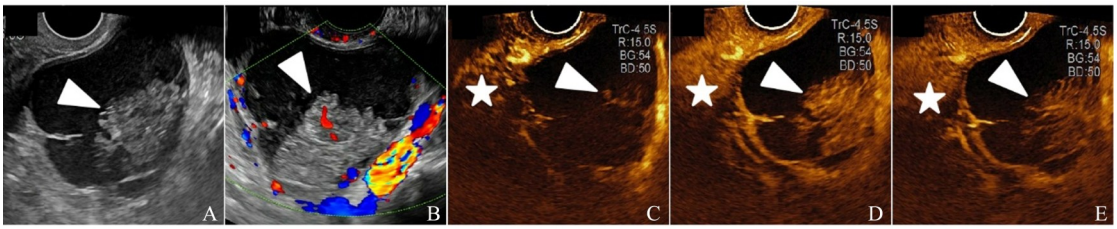

Example images in a 32-year-old woman with an ovarian borderline seromucinous cystadenoma. A-B: US image shows a multilocular cyst with a solid component (arrows) in the left adnexal area, which was categorized as Ovarian-Adnexal Reporting and Data System (O-RADS) 4. Color Doppler flow image shows minimal flow in the lesion. C: Contrast-enhanced US images show synchronous enhancement (arrows). D: isoenhancement intensity (arrows) in comparison with myometrium (★). E: No washout was observed.

图3　交界性浆黏液性囊腺瘤二维超声及超声造影特征表现

Fig. 3　The characteristic features of a borderline seromucinous cystadenoma on conventional ultrasound and contrast-enhanced ultrasound

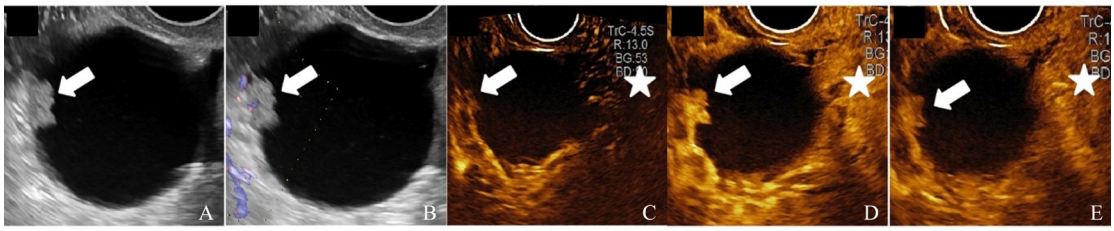

Example images in a 48-year-old woman with an ovarian high-grade serous ovarian adenocarcinoma (International Federation of Gynecology and Obstetrics stage IC). A-B: US image shows a unilocular cyst with a solid component (arrows) in the right adnexal area, which was categorized as Ovarian-Adnexal Reporting and Data System (O-RADS) 4. Color Doppler flow image shows minimal flow in the lesion. C: Contrast-enhanced US images show synchronous enhancement (arrows). D: Hypoenhancement intensity (arrows) in comparison with myometrium (★). E: Washout was observed.

图4　浆液性囊腺癌二维超声及超声造影特征表现

Fig. 4　The characteristic features of a serous cystadenocarcinoma on conventional ultrasound and contrast-enhanced ultrasound

2.2　观察者间一致性

对两位超声医师的评估结果进行了观察者间一致性分析，结果显示两者在O-RADS分类的一致性非常好（κ=0.855，95%CI：0.77-0.94）。在超声造影特征描述方面，初始增强时间（κ=0.891，95%CI：0.81-0.97）、增强强度（κ=0.875，95%CI：0.79-0.96）及廓清模式（κ=0.861，95%CI：0.77-0.96）的观察者间一致性均非常好（表3）。

2.3　随机森林算法构建预测良性、交界性和恶性卵巢上皮性肿瘤的模型

利用临床及超声数据构建预测模型，纳入变量包括年龄、绝经状态、腹水、CA125、HE4、肿瘤成

表3 观察者间一致性比较

Table 3 The inter-observer agreement of O-RADS category and CEUS features

Item		Observer 1			κ
		O-RADS category			0.855
		O-RADS 3	O-RADS 4	O-RADS 5	
	O-RADS 3	12	2	0	
	O-RADS 4	1	74	3	
	O-RADS 5	0	4	33	
		Enhancement time			0.891
		Synchronous or early	Late		
	Synchronous or early	58	4		
Observer 2	Late	3	64		
		Enhancement intensity			0.875
		Iso- or hyper	Hypo- or none		
	Iso- or hyper	65	3		
	Hypo- or none	5	56		
		Washout			0.861
		Yes	No		
	Yes	39	3		
	No	5	82		

CEUS: contrast-enhanced ultrasound; O-RADS: Ovarian-Adnexal Reporting and Data System; κ: the value of Kappa.

分、彩色血流评分、初始增强时间、增强强度及是否快速消退。以病理诊断为金标准,随机森林模型自动筛选并排序。如图5所示,在区分不同类型卵巢上皮性肿瘤时,血清HE4与CA125水平是重要的影响因素,其分值分别为11.02分和8.82分(总分为51.94分)。其次为超声造影特征,包括增强时间、是否快速消退及增强强度,分值分别为8.27分、7.55分和2.28分。患者年龄亦是重要的鉴别因素,分值为6.62分。常规超声特征如彩色血流评分、肿瘤成分及腹水/腹膜结节的评分相对较低,分别为4.61分、1.05分和1.05分。在测试队列中,该模型的诊断准确率为72.97%,AUC为0.89(95%CI:0.77-1.00),敏感性为67.06%,特异性为85.01%(图6)。

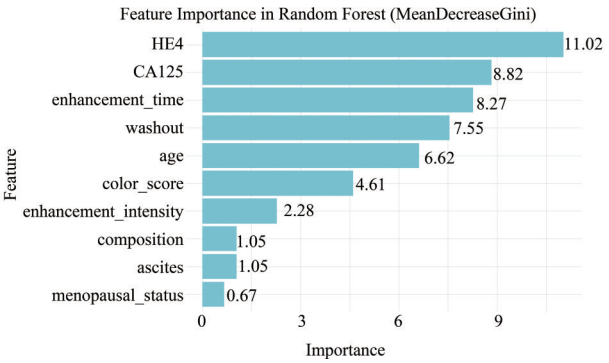

图5 基于随机森林算法得出卵巢上皮性肿瘤亚型的预测模型

Fig. 5 Prediction model for benign, borderline and malignant ovarian epithelial tumors based on random forest algorithm

2.4 多参数联合与卵巢影像报告和数据系统的诊断效能比较

为降低分析复杂性,本研究采用了阶梯式二分类诊断策略对O-RADS分类系统及其联合模型的效能进行评估。在交界性与良性肿瘤的诊断效能比较中,O-RADS+ROMA z-score、O-RADS+CEUS及O-RAD+CEUS+ROMA z-score的AUCs分别为0.75(95%CI:0.64-0.85),0.82(95%CI:0.72-0.91),0.87(95%CI:0.79-0.95),而O-RADS的AUC为0.64(95%CI:0.51-0.76),其差异具统计学意义(P=0.04,P=0.002,P<0.001;图7A)。



图6　随机森林模型测试集混淆矩阵评估良性、交界性和恶性卵巢上皮肿瘤

Fig. 6　Confusion matrix for evaluating benign, borderline and malignant ovarian epithelial tumors based on random forest algorithm in the test set

在交界性与恶性肿瘤的诊断效能比较中，O-RADS+CEUS的AUC为0.77（95%CI：0.64-0.90），与O-RADS的AUC值0.64（95%CI：0.50-0.78）相比，两者差异无统计学意义（P=0.07）；O-RADS+ROMA z-score和O-RADS+CEUS+ROMA z-score的AUCs分别为0.80（95%CI：0.68-0.91）、0.90（95%CI：0.83-0.97），与O-RADS比较，两者差异有统计学意义（P=0.03，P<0.001；图7B）。

3　讨论

超声是评估卵巢肿瘤的首选影像学检查，现有的超声影像风险分层（如O-RADS）并非可直接用于区分良性、交界性及恶性卵巢肿瘤，该系统对卵巢肿瘤三分类的诊断性能有限[6,8,16]，然而，准确术前分型有助于优化治疗策略并改善患者预后。因此，本研究旨在基于O-RADS系统提供的标准化形态学评估基础上，融合CEUS与ROMA信息，构建一个能更精细（三分类）风险分层的多参数模型，评估其在区分良性、交界性和恶性卵巢上皮性肿瘤（OETs）中的准确性。研究结果显示，基于O-RADS联合CEUS及ROMA z-score的多参数模型，在区分良性、交界性与恶性OETs表现出最佳的诊断效能，与单独的O-RADS分类比较，具有统计学差异。

既往研究[11-12,17]指出ROMA指数用于评估卵巢肿瘤的恶性风险，优于单一的肿瘤标记物，故而推荐在临床使用，而且研究发现ROMA指数在卵巢恶性肿瘤与交界性肿瘤，恶性肿瘤与良性肿瘤之间差异具统计学意义，这与本研究的结果是一致的。本研究将交界性肿瘤独立分类，发现ROMA z-score在区分交界性与恶性OETs方面具有良好的诊断价值，这一结果与张焱等[18]的研究结果相似。以ROMA z-score ≥ 2作为诊断恶性肿瘤的截断值，其

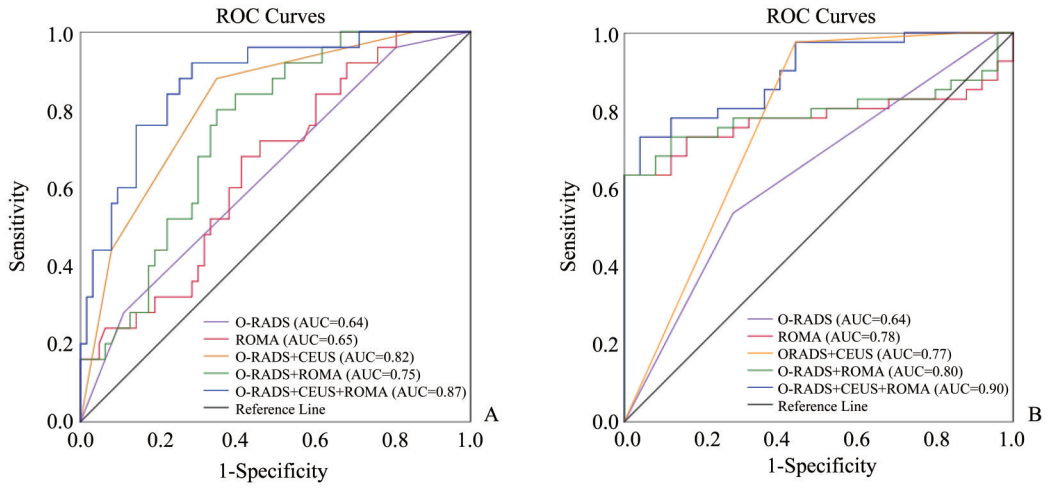

O-RADS：Ovarian-Adnexal Reporting and Data System；CEUS：contrast-enhanced ultrasoun；ROMA：Risk of Ovarian Malignancy Algorithm；AUC：area under the receiver operating characteristic curve.

图7　O-RADS+CEUS，O-RADS+ROMA，O-RADS+CEUS+ROMA与O-RADS在良性与交界性组以及交界性与恶性组之间的ROC曲线比较

Fig. 7　Receiver-operating-characteristics（ROC）curves show comparison between O-RADS and the O-RADS+CEUS, ORADS+ROMA, O-RADS+CEUS+ROMA between the benign and borderline groups, and the borderline and malignant groups

诊断敏感性为73.2%,特异性为84%。ROMA *z*-score联合O-RADS后的诊断效能与O-RADS相比有明显提升。但是,本研究发现单独使用ROMA *z*-score在鉴别良性与交界性肿瘤的价值有限。

从本研究的统计结果中可以看出,多数卵巢恶性肿瘤的造影开始增强时间早于或同步于子宫肌层(40/41,97.6%),增强强度高或等于子宫肌层(39/41,95.1%),与之相反的是多数卵巢良性肿瘤的造影增强时间晚于子宫肌层(55/63,87.3%),增强强度低于子宫肌层(47/63,74.6%),而交界性肿瘤的超声造影表现则介入两者之间,这可能与不同病理类型肿瘤中新生血管的密度及异常结构密切相关[19-20]。造影剂是否快速消退对鉴别恶性肿瘤与非恶性肿瘤表现出较高的特异性,这可能与恶性肿瘤血管基底膜的通透性增加有关[21]。有研究[13]对比了卵巢良性肿瘤与恶性肿瘤的超声造影表现并将这些特征进行赋分,发现CEUS评分≥4对恶性肿瘤的诊断敏感性和特异性分别为77%与94%,这与本研究结果相符。此外,本研究发现联合O-RADS与CEUS评分有助于区分良性与交界性OETs[AUC=0.82(95%CI:0.720.91) *vs.* AUC=0.64(95%CI:0.510.76),*P*=0.002],当血清肿瘤标志物以及患者年龄、绝经状态等临床资料不能很好地帮助我们区分良性与交界性肿瘤时,CEUS在鉴别这两者中的作用就显得非常重要。联合O-RADS与CEUS评分也能帮助区分交界性与恶性OETs[AUC=0.77(95%CI:0.64-0.90) *vs.* AUC=0.64(95%CI:0.50-0.78),*P*=0.07],虽然本研究未能得到统计学上的差异,但是临床实际工作中我们发现造影剂快速消退对恶性肿瘤的诊断特异性较高,而O-RADS、CEUS及ROMA *z*-score三者联合的模式能达到最佳的诊断效能。

本研究应用随机森林算法利用临床资料、二维超声和超声造影特征构建模型,用于预测卵巢上皮性肿瘤的三种不同亚型,在测试队列中该模型的诊断准确率为72.97%,AUC为0.89(95%CI:0.77-1.00),敏感性为67.06%,特异性为85.01%,说明该模型在区分三种不同类型肿瘤的可靠性。该模型识别良性及恶性肿瘤的能力较好,但对于交界性肿瘤而言,该模型仍有较大可能性(3/7,42.9%)将它识别为良性肿瘤。

本研究的不足之处:首先,这是单中心回顾性分析,而且样本量较小;其次,研究存在选择偏倚,未纳入常规超声表现为单房囊肿声像的卵巢上皮性肿瘤以及未获取病理结果的病例;最后,本研究将三分类问题拆解为两个二分类任务(良性 *vs.* 交界性、交界性 *vs.* 恶性)分别与O-RADS进行比较,这一做法虽有助于降低分析复杂度,并贴近临床阶梯诊断的思维方式,但未能构建一个简单的O-RADS三分类规则(如将O-RADS 3视为良性,O-RADS 4视为交界性,O-RADS 5视为恶性),并从整体三分类视角评估本模型的鉴别能力,从而更全面、直观地展现模型的诊断优势。该模型虽能较准确地判断良性和恶性肿瘤,但对交界性肿瘤的准确诊断仍面临挑战。

随机森林模型对区分良性、交界性及恶性卵巢上皮性肿瘤展现出一定的潜力,其中血清生物标志物HE4、CA125以及3个超声造影特征是关键的预测因子,可提高区分3个亚型的诊断准确性。当超声检查发现可疑起源于卵巢上皮的肿瘤时,联合O-RADS、超声造影及ROMA指数的多参数模型表现出最高的诊断效能,支持该模型在完善卵巢上皮性肿瘤术前风险分层中的应用价值。

参考文献

[1] McCluggage WG, Singh N, Gilks CB, et al. Key changes to the World Health Organization (WHO) classification of female genital tumours introduced in the 5th edition (2020)[J]. Histopathology, 2022, 80(5): 762-778.

[2] Webb PM, Jordan SJ. Global epidemiology of epithelial ovarian cancer[J]. Nat Rev Clin Oncol, 2024, 21(5): 389400.

[3] Morice P, Scambia G, Abu-Rustum NR, et al. Fertility-sparing treatment and follow-up in patients with cervical cancer, ovarian cancer, and borderline ovarian tumours: guidelines from ESGO, ESHRE, and ESGE[J/OL]. Lancet Oncol, 2024, 25(11): e602e610.

[4] 王稳, 王兴国, 刘淑娟, 等. 交界性卵巢肿瘤诊治中国专家共识(2022年版)[J]. 中国实用妇科与产科杂志, 2022, 38(12): 1185-1194.
Wang W, Wang XG, Liu SJ, et al. Chinese expert consensus on the diagnosis and management of borderline ovarian tumors

(2022)[J]. Chin J Pract Gynecol Obstet, 2022, 38(12): 1185-1194.

[5] Sozen H, Vatansever D, Topuz S, et al. Clinicopathological analysis of borderline ovarian tumours and risk factors related to recurrence: experience of single institution[J]. J Obstet Gynaecol, 2019, 39(2): 253-258.

[6] Abdel Wahab C, Rousset P, Bolze PA, et al. Borderline ovarian tumours: CNGOF Guidelines for clinical practice-imaging[J]. Gynecol Obstet Fertil Senol, 2020, 48(3): 260-276.

[7] Timmerman D, Planchamp F, Bourne T, et al. ESGO/ISUOG/IOTA/ESGE consensus statement on pre-operative diagnosis of ovarian tumors[J]. Int J Gynecol Cancer, 2021, 31(7): 961-982.

[8] Timmerman S, Valentin L, Ceusters J, et al. External validation of the ovarian-adnexal reporting and data system (O-RADS) lexicon and the international ovarian tumor analysis 2-step strategy to stratify ovarian tumors into O-RADS risk groups[J]. JAMA Oncol, 2023, 9(2): 225-233.

[9] Pan RK, Zhang SQ, Zhang XY, et al. Clinical value of ACR O-RADS combined with CA125 in the risk stratification of adnexal masses[J]. Front Oncol, 2024, 14: 1369900.

[10] Xie WT, Wang YQ, Xiang ZS, et al. Efficacy of IOTA simple rules, O-RADS, and CA125 to distinguish benign and malignant adnexal masses[J]. J Ovarian Res, 2022, 15(1): 15.

[11] Nyangoh-Timoh K, Bendifallah S, Dion L, et al. Borderline ovarian tumours: CNGOF Guidelines for clinical practice-value of tumor markers[J]. Gynecol Obstet Fertil Senol, 2020, 48(3): 277-286.

[12] 王雅贤，陈琼华. CA125、HE4、ROMA及RMI在附件包块诊断中的应用价值[J].中国实用妇科与产科杂志，2020，36(12)：1163-1167.
Wang YX, Chen QH. Application value of CA125, HE4, ROMA and RMI in the diagnosis of adnexal masses[J]. Chin J Pract Gynecol Obstet, 2020, 36(12): 1163-1167.

[13] Yuan K, Huang YJ, Mao MY, et al. Contrast-enhanced US to improve diagnostic performance of O-RADS US risk stratification system for malignancy[J]. Radiology, 2023, 308(2): e223003.

[14] Lu B, He W, Liu C, et al. Differentiating benign from malignant ovarian masses with solid components: diagnostic performance of CEUS combined With IOTA simple rules and O-RADS[J]. Ultrasound Med Biol, 2024, 50(9): 1449-1458.

[15] Shen F, Lu S, Peng Y, et al. Performance of ROMA based on Architect CA 125 II and HE4 values in Chinese 292 women presenting with a pelvic mass: a multicenter prospective study[J]. Clin Chim Acta, 2017, 471: 119125.

[16] 王涛，钱吉芳，徐生芳，等. 卵巢癌子宫颈转移的影像诊断思维[J]. 影像诊断与介入放射学，2023，32(6)：477-480.
Wang T, Qian JF, Xu SF, et al. Imaging diagnosis thinking of cervical metastasis in ovarian cancer[J]. Diagn Imaging & Interv Radiol, 2023, 32(6): 477-480.

[17] Luo HJ, Hu ZD, Cui M, et al. Diagnostic performance of CA125, HE4, ROMA, and CPH-I in identifying primary ovarian cancer[J]. J Obstet Gynaecol Res, 2023, 49(3): 998-1006.

[18] 张焱，刘春媚，姚瑾，等. 超声O-RADS分类和临床特征对不同病理类型卵巢浆液性肿瘤的诊断价值[J/OL]. 中华医学超声杂志(电子版)，2024，21(3)：268-274.
Zhang Y, Liu CM, Yao J, et al. Value of ultrasound O-RADS classification and clinical characteristics in diagnosis of ovarian serous tumors of different pathological types[J/OL]. Chin J Med Ultrasound (Electron Ed), 2024, 21(3): 268-274.

[19] Weis SM, Cheresh DA. Tumor angiogenesis: molecular pathways and therapeutic targets[J]. Nat Med, 2011, 17(11): 13591370.

[20] Emoto M, Iwasaki H, Mimura K, et al. Differences in the angiogenesis of benign and malignant ovarian tumors, demonstrated by analyses of color Doppler ultrasound, immunohistochemistry, and microvessel density[J]. Cancer, 1997, 80(5): 899907.

[21] Sherwood LM, Parris EE, Folkman J. Tumor angiogenesis: therapeutic Implications[J]. N Engl J Med, 1971, 285(21): 11821186.

（编辑　余　菁）