儿童单纯性骨囊肿5种治疗方法的疗效比较

彭 湛[1]，张科学[2]，周辉霞[2]，张洪钿[2]，谢惠敏[3]，李 军[4]，谢园园[4]，张天蕾[2]，刘 丽[2]，陈继营[5]
[1]解放军医学院，北京 100853；[2]解放军总医院第七医学中心小儿外科，北京 100010；[3]解放军总医院第一医学中心康复医学科，北京 100853；[4]解放军总医院第七医学中心儿科研究所，北京 100010；[5]解放军总医院第一医学中心关节外科，北京 100853

摘要：背景 单纯性骨囊肿是一种儿童常见的良性骨肿瘤，针对该病的临床实践存在很大差异，常用的治疗方法有病灶刮除后植骨、激素注射、自体骨髓血注射、弹性髓内针内固定等，目前缺乏对上述治疗方法的综合疗效评估研究。**目的** 评估临床常用的5种治疗方法——刮除植骨、激素注射、自体骨髓血注射、弹性髓内针内固定和自体骨髓血注射联合弹性髓内针内固定对儿童单纯性骨囊肿的疗效。**方法** 回顾性分析2010年1月 — 2020年12月于解放军总医院第一医学中心接受以上5种治疗方法的单纯性骨囊肿患儿临床资料，全部病例均行X线检查，必要时加做CT/MRI检查及病理检查。术后对患儿行X线检查随访，使用Capanna骨囊肿评价标准评价疗效。对治愈率、有效率、复发情况、住院次数及治愈时间等进行组间比较。**结果** 共纳入174例患儿，全部完成随访，其中男118例，女56例，年龄(8.2±2.8)岁，刮除植骨组31例，激素注射组32例，自体骨髓血注射组32例，弹性髓内针内固定组37例，自体骨髓血注射联合弹性髓内针固定组42例，组间性别和年龄差异无统计学意义($P>0.05$)。刮除植骨、激素注射、自体骨髓血注射、弹性髓内针内固定和自体骨髓血注射联合弹性髓内针内固定的治疗有效率分别为71.0%、75.0%、65.6%、86.5%、97.6%，自体骨髓血注射联合弹性髓内针固定组治疗有效率显著高于刮除植骨组和自体骨髓血注射组($P<0.05$)；复发率分别为29.0%、21.9%、28.1%、10.8%、2.4%，自体骨髓血注射联合弹性髓内针固定组复发率显著低于刮除植骨组和自体骨髓血注射组($P<0.05$)；治愈率分别为58.1%、56.2%、46.9%、81.1%、92.9%，自体骨髓血注射联合弹性髓内针固定组治愈率显著高于刮除植骨组、激素注射组和自体骨髓血注射组($P<0.05$)；治愈时间[$M(IQR)$]分别为25(19.75～29)个月、28.5(22.75～34)个月、27(21～31)个月、22(19～23)个月、28(24～34)个月，弹性髓内针内固定组治愈时间显著低于激素注射组及自体骨髓血注射联合弹性髓内针固定组($P<0.05$)；住院次数[$M(IQR)$]分别为2(1～2)次、4(3～5)次、5(4～7)次、2(2～2)次、4(3～6.25)次，刮除植骨组和弹性髓内针内固定组住院次数均显著低于激素注射组、自体骨髓血注射组和自体骨髓血注射联合弹性髓内针固定组($P<0.05$)。**结论** 与单种治疗方法相比，自体骨髓血注射联合弹性髓内针固定的疗效更佳，治疗有效率和治愈率更高，值得临床推广应用。

关键词：骨囊肿；刮除术；醋酸甲基泼尼松龙；骨髓；内固定物
中图分类号：R682. 5 **文献标志码：**A **文章编号：**2095-5227(2025)04-0377-08
DOI：10.12435/j.issn.2095-5227.24110701
引用本文：彭湛，张科学，周辉霞，等.儿童单纯性骨囊肿5种治疗方法的疗效比较［J］.解放军医学院学报，2025，46（4）：377-384.

Comparison of effects of five treatment methods for simple bone cysts in children

PENG Zhan[1], ZHANG Kexue[2], ZHOU Huixia[2], ZHANG Hongtian[2], XIE Huimin[3], LI Jun[4], XIE Yuanyuan[4], ZHANG Tianlei[2], LIU Li[2], CHEN Jiying[5]
[1]Chinese PLA Medical School, Beijing 100853, China; [2]Department of Pediatric Surgery, the Seventh Medical Center of PLA General Hospital, Beijing 100010, China; [3]Department of Rehabilitation Medicine, the First Medical Center of PLA General Hospital, Beijing 100853, China; [4]Institute of Pediatrics, the Seventh Medical Center of PLA General Hospital, Beijing 100010, China; [5]Department of Joint Surgery, the First Medical Center of PLA General Hospital, Beijing 100853, China
Corresponding author: CHEN Jiying. Email: sci740187487@163.com

Abstract: Background Simple bone cysts are common benign bone tumors in children, with significant variations in clinical practice for their treatment. Common therapeutic methods include curettage with bone grafting, steroid injection, autologous bone marrow injection, and elastic intramedullary nail fixation. Currently, comprehensive evaluations of these treatments are lacking. **Objective** To evaluate the effects of five commonly used treatment methods: curettage with bone grafting, steroid injection, autologous bone marrow injection, elastic intramedullary nail fixation, and combination of autologous bone marrow injection with

收稿日期：2024-11-07
基金项目：国家自然科学基金青年项目(82101435)；省部级课题
第一作者：彭湛，在读硕士。Email: pengzhan19980423@163.com
通信作者：陈继营，博士，主任医师。Email: sci740187487@163.com

elastic intramedullary nail fixation in treating unicameral bone cysts in children. **Methods**　A retrospective analysis was conducted on children with simple bone cysts who underwent one of the five treatment methods from January 2010 to December 2020. All cases were assessed with X-ray examinations, and CT or MRI scans and pathological examinations were performed when necessary. Postoperative follow-up included X-ray evaluations, using the Capanna bone cyst assessment criteria to evaluate treatment outcomes. Outcomes including cure rate, treatment efficacy, recurrence, hospitalizations, and cure duration were compared across groups. **Results**　All 174 patients (118 males, 56 females; mean age 8.2±2.8 years) completed follow-up. Treatment groups comprised curettage with bone grafting (n=31), steroid injection (n=32), autologous bone marrow blood injection (n=32), elastic intramedullary nail fixation (n=37), and combination of autologous bone marrow injection with elastic intramedullary nail fixation (n=42), with no significant intergroup differences in gender or age ($P>0.05$). Treatment efficacy rates of the five groups were 71.0%, 75.0%, 65.6%, 86.5%, and 97.6%, respectively. Combination of autologous bone marrow injection with elastic intramedullary nail fixation showed significantly higher efficacy than curettage with bone grafting and autologous bone marrow injection ($P<0.05$). Recurrence rates were 29.0%, 21.9%, 28.1%, 10.8%, and 2.4%, respectively. Combination of autologous bone marrow injection with elastic intramedullary nail fixation exhibited significantly lower recurrence than curettage with bone grafting and autologous bone marrow injection ($P<0.05$). Cure rates were 58.1%, 56.2%, 46.9%, 81.1%, and 92.9%, respectively. Combination of autologous bone marrow injection with elastic intramedullary nail fixation achieved significantly higher cure rates than curettage, steroid injection, and autologous bone marrow injection ($P<0.05$). Cure durations were 25 (19.75 - 29) months, 28.5 (22.75 - 34) months, 27 (21 - 31) months, 22 (19 - 23) months, and 28 (24 - 34) months, respectively. Elastic intramedullary nail fixation had significantly shorter cure duration than steroid injection and combination of autologous bone marrow injection with elastic intramedullary nail fixation ($P<0.05$). Number of hospitalizations was 2 (1 - 2), 4 (3 - 5), 5 (4 - 7), 2 (2 - 2), and 4 (3 - 6.25), respectively. Curettage with bone grafting and elastic intramedullary nail fixation required significantly fewer hospitalizations than steroid injection, autologous bone marrow injection, and combination of autologous bone marrow injection with elastic intramedullary nail fixation ($P<0.05$). **Conclusion**　Compared to single treatment methods, combination of autologous bone marrow injection with elastic intramedullary nail fixation shows the best efficacy, with the highest efficacy and cure rates, which is worthy of clinical promotion and application.

Keywords: bone cysts; curettage; methylprednisolone acetate; bone marrow; internal fixators

Cited as: Peng ZH, Zhang KX, Zhou HX, et al. Comparison of effects of five treatment methods for simple bone cysts in children[J]. Acad J Chin PLA Med Sch, 2025, 46(4): 377-384.

单纯性骨囊肿(simple bone cyst，SBC)是一种儿童常见的良性骨肿瘤，约占全部骨肿瘤的3%[1]。因其在管状骨和扁平骨中形成充满液体的良性空腔，又被称作单房性骨囊肿(unicameral bone cyst，UBC)或孤立性骨囊肿(solitary bone cyst，SBC)[2]。该病的发病高峰为3～14岁，男女发病比例为2∶1～4∶1[3-4]。发病部位最多见于肱骨近端和股骨近端(两部位占全部发病部位的90%以上)[2]，也可见于盆骨、肋骨、椎骨、跗骨(尤其是跟骨)等其他中轴骨或附肢骨[2,5]。SBC的病因和发病机制尚未探明，针对该病的临床治疗方法有病灶刮除后植骨[6-7]、激素注射[8]、自体骨髓血注射[9-10]、弹性髓内针内固定[11]等。本研究回顾性分析解放军总医院第一医学中心分别采用刮除植骨、激素注射、自体骨髓血注射、弹性髓内针内固定及自体骨髓血注射联合弹性髓内针固定治疗的SBC患儿的临床资料，综合性评估5种治疗方式临床疗效，以期为儿童SBC的临床诊疗提供参考。

1　对象与方法

1.1　研究对象

纳入2010年1月—2020年12月于解放军总医院第一医学中心小儿骨科收治的SBC患儿。纳入标准：(1)初次患病年龄14岁以下；(2)经影像学评估且必要时行病理检查确诊为SBC；(3)入院前未进行其他方法治疗；(4)能够按医嘱完成治疗及定期随访，随访24个月以上；(5)向患者家属交代病情及治疗方案后，患者监护人知晓并签署知情同意书。排除标准：(1)入院前采用其他方法治疗；(2)合并其他肿瘤性病变；(3)不能配合治疗或随访期间临床资料丢失；(4)治疗过程中发生病理性骨折采用内外固定。本研究经解放军总医院医学伦理委员会审核批准(伦审第S2025-010-01号)。

1.2　诊断标准及相关意义

(1) X线检查诊断标准：SBC表现为长骨髓腔内的溶骨性膨胀性病变，呈圆形、椭圆形低密度区，囊肿多在髓腔中央形成，其长轴多与骨干平行，内可见骨嵴分隔，囊肿边界清晰锐利，多有薄壁硬化边缘，合并病理性骨折时可有骨碎片陷落征[1-2]。(2)囊肿指数：通过将囊肿面积除以骨干直径的平方来计算[1]。(3)活跃分期：对于囊肿边缘距离生长板不足10 mm的囊肿，因其更容易扩大并增加病理性骨折风险，故将其归类为“活跃期”，距离生长板超过此距离则为“潜伏期”[12]。

1.3　治疗方法

1.3.1　刮除植骨术　麻醉后，患儿取平卧位，用

2.5%碘酒和75%乙醇消毒术野，铺无菌治疗巾。C臂X线机精确透视定位患肢病变部位后，切开皮肤、皮下组织和深筋膜。仔细解剖骨膜至暴露病变部位骨皮质。在避免损伤骨骺的同时，采用骨切开术开凿骨窗。尽可能彻底刮除囊壁组织，并从病变处取组织行病理活检。刮除囊壁后，骨腔内充分填充同种异体骨，部分开窗骨皮质被重新植回原位，皮肤逐层缝合后，包扎固定。

1.3.2 激素注射术 麻醉消毒，体位同1.3.1节。C臂X线机透视定位后用1%利多卡因局麻，采用成人硬膜外穿刺针穿入患肢骨囊肿腔内，经透视证实后拔出针芯，待黄色透亮囊肿液流出后，用0.9%氯化钠注射液冲洗囊腔至囊腔液清亮，抽取剩余囊腔液后，依据患儿体质量经验性用量，注入甲强龙(注射用甲泼尼龙琥珀酸钠，南光化学制药股份有限公司，产品批号：2M4161) 80～120 mg至骨囊肿腔内，拔出穿刺针，压迫针眼1 min后敷料包扎固定。

1.3.3 自体骨髓血注射术 麻醉成功后，体位同1.3.1节。用2.5%碘酒和75%乙醇消毒患肢病变部位及同侧髂前上棘周围术野，铺无菌治疗巾。在穿刺点用0.4%利多卡因局部麻醉至骨面，引导下将1枚带针芯的11号骨穿针针尖抵于病变部位骨皮质，缓慢钻穿骨皮质进入囊肿腔内，拔出针芯，透视亦证实穿刺针尖位于囊肿中心，待淡黄色囊液流出后，辅助抽吸囊液。在同侧髂前上棘局麻后骨穿针穿刺后，经由透视机辅助证实骨穿针尖端位于髂骨髓腔内后抽吸骨髓血20～30 mL，缓慢注入骨囊肿腔内，注射后拔除上述2枚穿刺针，无菌敷料覆盖加压包扎固定。

1.3.4 弹性髓内针内固定术 麻醉消毒，体位同1.3.1节。C臂X线机透视辅助下定位患肢病变部位，由患肢一端穿刺入针点后切开皮肤及皮下组织，使用弯钳钝性分离至骨膜，使用骨锥进行骨皮质钻孔，将2根钛弹性髓内针分别导入，通过骨囊肿区域，抵达对侧干骺端。透视下证实弹性髓内针位置未侵犯干骺端生长板区域。皮肤逐层缝合后包扎固定。

1.3.5 自体骨髓血注射联合弹性髓内针内固定术 采用经皮病灶内注射自体骨髓血联合钛弹性髓内针支持引流进行治疗。以3个月为间隔注射自体骨髓血1～3次后，X线检查随访骨囊肿恢复效果，后择期行弹性髓内针支撑引流，具体操作同1.3.3节和1.3.4节。

5组患儿术后均给予抗炎输液治疗，患肢行石膏或支具外固定。上肢骨囊肿患儿鼓励早期下床活动；下肢骨囊肿患儿，为避免发生病理性骨折，鼓励早期在床上免负重活动，促进肌力恢复。

1.4 观察指标

术后随访时间分别为6周、3个月、6个月、9个月和12个月，之后每年随访1次，通过X线检查监测骨囊肿愈合过程及病理性骨折愈合情况。采用Capanna骨囊肿评价标准评估骨囊肿治疗效果[13]，并对5种手术方式进行疗效比较。由2名经验丰富的临床医师在未知患者分组情况下对治疗效果进行单盲评定，当评分存在差异时，由第3名医师参与综合评定。X线片Capanna评价标准如下。(1)完全治愈：囊肿的囊腔完全被新生骨质充填，其内未见骨囊肿残留；(2)愈合但有部分残留：囊肿大部分被新生骨质填充，可见新生骨与周围囊壁骨质融合，骨皮质边缘硬化增厚，囊腔内仍残存小部分的透光区域；(3)复发：在囊肿初期可以看到明显的效果，但随后随访发现原囊腔区域重新出现透光区域，囊肿周围骨皮质变薄；(4)治疗无反应：在X线片上观察囊肿无任何向好性改变，无任何愈合倾向[13]。

骨囊肿治疗有效例数=完全治愈例数+骨囊肿治愈但有部分残留例数。

治疗有效率=治疗有效例数/治疗病例总数。

治愈率=完全治愈例数/治疗例数总数。

1.5 统计学方法

采用Stata V.18和R 4.4.1软件进行统计学分析。采用Shapiro-Wilk正态性检验判断连续变量是否服从正态分布。符合正态分布的连续变量(年龄、体质量、身高、囊肿指数)以$\bar{x}\pm s$表示，组间比较采用方差分析。非正态分布的连续变量(随访时间、住院次数、治愈病例的治愈时间)以$M(IQR)$表示，组间比较采用Kruskal-Wallis非参数检验。对于$P<0.05$的非正态分布的连续变量采用Dunn's检验进行组间两两比较。分类变量(性别、发病部位、患侧、活跃分期、治疗结果)以例数(百分比)表示，组间比较采用χ^2检验。对于$P<0.05$的无序分类变量采用Bonferroni校正进行组间两两比较。$P<0.05$为差异有统计学意义。

2 结果

2.1 基线比较

研究纳入174例SBC患儿，男118例，女56

例，年龄(8.2±2.8)岁。31例采用刮除植骨治疗，男22例，女9例，年龄(8.8±2.5)岁；32例采用激素注射治疗，男23例，女9例，年龄(8.8±3.4)岁；32例采用自体骨髓血注射治疗，男20例，女12例，年龄(7.8±1.9)岁；37例采用弹性髓内针内固定治疗，男25例，女12例，年龄(7.6±3.1)岁；42例采用自体骨髓血注射联合弹性髓内针固定治疗，男28例，女14例，年龄(8.3±2.4)岁。5组患儿年龄、性别、体质量、身高、发病部位、囊肿指数及活跃分期均无统计学差异。见表1。

2.2　五组疗效比较

174例患儿全部完成随访，刮除植骨组(31例)、激素注射组(32例)、自体骨髓血注射组(32例)、弹性髓内针内固定组(37例)、自体骨髓血注射联合弹性髓内针固定组(42例)的治疗有效率分别为71.0%、75.0%、65.6%、86.5%、97.6%，自体骨髓血注射联合弹性髓内针固定组治疗有效率显著高于刮除植骨组和自体骨髓血注射组($P<0.05$)；复发率分别为29.0%、21.9%、28.1%、10.8%、2.4%，自体骨髓血注射联合弹性髓内针固定组复发率显著低于刮除植骨组和自体骨髓血注射组($P<0.05$)；治愈率分别为58.1%、56.2%、46.9%、81.1%、92.9%，自体骨髓血注射联合弹性髓内针固定组治愈率显著高于刮除植骨组、激素注射组和自体骨髓血注射组($P<0.05$)；治愈时间[$M(IQR)$]分别为25(19.75～29)个月、28.5(22.75～34)个月、27(21～31)个月、22(19～23)个月、28(24～34)个月，弹性髓内针内固定组治愈时间显著低于激素注射组和自体骨髓血注射联合弹性髓内针固定组($P<0.05$)；住院次数[$M(IQR)$]分别为2(1～2)次、4(3～5)次、5(4～7)次、2(2～2)次、4(3～6.25)次，刮除植骨组和弹性髓内针内固定组住院次数均显著低于激素注射组、自体骨髓血注射组和自体骨髓血注射联合弹性髓内针固定组($P<0.05$)。见表2。

2.3　典型病例

2.3.1　病例1　刮除植骨组(图1)。10岁男性患儿，因右臂疼痛入院，X线检查提示右肱骨近端骨囊肿伴病理性骨折，行刮除植骨治疗，术后4个月、6个月复查见病理性骨折愈合，植骨逐步吸收，囊肿范围缩小。术后7个月复查见囊肿愈合，右肱骨近端恢复至正常骨质结构。

2.3.2　病例2　激素注射组(图2)。12岁男性患儿，因左臂疼痛就诊，X线检查提示左肱骨近端骨囊肿，以3个月为间隔共行3次激素注射治疗，复查提示囊肿区域逐步愈合并形成新生骨质。

2.3.3　病例3　自体骨髓血注射组(图3)。9岁男性

表1　5组患儿一般资料比较

Tab. 1　Comparison of general data among the five groups

项目	组1(n=31)	组2(n=32)	组3(n=32)	组4(n=37)	组5(n=42)	χ^2/F值	P值
性别/(例,%)						0.823	0.935
男	22(71.0)	23(71.9)	20(62.5)	25(67.6)	28(66.7)		
女	9(29.0)	9(28.1)	12(37.5)	12(32.4)	14(33.3)		
年龄/(岁,$\bar{x}\pm s$)	8.8±2.5	8.8±3.4	7.8±1.9	7.6±3.1	8.3±2.4	1.380	0.244
体质量/(kg,$\bar{x}\pm s$)	31.4±9.9	31.6±11.5	28.3±7.1	28.1±10.2	29.5±8.9	1.050	0.447
身高/(cm,$\bar{x}\pm s$)	130.5±16.7	129.1±19.6	125.9±12.0	122.5±18.0	126.6±14.9	1.200	0.311
发病部位/(例,%)						7.936	0.440
肱骨近端	13(42.0)	12(37.5)	12(37.5)	15(40.5)	17(40.5)		
肱骨干	1(3.2)	2(6.3)	4(12.5)	3(8.1)	4(9.5)		
股骨近端	13(42.0)	13(40.6)	11(34.3)	13(35.1)	13(31.0)		
股骨干	1(3.2)	1(3.1)	2(6.3)	2(5.4)	2(4.8)		
股骨远端	1(3.2)	1(3.1)	0	2(5.4)	2(4.8)		
胫骨近端	2(6.5)	3(9.4)	3(9.4)	2(5.4)	4(9.5)		
患侧/(例,%)						6.522	0.163
左	19(61.3)	17(53.1)	10(31.2)	20(54.1)	20(47.6)		
右	12(38.7)	15(46.9)	22(68.8)	17(45.9)	22(52.4)		
囊肿指数/$\bar{x}\pm s$	6.6±1.0	6.7±0.9	6.9±1.1	6.4±0.9	6.2±0.7	8.588	0.072
活跃分期/(例,%)						1.218	0.875
活跃期	9(29.0)	12(37.5)	9(28.1)	11(29.7)	11(26.2)		
潜伏期	22(71.0)	20(62.5)	23(71.9)	26(70.3)	31(73.8)		

组1：刮除植骨组；组2：激素注射组；组3：自体骨髓血注射组；组4：弹性髓内针内固定组；组5：自体骨髓血注射联合弹性髓内针固定组。

表 2　5组患儿治疗效果比较

Tab. 2　Comparison of treatment outcomes among the five groups

项目	组1(n=31)	组2(n=32)	组3(n=32)	组4(n=37)	组5(n=42)	H/χ^2值	P值
随访时间/[月,$M(IQR)$]	31(25～35)	32(25.25～37)	30(28～37)	30(29～32.5)	31(26.75～37)	1.370	0.849
住院次数/$M(IQR)$	2(1～2)	4(3～5)[ad]	5(4～7)[ad]	2(2～2)[bc]	4(3～6.25)[ad]	112.019	＜0.001
治疗结果/(例,%)						28.980	0.004
治愈	18(58.1)	18(56.2)	15(46.9)	30(81.1)	39(92.9)[abc]	25.173	＜0.001
愈合但部分残留	4(12.9)	6(18.8)	6(18.8)	2(5.4)	2(4.8)	6.592	0.159
复发	9(29.0)	7(21.9)	9(28.1)	4(10.8)	1(2.4)[ac]	13.731	0.008
治疗无反应	0(0)	1(3.1)	2(6.3)	1(2.7)	0(0)	4.066	0.397
有效例数/(例,%)	22(71.0)	24(75.0)	21(65.6)	32(86.5)	41(97.6)[ac]	15.583	0.004
治愈时间/[月,$M(IQR)$]	25(19.75～29)	28.5(22.75～34)[d]	27(21～31)	22(19～23)[b]	28(24～34)[d]	24.975	＜0.001

[a]P＜0.05,*vs* 组1;[b]P＜0.05,*vs* 组2;[c]P＜0.05,*vs* 组3;[d]P＜0.05,*vs* 组4。

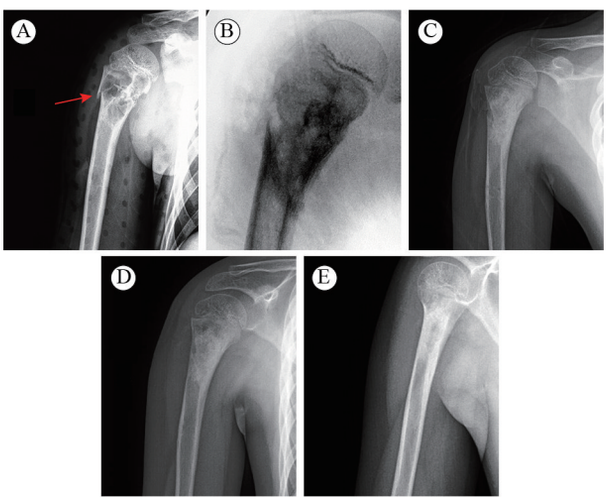

A：刮除植骨治疗前，伴病理性骨折，箭头处为骨囊肿部位；B：刮除植骨术中影像；C：术后4个月复查；D：术后6个月复查；E：术后7个月复查，囊肿愈合。

图 1　刮除植骨组典型病例

Fig. 1　Typical case of curettage with bone grafting group

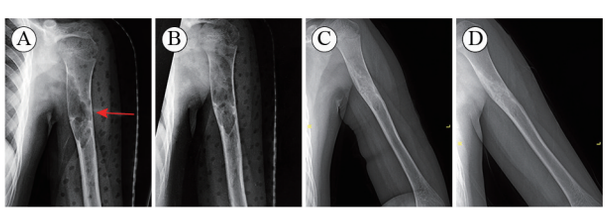

A：激素注射治疗前，箭头处为骨囊肿部位；B：首次激素注射治疗后2周；C：第2次激素注射治疗后(首次激素注射治疗后5个月)；D：第3次激素注射治疗后(首次激素注射治疗后7个月)，囊肿愈合。

图 2　激素注射组典型病例

Fig. 2　Typical case of steroid injection group

患儿，因右臂肿痛入院，X线检查提示右肱骨中段骨囊肿，以3个月为间隔共行6次自体骨髓血注射治疗，复查提示囊肿区域逐步缩小，囊内形成新生骨质，第1次自体骨髓血注射后56个月复查提示囊肿愈合，未见空腔。

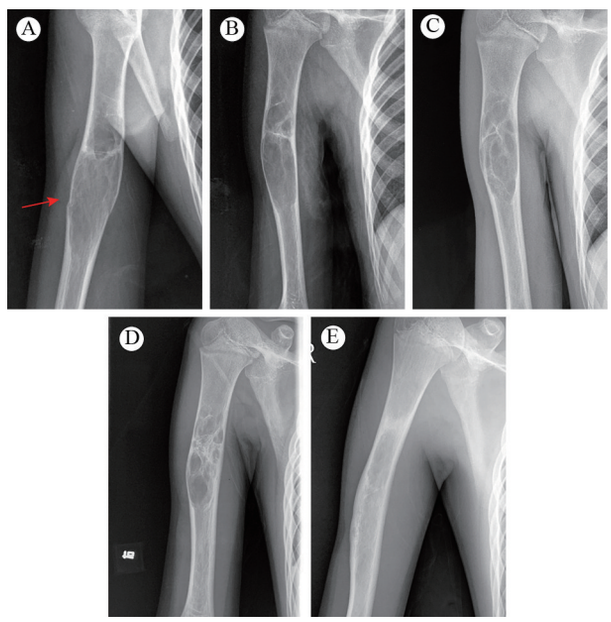

A：第1次自体骨髓血注射治疗前，箭头处为骨囊肿部位；B：第2次自体骨髓血注射后(第1次自体骨髓血注射后6个月)；C：第4次自体骨髓血注射前(第1次自体骨髓血注射后12个月)；D：第6次自体骨髓血注射后(第1次自体骨髓血注射后30个月)；E：第1次自体骨髓血注射后56个月，囊肿愈合。

图 3　自体骨髓血注射组典型病例

Fig. 3　Typical case of autologous bone marrow injection group

2.3.4　病例4　弹性髓内针内固定组(图4)。8岁男性患儿，因体检行X线检查发现右肱骨近端骨囊肿入院，入院后行弹性髓内针内固定治疗，术后3个月复查提示囊肿内有新生骨，术后6个月复查提示囊肿区域骨痂增多，囊肿愈合。

2.3.5　病例5　自体骨髓血注射联合弹性髓内针固定组(图5)。8岁男性患儿，因左大腿远端肿痛入院，X线检查提示左股骨远端骨囊肿。以3个月为间隔行2次自体骨髓血注射后再行弹性髓内针内固定，首次注射自体骨髓血14个月后取出弹性髓内针，复查提示囊肿愈合。

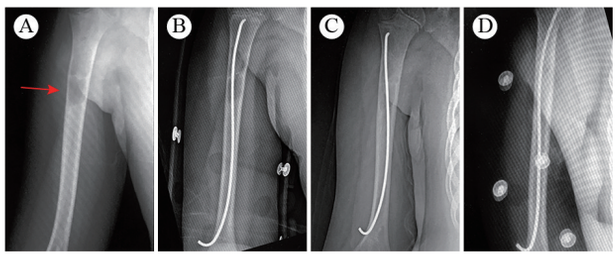

A：弹性髓内针植入前，箭头处为骨囊肿部位；B：弹性髓内针植入后，髓内针穿过囊肿区域且为伤及肱骨近端骨骺；C：术后3个月，囊肿内有新生骨；D：术后6个月，囊肿区域骨痂增多，囊肿愈合。

图4　弹性髓内针内固定组典型病例

Fig. 4　Typical case of elastic intramedullary nail fixation group

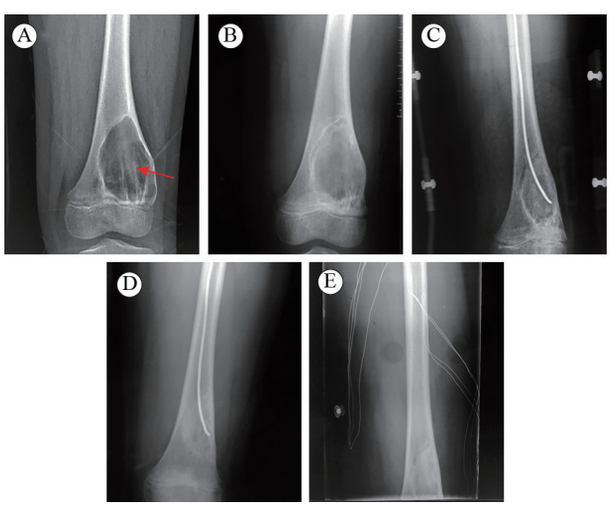

A：首次注射自体骨髓血前，箭头处为骨囊肿部位；B：第2次注射自体骨髓血后(首次注射自体骨髓血后5个月)；C：植入弹性髓内针后(首次注射自体骨髓血后5个月)：D：弹性髓内针取出前；E：首次注射自体骨髓血14个月后，取出弹性髓内针，囊肿愈合。

图5　自体骨髓血注射联合弹性髓内针内固定组典型病例

Fig. 5　Typical case of combination of autologous bone marrow injection with elastic intramedullary nail fixation group

3　讨论

SBC于1876年由Virchow首次报道[1]。尽管该病的临床表现和诊断特征已得到很好的描述，但其病因和发病机制仍不清楚，针对该病的临床实践也存在很大差异，对于最佳治疗方法仍存在争议[5]。该病变可能与局部静脉引流障碍[14]、骨髓腔内压力变化[15]、炎性反应[16]、骨吸收调节失衡[17]及遗传[18]等机制有关。本研究显示，不同治疗方法各有优缺点，在治疗效果、住院次数、治愈时间等方面存在较大差异。

刮除植骨疗法在SBC中的应用已有较长历史。1948年James等[19]初步探索以刮除手术为主的治疗方法，通过刮除手术清除囊肿内容物以减轻病理性症状。然而，由于单纯刮除治疗的复发率较高，后续的研究逐渐发展出将刮除手术与骨移植相结合的技术。刮除手术后的填充材料包括自体骨、同种异体骨、人工骨替代物或骨水泥[20]等，这些填充材料提供结构支撑，有助于维持骨的稳定性，并通过填补空隙来减少囊肿复发的风险，起到支持骨重建、促进骨愈合的作用[9]。自体骨移植具有良好的成骨潜力，但供体部位易发生疼痛和感染等并发症，同种异体骨虽然成骨性较低，但可有效减轻对自体骨供区的损伤，适用于较大缺损部位的填充。本研究中刮除植骨组治愈率为58.1%，有效率为71.0%，但复发率高达29.0%。结合临床观察与文献回顾，刮除植骨疗法较高的复发率可能有以下几个原因。(1)囊肿残留细胞：在刮除过程中，完全清除囊肿内壁的所有病变细胞较为困难，尤其是一些微小的病变细胞可能残留在手术区域，这些残留的细胞可以重新增殖，导致囊肿再次形成。(2)骨吸收和再生不完全：Aarvold等[17]指出SBC的成骨过程可能存在缺陷，即使经过骨移植，由于囊肿区域的病理环境，骨再生速度和质量较低，导致填充材料无法完全替换为新骨，可能再次出现囊肿。此外，Dong等[20]指出植骨材料的吸收速度和生物相容性对复发有重要影响，由于儿童生长过程中的代谢需求较高，植骨材料可能无法完全满足健康骨组织的形成需要。(3)囊肿液体积聚：刮除手术无法改变囊肿形成的内在机制，如局部血液循环障碍或静脉回流受阻[1]；这些因素会导致术后囊肿液体再次积聚，局部压力增高，导致囊肿复发。(4)缺乏长效炎症控制：由于手术本身不具备抑制囊肿形成的长效抗炎作用，囊肿内部环境的炎症反应未得到长效控制，术后局部仍存在的炎性因子可能刺激骨吸收，增加复发风险[16]。

激素注射疗法于1979年由Scaglietti等报道，是治疗SBC的一种保守且有效的方法[9, 21]。类固醇激素通过以下原理发挥作用[8, 22]。(1)抗炎作用：类固醇可通过抑制炎症介质的释放来减少局部炎症反应，抑制囊肿内液体产生，降低囊肿腔内压力。(2)免疫抑制作用：通过抑制免疫细胞的活性，类固醇可以减少破骨细胞的形成，减缓骨吸收过程。本研究结果显示，激素注射组治愈率为56.2%，有效率为75.0%，复发率21.9%，中位住院次数为4(*IQR*：3～5)次。此外，自体骨髓血注射组中位住院次数为5(*IQR*：4～7)次，自体骨髓血注射联合

弹性髓内针内固定组中位住院次数4(*IQR*：3～6.25)次，上述3组的中位住院次数显著高于刮除植骨组的2(*IQR*：1～2)次和弹性髓内针内固定组的2(*IQR*：2～2)次。这一结果是由经皮穿刺注射本身的局限性导致的。无论是激素还是骨髓血，经皮穿刺注射均具有创伤小、恢复时间短、简便易行的优点，但通常需要反复注射以维持效果，以确保药物在局部维持足够浓度，故患者需多次就诊进行治疗。此外，类固醇激素主要用于控制炎症而非直接改善骨组织愈合，对于大型或复杂囊肿，单纯的抗炎效果无法支撑骨结构的重建。因此，对于骨损害较重的患者，单纯应用类固醇激素注射往往效果有限。目前已有研究探讨了激素注射与骨髓注射[23]、髓内钉固定[24]、人工骨替代物或骨水泥填充[20, 25]等方法的联合使用，相较于单纯行类固醇激素注射，联合其他方法治疗通常可通过多方面作用来提高整体治疗效果并减少囊肿复发。

自体骨髓血注射同样是一种治疗SBC的微创保守疗法[10, 26]。弹性髓内针内固定是一种微创骨折固定技术，也被用于治疗SBC，目的在于通过内固定来预防或稳定骨折、促进骨愈合并减少囊肿的复发[27]。其治疗原理如下：(1)囊内减压并引流囊肿内的囊液，通过引流进而降低囊内压，同时也能够减少甚至去除妨碍愈合的不良因素，如PGE2、溶酶体、毒性自由基、IL-2等；(2)利用弹性结构在髓腔内分散应力，在保留部分骨皮质应力的同时起到支撑作用，促进骨皮质的重建和强度恢复；(3)允许骨的有限生理性微动以刺激成骨细胞活性，促进新生骨围绕髓内针生长[24, 28]。本研究显示，与自体骨髓血注射组比较，弹性髓内针治疗组治疗效果有显著性优势且治愈周期更短，住院次数更少。原因可能在于骨髓血注射虽然在局部提供了间充质细胞和相关的生长因子，但并不能消除造成骨囊肿形成的病理条件，病变骨形成的力学稳定性未获得提高，因此遗留高复发和再骨折的风险[29]。根据本文研究结果及文献复习可得，自体骨髓血注射疗法具有操作简单安全、单次治疗微创性强、自体生物相容性好等优点；其缺点在于远期治疗效果欠佳、复发率高、累积治疗费用高、需要多次手术导致治疗病程长、总体治疗痛苦大等[23]。弹性髓内针内固定疗法在优势之外也同样存在并发症及风险：(1)因为多数骨囊肿发病于长骨两端接近骺板位置，如果在弹性髓内针植入时操作不当容易损伤骺板，影响患儿的生长发育；(2) SBC发生的部位骨皮质菲薄，操作不慎时弹性髓内针植入过程中穿破骨皮质到达长骨外，损伤到周围的血管和神经；(3)弹性髓内针针尾部常会导致皮下激惹反应，导致局部炎性增生及皮肤破溃等并发症[28, 30]。对于囊肿毗邻骺板甚至侵及骺板的患者，前期可使用骨髓血注射，待骨囊肿达到一定愈合水平，囊肿内部存在一定新生骨痂后，为了减少后期骨髓血注射手术次数，联合采用弹性髓内针支撑引流术。本研究结果提示，弹性髓内针与骨髓血注射两者结合的方法治疗单纯性骨囊肿，尤其是针对毗邻骺板甚至侵及骺板的骨囊肿治疗可将两种方法的优势相结合，具备高有效率和高治愈率的特点。

本研究存在一些不足：(1)基于单一医疗中心的回顾性研究，各治疗组未进行随机分组，这样的设计可能存在特定的中心偏倚及选择性偏倚；(2)随访时间达到2年以上，但对于儿童SBC来说，可能需要更长的随访期才能全面了解治疗效果和复发率。未来有待开展多中心前瞻性随机对照试验，增加样本量覆盖面，降低选择偏倚，提高结果外部效度。

综上，传统的刮除植骨疗法因缺乏对囊肿内部环境的长效调控而复发率较高，激素注射及自体骨髓血注射疗法因需要反复注射以维持效果，故需多次住院治疗。弹性髓内针固定方法联合自体骨髓血注射的综合治疗效果较优，尤其在治愈率和复发控制方面具有显著优势。联合治疗在SBC的治疗中显示出显著的积极效果，尤其体现在加速骨再生、减少复发以及提高整体疗效等方面。通过多种治疗方法的协同作用，联合治疗能够在多个层面增强骨囊肿的愈合效果。目前已有多种联合治疗方案在单纯性骨囊肿的治疗中得到了临床应用。除传统疗法的综合应用外，化学硬化[31]、微波消融[32]、内镜辅助技术[33]及新型药物应用[34]等的不断发展也为SBC的治疗带来更多创新和补充。

作者贡献 彭湛：数据收集与分析，文章撰写；张科学：研究设计，文章修改；周辉霞、张洪钿：临床疗效评价，文章修改；谢惠敏、张天蕾：数据分析，病例讨论；李军、谢园园：数据分析，影像学结果判读；刘丽：数据分析，文章修改；陈继营：审读和修订。

利益冲突 所有作者声明无利益冲突。

数据共享声明 本研究涉及的所有数据为去标识数据，本论文相关数据可依据合理理由从作者处获取，Email：pengzhan19980423@163.com。

参考文献

1 Rajasekaran RB，Krishnamoorthy V，Gulia A. Unicameral bone cysts：review of etiopathogenesis and current concepts in diagnosis and management［J］. Indian J Orthop，2022，56（5）：741-751.

2 Pretell-Mazzini J，Murphy RF，Kushare I，et al. Unicameral bone cysts：general characteristics and management controversies［J］. J Am Acad Orthop Surg，2014，22（5）：295-303.

3 Noordin S，Allana S，Umer M，et al. Unicameral bone cysts：current concepts［J］. Ann Med Surg（Lond），2018，34：43-49.

4 van Geloven TP，van der Heijden L，Laitinen MK，et al. as simple as it sounds? The treatment of simple bone cysts in the proximal femur in children and adolescents：Retrospective multicenter EPOS study of 74 patients［J］. J Child Orthop，2024，18（1）：85-95.

5 Ruiz-Arellanos K，Larios F，Inchaustegui ML，et al. Treatment and outcomes of 4，973 unicameral bone cysts：a systematic review and meta-analysis［J/OL］. https://doi. org/10.2106/jbjs.rvw.23.00159.

6 Döring K，Sturz GD，Hobusch G，et al. Open surgical treatment of unicameral bone cysts：a retrospective data analysis［J］. Wien Klin Wochenschr，2024，136（19/20）：547-555.

7 Li J，Rai S，Ze RH，et al. Injectable calcium sulfate vs mixed bone graft of autologous iliac bone and allogeneic bone：Which is the better bone graft material for unicameral bone cyst in humerus?［J］. Medicine（Baltimore），2020，99（23）：e20563.

8 Bezirgan U，Karaca MO，Merter A，et al. Steroid injection and biomarker levels in the treatment of unicameral bone cysts：can we estimate the result?［J］. Indian J Orthop，2021，55（4）：886-891.

9 D’Amato RD，Memeo A，Fusini F，et al. Treatment of simple bone cyst with bone marrow concentrate and equine-derived demineralized bone matrix injection versus methylprednisolone acetate injections：a retrospective comparative study［J］. Acta Orthop Traumatol Turc，2020，54（1）：49-58.

10 Meirlaen S，Haoudou R，Thiteux Q，et al. Treatment of bone cysts by percutaneous injection of demineralized bone matrix mixed with bone marrow［J］. Acta Orthop Belg，2022，88（3）：559-567.

11 Zhang P，Zhu NQ，Du LL，et al. Treatment of simple bone cysts of the humerus by intramedullary nailing and steroid injection［J］. BMC Musculoskelet Disord，2020，21（1）：70.

12 Deventer N，Deventer N，Gosheger G，et al. Evaluation of different treatment modalities for fractured and non-fractured simple bone cyst：a single-center review of 68 patients［J］. Medicine（Baltimore），2021，100（31）：e26703.

13 Capanna R，Monte AD，Gitelis S，et al. The natural history of unicameral bone cyst after steroid injection［J］. Clin Orthop Relat Res，1982（166）：204-211.

14 Hoshi M，Oebisu N，Iwai T，et al. Possible pathogenesis of calcaneal bone cysts［J］. Arch Orthop Trauma Surg，2020，140（10）：1303-1310.

15 Cohen J. Simple bone cysts. Studies of cyst fluid in six cases with a theory of pathogenesis［J］. J Bone Joint Surg Am，1960，42-A：609-616.

16 Komiya S，Inoue A. Development of a solitary bone cyst：a report of a case suggesting its pathogenesis［J］. Arch Orthop Trauma Surg，2000，120（7/8）：455-457.

17 Aarvold A，Smith JO，Tayton ER，et al. The role of osteoblast cells in the pathogenesis of unicameral bone cysts［J］. J Child Orthop，2012，6（4）：339-346.

18 Owosho AA，Shahrabi-Farahani S，DeColibus KA，et al. Evaluation of EWSR1/FUS rearrangements by FISH and NKX2.2 immunoexpression in simple bone cysts of the jaw［J］. Oral Surg Oral Med Oral Pathol Oral Radiol，2024，138（2）：289-292.

19 James AG，Coley BL，Higinbotham NL. Solitary，unicameral，bone cyst［J］. Arch Surg（1920），1948，57（1）：137-147.

20 Dong C，Klimek P，Abächerli C，et al. Percutaneous cyst aspiration with injection of two different bioresorbable bone cements in treatment of simple bone cyst［J］. J Child Orthop，2020，14（1）：76-84.

21 Pala E，Trovarelli G，Angelini A，et al. Modern treatment of unicameral and aneurysmatic bone cysts［J］. EFORT Open Rev，2024，9（5）：387-392.

22 Zhao ZQ，Liu WL，Guo SB，et al. Mechanism of methylprednisolone-induced primary Cilia formation disorder and autophagy in osteoblasts［J］. Orthop Surg，2020，12（2）：645-652.

23 Cho HS，Oh JH，Kim HS，et al. Unicameral bone cysts：a comparison of injection of steroid and grafting with autologous bone marrow［J］. J Bone Joint Surg Br，2007，89（2）：222-226.

24 Zhou JW，Ning SK，Su YX，et al. Elastic intramedullary nailing combined with methylprednisolone acetate injection for treatment of unicameral bone cysts in children：a retrospective study［J］. J Child Orthop，2021，15（1）：55-62.

25 Higuchi T，Yamamoto N，Shirai T，et al. Treatment outcomes of the simple bone cyst：a comparative study of 2 surgical techniques using artificial bone substitutes［J］. Medicine（Baltimore），2018，97（18）：e0572.

26 Wu PK，Chen CF，Chen CM，et al. Grafting for bone defects after curettage of benign bone tumor - Analysis of factors influencing the bone healing［J］. J Chin Med Assoc，2018，81（7）：643-648.

27 Liu J，Su YX. Factors which can influence elastic stable intramedullary nailing removal in healed bone cysts in children［J］. Sci Rep，2024，14（1）：11129.

28 Zhang KX，Chai W，Zhao JJ，et al. Comparison of three treatment methods for simple bone cyst in children［J］. BMC Musculoskelet Disord，2021，22（1）：73.

29 Cevolani L，Campanacci L，Sambri A，et al. Is percutaneous injection of bone marrow concentrate，demineralized bone matrix and PRF an alternative to curettage and bone grafting for treating aneurysmal bone cyst?［J］. J Tissue Eng Regen Med，2021，15（3）：269-278.

30 Li J，Ze RH，Rai S，et al. Is elastic stable intramedullary nail a good choice for pathological fractures of the proximal femur due to simple bone cyst in pediatric population?［J］. Medicine（Baltimore），2020，99（39）：e22364.

31 Rajeswaran S，Khan A，Samet JD，et al. Minimally invasive treatment for unicameral bone cysts with chemical sclerosis and bone graft substitute：a preliminary report［J］. Cardiovasc Intervent Radiol，2022，45（2）：190-196.

（下转第400页）