术前预测胃癌脉管浸润的独立危险因素：基于静脉期CT影像组学联合临床模型

陆 艳[1,2]，徐 敏[2]，孟闫凯[1]
[1]徐州医科大学附属医院影像科，江苏 徐州 221002；[2]蚌埠医科大学第一附属医院影像科，安徽 蚌埠 233004

摘要：目的 探讨基于增强CT静脉期影像组学标签联合术前临床独立危险因素构建的预测模型在进展期胃癌（AGC）患者中术前无创性预测脉管浸润（LVI）的价值。**方法** 回顾性纳入蚌埠医科大学第一附属医院2023年1月~2025年7月经病理证实为AGC的210例患者，其中存在脉管浸润者134例，无脉管浸润者76例。分析胃癌患者术前CT的特征构建影像组学模型，通过logistic回归分析建立临床预测模型，将影像组学模型和临床风险因素相结合构建临床-影像组学模型。采用ROC曲线及AUC验证模型的鉴别效能，采用校准曲线和决策曲线评估模型的诊断效能。**结果** 多因素分析显示淋巴结转移（OR=5.01）与神经侵犯（OR=3.32）为LVI的独立危险因素（*P*=0.032）。LASSO回归筛选出9个关键影像组学特征构建Rad-score。在验证集中，临床模型、影像组学模型及联合模型的AUC值分别为0.751、0.665和0.797。联合模型在数值上高于临床模型，其校准度良好（H-L检验*P*=0.412），且DCA显示在较宽阈值范围内具有更高的临床净获益。SHAP分析可视化显示淋巴结转移与神经侵犯是对模型预测贡献最大的特征。**结论** 本研究构建的静脉期CT影像组学联合临床危险因素模型，能有效整合定量影像信息与关键临床指标，为术前无创、个体化预测AGC脉管浸润提供了具有良好效能与临床转化潜力的新方法。

关键词：影像组学；进展期胃癌；脉管浸润

Independent risk factors for preoperative prediction of vascular invasion in gastric cancer: based on combined model of venous-phase CT radiomics and clinical features

LU Yan[1,2], XU Min[2], MENG Yankai[1]
[1]Department of Radiology, Affiliated Hospital of Xuzhou Medical University, Xuzhou 221002, China; [2]Department of Radiology, The First Affiliated Hospital of Bengbu Medical College, Bengbu 233004, China

Abstract: Objective To explore the value of a predictive model based on radiomics signatures from the venous phase of enhanced CT, combined with preoperative clinical independent risk factors, in non-invasively predicting lymphovascular invasion (LVI) in patients with advanced gastric cancer (AGC). **Methods** A retrospective analysis was conducted on 210 patients with pathologically confirmed AGC at the First Affiliated Hospital of Bengbu Medical University from January 2023 to July 2025, including 134 with LVI and 76 without LVI. Preoperative CT features of gastric cancer patients were analyzed to construct a radiomics model. A clinical prediction model was established through logistic regression analysis. The radiomics model and clinical risk factors were combined to construct a clinical-radiomics model. The discriminatory efficacy of the models was verified using the ROC curve and the area under the curve (AUC). The diagnostic efficacy was evaluated using calibration curves and decision curve analysis. **Results** Multivariate analysis identified lymph node metastasis (OR=5.01) and nerve invasion (OR=3.32) as independent risk factors for LVI (*P*=0.032). LASSO regression selected 9 key radiomics features to construct the Rad-score. In the validation set, the AUC values of the clinical model, radiomics model, and combined model were 0.751, 0.665, 0.797, respectively. The combined model was numerically superior to the clinical model, with good calibration (*P*=0.412), and decision curve analysis showed a higher clinical net benefit within a broader threshold range. SHAP analysis visualization indicated that lymph node metastasis and nerve invasion were the most significant features contributing to the model's prediction. **Conclusion** The venous phase CT radiomics combined with clinical risk factors model constructed in this study can effectively integrate quantitative imaging information with key clinical indicators, providing a new method with good efficacy and clinical translational potential for non-invasive, individualized prediction of LVI in AGC patients before surgery.

Keywords: radiomics; advanced gastric cancer; lymphovascular invasion

胃癌是全球范围内常见的消化道恶性肿瘤，发病率与死亡率均居前列[1]。由于早期胃癌通常缺乏典型的临床症状，约70%的患者初次就诊时处于局部进展期或晚期多数患者确诊时已处于进展期，即使接受根治性手术，术后复发与转移风险依然较高，总体预后不佳[2,3]。脉管浸润（LVI）是胃癌重要的病理学指标，已被多项研究证实是影响患者无病生存期及总生存期的独立危险因素[4,5]。目前，LVI的“金标准”诊断依赖于术后病理检查，术前无法常规获取，这限制了对高危患者进行早期、个体化辅助治疗决策的制定[6]。CT是胃癌术前分期和评估的主要影像学手段，然而传统CT形态学评估对于微观的脉管浸润状态识别能力有限[7]。影像组学通过高通量提取并分析医学图像中蕴含的深层次定量特征，能够非侵入性地反映肿瘤内部的异质性及微环境信息，

收稿日期：2026-01-01
基金项目：江苏省中医药科技发展计划项目（MS2021100）
作者简介：陆 艳，主管技师，E-mail: 1797182965@qq.com
通信作者：孟闫凯，副主任医师，E-mail: mengyankai@126.com

为弥补传统影像的不足提供了新途径[8, 9]。近年来，已有研究探索CT影像组学在预测胃癌LVI方面的价值[10, 11]，但多侧重于动脉期图像或单一的影像组学分析，将静脉期影像组学特征与关键临床病理因素系统性结合的研究相对有限。静脉期图像能更清晰地显示肿瘤实质的强化特征及与周围组织的关系，可能更有利于捕捉与肿瘤生物学行为相关的信息，可以反映肿瘤的异质性[12]。本研究假设基于静脉期CT的影像组学特征联合与LVI密切相关的临床病理因素（如淋巴结转移、神经侵犯等），能够构建出效能更优的术前预测模型。基于此，本研究旨在回顾性分析进展期胃癌患者的临床及CT影像资料，筛选关键影像组学特征与临床危险因素，构建并验证一种临床-影像组学联合模型，以期为术前无创性预测LVI、优化治疗策略提供参考依据，探讨基于CT静脉期图像的临床影像组学模型对进展期胃癌脉管侵犯的术前预测价值。

1 资料与方法

1.1 一般资料

回顾性纳入蚌埠医科大学第一附属医院2023年1月~2025年7月经病理证实的进展期胃癌患者210例，样本量基于前期预试验效果量（η^2=0.29，α=0.04，β=0.3）估算。本研究获得蚌埠医科大学机构审查委员会批准（审批号：伦科批字[2022]254号）。纳入标准：经手术切除病理证实为胃腺癌；术前临床分期（基于美国癌症联合会癌症分期系统第8版指南的CT评估）为进展期（T2~T4a）[13]；术前2周内完成上腹部三时期CT增强扫描且图像质量满足诊断与后处理要求；接受根治性胃切除术，且术后病理报告明确记录LVI状态（阳性或阴性）；临床病历资料完整。排除标准：既往接受过新辅助化疗、放疗或靶向治疗等抗肿瘤治疗；图像存在严重运动伪影或病灶显示不清；合并其他部位活动性恶性肿瘤；既往有胃部手术史。210例患者中LVI阳性134例，LVI阴性76例。

1.2 仪器与检查方案

采用GE Revolution 256排CT扫描仪。扫描前患者禁食8 h，检查前10~15 min饮水500~800 mL以充盈胃腔。采用双筒高压注射器经肘前静脉以流率2.5~3.0 mL/s团注非离子型对比剂碘海醇（300 mgI/mL），剂量为1.0~1.5 mL/kg体质量。采用阈值触发技术，在腹主动脉层面监测CT值，达到150 HU后延迟25 s启动动脉期扫描。随后分别于对比剂注射后60 s、120 s进行门静脉期及延迟期扫描。扫描参数：管电压120 kV，自动管电流调制，螺距0.992∶1，旋转时间0.5 s。所有原始数据均以1 mm层厚、1 mm间隔进行标准算法重建，并上传至影像归档与通信系统（PACS）及后处理工作站。

1.3 影像组学分析流程

1.3.1 肿瘤分割与特征提取 将静脉期薄层横断面图像（DICOM格式）导入开源软件3DSlicer4.11。由1位具有5年以上腹部影像诊断经验的放射科医师（医师A）在不知晓病理结果的情况下，于静脉期图像上逐层手动勾画整个肿瘤边界，生成三维感兴趣体积（VOI）。勾画时避开肉眼可见的坏死、囊变区及邻近大血管（图1）。为评估勾画的可重复性，由另一位具有20年以上经验的放射科医师（医师B）随机抽取50例图像进行独立勾画。使用Python3.8中的pyradiomics库（3.0.1），从每个VOI中自动提取包括一阶统计量、形状特征、灰度共生矩阵（GLCM）、灰度游程矩阵（GLRLM）、灰度区域大小矩阵（GLSZM）、邻域灰度差矩阵（NGTDM）在内的共1316个影像组学特征。计算医师B所勾画50例样本特征的类内相关系数（ICC），以评估特征的可重复性，ICC>0.75的特征被视为稳定性良好，予以保留进行后续分析。

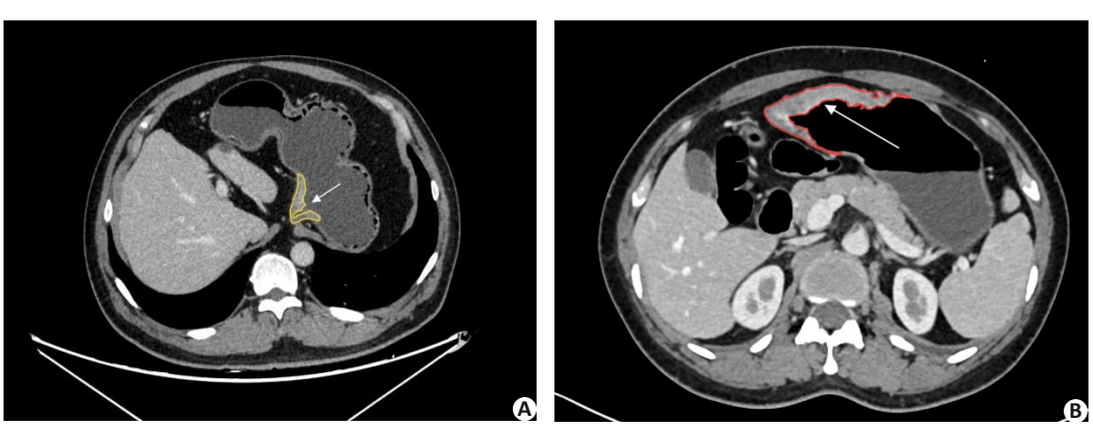

图1 静脉期CT图像肿瘤VOI勾画示意图

Fig.1 Schematic diagram of tumor VOI delineation on CT images during the venous phase. **A:** LVI negative case, the yellow contour indicates the tumor VOI; **B:** LVI positive case, the red contour indicates the tumor VOI. Arrows indicated tumor lesions.

1.3.2 特征筛选与影像组学标签构建 特征筛选采用三步法。方差阈值法：计算2位医师所统计特征的方差，保留方差>0.8的特征。单变量筛选：使用独立样本*t*检验（符合正态分布）或Mann-Whitney *U*检验（不符合正态分布），筛选训练集中LVI阳性与阴性组间差异有统计学意义的特征（*P*<0.05）。最小绝对收缩和选择算子（LASSO）算法：为避免过拟合并筛选最具预测价值的特征，对经上述步骤筛选后的特征应用LASSO回归分析（10折交叉验证），选择使模型偏差最小时的λ值（lambda.min）对应的非零系数特征。最终保留的特征用于构建影像组学标签。每个患者的标签值（Rad-score）通过所选特征与其对应LASSO系数的线性组合计算得出。

1.4 临床变量收集与模型构建

从电子病历系统收集患者术前临床病理变量，包括：年龄、性别、肿瘤部位（贲门胃底、胃体、胃窦）、基于CT的T分期、有无淋巴结转移、血清肿瘤标志物（CEA、CA19-9等）水平、是否存在贫血及低白蛋白血症等。术后病理变量包括：神经侵犯（PNI）状态、Ki-67指数、肿瘤最大径、浸润深度。首先在训练集中对所有临床变量进行单因素logistic回归分析，将*P*<0.1的变量纳入多因素logistic回归分析（向前LR法），以确定LVI的独立预测因素，并以此构建临床模型。然后基于筛选出的影像组学标签（Rad-score）构建影像组学模型，将多因素分析确定的独立临床预测因素与Rad-score共同纳入logistic回归分析，构建临床-影像组学联合模型。为便于临床应用，基于联合模型生成列线图。

1.5 模型评估与验证

将210例患者按7∶3的比例随机分为训练集（*n*=147）和验证集（*n*=63）。在训练集中构建所有模型，在验证集中进行独立测试。通过ROC曲线及AUC值评估，使用DeLong检验比较不同模型AUC值的差异。绘制校准曲线，并采用Hosmer-Lemeshow拟合优度检验进行评估，*P*>0.05表明模型预测概率与实际观测概率具有良好一致性。通过计算决策曲线分析（DCA）在不同阈值概率下的净获益来评估模型的临床应用价值。补充计算净重分类指数（NRI）和综合判别改善指数（IDI）以量化影像组学相对于临床模型的增量预测价值。采用X-tile软件确定Rad-score的最佳cut-off值，通过约登指数确定联合模型预测概率的最佳阈值，并据此将患者分为低、中、高风险3层。采用SHAP方法对联合模型进行可视化解释。采用SHAP法对联合模型进行可视化解释，展示各特征对单个预测结果的贡献度及全局重要性排序。

1.6 统计学分析

采用SPSS25.0和R4.2.1软件进行统计学分析。符合正态分布的计量资料以均数±标准差表示，组间比较采用独立样本*t*检验；不符合正态分布的资料以中位数（四分位数间距）表示，组间比较采用Mann-Whitney *U*检验；计数资料采用卡方检验或Fisher检验；采用10折交叉验证检验模型的可靠性。以*P*<0.05为差异有统计学意义。

2 结果

2.1 临床特征比较与多因素logistic回归分析

训练集与验证集两组间年龄、性别、肿瘤部位、LVI状态、淋巴结转移、T分期、神经侵犯的差异均无统计学意义（*P*=0.331，表1），数据集随机分裂均衡。LVI阳性组与阴性组的临床特征单因素分析显示，年龄≥60岁、男性、存在淋巴结转移、较高T分期（T3/T4）、存在神经侵犯、CEA升高及浸润至浆膜层等因素在两组间分布的差异有统计学意义（*P*=0.032，表2）。

2.2 临床独立危险因素筛选与临床模型构建

将单因素分析*P*<0.1的变量纳入多因素logistic回归分析，结果显示淋巴结转移（OR=5.01，95% *CI*：2.22~11.30，*P*<0.001）和神经侵犯（OR=3.32，95% *CI*：1.62~6.82，*P*=0.001）是术前预测LVI的独立危险因素。基于这2个因素构建的临床模型，在训练集和验证集中的AUC分别为0.754（95% *CI*：0.675~0.833）和0.751（95% *CI*：0.629~0.873）（表3）。

2.3 影像组学特征筛选与标签构建

从静脉期CT图像提取的1316个特征中经方差过滤和单变量分析后保留72个显著特征。LASSO回归筛选出9个非零系数特征，包括3个一阶统计特征、4个纹理特征（GLCM、GLSZM）和2个形态特征（图2）。基于这9个特征计算每个患者的Rad-score，Rad-score在训练集（*P*<0.001）和验证集（*P*=0.002）的LVI阳性与阴性组间的差异有统计学意义。

2.4 影像组学模型与联合模型的构建及增量价值评估

各模型在训练集和验证集的性能（表4、图3）。影像组学模型在验证集中的AUC=0.665（95% *CI*：0.530~0.800），临床模型AUC=0.751（95% *CI*：0.629~0.873），联合模型在验证集中AUC=0.797（95% *CI*：0.688~0.906）。DeLong检验显示，联合模型的AUC高于影像组学模型（*P*=0.032），但与临床模型相比差异无统计学意义（*P*=0.185）。增量价值评估显示，Rad-score相对于临床模型的NRI为0.212（95% *CI*：0.05~0.37），IDI为0.038（95% *CI*：0.01~0.07）。联合模型的校准曲线贴近理想对角线（图4），Hosmer-Lemeshow检验*P*=0.412，校准度良好。DCA结果显示，在阈值概率10%~70%范围内，联合模型的临床净获益高于临床模型、影像组学模型及极端策略（图5）。

表1 训练集和验证集的临床特征比较

Tab.1 Comparison of clinical characteristics between the training set and the validation set

Characteristics	Total (*n*=210)	Training set (*n*=147)	Validation set (*n*=63)	*P*
Age [year, $M(P_{25}, P_{75})$]	65.2±9.8	64.9±10.1	66.0±9.1	0.477
Gender [*n*(%)]				0.714
Male	155(73.8)	108(73.5)	47(74.6)	
Female	55(26.2)	39(26.5)	16(25.4)	
Tumor site [*n*(%)]				0.883
Cardia/fundus of the stomach	78 (37.1)	55 (37.4)	23 (36.5)	
Stomach body	39 (18.6)	26 (17.7)	13 (20.6)	
Sinuses ventriculi	93 (44.3)	66 (44.9)	27 (42.9)	
T stage [*n*(%)]				0.301
T2	20 (9.5)	17 (11.6)	3 (4.8)	
T3	128 (61.0)	92 (62.6)	36 (57.1)	
T4	52 (24.8)	30 (20.4)	22 (34.9)	
Lymphatic metastasis [*n*(%)]	155 (73.8)	103 (70.1)	52 (82.5)	0.058
LVI	134 (63.8)	90 (61.2)	44 (69.8)	0.227
PNI	132 (62.9)	89 (60.5)	43 (68.3)	0.287
Longest diameter of the tumor [cm, $M(P_{25}, P_{75})$]	4.0(3.0, 5.5)	4.0(3.0, 5.5)	4.2(3.0, 5.8)	0.512

LVI: Lymphovascular invasion; PNI: Perineural invasion.

表2 脉管癌栓阳性组和阴性组的特征比较

Tab.2 Comparison of characteristics between the positive and negative groups of vascular tumor thrombus [*n*(%)]

Characteristics	LVI positive (*n*=134)	LVI negative (*n*=76)	χ^2	*P*
Age≥60 years	99 (73.9)	43 (56.6)	6.63	0.010
Male	92 (68.7)	63 (82.9)	5.09	0.024
Lymph node metastasis	117 (87.3)	38 (50.0)	34.93	<0.001
T stage			11.78	0.008
T2	10 (7.5)	10 (13.2)		
T3	89 (66.4)	39 (51.3)		
T4	33 (24.6)	19 (25.0)		
PNI	104 (77.6)	28 (36.8)	34.53	<0.001
CEA>5.0 ng/mL	44 (32.8)	12 (15.8)	7.21	0.007
Infiltration depth reaches the serous membrane	120 (89.6)	53 (69.7)	13.72	<0.001
Maximum diameter of the tumor>4 cm	83 (61.9)	39 (51.3)	2.25	0.134

CEA: Carcinoembryonic antigen.

表3 胃癌临床特征的单因素和多因素逻辑回归分析

Tab.3 Univariate and multivariate logistic regression analysis of clinical characteristics of gastric cancer

Variable	β	SE	Wald χ^2	OR (95% *CI*)	*P*
Constant term	-2.301	0.551	17.45	0.100	<0.001
Lymph node metastasis (yes *vs* no)	1.611	0.417	14.92	5.01 (2.22-11.30)	<0.001
Perineural invasion (yes *vs* no)	1.200	0.363	10.95	3.32 (1.62-6.82)	0.001
Age (≥60 years *vs* <60 years)	0.712	0.370	3.71	2.04 (0.99-4.20)	0.053
CEA (>5 ng/mL *vs*≤5 ng/mL)	0.793	0.432	3.38	2.21 (0.95-5.13)	0.066

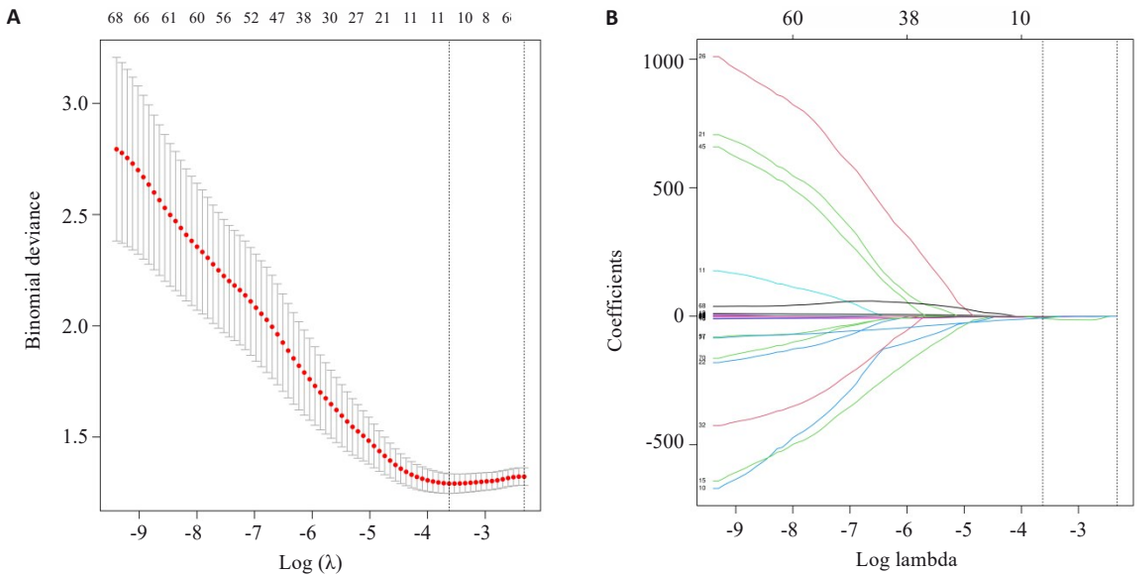

图2 LASSO回归用于影像组学特征筛选

Fig.2 LASSO regression for radiomics feature selection. **A:** LASSO coefficient path plot; **B:** Cross-validation error plot.

表4 各预测模型在训练集和验证集中的性能比较

Tab.4 Performance comparison of each prediction model in the training set and validation set

Model	Queue	AUC (95% *CI*)	Sensitivity	Specificity	Accuracy	Calibration (H-L test *P*)
Clinical model	Training set	0.754(0.675-0.833)	0.789	0.649	0.735	0.563
	Validation set	0.751(0.629-0.873)	0.773	0.684	0.746	0.621
Imaging biomarker model	Training set	0.686(0.600-0.772)	0.656	0.632	0.646	0.478
	Validation set	0.665(0.530-0.800)	0.636	0.632	0.635	0.702
Conjunctive model	Training set	0.829(0.765-0.893)	0.800	0.737	0.776	0.412
	Validation set	0.797(0.688-0.906)	0.795	0.737	0.778	0.580

2.5 风险阈值与分层策略

X-tile分析确定Rad-score的最佳cut-off值为-0.32,将患者分为高风险组(Rad-score>-0.32)和低风险组(Rad-score≤-0.32),联合模型预测LVI的最佳概率阈值为0.56(约登指数最大)。基于该阈值将患者分为3层:低风险(<0.30)、中风险(0.30~0.56)、高风险(>0.56),LVI阳性率分别为18.2%(6/33)、45.5%(15/33)、86.7%(52/60),组间差异有统计学意义(*P*<0.001,表5)。

2.6 SHAP可解释性分析

摘要图显示,在全局特征重要性排序中,淋巴结转移和神经侵犯的SHAP平均绝对值最高,是对模型预测结果影响最大的2个特征,其次是Rad-score中的关键纹理特征(图6A)。依赖图展示了这2个关键临床特征与预测概率(SHAP值)的关系:当淋巴结转移状态为是或神经侵犯状态为是时,其SHAP值为正,模型预测LVI阳性的概率数据更优(图6B)。

3 讨论

近年来,胃癌的发病率逐年上升[14],大部分胃癌患者在就诊时已为进展期,其治疗策略及预后评估在很大程度上依赖于精准的术前分期与风险分层,其中LVI作为一项关键的病理学预后指标,与局部复发、远处转移及不良生存结局显著相关。脉管浸润是胃癌患者复发的危险因素,也是根治术后不良结果的独立预测因子[15],对于脉管浸润的组织病理学参数,阳性和阴性的鉴定是基于病理学家对活检标本的判断,但活检的侵入性以及脉管浸润的状态检测的效率和及时性可能会限制临床决策,导致无法制定个性化的治疗方案[16]。CT是胃癌诊断和分期的主要检查方法,传统CT由于肉眼分辨率有限,难以识别直径小于5 mm的小淋巴结肿瘤转移[17]。近年来,放射组学技术的兴起为无创性、定量化评估肿瘤生物学行为提供了新途径,放射组学可以提供肿瘤异质性的评估以及肿瘤微环境的功能信息,有助于术前风险分层和实时治疗策略[18]。本研究成功构建并验证了一个基于静脉期CT影像组学标签联合临床危险因素的模型,用于术前预测进展期胃癌的LVI状态。多数研究侧重于对动脉期CT图像进行特征提取,动脉期虽能反映肿瘤的动脉血供特征,但强化不均、伪影干扰相对较多,可能影响纹理特征的稳定性,有学者基于

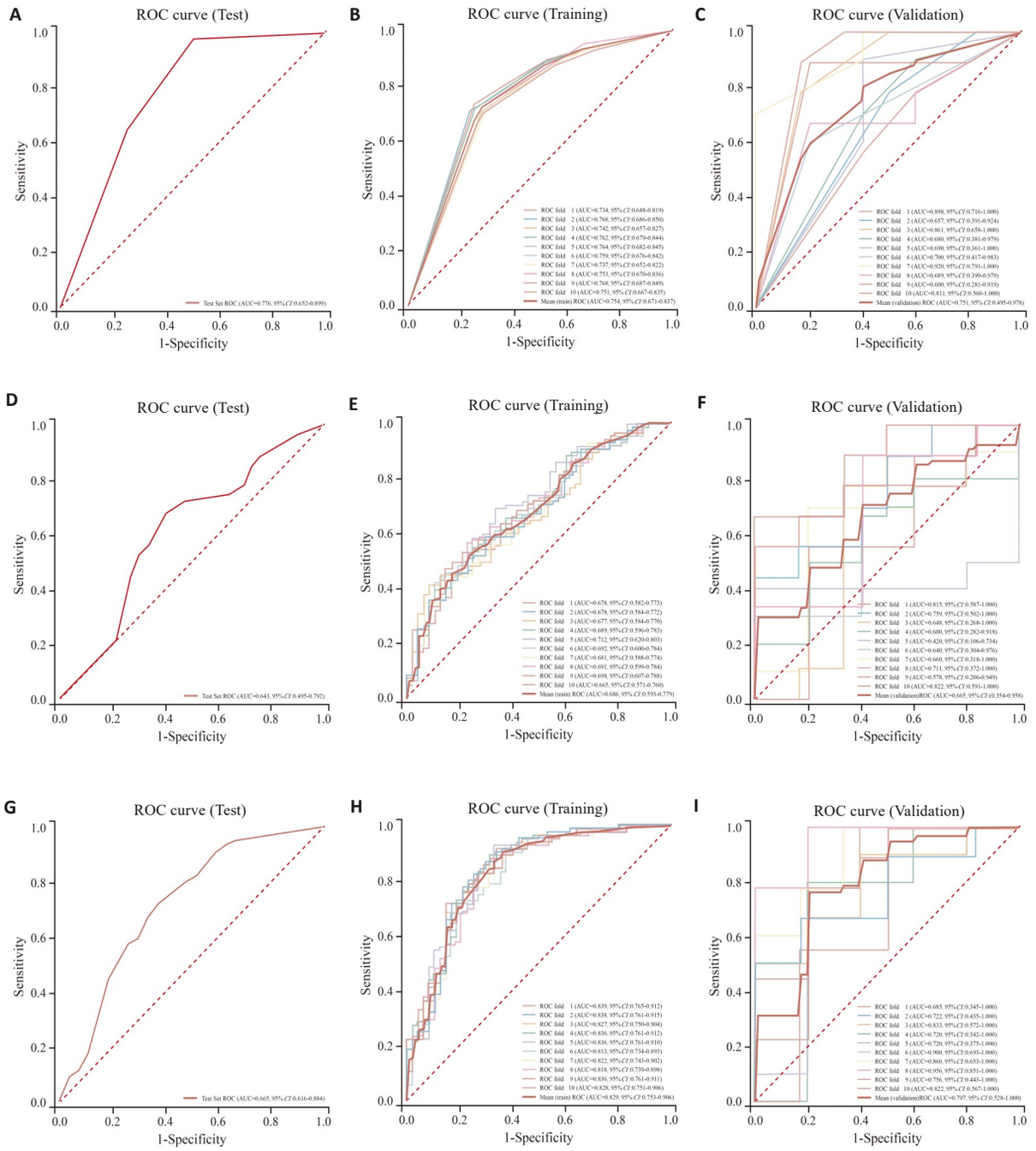

图3 各模型预测脉管浸润的ROC曲线

Fig.3 ROC curves of each model for predicting vascular invasion. **A-C:** Clinical models; **D-E:** Radiomics models; **G-I:** Combined models. **A, D, G:** Correspond to the test set; **B, E, H:** Correspond to the training set; **C, F, I:** Correspond to the validation set.

双能CT动脉期图像构建预测模型，其AUC在验证集中约为0.72[19]。静脉期图像中对比剂在肿瘤实质内分布更均匀充分，可能更适用于捕捉与肿瘤侵袭性相关的异质性信息。本研究选择静脉期CT图像进行特征提取，更好地反映肿瘤微血管的通透性及细胞外间隙的组成。有研究指出，静脉期参数与胃癌的侵袭性生物学行为关联更密切[20]，本实验结果支持了这一观点，从静脉期图像中筛选出的纹理特征与肿瘤异质性相关，为LVI预测提供了增量信息，这与既往研究[21]在对比增强CT多期相研究中发现静脉期特征具有补充价值的结论相一致。

在特征处理方面，本研究采用了包含方差过滤、单变量分析及LASSO回归的三步筛选法，最终从1316个特征中锁定9个最具预测价值的特征构建Rad-score，该方法在降维的同时避免了过拟合，保证了模型的简约与稳健性。本研究在临床变量选择上，不仅纳入了常规的年龄、性别、肿瘤部位、T分期等，还重点关注了血清CEA水平、PNI等深度病理指标，通过多因素logistic回归明确了淋巴结转移与神经侵犯为LVI的独立临床预测因子，并将其与影像组学标签（Rad-score）有机结合。在模型整合层面，早期研究多集中于单一的影像组学模型

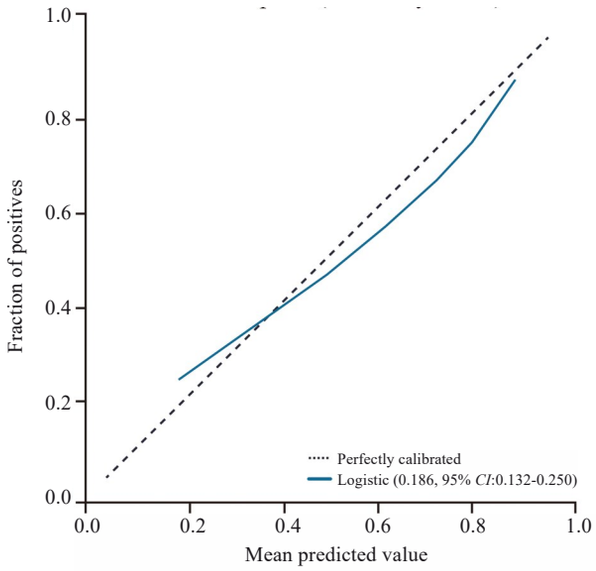

图4 联合模型在验证集中的校准曲线

Fig. 4 Calibration curve of the joint model in the validation set.

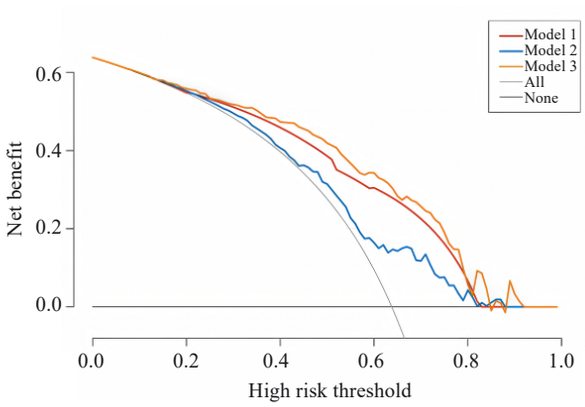

图5 3种模型的临床决策曲线

Fig. 5 Clinical decision curves of the three models. Model 1: clinical model, model 2: radiomics model, model 3: combined model.

表5 基于联合模型预测概率的风险分层结果

Tab. 5 Risk stratification results based on the predicted probability of the joint model

Hierarchical risk	Range of threshold	*n*	Positive of LVI [*n*(%)]
Low risk	<0.30	33	6(18.2)
Medium risk	0.30-0.56	33	15(45.5)
High risk	>0.56	60	52(86.7)

Comparison among groups, χ^2=38.46, P<0.001.

构建，其AUC值多在0.65~0.75[22, 23]，本研究通过多因素logistic回归明确了淋巴结转移与神经侵犯为LVI的独立临床预测因子，并将其与影像组学标签（Rad-score）有机结合。联合模型在验证集中的AUC（0.797）显著高于单一影像组学模型（0.665），也略高于单一临床模型（0.751），虽然后者差异未达统计学意义，但DCA曲线清晰显示联合模型在更宽的阈值范围内具有更高的临床净获益，这验证了多模态信息整合的优势，与既往研究[24]提倡结合临床与影像组学参数以提升预测性能的理念相符。通过多因素分析证实，淋巴结转移和神经侵犯是LVI最强的独立临床预测因子，这一发现与胃癌的侵袭转移生物学过程相符，淋巴结转移意味着肿瘤细胞已具备通过淋巴管扩散的能力，其与脉管浸润存在共同的分子通路基础[25]。神经侵犯则反映了肿瘤一种特殊的侵袭模式，其过程涉及复杂的肿瘤-神经相互作用，常与脉管侵袭相伴发生，是公认的不良预后标志[26, 27]，通过SHAP分析直观地验证了这两个因素在联合模型中的主导贡献，这种可解释性分析增强了模型的透明度和临床医生的信任度。此外，本研究基于联合模型构建了列线图，将复杂的数学模型转化为易于临床使用的可视化评分工具，便于个体化风险评估，这与既往研究[28]构建列线图预测LVI的努力方向一致，但本研究进一步整合了静脉期特有的影像组学信息。

本研究创新性地以增强CT静脉期作为影像组学分析的核心期相，基于其图像特性更利于反映肿瘤实质均质化强化后的异质性纹理特征，并系统性地将其与关键的临床病理因素相结合，构建了易于临床解读的列线图，采用了严谨的影像组学分析流程，包括手动精细勾画、特征稳定性测试（ICC）、多步骤特征筛选（LASSO）以及基于SHAP的可解释性分析，增强了研究的科学性与透明性，通过DCA量化评估了模型的临床净获益，为利用常规CT静脉期图像进行深度功能挖掘提供了实证支持。本研究通过逻辑回归模型，将具有独立预测价值的临床因子（淋巴结转移、神经侵犯）与综合量化影像信息的Rad-score进行有机整合，这种融合策略使模型既具备临床指标的强生物学意义，又包含了影像组学提供的、肉眼无法识别的定量信息。SHAP分析进一步展示了各特征对预测结果的贡献度与方向，使预测结果更具说服力，有利于临床理解与接受，通过构建列线图，本研究将预测模型转化为直观的临床决策辅助工具。

本研究亦存在若干局限性：本研究是一项单中心回顾性研究，未行多中心验证，未来的研究需要多中心数据和前瞻性设计来评估现有研究；肿瘤分割为手动完成，虽经一致性检验，但仍耗时且存在主观性，未来可探索基于深度学习的自动或半自动分割方法，以提高效率与一致性；本研究纳入的神经侵犯状态为术后病理结果，限制了其在严格术前场景下的应用，未来研究可探索基于高分辨率MRI或特殊CT重建技术对神经侵犯进行术前影像学评估的可能性；影像组学特征与特定的生物学通路或分子标志物（如EMT相关蛋白、血管生成因子）之间的关联尚未深入探讨，后续可结合基因组学、蛋白组学等多组学数据，深入揭示影像组学特征背后的

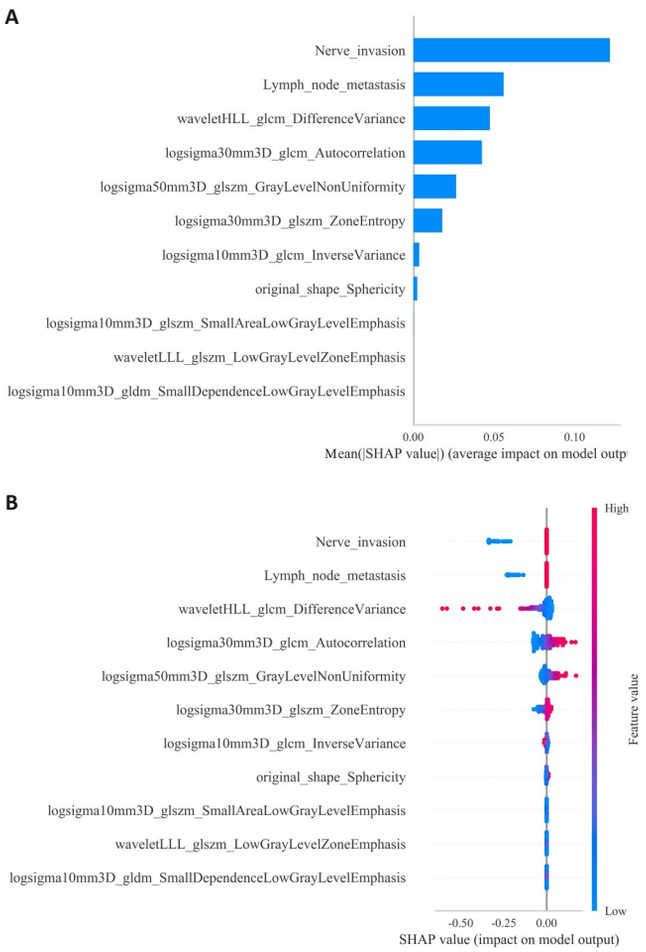

图6 通过SHAP方法对模型进行整体可视化分析

Fig. 6 Overall visualization analysis of the model using the SHAP method. **A:** The SHAP bar chart shows the weights of the 11 most important features of the model. **B:** The SHAP swarm plot displays the positive or negative influence of each feature on the prediction probability through red and blue colors.

生物学机制，构建更具解释性的预测模型。

综上所述，本研究构建的基于静脉期CT的临床-影像组学联合模型，能够有效整合肿瘤的定量影像信息与关键的术前临床风险因素（淋巴结转移、神经侵犯），为进展期胃癌患者术前无创性预测脉管浸润状态提供了一种具有一定效能和临床转化潜力的工具。然而，影像组学标签相对于临床模型的增量预测价值有限，且联合模型与临床模型的AUC差异无统计学意义，该模型有助于在术前识别LVI高危患者，但其临床推广仍需多中心、大样本研究进一步验证。

参考文献：

[1] Bray F, Laversanne M, Sung H, et al. Global cancer statistics 2022: GLOBOCAN estimates of incidence and mortality worldwide for 36 cancers in 185 countries[J]. CA Cancer J Clin, 2024, 74(3): 229-63.

[2] Yuan SQ, Nie RC, Jin Y, et al. Perioperative toripalimab and chemotherapy in locally advanced gastric or gastro-esophageal junction cancer: a randomized phase 2 trial[J]. Nat Med, 2024, 30 (2): 552-9.

[3] Li YY, Huang LB, Li L, et al. The evaluation of gastric cancer lymphovascular invasion using CT volume perfusion[J]. Discov Med, 2024, 36(189): 2037.

[4] Zhang FX, Chen HX, Luo DD, et al. Lymphovascular or perineural invasion is associated with lymph node metastasis and survival outcomes in patients with gastric cancer[J]. Cancer Med, 2023, 12 (8): 9401-8.

[5] Miratashi Yazdi SA, Nazar E. Lymphovascular invasion evaluation by the CD31 expression in gastric adenocarcinoma[J]. Iran J Pathol, 2023, 18(2): 140-6.

[6] Lee J, Cha S, Kim J, et al. Ensemble deep learning model to predict lymphovascular invasion in gastric cancer[J]. Cancers, 2024, 16 (2): 430.

[7] Zhen SY, Wei Y, Song R, et al. Prediction of lymphovascular invasion of gastric cancer based on contrast-enhanced computed tomography radiomics[J]. Front Oncol, 2024, 14: 1389278.

[8] Du GT, Zeng Y, Chen D, et al. Application of radiomics in precision prediction of diagnosis and treatment of gastric cancer[J]. Jpn J Radiol, 2023, 41(3): 245-57.

[9] He XX, Yang SJ, Ren JL, et al. Synergizing traditional CT imaging with radiomics: a novel model for preoperative diagnosis of gastric

neuroendocrine and mixed adenoneuroendocrine carcinoma[J]. Front Oncol, 2024, 14: 1480466.

[10] Chen T, Wu J, Cui CH, et al. CT-based radiomics nomograms for preoperative prediction of diffuse-type and signet ring cell gastric cancer: a multicenter development and validation cohort[J]. J Transl Med, 2022, 20(1): 38.

[11] Yang L, Sun JY, Yu XB, et al. Diagnosis of serosal invasion in gastric adenocarcinoma by dual-energy CT radiomics: focusing on localized gastric wall and peritumoral radiomics features[J]. Front Oncol, 2022, 12: 848425.

[12] 谢建高, 易 鑫, 杨芬霞, 等. 基于CT和临床特征构建的机器学习模型在局部进展期胃癌隐匿性腹膜转移中的预测价值[J]. 福建医科大学学报, 2024, 58(5): 323-30.

[13] Chauhan A, Chan K, Halfdanarson TR, et al. Critical updates in neuroendocrine tumors: Version 9 American Joint Committee on Cancer staging system for gastroenteropancreatic neuroendocrine tumors[J]. CA A Cancer J Clin, 2024, 74(4): 359-67.

[14] Joshi SS, Badgwell BD. Current treatment and recent progress in gastric cancer[J]. CA A Cancer J Clin, 2021, 71(3): 264-79.

[15] Ge HT, Chen JW, Wang LL, et al. Preoperative prediction of lymphovascular and perineural invasion in gastric cancer using spectral computed tomography imaging and machine learning[J]. World J Gastroenterol, 2024, 30(6): 542-55.

[16] Varvarousis DN, Marini AA, Ntritsos G, et al. Relationship of lymphatic vessel invasion and density with clinicopathological parameters and survival in patients with gastric carcinoma: a systematic review and meta-analysis[J]. Pathol Res Pract, 2025, 269: 155877.

[17] Fu LL, Xie F, Sun PH, et al. First clinical investigation to predict lymphovascular and/or perineural invasion in gastric cancer using 18F-FAPI-42 PET/CT parameters[J]. Eur J Nucl Med Mol Imaging, 2025, 52(13): 4778-87.

[18] Li DL, Li WQ, Pang YQ, et al. Meta-analysis of the relationship between lymphovascular invasion and prognosis of patients with stage I gastric cancer[J]. Medicine, 2022, 101(26): e29798.

[19] He YY, Yang M, Hou R, et al. Preoperative prediction of perineural invasion and lymphovascular invasion with CT radiomics in gastric cancer[J]. Eur J Radiol Open, 2024, 12: 100550.

[20] 周岱磐. 胃癌原发灶增强CT联合影像组学预测Ki-67表达及脉管侵犯的研究[D]. 芜湖: 皖南医学院, 2023.

[21] Zhou YH, Liu Y, Zhang X, et al. Dual-phase contrast-enhanced CT-based intratumoral and peritumoral radiomics for preoperative prediction of lymphovascular invasion in gastric cancer[J]. BMC Med Imaging, 2025, 25(1): 43.

[22] Zhang K, Ren YY, Xu SF, et al. A clinical-radiomics model incorporating T2-weighted and diffusion-weighted magnetic resonance images predicts the existence of lymphovascular invasion/perineural invasion in patients with colorectal cancer[J]. Med Phys, 2021, 48(9): 4872-82.

[23] Chen QY, Hong ZL, Zhong Q, et al. Nomograms for pre- and postoperative prediction of long-term survival among proximal gastric cancer patients: a large-scale, single-center retrospective study[J]. World J Clin Cases, 2019, 7(21): 3419-35.

[24] Tan ZY. Recent advances in the surgical treatment of advanced gastric cancer: a review[J]. Med Sci Monit, 2019, 25: 3537-41.

[25] Li XJ, Wang YY, Zhai ZY, et al. Predicting response to immunotherapy in gastric cancer *via* assessing perineural invasion-mediated inflammation in tumor microenvironment[J]. J Exp Clin Cancer Res, 2023, 42(1): 206.

[26] Ren TZ, Zhang WJ, Li SL, et al. Combination of clinical and spectral-CT parameters for predicting lymphovascular and perineural invasion in gastric cancer[J]. Diagn Interv Imaging, 2022, 103(12): 584-93.

[27] Dong D, Fang MJ, Tang L, et al. Deep learning radiomic nomogram can predict the number of lymph node metastasis in locally advanced gastric cancer: an international multicenter study[J]. Ann Oncol, 2020, 31(7): 912-20.

[28] Tong YX, Ye X, Chen YQ, et al. A nomogram model of spectral CT quantitative parameters and clinical characteristics predicting lymphovascular invasion of gastric cancer[J]. Heliyon, 2024, 10(7): e29214.

（编辑:林 萍）