· 短 篇 论 著 · Brief Article ·

中国现代
普通外科进展
Chin J Curr Adv Gen Surg

2025年11月 第28卷 第11期 Nov. 2025 Vol. 28 No. 11

腹腔镜联合胆道镜经胆囊管胆总管探查取石术的临床疗效

叶方之 冯宪光 武瑞

山东大学附属山东省立第三医院 肝胆外科 （山东 济南 250031）

【摘要】分析腹腔镜联合胆道镜经胆囊管胆总管探查取石术的临床疗效。回顾性分析山东大学附属山东省立第三医院肝胆外科2024年1—12月行腹腔镜胆囊切除术（LC）、胆总管切开取石一期缝合（LCBDE）或经胆囊管胆总管探查取石术（LTCBDE）患者的临床资料，筛选胆总管直径在0.8~1.2 cm且胆总管结石直径≤1.0 cm的患者共201例，根据手术方式分为观察组（LC+LTCBDE，*n*=104）及对照组（LC+LCBDE，*n*=97），比较两组住院时间、手术时间、出血量、引流管留置时间、住院费用，术后的白细胞（WBC）计数、谷丙转氨酶（ALT）、谷草转氨酶（AST）、总胆红素（TBIL）、直接胆红素（DBIL）水平及术后并发症情况。两组出血量、引流管留置时间、住院费用及术后的WBC、ALT、AST、TBIL、DBIL水平差异均无统计学意义（*P*>0.05），观察组住院时间（7.55±3.25）d，手术时间（89.69±35.61）min，优于对照组的（8.93±3.69）d和（106.78±32.09）min，差异有统计学意义（*P*<0.05）。LTCBDE作为一种保留胆总管完整性的微创术式，在胆囊结石合并胆总管结石的治疗中展现出与LCBDE相当的结石清除率，且具有创伤小、恢复快的优势，值得推广。

【关键词】腹腔镜•胆道镜•胆囊结石•胆总管结石•经胆囊管取石•胆总管切开取石

【中图分类号】R657.4+2

【文献标识码】B DOI: 10.3969/j.issn.1009-9905.2025.11.009

【文章编号】1009-9905（2025）11-0885-04

胆囊结石合并胆总管结石是胆道系统的常见病，10%~20%的胆囊结石患者合并胆总管结石[1-4]。其常引起急性胆管炎、急性胰腺炎等严重并发症，尽早治疗可以避免疾病产生严重后果[5]。目前对于胆囊结石合并胆总管结石的治疗方式主要包括开腹或腹腔镜胆囊切除术（laparoscopic cholecystectomy, LC）联合胆总管切开取石术（T管引流术或一期缝合术），LC联合同期或择期内镜逆行胰胆管造影（endoscopic retrograde cholangiopancreatography, ERCP）并取石术等。随着超细胆道镜的改良及推广，经胆囊管胆总管探查取石术（laparoscopic transcyctic common bile duct exploration, LTCBDE）越来越受到关注，本研究通过对比LC联合胆总管切开取石一期缝合术（laparoscopic common bile duct exploration, LCBDE）和LTCBDE的临床疗效，以证实LTCBDE的安全性及可行性。

1 资料与方法

1.1 一般资料 收集2024年1—12月于山东大学附属山东省立第三医院肝胆外科行LC、LCBDE或LTCBDE的胆囊结石合并胆总管结石患者的临床资料，共415例。因胆总管直径及结石大小会影响施术者对手术方式的选择，为减少选择偏倚，筛选胆总管直径在0.8~1.2 cm且胆总管结石直径≤1.0 cm的患者共201例。回顾性分析观察组（LC+LTCBDE，*n*=104）及对照组（LC+LCBDE，*n*=97）的临床数据。其中观察组男53例，女51例；年龄17~94岁，平均（61.3±16.4）岁。对照组男54例，女43例；年龄26~89岁，平均（62.8±15.9）岁。两组性别比例及年龄差

[基金项目] 国家卫生健康委医药卫生科技发展研究中心项目（WKZX2023YG0102）

[通信作者] 武瑞，E-mail: 2551527551@qq.com

异无统计学意义（P>0.05）。同时，两组胆总管直径、术前白细胞（white blood cell, WBC）计数、谷丙转氨酶（alanine aminotransferase, ALT）、谷草转氨酶（aspartate aminotransferase, AST）、总胆红素（total bilirubin, TBIL）、直接胆红素（direct bilirubin, DBIL）等指标差异均无统计学意义（P>0.05），见表 1。本研究经医院伦理委员会审批通过（KYLL-2023046）。

表 1　两组胆囊结石合并胆总管结石患者一般资料对比

指标	观察组（n=104）	对照组（n=97）	t/χ^2 值	P 值
年龄（岁）	61.3±16.4	62.8±15.9	0.640	0.523
性别（男/女）	53/51	54/43	0.447	0.504
胆总管直径（cm）	0.95±0.13	0.99±0.14	1.817	0.710
术前 WBC（10^9/L）	6.34±2.80	6.66±3.39	0.729	0.467
术前 ALT（U/L）	160.94±251.08	171.30±202.83	0.321	0.749
术前 AST（U/L）	92.79±186.00	115.28±167.47	0.899	0.370
术前 TBIL（μmol/L）	29.23±32.80	37.59±35.71	1.731	0.085
术前 DBIL（μmol/L）	18.60±24.38	24.35±27.95	1.557	0.121

1.2　纳入及排除标准　纳入标准：（1）影像学提示胆囊结石合并胆总管结石；（2）胆总管直径 0.8～1.2 cm 且胆总管结石直径≤1.0 cm；（3）术前检查无手术禁忌。排除标准：（1）影像学提示合并肝内胆管结石；（2）既往有胆系手术史；（3）存在手术禁忌，无法耐受全身麻醉手术。

1.3　手术方法

1.3.1　观察组行 LC+LTCBDE　采用经典三孔或四孔法操作，游离出胆囊动脉及胆囊管，夹闭并离断胆囊动脉，向上分离胆囊床，游离胆囊，于胆囊管远端放置 1 枚 Hem-o-lok 夹夹闭，距胆总管 1 cm 左右处半环形剪开胆囊管（图 1A），根据胆囊管直径，适当器械扩张，如超细胆道镜仍难以进入，可沿胆总管方向纵行剖开胆囊管（图 1B、C），必要时微切开胆总管，常规进镜取石（图 1D、E、F），若结石较大或结石嵌顿，予以液电碎石后取出结石。尝试反复探查肝总管及肝内胆管，若胆道镜无法进入肝总管及肝内胆管，则在胆囊管及胆总管汇合处反复吸引，避免残留结石，取石完成后根据胆总管下段情况确定是否放置胆管支架，根据剩余胆囊管长度缝合胆囊管或 Hem-o-lok 夹夹闭胆囊管，根据术中情况放置引流管。

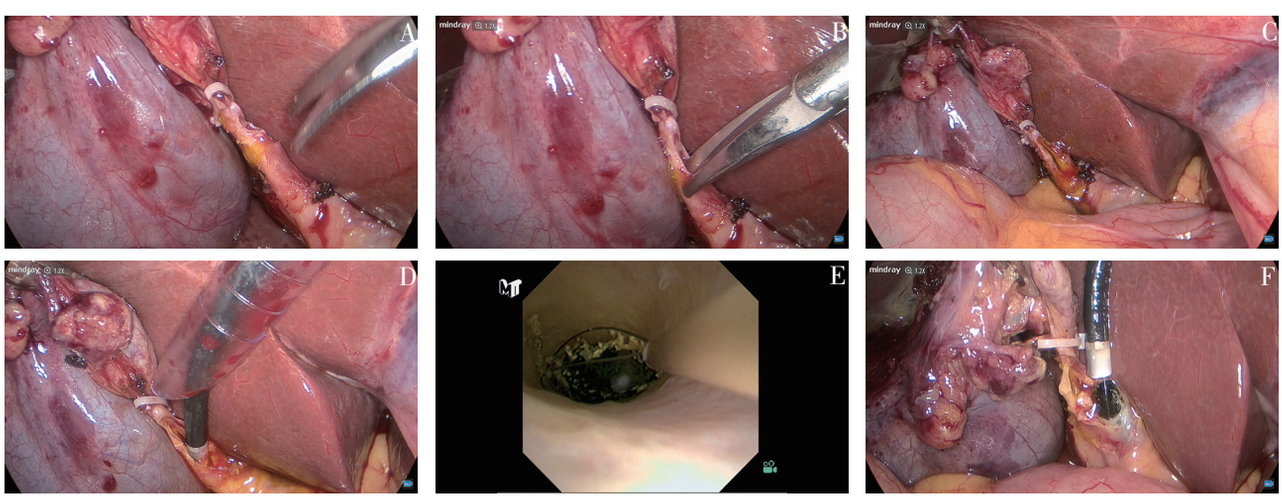

图 1　胆囊结石合并胆总管结石患者 LTCBDE 手术大致过程

A：半环形剪开胆囊管；B：纵向剖开胆囊管；C：剖开胆囊管后；D：经胆囊管进超细胆道镜；E：胆道镜下取石；F：超细胆道镜取出结石

1.3.2　对照组行 LC+LCBDE　采用经典三孔或四孔法操作，游离胆囊动脉、胆囊管及胆总管，Hem-o-lok 夹夹闭并离断胆囊管及胆囊动脉，剥离胆囊床，于胆总管前壁无血管区穿刺针刺入后抽出胆汁，明确为胆总管，剪刀剪开胆总管前壁 0.6～1.0 cm，胆道镜常规取石，若结石较大或结石嵌顿，予以液电碎石后取出结石，取石完成后反复探查肝内外胆管（2 遍以上），确定无结石残留后根据胆总管下段情况确定是否放置胆管支架，4-0 或 3-0 可吸收倒刺线连续缝合胆总管，确定无胆漏及出血后于肝十二指肠韧带处放置引流管。

1.4　观察指标　观察患者住院时间、手术时间、出血量、引流管留置时间、住院费用、术后的 WBC、ALT、AST、TBIL、DBIL 水平和术后并发症发生率。

1.5　统计学处理　采用 SPSS26.0 软件，计量资料用 $\bar{x}\pm s$ 表示，两组间比较采用 t 检验；计数资料采用例数或百分比（%）表示，组间比较采用 χ^2 检验，P<0.05 表示差异有统计学意义。

2　结果

2.1　两组术中及术后指标对比　两组出血量、引流管留置时间、住院费用及术后的 WBC、ALT、AST、TBIL、DBIL 水平差异均无统计学意义（P>0.05），但

观察组住院时间和手术时间低于对照组，差异有统计学意义（P<0.05），见表2。

表2　两组胆囊结石合并胆总管结石患者术中及术后指标对比

指标	观察组（n=104）	对照组（n=97）	t值	P值
住院时间（d）	7.55±3.25	8.93±3.69	2.820	0.005
住院费用（元）	32 600.62±5669.34	31 842.92±6274.15	0.899	0.370
手术时间（min）	89.69±35.61	106.78±32.09	3.566	<0.001
出血量（mL）	12.88±24.27	12.32±9.76	0.214	0.831
引流管留置时间（d）	3.83±2.39	4.24±1.27	1.534	0.127
术后WBC（10^9/L）	10.05±3.06	9.69±3.04	0.820	0.413
术后ALT（U/L）	99.30±109.57	121.50±139.69	1.258	0.210
术后AST（U/L）	58.83±62.05	68.82±64.54	1.118	0.265
术后TBIL（μmol/L）	23.57±19.73	21.13±17.17	0.932	0.353
术后DBIL（μmol/L）	14.65±15.78	14.12±14.31	0.249	0.804

2.2　并发症对比　两组手术均顺利完成，无中转开腹患者，无死亡病例。观察组共出现5例并发症，1例术后结石残留，为泥沙样结石，行ERCP；3例腹腔感染，其中2例抗感染治疗后好转，1例行腹腔穿刺后好转，穿刺液为感染性积液；1例胆漏，术后5 d自行好转，拔管出院。对照组出现2例胆漏，1例术后4 d自行好转，拔管出院；1例带管出院，出院后2周拔除引流管。两组并发症发生率差异无统计学意义（P=0.289>0.05）。

3　讨论

据流行病学统计，10%~20%的胆囊结石患者继发胆总管结石[1-4]，经历过胆囊排石的患者胆囊管往往较粗，为经胆囊管取石提供了有利条件。胆囊管直径直接影响胆道镜进镜及取石的难易，最初因常规胆道镜直径在0.5 cm左右，无法通过大部分胆囊管进入胆总管，但随着超细胆道镜的应用及推广，胆道镜通过胆囊管变得较为容易。当然对于较细的胆囊管可使用球囊扩张、器械扩张或胆总管微切开等方式实现胆总管探查[6-10]。但是，器械扩张或球囊扩张有可能导致胆囊管黏膜撕裂产生“假道”，即胆囊管夹层，增加进镜难度及术后胆漏风险。因此扩张时应注意扩张的幅度及力度，避免过度扩张。本中心极少应用球囊扩张，采用机械扩张及胆总管微切开较多，原因如下：(1)本中心应用超细胆道镜直径在2.8 mm左右，机械扩张基本满足，无需过度扩张；(2)球囊扩张联合导丝的应用增加患者住院费用。对于机械扩张，施术者的经验非常重要，要初步掌握胆囊管的走行及螺旋瓣的分布，避免因不适宜的扩张位置及力量，导致胆囊管假道的发生。对于已经受到损坏的胆囊管黏膜，无法判断胆囊管走行时，建议于完整胆囊管近端半环形剪开，再次判断胆囊管走行，避免盲目往胆总管方向剖开胆囊管，甚至损伤胆总管可能。一定要在明确胆囊管走行后再适度机械扩张。对于胆囊管走行迂曲、扩张困难的，可行胆总管微切开。当然部分患者胆囊管直径较粗，无需扩张，只需剪开部分螺旋瓣胆道镜就可顺利进入并完成取石。在进镜方面笔者认为长Trocar（>15 cm）可提供进镜的支撑力，同时有协助暴露的作用，减少进镜难度，值得推广。

有研究指出胆总管结石大小及数量也会影响经胆囊管取石的难度[11-13]，笔者认为结石数量只会影响取石的时间，结石大小才是决定取石难度的关键因素。对于体积较大的结石，有文献提出可应用液电或激光等方式进行碎石处理[13-14]，但笔者不建议常规碎石治疗，因大量细碎结石可能会进入肝内胆管，增加取石难度，影响结石取净率。且胆道镜进镜受胆囊管直径及胆管角度影响，进入肝内胆管较为困难，取石难度大大增加。因此，笔者建议术前评估结石较大（>1.0 cm）且非胆囊排石引起的胆总管结石患者，应行胆总管切开取石术，可缩短手术时间及降低术后结石残留率。

本研究中，观察组住院时间及手术时间明显低于对照组（P<0.05），考虑由于部分经胆囊管胆总管患者可直接用Hem-o-lok夹夹闭胆囊管，无需缝合，胆囊管夹闭确切，胆漏发生率低，可不常规放置腹腔引流管，从而缩短患者住院时间及手术时间，本研究共有9例患者未放置腹腔引流管，均属观察组，且9例患者恢复良好，无胆漏等并发症发生。

虽然LTCBDE有诸多限制及困难，但如能成功完成取石治疗，较LCBDE可保持胆总管的完整性及连续性，较ERCP可保留十二指肠乳头括约肌功能，是目前最微创的治疗方式，尤其对胆总管无明显扩张的患者，经胆囊管胆总管取石术优势尤为突出。目前认为胆总管直径>0.8 cm的患者行胆总管切开取石术是安全可行的[11-14]，因此对于直径<0.8 cm的患者既往大部分尝试LC联合ERCP治疗，但ERCP会破坏部分或全部十二指肠乳头括约肌的功能，导致肠液反流，刺激胆管壁，造成慢性炎症，增加胆管

结石复发率[15-16]。自从本中心引进超细胆道镜之后，经胆囊管胆总管取石的成功率大幅升高，因此该项技术是值得推广的。

总之，LTCBDE作为一种保留胆总管完整性的微创术式，在胆囊结石合并胆总管结石的治疗中展现出与LCBDE相当的结石清除率，且具有创伤小、恢复快的优势，尤其适用于胆总管扩张不明显及胆囊排石引起继发性胆总管结石的患者。但本研究尚存在样本量偏少，随访时间短等方面的不足，且未开展多中心研究，未来需通过多中心随机对照试验进一步验证其长期疗效。

参 考 文 献

[1] Nayagan K, Shankara S, Liu Z. Evaluation of the common bile duct (CBD) diameter after laparoscopic cholecystectomy (LC) and laparoscopic common bile duct exploration (LCBDE): a retrospective study [J]. Surg Laparo Endo Per. 2023, 33(1): 62-68. DOI: 10.1097/SLE.0000000000001135.

[2] 叶赛，赵杰，李威威，等. 加速康复外科对胆囊结石并胆总管结石患者康复、炎症和应激的影响[J]. 中华实验外科杂志，2023，40(9)：1831-1834. DOI: 10.3760/cma.j.cn421213-20230207-01033.

[3] 徐新明，于亚平，孙俊，等. 两种微创手术方式治疗胆囊结石合并胆总管结石的疗效比较[J]. 中国普通外科杂志，2025，34(2)：375-382. DOI: 10.7659/j.issn.1005-6947.240290.

[4] 郑亚民，刘东斌，王悦华，等. 胆囊结石继发胆总管结石腹腔镜外科手术治疗方法的选择策略[J]. 中华外科杂志，2019，57(4)：282-287. DOI: 10.3760/cma.j.issn.0529-5815.2019.04.008.

[5] 苏彬，娄丽华，张诗彤，等. 经内镜逆行胰胆管造影术取石术联合腹腔镜治疗胆囊结石合并肝外胆管结石的临床疗效研究[J]. 河北医学，2022，(1)：137-140. DOI: 10.3969/j. issn. 1006-6233.2022.01.028.

[6] 刘楠，刘奇，陈德兴. 腹腔镜下经胆囊管切开胆总管探查取石术的研究进展[J]. 中国微创外科杂志，2024，24(5)：363-368. DOI: 10.3969/j.issn.1009-6604.2024.05.009.

[7] 张志，屠政斌，陈俊杰，等. 胆道探条逐级扩张术联合支撑引导技巧在腹腔镜经胆囊管胆总管探查取石术中的应用[J]. 中华肝胆外科杂志，2024，30(2)：137-139. DOI: 10.3760/cma. j. cn113884-20230908-00065.

[8] 罗毅，时吉庆，陈良，等. 经胆囊管汇入部微切开与胆总管切开在腹腔镜胆道探查术中的应用效果比较[J]. 中国现代普通外科进展，2025，28(1)：66-69. DOI: 10.3969/j.issn.1009-9905.2025.01.014.

[9] 冯矗，罗浩，左亮，等. 腹腔镜胆囊切除联合胆道镜经胆囊管探查取石术与经胆总管取石术治疗胆囊合并胆总管结石的疗效比较[J]. 同济大学学报(医学版)，2023，44(1)：105-109. DOI: 10.12289/j.issn.1008-0392.22316.

[10] 徐小云，胡伟民，王玉珍，等. 腹腔镜联合胆道镜经胆囊管微切开胆总管取石术临床研究 ——单位中心经验[J]. 江西医药，2021，56(9)：1336-1339. DOI: 10.3969/j.issn.1006-2238.2021.09.007.

[11] Lu F, Jian H, Hao Z, et al. Laparoscopic transcystic common bile duct exploration in patients with a nondilated common bile duct[J]. Ann Palliat Med, 2021, 10(12): 12845-12856. DOI: 10.21037/apm-21-3609.

[12] 王子健，杨季红. 腹腔镜下胆道镜经胆囊管胆总管探查取石术的临床应用进展[J]. 医学研究与战创伤救治，2023，36(12)：1340-1344. DOI: 10. 16571 / j. cnki. 2097-2768. 2023. 12. 020.

[13] 宋兴超，韩亚民，杨伟斌，等. 腹腔镜联合超细胆道镜治疗胆囊结石并无胆总管扩张胆总管结石的临床疗效[J]. 中国普通外科杂志，2023，32(12)：1965-1970. DOI: 10.7659/j.issn.1005-6947.2023.12.017.

[14] 侯建根，张艳花，孙焕宏，等. 急性胆源性胰腺炎LC+LCBDE与LC+ERCP/EST治疗的对比研究[J]. 中华肝胆外科杂志，2024，30(3)：202-206. DOI: 10.3760/cma. j.cn113884-20230921-00085.

[15] 邹瑞，杨玉龙，祁春春，等. 内镜逆行胰胆管造影取石术与开腹手术治疗胆总管结石的疗效对比研究[J]. 中华普通外科杂志，2014，29(11)：857-859. DOI: 10.3969/j.issn.1006-6233.2022.01.028.

[16] 王宏，李虎山，肖怀忠，等. 腹腔镜胆管切开取石三种方法的Ⅰ期缝合与胆漏和远期复发[J]. 中华普通外科杂志，2019，34(10)：901-903. DOI: 10.360.cma.j.issn.1007-631X.2019. 10.026.

（收稿日期：2025-06-13）