·病例报告·

DOI：10.12449/JCH250220

经口胆道镜联合经皮胆道穿刺引流会师术治疗Beger术后胆瘘1例报告

王语馨[1,2]，顾伟刚[2]，金　正[2]，张筱凤[1,2,3,4]

1 浙江中医药大学第四临床医学院，杭州 310003
2 西湖大学附属杭州市第一人民医院消化内科，杭州 310058
3 浙江省中西医结合胆胰疾病重点实验室，杭州 310006
4 浙江省临床肿瘤药理与毒理学研究重点实验室，杭州 310058

通信作者：张筱凤，19883201892@163.com（ORCID：0009-0007-1858-8905）

摘要：保留十二指肠胰头局部切除术（Beger术）术后胆管损伤发生率较高，而胆管损伤的治疗方式取决于损伤严重程度，内镜治疗在胆管损伤严重的情况下较困难。近期西湖大学附属杭州市第一人民医院收治1例因Beger术后出现胆瘘的患者，通过经口胆道镜联合经皮胆道穿刺引流会师术成功诊治，取得良好效果。

关键词：胆瘘；穿刺抽液术；胰胆管造影术，内窥镜逆行

基金项目：杭州市重点医学学科建设基金（OO20190001）

Successful treatment of biliary fistula after Beger surgery by oral choledochoscopy-assisted percutaneous-endoscopic rendezvous technique: A case report

WANG Yuxin[1,2], GU Weigang[2], JIN Zheng[2], ZHANG Xiaofeng[1,2,3,4]

1. The Fourth Clinical Medical College of Zhejiang Chinese Medical University, Hangzhou 310003, China; 2. Department of Gastroenterology, Affiliated Hangzhou First People's Hospital, Westlake University School of Medicine, Hangzhou 310058, China; 3. Key Laboratory of Integrated Traditional Chinese and Western Medicine for Biliary and Pancreatic Diseases of Zhejiang Province, Hangzhou 310006, China; 4. Key Laboratory of Clinical Cancer Pharmacology and Toxicology Research of Zhejiang Province, Hangzhou 310058, China

Corresponding author: ZHANG Xiaofeng, 19883201892@163.com (ORCID: 0009-0007-1858-8905)

Abstract: Duodenum-preserving pancreatic head resection, also known as Beger surgery, has a high incidence rate of bile duct injury after surgery, while the treatment modality for bile duct injury depends on the severity of the injury, and endoscopic therapy is often challenging in case of severe bile duct injury. Recently a patient with biliary fistula after Beger surgery was admitted to Affiliated Hangzhou First People's Hospital, Westlake University, and successful diagnosis and treatment were achieved through oral choledochoscopy-assisted percutaneous-endoscopic rendezvous technique.

Key words: Biliary Fistula; Paracentesis; Cholangiopancreatography, Endoscopic Retrograde

Research funding: The Construction Fund of Key Medical Disciplines of Hangzhou (OO20190001)

1　病例资料

患者男性，42岁，因“Beger术后1个月，皮肤、巩膜黄染10天”于2023年11月29日就诊于西湖大学附属杭州市第一人民医院。患者1个月前体检发现胰腺肿物，至当地医院就诊，考虑“胰腺导管内乳头状黏液性肿瘤”，行保留

十二指肠胰头局部切除术(Beger术)，术后带腹引管出院，10天前出现皮肤、巩膜黄染，伴尿色加深，至外院就诊，行内镜逆行胰胆管造影(ERCP)，反复尝试胆管插管失败，考虑“胆总管下段狭窄，胆瘘”，现为求进一步治疗，收治入院。目前诊断：(1)胆瘘；(2)胰腺术后(Beger术)；(3)梗阻性黄疸；(4)既往病史无特殊。入院体格检查：体温36.9 ℃，心率86次/min，血压111/68 mmHg，呼吸12次/min，皮肤巩膜黄染，心肺未见异常，腹软，上腹压痛，无反跳痛，腹壁可见陈旧性手术疤痕及右上腹引管。入院后查血常规：白细胞3.5×10^9/L，血红蛋白130 g/L，血小板215×10^9/L；生化检查：丙氨酸氨基转移酶159 U/L，门冬氨酸氨基转移酶89 U/L，γ-谷氨酰基转移酶61 U/L，总胆红素106.5 μmol/L，结合胆红素73.8 μmol/L，间接胆红素32.7 μmol/L，C反应蛋白3.6 mg/L；2023年11月29日腹部CT平扫示：胰头术后改变，术区引流管旁小条片高密度影(图1a)，肝内胆管纤细，经皮胆道穿刺引流术(percutaneous transhepatic cholangial drainage，PTCD)条件欠佳(图1b)。

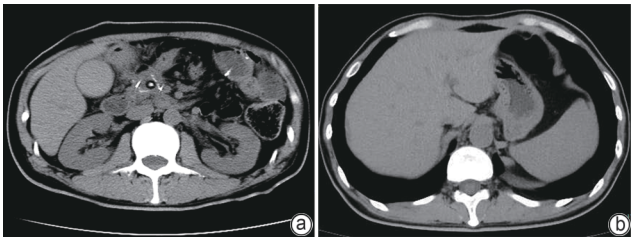

注：a，胰头术后改变，术区引流管旁小条片高密度影；b，肝内胆管纤细。

图1 腹部CT平扫

Figure 1 Abdominal computed tomography

2023年11月30日行ERCP+子镜探查，超选胆管成功后，造影见造影剂在后腹腔局部聚集(图2a)，夹闭腹引管，继续注入造影剂可见胆总管中上段显影，下端轻度狭窄(图2b)，置入导丝，导丝无法越过胆瘘处，反复进入胆汁湖，导丝引导下置入子镜，直视下见后腹膜腔，胆汁不断渗出(图2c)，未见胆总管断端，遂退镜。由于入院时肝内胆管纤细，为创造PTCD条件，故尝试夹闭腹引管，后患者出现上腹部疼痛，发热，体温38.0 ℃，右上腹压痛明显，急查验血：中性粒细胞79.6%，超敏C反应蛋白89.9 mg/L，予打开腹腔引流管、抗生素升阶梯、退热止痛等治疗后患者体温下降，腹痛症状好转，后再次夹闭腹腔引流管。2023年12月3日复查腹部CT示：肝内胆管扩张至0.7～0.9 cm(图3)。2023年12月4日行超声引导下经皮左侧肝内穿刺引流术，造影显示胆总管下端造影剂团片状外漏，未见十二指肠显影，将8Fr引流管头端置于胆汁湖内(图4)。术后患者未出现腹痛、发热等症状，PTCD管每日引流量约100～200 mL，腹引管每日引流量约20～30 mL。2023年12月7日行PTCD联合ERCP会师术，沿导丝置入子镜，探查见腹引管管壁及PTCD管头端(图5a)，沿PTCD管置入斑马导丝至胆汁湖内(图5b)，用网篮在X线下套取经PTCD顺行导丝从乳头拉出(图5c)，逆行置入全覆膜金属支架(10 mm×6 cm)越过胆瘘上端1.5 cm，见黑褐色胆汁流出，并将PTCD管前端调整至肝门处(图5d)。术后患者未出现腹痛、发热等症状，术后第1天腹腔引流管引流量约10 mL后逐渐减少，第3天无液体流出，2023年12月11日拔除引流管出院，建议第1、3、6个月随访。

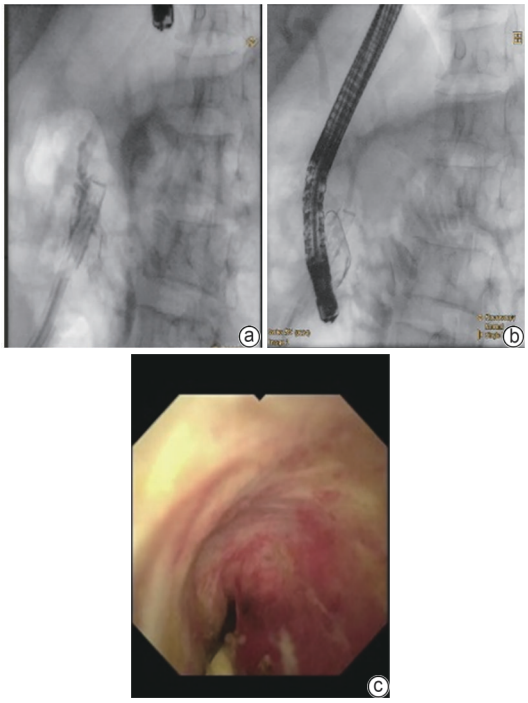

注：a，造影剂在后腹腔局部聚集；b，胆总管中上段显影，下端轻度狭窄；置入导丝，导丝无法越过胆瘘处，反复进入胆汁湖；c，置入子镜，直视下见胆瘘处下端管壁。

图2 第一次行ERCR

Figure 2 Endoscopic retrograde cholangiopancreatography for the first time

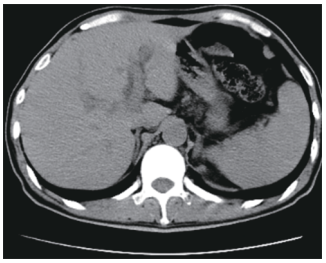

注：腹部CT平扫示肝内胆管扩张。

图3 腹部CT平扫

Figure 3 Abdominal computed tomography

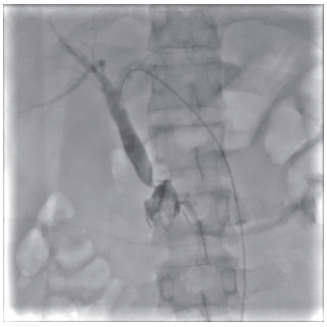

注：导管导丝配合下通过肝总管段进入胆总管内，造影显示胆总管下端见造影剂团片状外漏，未见十二指肠显影，将8Fr引流管头端置于胆汁湖内。

图4　经皮经肝左侧肝内胆管置管引流术

Figure 4　Percutaneous transhepatic cholangiography

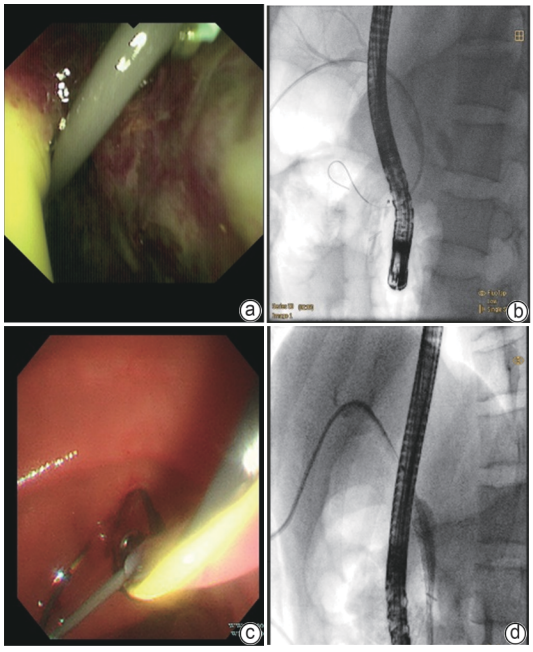

注：a，子镜见腹引管管壁及PTCD管头端；b，沿PTCD管置入斑马导丝至胆汁湖内；c，用网篮在X线下套取经PTCD顺行导丝从乳头拉出；d，逆行置入全覆膜金属支架（10 mm×6 cm）越过胆瘘上端1.5 cm，将PTCD管前端调整至肝门处。

图5　经皮内镜会师术

Figure 5　Percutaneous-endoscopic rendezvous technique

患者于术后3个月至西湖大学附属杭州市第一人民医院复诊，腹部CT平扫示胆道金属支架、PTCD管位置良好（图6），血常规、生化等指标未见异常，PTCD管无液体引出，拔除PTCD管后好转出院。

2　讨论

目前Beger手术主要应用于胰腺良性肿瘤的治疗，如胰头部分支胰管型导管内乳头状肿瘤、实性假乳头状肿瘤、黏液性囊腺瘤[1]。因其具有保留十二指肠和减少

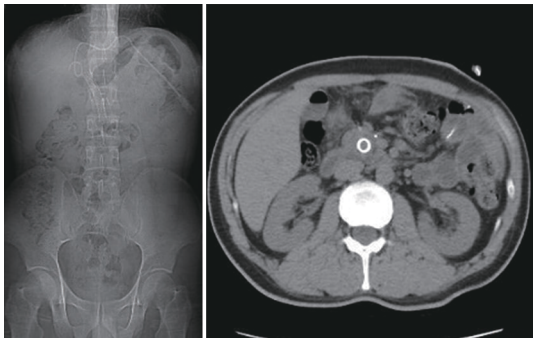

注：经皮胆管引流术后，胆道金属支架置入术后，支架位置良好。

图6　腹部CT

Figure 6　Abdominal computed tomography

胰腺及胆道组织损失的优势逐渐为外科医生和患者接受[2]。然而，Beger手术存在许多术后并发症，主要包括急性胰腺炎、胰断面出血、胰瘘以及缺血性十二指肠瘘、腹膜后积液、胆道损伤等，其中以胰瘘、胆瘘及胆总管狭窄最为常见[3-4]。由于胆总管胰腺段及十二指肠乳头血供主要由胰十二指肠后动脉弓供应，一旦血供破坏，便会因缺血出现胆瘘等并发症[5]。考虑到Beger术后胆瘘或胰瘘等并发症，术后挽救极为困难，应在术前或术中采取有效预防措施，这将有助降低术后中远期并发症。一项回顾性研究表明，胰头局部切除术前放置胆胰管支架可有效避免术后胆胰管瘘或狭窄等并发症[6]。大部分Beger术后胆瘘的发生原因在于胆管壁损伤或胆道缺血，因此术中应严格保留胰腺十二指肠上动脉后支[1]，或术中有效识别胆总管。有研究显示吲哚菁绿可极大促进术中胆道识别[7]。

对于发生胆管损伤的患者，主要处理措施包括胆管单纯缝合修补、胆管端端吻合术、胆管空肠吻合术、肝空肠吻合术、内镜治疗等。当损伤超过胆管直径一半以上时，很难进行胆管单纯缝合及端端吻合，通常选择胆管空肠吻合术和肝空肠吻合术等方式[8-9]，虽然两种手术方式很少引起狭窄，但仍会出现出血、胆瘘、胆肠反流后并发胆道逆行感染等并发症，且存在创伤性大、术后恢复期较长以及二次手术的弊端。随着内镜手段的不断进步，术后胆管损伤的治疗逐渐从手术修复转向内镜介入，放置鼻胆管或支架可有效封闭瘘口，引流胆汁，创伤小，治疗总体有效率可达82.43%[10]，但内镜手段往往适用于胆管壁微小穿孔等损伤类型[11]，对于严重胆道损伤，虽然既往报道已证实内镜下置入胆管支架引流可以成功治愈胆管断裂[12]，但手术成功率较低，对手术操作者的经验要求极高，特别在胰腺过渡区胆总管破裂的情况下，内镜直视下无法观察到胆管下残端[13]。

在本病例中，该患者多次行ERCP，无法通过胆道直视镜下观察到胆管残端上端，同时胆管损伤的两个节段之间的锐角给手术带来了额外挑战，ERCP单一方法“盲目”插管通过胆汁湖的可能性非常低，可尝试PTCD与内镜对接技术。本案例亮点有两个：(1)在于患者术前肝内胆管纤细，需反复夹闭腹腔外引流管使肝内胆管扩张，为PTCD提供条件；(2)经PTCD管置入斑马导丝至胆瘘处后，无法直接通过胆道直视镜下抓取导丝，考虑到网篮的三维立体结构更易捕获PTCD侧导丝，因此在X线辅助下采用网篮套取，同时严格控制两侧角度，实现顺利对接。

综上所述，经口胆道镜联合PTCD会师术是诊治部分类型胆瘘的有效手段，但术后远期存在支架再次狭窄的可能，仍需行胆肠吻合术，因此有待更多研究随访跟踪以评估该术式的远期效果。该术式操作难度较大，对术者及设备均有一定要求。此外，该术式的适应证还需讨论，可通过不断改进技术及器械，提高手术可重复率。

伦理学声明：本例报告已获得患者知情同意。

利益冲突声明：本文不存在任何利益冲突。

作者贡献声明：王语馨负责资料分析，撰写论文；顾伟刚参与收集数据，修改论文；金正参与论文修改；张筱凤指导撰写文章，修改并最后定稿。

参考文献：

[1] BUSQUETS J, FABREGAT J, BOROBIA FG, et al. Organ-preserving surgery for benign lesions and low-grade malignancies of the pancreatic head: A matched case-control study[J]. Surg Today, 2010, 40(2): 125-131. DOI: 10.1007/s00595-008-4038-6.

[2] BEGER HG, SIECH M, POCH B, et al. Limited surgery for benign tumours of the pancreas: A systematic review[J]. World J Surg, 2015, 39(6): 1557-1566. DOI: 10.1007/s00268-015-2976-x.

[3] BEGER HG, MAYER B, RAU BM. Parenchyma-sparing, limited pancreatic head resection for benign tumors and low-risk periampullary cancer: A systematic review[J]. J Gastrointest Surg, 2016, 20(1): 206-217. DOI: 10.1007/s11605-015-2981-2.

[4] BEGER HG, NAKAO A, MAYER B, et al. Duodenum-preserving total and partial pancreatic head resection for benign tumors: Systematic review and meta-analysis[J]. Pancreatology, 2015, 15(2): 167-178. DOI: 10.1016/j.pan.2015.01.009.

[5] BEGER HG, MAYER B, RAU BM. Parenchyma-sparing, limited pancreatic head resection for benign tumors and low-risk periampullary cancer—a systematic review[J]. J Gastrointest Surg, 2016, 20(1): 206-217. DOI: 10.1007/s11605-015-2981-2.

[6] GU W, WANG Y, SHEN H, et al. Value of endoscopic biliary and pancreatic duct stents in local resection of intraductal papillary myxoma of pancreatic head [J]. J Hepatobiliary Surg, 2023, 31(4): 296-299. DOI: 10.3969/j.issn.1006-4761.2023.04016.

[7] LU C, XU BW, MOU YP, et al. Laparoscopic duodenum-preserving pancreatic head resection with real-time indocyanine green guidance of different dosage and timing: Enhanced safety with visualized biliary duct and its long-term metabolic morbidity[J]. Langenbecks Arch Surg, 2022, 407(7): 2823-2832. DOI: 10.1007/s00423-022-02570-0.

[8] de REUVER PR, GROSSMANN I, BUSCH OR, et al. Referral pattern and timing of repair are risk factors for complications after reconstructive surgery for bile duct injury[J]. Ann Surg, 2007, 245(5): 763-770. DOI: 10.1097/01.sla.0000252442.91839.44.

[9] BEKTAS H, SCHREM H, WINNY M, et al. Surgical treatment and outcome of iatrogenic bile duct lesions after cholecystectomy and the impact of different clinical classification systems[J]. Br J Surg, 2007, 94(9): 1119-1127. DOI: 10.1002/bjs.5752.

[10] RAZA A, OMER A, IQBAL S, et al. Efficacy of nasobiliary tubes and biliary stents in management of patients with bile leak after liver transplantation: A systematic review[J]. Clin Endosc, 2019, 52(2): 159-167. DOI: 10.5946/ce.2018.118.

[11] WEBER A, FEUSSNER H, WINKELMANN F, et al. Long-term outcome of endoscopic therapy in patients with bile duct injury after cholecystectomy[J]. J Gastroenterol Hepatol, 2009, 24(5): 762-769. DOI: 10.1111/j.1440-1746.2008.05713.x.

[12] LEE Y, PARK CH, CHO E, et al. Management of post-liver transplantation biliary stricture inaccessible by endoscopic retrograde cholangiopancreatography: A case report[J]. World J Clin Cases, 2023, 11(34): 8235-8241. DOI: 10.12998/wjcc.v11.i34.8235.

[13] ISHIDA T, HAYASHI E, TOJIMA Y, et al. Rupture of the common bile duct due to blunt trauma, presenting difficulty in diagnosis[J]. BMJ Case Rep, 2018, 11(1): e226467. DOI: 10.1136/bcr-2018-226467.

收稿日期：2024-07-23；**录用日期：**2024-08-26

本文编辑：王亚南

引证本文：WANG YX, GU WG, JIN Z, et al. Successful treatment of biliary fistula after Beger surgery by oral choledochoscopy-assisted percutaneous-endoscopic rendezvous technique: A case report[J]. J Clin Hepatol, 2025, 41(2): 333-336.

王语馨, 顾伟刚, 金正, 等. 经口胆道镜联合经皮胆道穿刺引流会师术治疗Beger术后胆瘘1例报告[J]. 临床肝胆病杂志, 2025, 41(2): 333-336.