·临床研究·

促性腺激素释放激素类似物治疗中枢性性早熟药物超敏反应分析

许钰英[1,2]，李燕虹[1]，王丹仪[1]，马华梅[1]，陈秋莉[1]，张　军[1]，郭　松[1]，郑如江[1]
（1. 中山大学附属第一医院儿科，广东 广州 510080；2. 南方医科大学妇女儿童医学中心深圳市妇幼保健院，广东 深圳 518000）

摘　要：【目的】总结儿童对缓释型促性腺激素释放激素类似物（GnRHa）的药物超敏反应的发生率、临床特征，为儿童 GnRHa 的安全临床应用提供指导。【方法】通过回顾分析 1990.1~2023.7 在中山大学附属第一医院儿童生长中心就诊并接受 GnRHa 治疗的中枢性性早熟（CPP）或快速进展型早发青春期（EFP）的患儿病史资料，总结 GnRHa 相关药物超敏反应的发生情况，总结全身/系统性超敏反应、无菌性脓肿病例的发生率、临床特征。【结果】接受 GnRHa 治疗的 CPP/EFP 患儿有 1 684 例，女∶男=3.8∶1。有 9 例（0.53%）患儿出现了 44 例次药物超敏反应，无菌性脓肿 4 例（0.24%），共 21 例次；系统性超敏反应 5 例（0.30%），共 14 例次。有 4 例患儿对醋酸曲普瑞林发生超敏反应；3 例对醋酸亮丙瑞林发生超敏反应；2 例对醋酸曲普瑞林和醋酸亮丙瑞林均发生超敏反应。其中醋酸亮丙瑞林主要超敏反应为局部迟发性无菌性脓肿，有 4 例（4/277，1.44%）；醋酸曲普瑞林引发的超敏反应主要为全身/系统性超敏反应，有 5 例（5/1 501，0.33%）。病例 1 病情较为严重且复杂，不仅对多种 GnRHa 剂型发生超敏反应（缓释型曲普瑞林、缓释型亮丙瑞林、短效曲普瑞林），且临床表现多样，有硬结、无菌性脓肿、系统性超敏反应，甚至出现下丘脑-垂体-性腺轴功能失抑制，导致治疗失败。【结论】接受缓释型 GnRHa 治疗的儿童出现药物超敏反应的比例相对低，发生率为 0.53%，临床表现多样，主要表现为无菌性脓肿和系统性超敏反应，严重者可致下丘脑-垂体-性腺轴失抑制导致治疗失败。

关键词：促性腺激素释放激素类似物；中枢性性早熟；药物超敏反应；无菌性脓肿；性腺轴抑制失败
中图分类号：R725.8；R979.2　　**文献标志码：**A　　**文章编号：**1672-3554（2026）03-0551-10
DOI：10.11714/jsysu.med.YX20250192

Analysis of Drug Hypersensitivity Reactions to Gonadotropin-releasing Hormone Agonists in the Treatment of Central Precocious Puberty

XU Yuying[1,2], LI Yanhong[1], WANG Danyi[1], MA Huamei[1], CHEN Qiuli[1], ZHANG Jun[1], GUO Song[1], ZHENG Rujiang[1]
(1. Department of Pediatrics, The First Affiliated Hospital of Sun Yat-sen University, Guangzhou 510080, China; 2. Shenzhen Maternity and Child Healthcare Hospital, Women and Children's Medical Center, Southern Medical University, Shenzhen 518000, China)
Correspondence to: MA Huamei; E-mail: mahuamei@mail.sysu.edu.cn

Abstract:【Objective】To summarize the incidence and clinical features of drug hypersensitivity reactions in children treated with sustained-releasing gonadotropin-releasing hormone agonists (GnRHa), aiming to provide guidance for the

收稿日期：2025-12-12　　**录用日期：**2026-04-27
基金项目：广东省科技创新战略专项资金（2018A030310266）
作者简介：许钰英，第一作者，研究方向：早产儿救治、新生儿及儿童生长发育与内分泌遗传代谢，E-mail：3121904625@qq.com；马华梅，通信作者，主任医师，研究方向：性腺及肾上腺相关疾病、儿童生长发育与遗传代谢相关疾病，E-mail：mahuamei@mail.sysu.edu.cn

safe clinical application of GnRHa in children.【Methods】The medical data of children diagnosed with central precocious puberty (CPP) or early and fast puberty (EFP) were retrospectively analyzed, who received GnRHa treatment at the Children's Growth Center of the First Affiliated Hospital of Sun Yat-sen University between January 1990 and July 2023. The occurrence of GnRHa-related drug hypersensitivity reactions were summarized, including the incidence and clinical features of systemic reactions and sterile abscesses.【Results】Among the 1 684 children treated with GnRHa for CPP/EFP, the female-to-male ratio was 3.8∶1. A total of nine children (0.53%) developed 44 occurrences of drug hypersensitivity reactions. Four children (0.24%) presented with sterile abscesses (21 occurrences), and five children (0.30%) experienced systemic hypersensitivity reactions (14 occurrences). Four children were hypersensitive to triptorelin acetate, three were hypersensitive to leuprorelin acetate, and two were hypersensitive to both triptorelin acetate and leuprorelin acetate. The predominant hypersensitivity reactions to leuprorelin acetate were sterile abscesses, observed in four cases (4/277, 1.44%), whereas the main reactions to triptorelin acetate were systemic hypersensitivity reactions, affecting five cases (5/1 501, 0.33%). Case one presented with a severe and complex condition, exhibiting hypersensitivity to multiple GnRHa preparations (sustained-releasing triptorelin, sustained-releasing leuprorelin, and short-acting triptorelin), and presenting with diverse manifestations, including induration, sterile abscesses, systemic hypersensitivity reactions, and even loss of suppression of the hypothalamic-pituitary-gonadal axis, leading to treatment failure.【Conclusions】The proportion of children experiencing drug hypersensitivity reactions to sustained-releasing GnRHa is relatively low at 0.53%, with diverse manifestations. The reactions primarily manifest as sterile abscesses and systemic hypersensitivity reactions, and in severe cases, may lead to treatment failure due to loss of suppression of the hypothalamic-pituitary-gonadal axis.

Key words: gonadotropin-releasing hormone agonists; central precocious puberty; drug hypersensitivity reaction; sterile abscess; failure to suppress the hypothalamic-pituitary-gonadal axis

[J SUN Yat-sen Univ(Med Sci),2026,47(3):551-560]

促性腺激素释放激素类似物(gonadotropin-releasing hormone agonists, GnRHa)是以促性腺激素释放激素(gonadotropin-releasing hormone, GnRH)结构为基础的一类人工合成的多肽类药物,但其结构被改造以增强其活性和延长持续时间,主要用途:①短效GnRHa:生殖医学、下丘脑-垂体-性腺轴(hypothalamic-pituitary-gonadal axis, HPGA)功能的评价[1];②缓释型GnRHa(sustained-releasing GnRHa):治疗性激素依赖性疾病,如儿童中枢性性早熟(central precocious puberty, CPP)、快速进展型早发青春期(early and fast puberty, EFP)、成人前列腺癌(男)、子宫内膜异位症(女)等[2-3]。在儿童人群中,缓释型GnRHa除主要用于CPP的治疗外,也被用于成年身高受损的其他情况如生长激素缺乏症、出生小于胎龄儿、或跨性别(transgender)青春期患者(青春期抑制是其治疗方案的一部分)[4]。缓释型GnRHa的临床应用,整体而言,耐受性良好。但随着运用病例增加,药物超敏反应(drug hypersensitivity reactions, DHRs)的报告也在增加[5],其临床表现谱广:从局部性到系统性,从轻症至严重甚至威胁生命,可影响治疗依从性,甚至导致治疗无效,因此逐渐引起重视。为此,我们回顾性分析了1990.1—2023.7在中山大学附属第一医院儿童生长中心接受缓释型GnRHa治疗的CPP/EFP患儿的病史资料,旨在明确GnRHa药物超敏反应的发生率,总结系统性超敏反应和无菌性脓肿的临床特点和管理对策,为GnRHa在儿童临床应用中的安全性监测与超敏反应的管理提供依据。

1 材料与方法

1.1 一般资料

研究对象为1990.1—2023.7于中山大学附属第一医院儿童生长中心诊断为CPP或EFP并接受缓释型GnRHa治疗的儿童病例。

1.2 方 法

回顾分析儿童病例中缓释型GnRHa药物超敏

反应的发生率，系统性超敏反应、无菌性脓肿病例的临床特点、治疗和预后。本研究通过中山大学附属第一医院医学伦理委员会批准，批件号：伦审[2022]725号。

本研究对纳入患儿的以下变量进行了系统性回顾与分析：①病史、过敏史及人口学特征；②GnRHa治疗方案；③是否发生药物超敏反应及其详细临床特征与转归。

1.2.1　缓释型GnRHa　①月缓释型GnRHa：醋酸曲普瑞林[达必佳3.75 mg，皮下注射，每4周1次（辉凌德国制药有限公司）；达菲林3.75 mg，肌肉注射，每4周1次（法国博福益普生制药有限公司）]、醋酸亮丙瑞林[抑那通3.75 mg，皮下注射，每4周1次（日本武田药品工业株式会社）；贝依3.75 mg，皮下注射，每4周1次（上海丽珠制药有限公司）]。②3个月缓释型亮丙瑞林（抑那通11.25 mg，皮下注射，每12周1次，日本武田药品工业株式会社）。

1.2.2　药物超敏反应　属B类药物不良反应。临床表现上往往类似过敏反应症状，包括4类：药物过敏、药理学相互作用、非过敏性不耐受和特异性体质[6]；又可分为变应性和非变应性这2型[7]；同时可分为局部反应和系统性超敏反应。局部反应定义为在药物接触部位或注射部位附近出现的反应，它通常限于特定的身体区域，不影响全身，包括注射部位疼痛、红斑、硬结、肉芽肿、无菌性脓肿等。系统性超敏反应是指不仅限于药物接触部位，而是可以在全身各个部位引起症状，甚至可危及生命，如荨麻疹、血管性水肿、呼吸困难、低血压等[8]。严重过敏反应定义为速发、危及生命、可累及全身多系统的超敏反应，多伴有皮肤黏膜系统表现，少数可仅表现为单一呼吸系统或心血管系统症状、体征，如严重的上气道梗阻、气道痉挛及低血压等，过敏性休克为危重症表现[9]。

1.2.3　无菌性脓肿　找不到感染病因的脓肿。肿块自发或手术引流，抗微生物治疗前，对引流液感染病因的评估为阴性，通常不伴有发热和/或局部淋巴结病[10]。

1.2.4　GnRHa治疗失败定义[11]　GnRHa治疗中，包括临床青春期继续进展（乳腺或睾丸发育继续进展）、生长不减速、骨龄不抑制甚或进展快；基础血清黄体生成素（luteinizing hormone，LH）>1 U/L，GnRHa激发试验的LH>4 U/L。

1.3　统计描述与数据分析

本研究数据均为分类变量，采用频数和构成比进行统计描述，以例数和百分比（%）形式表示。

2　结 果

2.1　一般情况

1990.1—2023.7期间，有档案记录的、应用GnRHa治疗的CPP/EFP病例有1 684例，女童1 333例（79.16%），男童351例（20.84%），女：男=3.8：1。

品种有：①醋酸曲普瑞林：月缓释型：达必佳（辉凌，3.75 mg/支）、达菲林（博福普生，3.75 mg/支）；②醋酸亮丙瑞林：月缓释型：抑那通（武田，3.75 mg/支）、贝依（上海丽珠，3.75 mg/支）；3月剂型：抑那通（武田，11.25 mg/支）。

在本研究共纳入的1 684例患儿中，全程仅接受醋酸曲普瑞林治疗的患儿有1 407例（总83.55%，达菲林、达必佳分别为50.15%、33.40%），全程仅接受醋酸亮丙瑞林的患儿有183例（总10.87%，抑那通、贝依分别为10.17%、0.70%），另有94例（5.58%）因药物供应中断或超敏反应使用过醋酸曲普瑞林和亮丙瑞林两种药物。接受3月缓释型（11.25 mg/支）的患儿有140例（8.31%），均为醋酸亮丙瑞林（抑那通，武田，11.25 mg/支）。1 684例患儿中有9例（0.53%）在GnRHa治疗过程中发生44例次药物超敏反应，2例对曲普瑞林和亮丙瑞林均发生超敏反应，3例对亮丙瑞林发生超敏反应，4例对曲普瑞林发生超敏反应。局部皮肤反应6例（0.36%，共30例次），其中无菌性脓肿4例（0.24%，共21例次）；系统性超敏反应有5例（0.30%，14例次）。醋酸曲普瑞林超敏反应发生率为0.40%（6/1 501），主要为系统性超敏反应（5/1 501，0.33%）；醋酸亮丙瑞林药物超敏反应发生率为1.81%（5/277），主要为无菌性脓肿（4/277，1.44%）。病例1病情较为严重且复杂，该患儿对多种GnRHa剂型发生超敏反应，包括短效曲普瑞林、月缓释型曲普瑞林，以及月缓释型亮丙瑞林；超敏反应临床表现多样，包括注射部位硬结、无菌性脓肿、系统性超敏反应，甚至出现HPGA抑制失败；出现超敏反应的时间于同种GnRHa注射数次

后,可发生于注射后30 min内,也可发生于注射1周后。病例1未发现过敏史,但其母亲对可吸收缝线过敏,其余患儿无过敏史及过敏家族史。4例患儿因GnRHa药物超敏反应停止GnRHa治疗,其中2例对2种GnRHa均有超敏反应,另外2例对1种GnRHa有超敏反应,家属决定停止GnRHa治疗。5例患儿对1种GnRHa有超敏反应,更换为另1种GnRHa后继续治疗,过程顺利。9例患儿GnRHa治疗情况如表1所示。

表1 出现GnRHa相关药物超敏反应患儿的临床特征

Table 1 Clinical characteristics of children with GnRHa-related drug hypersensitivity reactions

Patient no.	Age (year)	Sex	Drug hypersensitivity reactions	GnRHa			Onset of event	Outcome
				Depot	Injection	Interval (wk)		
1	7.17	F	induration	TA	IM	4	from 2nd to 7th	
			systemic hypersensitivity reactions	TA	IM	4	from 10th to 12th	
			systemic hypersensitivity reactions	TA	SC	test	4th	treatment failure, cessation of injections
			sterile abscess	LA	SC	4	from 5th to 8th	
			systemic hypersensitivity reactions	LA	SC	4	7th and 8th	
2	8.83	F	sterile abscess	TA	SC	4	from 13th to 24th	cessation of injections
			sterile abscess	LA	SC	4	1st	
3	5.08	F	sterile abscess	LA	SC	3	5th	switch to TA, treatment continuing
			sterile abscess	LA	SC	12	2nd and 3rd	
4	7.00	F	sterile abscess	LA	SC	12	1st	switch to TA, treatment continuing
5	6.00	M	systemic hypersensitivity reactions	TA	SC	test	1st	
			systemic hypersensitivity reactions	TA	IM	4	1st and 2nd	cessation of injections
6	8.08	F	systemic hypersensitivity reactions	TA	IM	4	1st and 2nd	switch to LA, treatment continuing
7	8.50	F	erythema and swelling	LA	SC	12	1st and 2nd	switch to TA, treatment continuing
8	7.08	F	pain	TA	IM	4	1st	
			systemic hypersensitivity reactions	TA	IM	4	2nd	allergic to decapeptyl, switched to dipherelin
9	7.00	M	hepatic dysfunction	TA	SC	4	1st and 2nd	cessation of injections

LA: leuprorelin acetate; TA: triptorelin acetate; F: female; M: male; IM: intramuscular; SC: subcutaneous; For triptorelin, the intramuscular injection formulation is diphereline, while the subcutaneous injection formulation is decapeptyl. Leuprorelin is enantone.

2.2　特殊病例介绍

病例1

7岁2月龄，女，因“乳房发育伴生长加速9个月”来诊。7个月前当地医院行短效曲普瑞林（达必佳，0.1 mg/支，辉凌）激发试验（第1次，100 μg/m^2，≤0.1 mg，皮下注射，0、60 min后采血）[12-13]，试验过程顺利，结果提示HPGA部分发动。1个月前当地医院行短效曲普瑞林（达必佳，0.1 mg/支）激发试验（第2次），0/60 min促卵泡生成素（follicle-stimulating hormone，FSH）2.11/25.95 U/L，LH 1.07/7.8 U/L，试验过程顺利。

个人史及家族史：个人史无特殊；母亲28岁行剖宫产手术，伤口对可吸收缝线过敏，对传统需拆缝线耐受。

体格检查：身高117.5 cm（−1.2标准差，standard deviation，SD），Tanner分期：乳房B3/4 cm，腋毛A1，阴毛PH1。

实验室检查结果：骨龄（bone age，BA）9岁，盆腔超声：子宫大小为15 mm×11 mm×12 mm，内膜模糊，左侧卵巢大小20 mm×11 mm，右侧卵巢17 mm×13 mm。垂体核磁共振结果未见异常。

该患儿诊断为特发性中枢性性早熟（idiopathic central precocious puberty，ICPP），预测成年身高（predicted adult height，PAH）142.1 cm＜遗传靶身高（target height，Tht）（154±5）cm。开始接受缓释型GnRHa治疗：于本中心接受第1剂醋酸曲普瑞林治疗（达必佳，3.75 mg，辉凌，每4周1次），过程顺利。第2~7剂因当地药物供应问题改为醋酸曲普瑞林（达菲林，3.75 mg，博福益普生，每4周1次），每次用药数小时后注射部位出现硬结，数日后可消退，期间患儿乳房变软、变小。治疗6月后（7岁8月龄）当地复诊，半年身高增长2.5 cm，BA增长1年，在当地医院行短效曲普瑞林激发试验（第3次激发，达必佳，0.1 mg/支），评估HPGA抑制效果，试验过程顺利，0/60 min FSH 0.35/3.15 U/L，LH 0.24/1.72 U/L，提示HPGA抑制理想。继续当地醋酸曲普瑞林治疗（达菲林，3.75 mg，每4周1次），从第7剂开始，变软变小的乳房发育又开始明显；在第10~12剂醋酸曲普瑞林（达菲林，3.75 mg）治疗期间，注射30 min后出现系统性超敏反应，表现为全身风团样皮疹伴剧烈瘙痒、膝关节酸痛，予口服抗组胺药扑尔敏30 min后症状消退。醋酸曲普瑞林治疗1年后（共13剂），8岁2月龄复诊，身高增长8 cm，BA增加1.5岁，短效曲普瑞林激发试验（第4次激发，达必佳，0.1 mg/支），0/60 min FSH 0.35/12.39 U/L，LH 0.24/8.27 U/L，提示GnRHa治疗失败，血清IgE 438 U/mL。用药30 min后出现系统性超敏反应，表现为全身皮肤瘙痒、耳朵红肿、结膜充血、舌头肿胀，予口服抗组胺药扑尔敏30 min后症状消退。因预测成年身高（143.2 cm）不理想，家属不接受，更换为月缓释型亮丙瑞林（抑那通，3.75 mg，武田，每4周1次）继续治疗。当地第1~3剂亮丙瑞林（抑那通，3.75 mg/支）注射顺利但乳房发育维持。第4剂亮丙瑞林（抑那通，3.75 mg/支）于本中心注射，过程顺利，注射60 min后查血FSH 12.52 U/L，LH 7.49 U/L，考虑HPGA抑制效果欠佳，将亮丙瑞林（抑那通，3.75 mg/支）调整为每3周注射1次。第5剂亮丙瑞林（抑那通，3.75 mg/支）注射1周后注射部位出现红、肿、热、痛、破溃流脓，当地予外科清创，脓液细菌培养阴性，逐渐愈合留疤。本中心复诊（8岁7月龄），患儿乳房增大、外阴见分泌物、妇科超声提示子宫、卵巢发育。第6剂亮丙瑞林（抑那通，3.75 mg/支）于住院后在监测心电血氧下注射，过程顺利，但1周后注射部位再次出现无菌性脓肿，针刺引流后数天愈合。由于家长、患儿治疗愿望强烈，经沟通后决定继续在严密监测下用亮丙瑞林（抑那通，3.75 mg/支）治疗，第7剂于本中心注射，注射0/60 min FSH 5.93/17.73 U/L，LH 2.92/20.03 U/L，HPGA完全失抑制，血清IgE 632 U/mL，30 min后注射部位肿胀、手足鼻痒，上一次注射部位出现红色斑丘疹，予口服抗组胺药扑尔敏后好转。家长、患儿仍坚持继续治疗。经沟通后决定继续在严密监护下注射亮丙瑞林（抑那通，3.75 mg/支），注射前服用扑尔敏。第8剂于本中心注射，注射前30 min口服扑尔敏，注射30 min后患儿出现荨麻疹、结膜充血伴全身瘙痒，继而出现胸闷、腹痛，予肌注苯海拉明，效果欠佳，送急诊室处理，考虑“过敏性休克”，予补液、静滴地塞米松后好转。第二天注射部位出现无菌性脓肿。因加重的急性超敏反应且治疗无效，经与家长沟通，决定停止GnRHa治疗（诊治过程见图1）。此时患儿实际年龄9岁1月龄，身高134.5 cm（−0.02 SD），BA 12岁（身高别骨

龄标准差:-2.75 SD),PAH 145.9 cm。整个治疗过程中已抑制的HPGA活性失抑制(患儿治疗过程中基础血清LH水平如图2所示,部分超敏反应临床表现如图3所示)。

该患儿GnRHa药物超敏反应特点:①临床表现多样:注射部位硬结、无菌性脓肿、系统性超敏反应(急性荨麻疹、全身瘙痒、膝关节酸痛、胸闷、腹痛等)、HPGA活性失抑制(生长快、骨龄进展快、GnRHa激发试验证实);②对不同种类GnRHa有超敏反应:月缓释型曲普瑞林达菲林、月缓释型亮丙瑞林抑那通;③对不同剂型GnRHa有超敏反应:短效曲普瑞林达必佳、月缓释型曲普瑞林达菲林;④发生时间在应用数次后:月缓释型曲普瑞林达菲林第10剂后出现系统性超敏反应、月缓释型亮丙瑞林第5剂后出现无菌性脓肿;⑤口服抗组胺药可用于治疗注射后出现的超敏反应,但无法预防其发生。

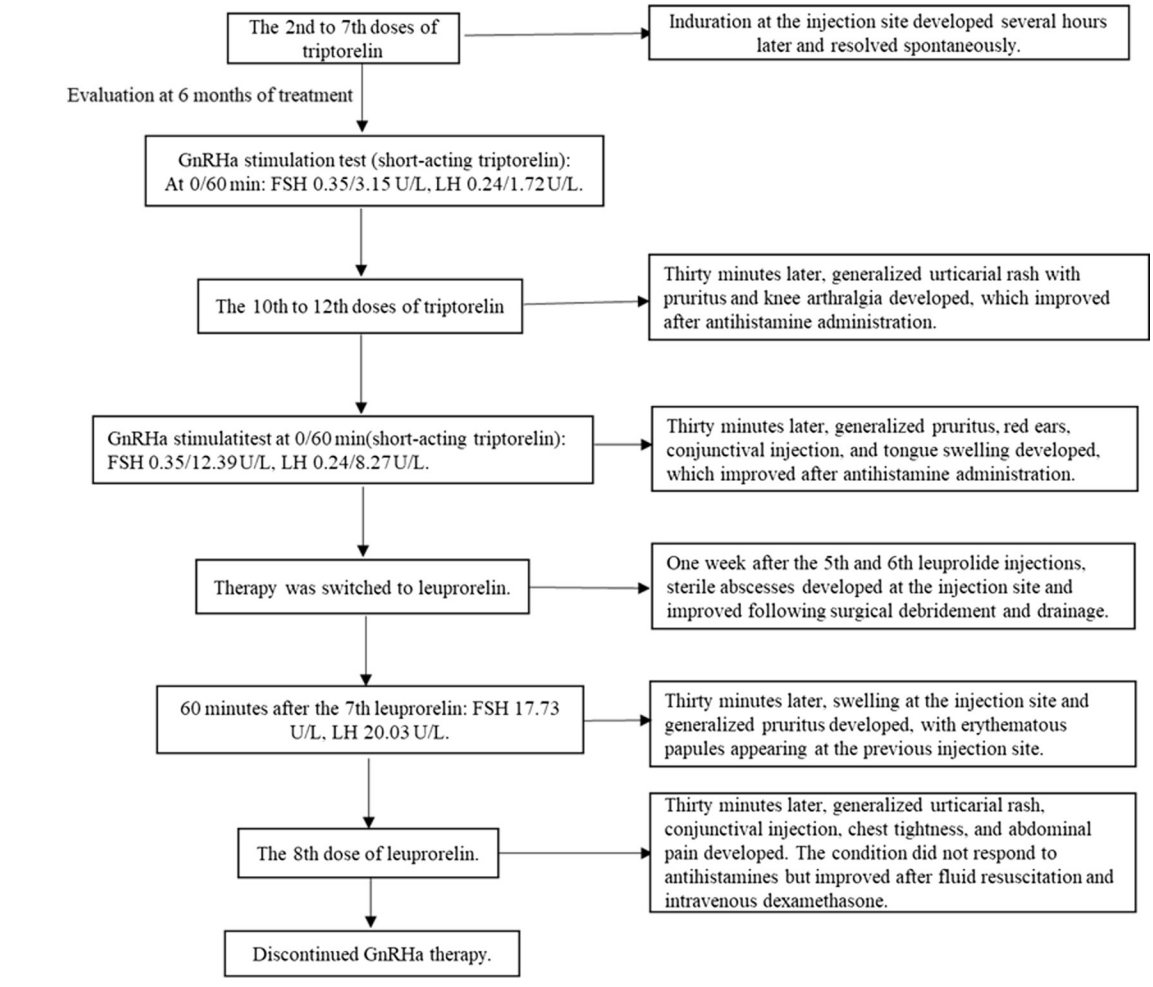

FSH: follicle-stimulating hormone; LH: luteinizing hormone.

图1 病例1患儿GnRHa诊治过程

Fig. 1 Diagnosis and treatment process of GnRHa in Case 1

3 讨论

在我们的研究中,1 684例患儿中有9例(0.53%)出现GnRHa相关药物超敏反应,2例对曲普瑞林和亮丙瑞林均有超敏反应,3例对亮丙瑞林有超敏反应,4例对曲普瑞林有超敏反应,亮丙瑞林、曲普瑞林的超敏反应发生率分别为1.81%(5/277)、0.40%(6/1 501)。Lee等[14]研究显示,621例使用GnRHa治疗的儿童中,不良反应的总体发生率为0.9%;Azize等[15]研究显示,1 010例

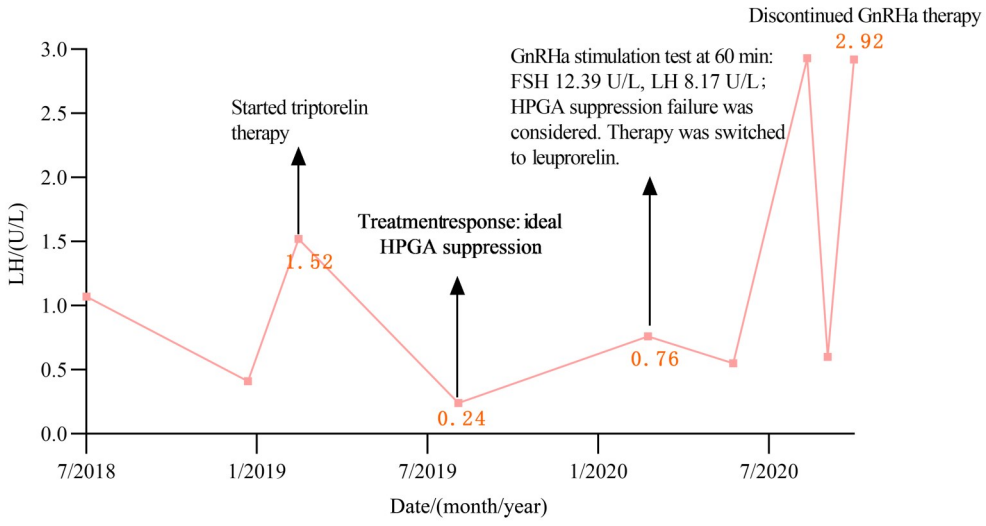

FSH: follicle-stimulating hormone; LH: luteinizing hormone.

图2　病例1患儿诊治过程中基础血清LH变化情况

Fig. 2　Changes in baseline serum LH levels during the diagnosis and treatment of Case 1

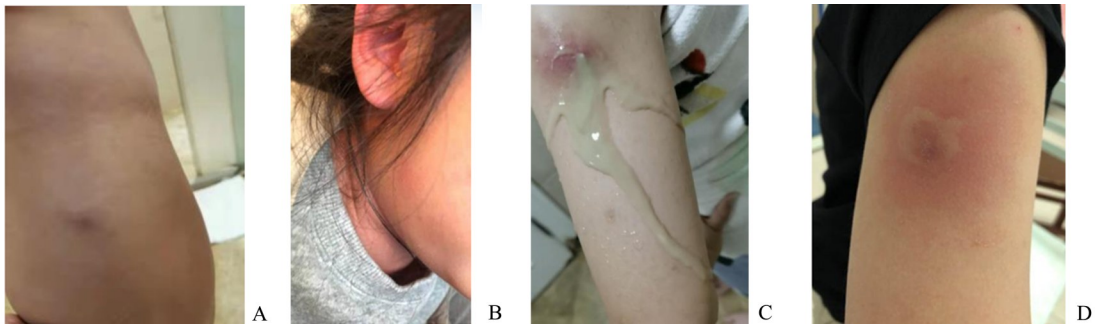

A: Induration at the injection site following the 2nd to 7th doses of triptorelin acetate (diphereline). B: Systemic skin pruritus, erythema and swelling of the ears after the 4th short-acting triptorelin stimulation test (decapeptyl). C: Sterile abscess at the injection site after the 5th dose of leuprorelin acetate (enantone). D: Urticarial rash at the injection site after the 8th dose of leuprorelin acetate (enantone).

图3　病例1女童GnRHa治疗后发生超敏反应的临床表现

Fig. 3　Clinical manifestations of hypersensitivity in the girl of Case 1 after GnRHa therapy

儿童中，GnRHa超敏反应的总体发生率为0.69%。本研究观察到的GnRHa药物超敏反应发生率较既往报道偏低，可能与本研究的样本量相对较大有关，还有可能是基于病历记录存在轻微症状病例的漏报有关。未来仍需更大样本或多中心研究，以进一步验证相关结论。

在本研究中，亮丙瑞林的药物超敏反应主要为无菌性脓肿，发生率为1.44%(4/277)。具体情况如下：1例患儿对亮丙瑞林和曲普瑞林均发生无菌性脓肿，家属决定停止治疗；1例在曲普瑞林治疗后出现系统性超敏反应，更换为亮丙瑞林治疗后出现无菌性脓肿，家属决定停止治疗；另外两例为亮丙瑞林注射后出现无菌性脓肿，更换为曲普瑞林后未再发生超敏反应，治疗顺利进行。这结果与既往他人研究结果相似。既往无菌性脓肿见于缓释型亮丙瑞林报道居多。Lee等[14]研究显示，在621例GnRHa治疗患儿中，有6例(0.9%)出现不良反应，其中3例无菌性脓肿均发生在亮丙瑞林治疗中，更换为曲普瑞林后治疗顺利。Azize等[15]研究显示，在1 010例GnRHa治疗的患儿中，7例出现超敏反应，其中3例因使用月缓释型亮丙瑞林发生无菌性脓肿，2例更换为曲普瑞林、1例更换为3月缓释型亮丙瑞林后无超敏反应发生，治疗顺利进行。以上研究结果提示，亮丙瑞林在引发无菌性脓肿方面的发生率可能高于曲普瑞林，其机制目前认为是机体对缓释型亮丙瑞林中的多聚物或者其他非活性物

质发生反应[16],而其中的多聚物类似于可吸收缝线,病例1患儿母亲对可吸收缝线过敏,其余患儿暂未发现类似家族史。未来仍需更大样本或多中心研究,以进一步验证相关结论并深入探索其机制。

本研究显示,GnRHa相关系统性超敏反应总体发生率不高。本研究共有5例(5/1 684,0.30%)患儿出现14例次系统性超敏反应,相比之下,系统性超敏反应似乎更常见于接受曲普瑞林治疗的患者中(5/1 501,0.33%)。具体情况如下:4例于曲普瑞林注射后出现系统性超敏反应,1例对缓释型曲普瑞林、短效曲普瑞林及缓释型亮丙瑞林均发生系统性超敏反应,甚至出现过敏性休克。GnRHa使用后发生严重过敏反应在儿童和成人中均有报道。土耳其的一项研究显示[17],232例接受GnRHa治疗的患儿中,9例(3.8%)出现系统性超敏反应,多发生于治疗后24小时内,其中6例发生在曲普瑞林治疗后,2例发生在亮丙瑞林治疗后,1例发生在两种药物上,且该患儿接受亮丙瑞林皮内试验后也出现超敏反应。Azize等[15]研究显示,7例GnRHa治疗后出现超敏反应的患儿中,1例在曲普瑞林治疗中出现系统性超敏反应。韩国的一项研究显示[14],621例接受GnRHa治疗患儿中,有1例对曲普瑞林发生系统性超敏反应,甚至出现过敏性休克。通过以上资料分析,我们可以发现,GnRHa相关系统性超敏反应更常见于曲普瑞林,严重者可威胁生命。虽然GnRHa总体安全性良好,但严重的系统性超敏反应(如过敏性休克)仍有报道,临床医生应予高度重视。

本研究中,病例1患儿在月缓释型曲普瑞林治疗初期,无超敏反应发生,HPGA抑制理想。第10~12剂月缓释型曲普瑞林达菲林、及短效曲普瑞林达必佳注射后出现超敏反应,激发试验提示HPGA活跃,期间患儿乳房进一步增大,且骨龄进展较前加速,提示治疗失败,后更换为月缓释型亮丙瑞林抑那通,虽然前4剂注射后无超敏反应发生,但是HPGA抑制效果欠佳,第5~8剂注射后出现无菌性脓肿,监测基础血清LH升高,乳房进一步发育及骨龄进展加速,提示治疗失败。该患儿两种GnRHa均治疗失败,而在治疗初期是有效的,反复超敏反应后出现治疗失败,更换为另一种GnRHa,即使初期无超敏反应发生,但是治疗效果仍欠佳,反复无菌性脓肿后发现HPGA完全失抑制,治疗失败。超敏反应导致GnRHa抑制HPGA失败虽然相对罕见,但是在治疗CPP的儿童[18-20]和晚期前列腺癌接受雄激素剥夺治疗的男性中均有报道[21-23]。72岁晚期前列腺癌患者[22],3月缓释型亮丙瑞林治疗前6个月内,过程顺利,前列腺特异性抗原及睾酮抑制效果可。在第3、5剂注射后发现注射部位出现无菌性脓肿,监测前列腺特异性抗原、血清总睾酮升高,考虑亮丙瑞林抑制睾酮作用失败。患者被更换为戈舍瑞林继续治疗,虽然前列腺特异性抗原水平下降且未见无菌性脓肿等不良反应发生,但是他的睾酮抑制失败,考虑治疗失败。儿童CPP治疗中,也有注射月缓释型亮丙瑞林后出现无菌性脓肿导致HPGA抑制失败报道,主要表现为青春期进展和升高的雌二醇和LH水平[19]。另有一例病例报道阐述1例患儿对各种GnRHa制剂(亮丙瑞林,戈舍瑞林,曲普瑞林)均治疗失败,并有证据表明该患儿GnRHa注射部位有无菌性脓肿和慢性瘢痕形成[18]。因此,GnRHa注射后出现超敏反应,尤其是无菌性脓肿,在某些情况下,逆转了GnRHa治疗最初成功的趋势,导致HPGA抑制失败,即使更换为另一种GnRHa,也有治疗失败的可能。

在这些情况下GnRHa治疗失败的机制尚未明确。研究人员提出了许多可能性[22]:形成抗GnRHa抗体、GnRHa受体突变、局部炎症诱导GnRHa释放,以及脓肿对药物的隔离作用。目前,形成针对GnRHa的抗体被认为是GnRHa治疗失败的主要解释理论之一。我们的病例1在反复系统性超敏反应后出现HPGA抑制失败似乎支持这一观点。成人曾有连续使用两种GnRHa均抑制睾酮失败,但是仅对第一种药物形成无菌性脓肿的报道[22]。因此,治疗失败的机制不可能仅仅是由局部炎症诱导药物从储存库加速释放或药物在脓肿内的隔离导致的。无论是既往研究还是我们的研究都发现药物初步治疗时是成功的,因此失败的机制不太可能是GnRHa受体突变。而且,更换为另一种GnRHa,即使初期无超敏反应发生,其抑制效果仍欠佳。曲普瑞林在第6位与天然GnRH相差1个氨基酸,而亮丙瑞林在第6位和第10位与天然GnRH各相差1个氨基酸。虽然曲普瑞林和亮丙瑞

林在生物化学结构上不同，但它们的药理学作用被认为是相同的[24]。两种药物都可能具有组胺释放活性，可导致Ⅰ型超敏反应[25]。在这种情况下，我们推测治疗失败的原因为反复超敏反应刺激了机体的体液反应，产生了对曲普瑞林和亮丙瑞林交叉反应的循环抗体。未来可通过检测抗GnRHa抗体来进一步验证此机制。

如图1~3所示，病例1经历了从局部反应到系统性反应再到治疗失败的全过程，提示临床上对于有GnRHa相关超敏反应的患者，需动态评估疗效，避免延误诊断和进行不恰当的治疗。而且由于两种不同的GnRHa之间可能存在交叉反应，在将药物转换为其他类似物之前，应进行替代药物的皮肤试验[17]。如果必须使用GnRHa，但出现超敏反应，且没有替代治疗方案，可以使用脱敏方案[26]或治疗前后予抗组胺药物和/或皮质类固醇药物[17]。

接受缓释型GnRHa治疗的儿童出现药物超敏反应的比例虽相对低，本研究的发生率为0.53%，但仍是值得临床重视的药物不良反应之一。其临床特征呈现多样性，无菌性脓肿在亮丙瑞林治疗中相对常见，而系统性超敏反应在曲普瑞林治疗中的实际发生率也值得关注。甚至有患儿因反复超敏反应导致HPGA失抑制，治疗失败，其可能与针对GnRHa的抗体形成有关。因此，对GnRHa治疗过程中有药物超敏反应发生的患儿，应加强监测，动态评估治疗效果。GnRHa注射只能在医院进行，对于出现超敏反应的患儿，如果选择继续GnRHa治疗，建议在严格的医疗监护下注射，或在用药前后使用抗组胺药和/或皮质类固醇，以防范和治疗可能发生的超敏反应。

本研究为单中心回顾性分析，存在一定的局限性。首先，依赖病历记录可能存在轻微超敏反应漏报；其次，因抗GnRHa抗体检测未商业开展，文中关于抗体介导治疗失败的机制仅为推测，有待前瞻性研究验证。

参考文献

[1] Conn PM, Crowley Jr WF. Gonadotropin-releasing hormone and its analogues[J]. N Engl J Med, 1991, 324(2): 93-103.

[2] Tzoupis H, Nteli A, Androutsou ME, et al. Gonadotropin-releasing hormone and GnRH receptor: structure, function and drug development[J]. Curr Med Chem, 2020, 27(36): 6136-6158.

[3] 吕晴，刘凯，刘洋，等.促性腺激素释放激素类似物对中枢性性早熟女性儿童维生素D及miR-664-2水平影响[J].临床军医杂志，2022，50(7)：696-699.
Lv Q, Liu K, Liu Y, et al. Effects of gonadotropin-releasing hormone analogues on vitamin D and miR-664-2 levels in female children with central precocious puberty[J]. Clin J Med Officers, 2022, 50(7): 696-699.

[4] Bangalore Krishna K, Fuqua JS, Rogol AD, et al. Use of gonadotropin-releasing hormone analogs in children: update by an international consortium[J]. Horm Res Paediatr, 2019, 91(6): 357-372.

[5] Carel JC, Eugster EA, Rogol A, et al. Consensus statement on the use of gonadotropin-releasing hormone analogs in children[J]. Pediatrics, 2009, 123(4): e752-e762.

[6] 中华预防医学会过敏病预防与控制专业委员会预防食物药物过敏学组.药物过敏诊断和预防方案中国专家共识[J].中华预防医学杂志，2022，56(6)：682-706.
Chinese society of allergy prevention and control, preventive medicine association of China, expert committee on food and drug allergy prevention. Chinese expert consensus on the diagnosis and prevention of drug allergy[J]. Chin J Prev Med, 2022, 56(6): 682-706.

[7] Demoly P, Adkinson NF, Brockow K, et al. International consensus on drug allergy[J]. Allergy, 2014, 69(4): 420-437.

[8] Baldo BA, Pham NH. Drug allergy: clinical aspects, diagnosis, mechanisms, structure-activity relationships[M]. 2nd ed. Switzerland: Springer, 2020: 18-25.

[9] 向莉，万伟琳，曲政海，等.中国儿童严重过敏反应诊断与治疗建议[J].中华实用儿科临床杂志，2021，36(6)：401-409.
Xiang L, Wan WL, Qu ZH, et al. Recommendations for the diagnosis and treatment of anaphylaxis in Chinese children[J]. Chin J Appl Pediatr, 2021, 36(6): 401-409.

[10] Kohl KS, Ball L, Gidudu J, et al. Abscess at injection site: case definition and guidelines for collection, analysis, and presentation of immunization safety data[J]. Vaccine, 2007, 25(31): 5821-5838.

[11] Neely EK, Silverman LA, Geffner ME, et al. Random unstimulated pediatric luteinizing hormone levels are not reliable in the assessment of pubertal suppression during histrelin implant therapy[J]. Int J Pediatr Endocrinol, 2013,

2013(1): 20.
[12] 马华梅, 杜敏联, 苏喆, 等. GnRHa激发试验对性早熟的诊断价值探[J]. 中国实用儿科杂志, 2002, 17(5): 290-294.
Ma HM, Du ML, Su Z, et al. Evaluation of the diagnostic value of GnRH stimulation test for precocious puberty [J]. Chin J Appl Pediatr, 2002, 17(5): 290-294.
[13] 中华医学会儿科学分会内分泌遗传代谢学组,《中华儿科杂志》编辑委员会. 中枢性性早熟诊断与治疗共识(2022)[J]. 中华儿科杂志, 2022, 60(3): 185-195.
Endocrinology group of society of pediatrics, Chinese medical association, editorial board of Chinese journal of pediatrics. Consensus on diagnosis and treatment of central precocious puberty (2022)[J]. Chin J Pediatr, 2022, 60(3): 185-195.
[14] Lee JW, Kim HJ, Choe YM, et al. Significant adverse reactions to long-acting gonadotropin-releasing hormone agonists for the treatment of central precocious puberty and early onset puberty [J]. Ann Pediatr Endocrinol Metab, 2014, 19(3): 135-140.
[15] Metbulut AP, Adıgüzel KT, İslamoğlu C, et al. Evaluation of hypersensitivity reactions with leuprolide acetate and triptorelin acetate in children[J]. Indian J Endocrinol Metab, 2021, 25(6): 527-531.
[16] Johnson SR, Nolan RC, Grant MT, et al. Sterile abscess formation associated with depot leuprorelin acetate therapy for central precocious puberty [J]. J Paediatr Child Health, 2012, 48(3): E136-E139.
[17] Kirkgoz T, Karakoc-Aydiner E, Bugrul F, et al. Management of systemic hypersensitivity reactions to gonadotropin-releasing hormone analogues during treatment of central precocious puberty[J]. Horm Res Paediatr, 2020, 93(1): 66-72.
[18] de Brito VN, Latronico AC, Arnhold IJ, et al. Treatment of gonadotropin dependent precocious puberty due to hypothalamic hamartoma with gonadotropin releasing hormone agonist depot[J]. Arch Dis Child, 1999, 80(3): 231-234.
[19] Carel JC, Lahlou N, Guazzarotti L, et al. Treatment of central precocious puberty with depot leuprorelin [J]. Eur J Endocrinol, 1995, 132(6): 699-704.
[20] Tonini G, Marinoni S, Forleo V, et al. Local reactions to luteinizing hormone releasing hormone analog therapy [J]. J Pediatr, 1995, 126(1): 159-160.
[21] Curry EA 3rd, Sweeney CJ. Resistance to luteinizing hormone releasing hormone agonist therapy for metastatic prostate cancer[J]. J Urol, 2002, 168(1): 193.
[22] Daskivich TJ, Oh WK. Failure of gonadotropin-releasing hormone agonists with and without sterile abscess formation at depot sites: insight into mechanisms?[J]. Urology, 2006, 67(5): 1084.e1015-e1017.
[23] Koh Y, Kawashima A, Ujike T, et al. Failure to achieve castrate level of serum testosterone during luteinizing hormone-releasing hormone agonist therapy in a patient with prostate cancer[J]. Anticancer Drugs, 2020, 31(10): 1099-1102.
[24] Cheung TK, Lo KW, Lam CW, et al. A crossover study of triptorelin and leuprorelin acetate[J]. Fertil Steril, 2000, 74(2): 299-305.
[25] Sundaram K, Didolkar A, Thau R, et al. Antagonists of luteinizing hormone releasing hormone bind to rat mast cells and induce histamine release[J]. Agents Actions, 1988, 25: 307-313.
[26] Chan Ng P, Huang CH, Rajakulendran M, et al. Successful desensitization to gonadotropin-releasing hormone analogue triptorelin acetate using a sustained-release depot preparation [J]. Pediatr Allergy Immunol, 2018, 29(6): 660-663.

(编辑 孙慧兰)