doi 10.12122/j.issn.1674-4500.2026.06.08 分子影像学杂志, 2026, 49(6): 756-762

临床显著性前列腺癌发生风险的预测：基于剪切波弹性成像和多参数磁共振成像建立列线图模型

贾海云，王佳强，周晓莹
延安大学附属医院超声医学科，陕西 延安 716000

摘要：目的 基于剪切波弹性成像（SWE）和多参数磁共振成像（mpMRI）建立列线图模型预测临床显著性前列腺癌（csPCa）的发生风险。**方法** 选取延安大学附属医院泌尿外科2020年10月~2022年12月疑诊为前列腺癌并行超声引导下前列腺穿刺活检的患者145例，根据穿刺活检病理结果将其分为csPCa组（*n*=40）和非csPCa组（*n*=105）。比较两组临床指标及影像指标差异。采用多因素logistic逐步回归分析筛选csPCa的独立预测因子，基于独立预测因子构建列线图模型；使用校准曲线评价模型的拟合优度，ROC曲线评价模型的预测效能，决策曲线分析评价模型的临床应用价值。**结果** 多因素逐步logistic回归分析显示，杨氏模量平均值差值、前列腺体积及PI-RADS评分是csPCa发生风险的独立预测因子。列线图模型显示出良好的校准和区分能力，ROC曲线下面积为0.957（95% *CI*：0.924~0.990）。决策曲线分析表明当阈值概率为0~0.90时，列线图模型预测csPCa风险具有良好的临床净收益。**结论** 基于SWE和mpMRI构建的列线图模型具有良好的临床预测效能，可以为前列腺癌筛查可疑的患者制定合理诊治方案提供更为客观实用的依据。
关键词：临床显著性前列腺癌；预测模型；剪切波弹性成像；磁共振成像

Prediction of the risk of clinically significant prostate cancer: development of a nomogram model based on shear-wave elastography and multiparametric magnetic resonance imaging

JIA Haiyun, WANG Jiaqiang, ZHOU Xiaoying
Department of Ultrasound, Yan'an University Affiliated Hospital, Yan'an 716000, China

Abstract: Objective To predict the risk of clinically significant prostate cancer (csPCa) by establishing a nomogram model based on shear wave elastography (SWE) and multiparameter magnetic resonance imaging (mpMRI). **Methods** A total of 145 patient from the Department of Urology, Affiliated Hospital of Yan 'an University, who were suspected of prostate cancer and underwent ultrasound-guided prostate biopsy from September 2020 to December 2022 were selected. They were divided into csPCa group (*n*=40) and non-csPCa group (*n*=105) based on the pathological results of biopsy. The difference in clinical indicator and imaging indicator between the two groups were compared. Multivariate logistic stepwise regression analysis was used to screen independent predictors of csPCa, and a nomogram model was constructed based on the independent predictor. Calibration curve was used to evaluate the goodness of fit of the model, ROC curve was used to evaluate the predictive power of the model, and decision curve analysis was used to evaluate the clinical application value of the model. **Results** Multivariate stepwise Logistic regression analysis showed that E_{mean} difference, PV and PI-RADS were independent predictors of csPCa risk. The nomogram model shows good calibration and discrimination ability, and the area under the ROC curve is 0.957 (95% *CI*:0.924-0.990). Decision curve analysis shows that the nomogram model has a good clinical net return for predicting csPCa risk when the threshold probability is in the range of 0 to 0.90. **Conclusion** The nomogram model based on SWE and mpMRI has good clinical prediction efficiency, and can provide a more objective and practical basis for making a reasonable diagnosis and treatment plan for patients with suspected prostate cancer.
Keywords: clinically significant prostate cancer; predictive model; shear wave elastography; magnetic resonance imaging

随着人口老龄化趋势和医学检查技术的提升，前列腺癌（PCa）发病率呈现逐年上升趋势，其整体预后仍然较差[1, 2]，对中老年男性的健康构成较大威胁。近年来，公众对该病的认知不断增强，医疗条件也持续改善，使得PCa筛查逐渐普及[3]。依据现行指南[4]，常用的诊断手段包括经直肠超声、多参数磁共振成像（mpMRI）、直肠指诊及血清前列腺特异抗原（PSA）检测，但确诊仍需依靠超声引导下的穿刺活检[5, 6]。然而，该活检方式既能检出有临床意义的前列腺癌（csPCa），也可能发现临床不显著前列腺癌（cisPCa）。研究指出，多数cisPCa因病灶范围小或侵袭性低，对健康影响有限，常无明显临床症状[7, 8]。提高对csPCa的诊断准确性有助于减少不必要的穿刺活检。列线图作为肿瘤研究中常用的工具[9-11]，可将复杂回归模型转化为直观的图形，便于临床医生进行风险评估。已有研究表明，将剪切波弹性成像（SWE）与mpMRI和临床参数相结合所建立的列线图模型，可以提高PCa，特别是低风险PCa的预测能力[12]。但既往研究多以SWE弹性模量的绝对值测值作为诊断

收稿日期：2026-02-10
基金项目：陕西省教育厅服务地方专项计划项目（25JE035）
作者简介：贾海云，主治医师，E-mail: 1102462458@qq .com
通信作者：周晓莹，主治医师，E-mail: 1021349249@qq.com

PCa的依据[13]，而SWE弹性模量的测值可能受到病灶深度及病灶硬度不均匀的影响，并且部分良性病变（如前列腺增生及纤维化）也会使前列腺质地变硬，影响PCa诊断的准确性[14, 15]。基于此，本研究采用了弹性模量差值来评估前列腺病变，并试图通过在预测模型内加入弹性模量差值拟构建新的列线图模型，评估并验证其预测效能，以期为临床判断csPCa风险、制定合理诊疗方案提供参考。

1 资料与方法

1.1 研究对象

本研究纳入2020年10月~2022年12月于延安大学附属医院泌尿外科接受超声引导下前列腺穿刺活检的145例疑似PCa患者，年龄51~96（71.0±8.2）岁。依据病理结果将患者分为csPCa组（n=40）和非csPCa组（n=105），后者包括cisPCa及良性前列腺增生。所有患者穿刺前均完成血清前列腺特异抗原（PSA）、剪切波弹性成像（SWE）及多参数磁共振成像（mpMRI）检查。纳入标准：参照文献[16]，Gleason评分≥3+4；至少3针活检阳性；任一针中PCa组织占比>50%，符合上述任一条即判定为csPCa。排除标准：曾接受前列腺治疗、凝血功能障碍、严重系统性疾病、肛周疾病、精神疾病，以及SWE图像不完整或MRI提示肿瘤侵犯精囊、膀胱或发生远处转移者。本研究获患者知情同意，并通过医院伦理委员会批准（审批号：IIT-R-2026104号）。

1.2 仪器与方法

1.2.1 SWE检查 采用法国声科Aixplorer超声诊断仪及腔内探头（频率3~12 MHz）。患者取左侧卧位，探头经直肠置入，于前列腺最大横切面测量左右径，在正中矢状切面测量前后径及上下径，按椭圆球体公式计算前列腺体积（PV），即：PV=0.52×上下径×左右径×前后径。同时观察腺体内是否存在簇状钙化（定义为局部密集钙化点[17]）。切换至SWE模式后，系统扫描前列腺并记录有无异常区域，当图像上显示异常区域时，测量异常区域杨氏模量值及其对侧区域杨氏模量值，包括杨氏模量最大值（E_{max}）、平均值（E_{mean}）及最小值（E_{min}），注意避开钙化区域（图1），计算两者杨氏模量差值（E_{max}差、E_{mean}差和E_{min}差）；如未显示异常区域，测量双侧前列腺外周带后外侧区域杨氏模量值（图2），计算两者杨氏模量差值。每处感兴趣区重复测量3次，并取均值。

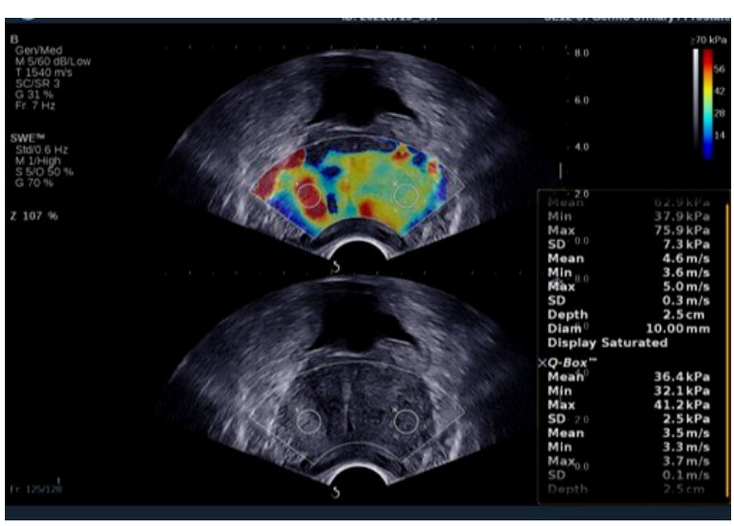

图1 PCa患者，SWE于前列腺右侧体部移行带发现异常区域，测量异常区域及其对侧区域杨氏模量值

Fig. 1 SWE identification of an abnormal region in the right transition zone of the prostate in a PCa patient, showing Young's modulus measurements of the abnormal area and its contralateral counterpart.

1.2.2 mpMRI检查 使用联影uMR 770 3.0T磁共振系统，行T1WI、T2WI、DWI、ADC及DCE序列扫描。由2位具有10年以上诊断经验的影像科医师依据PI-RADS v2标准评分，多发病灶记录最高分[18]。

1.2.3 前列腺穿刺活检 活检在超声引导下采用系统12针联合靶向（1~2针）方案，经直肠或会阴入路。病理诊断由同一资深医师完成，按Gleason标准分级。

1.2.4 临床资料收集 收集资料包括年龄、BMI、总前列腺特异抗原（tPSA）、游离前列腺特异抗原（fPSA）、游离前列腺特异抗原/总前列腺特异抗原（%fPSA）、前列腺特异抗原密度（PSAD）、穿刺途径及针数。

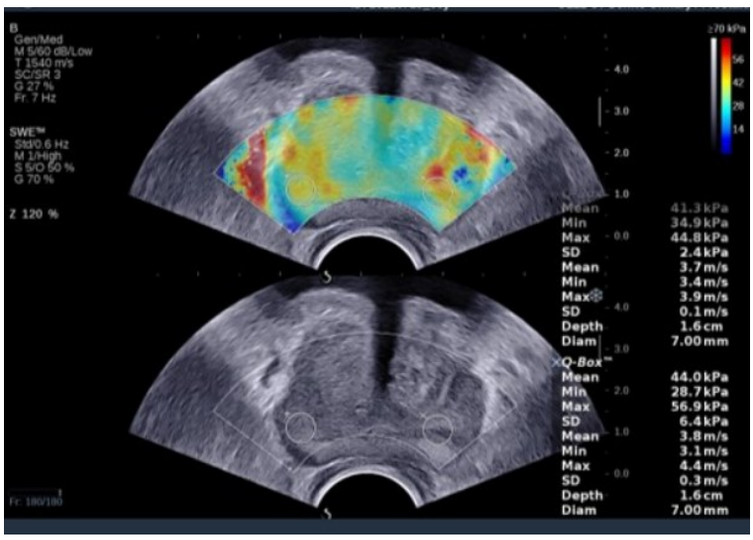

图2 良性前列腺增生患者, SWE未显示异常区域,测量双侧前列腺外周带后外侧区域杨氏模量值

Fig.2 In a patient with benign prostatic hyperplasia, SWE showed no abnormal areas; Young's modulus measurements were taken bilaterally in the posterolateral regions of the peripheral zone of the prostate.

1.3 统计学分析

采用SPSS 26.0及R4.2.1进行数据分析。符合正态分布的计量资料以均数±标准差表示,组间比较采用*t*检验;非正态分布资料以中位数(四分位数间距)表示,组间比较采用Mann-Whitney *U*检验;计数资料以*n*(%)表示,组间比较采用χ^2检验。将有统计学意义的变量纳入多因素逐步logistic回归,筛选csPCa的独立预测因子。利用R软件rms包构建列线图模型,通过Bootstrap法(1000次抽样)绘制校准曲线评价一致性,绘制ROC曲线下面积(AUC)评估区分度,并通过决策曲线分析(DCA)评价临床实用价值。以*P*<0.05为差异有统计学意义。

2 结果

2.1 临床资料比较

2组年龄、BMI、%fPSA、穿刺途径及针数的差异无统计学意义(*P*>0.05)。tPSA、fPSA、PSAD、PV以及簇状钙化比例的差异有统计学意义(*P*<0.05,表1)。

表1 两组间临床资料比较

Tab.1 Comparison of demographic and clinical characteristics between the two groups

Variable	Non-csPCa (*n*=105)	csPCa (*n*=40)	$t/Z/\chi^2$	*P*
Age (year)	70.3±8.1	72.9±8.2	-1.757	0.081
BMI (kg/m^2)	22.7±3.2	22.5±3.5	0.308	0.759
tPSA (ng/mL)	12.02(7.48,14.56)	47.83(16.27,100.00)	-5.358	<0.001
fPSA (ng/mL)	1.69(1.05,2.72)	4.60(1.76,13.37)	-4.616	<0.001
%fPSA	0.15(0.09,0.23)	0.16(0.10,0.27)	-0.427	0.669
PV (cm^3)	58.62(44.46,79.94)	40.84(32.28,55.62)	-3.844	<0.001
PSAD [ng·mL^{-1}·(m^3)$^{-1}$]	0.21(0.14,0.28)	0.89(0.28,2.01)	-6.025	<0.001
Clustered calcification			12.580	<0.001
Yes	4	10		
No	101	30		
Puncture route			0.965	0.326
Rectal	62	20		
Perineal	43	20		
Puncture number	12.00(12.00,13.00)	12.00(12.00,13.00)	-0.729	0.466

tPSA: Total prostate-specific antigen; fPSA: Free prostate-specific antigen; %fPSA: Percentage of free prostate-specific antigen; PV: Prostate volume; PSAD: Prostate-specific antigen density.

2.2 2组间影像指标比较

2组SWE参数(E_{max}差、E_{mean}差、E_{min}差)及PI-RADS评分在csPCa组均高于非csPCa组(P<0.001, 表2, 图3、4)。

表2 两组间影像指标比较

Tab.2 Comparison of imaging parameters between the two groups [$M(P_{25},P_{75})$]

Variable	Non-csPCa (n=105)	csPCa (n=40)	Z	P
E_{max} difference (kPa)	10.530(5.435,17.735)	39.780(30.445,49.503)	-8.038	<0.001
E_{mean} difference (kPa)	9.030(4.665,17.865)	38.100(28.338,46.868)	-8.060	<0.001
E_{min} difference (kPa)	8.240(3.755,16.780)	36.165(23.025,46.593)	-7.646	<0.001
PI-RADS	2.00(2.00,3.00)	4.00(3.00,5.00)	-6.874	<0.001

PI-RADS: Prostate Imaging Reporting and Data System.

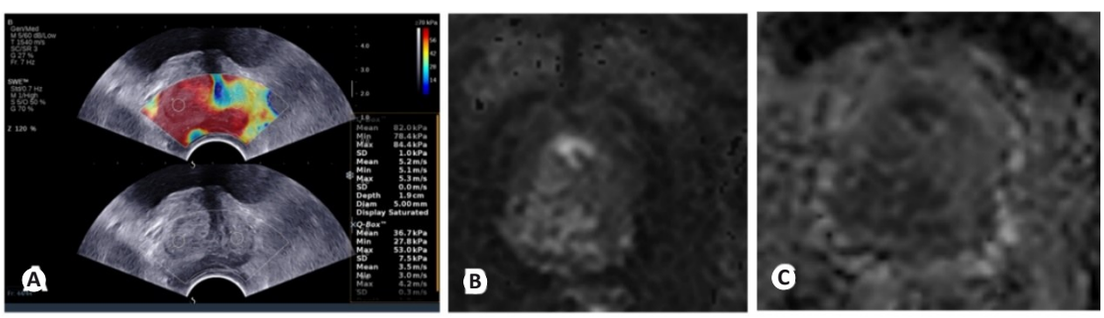

图3 csPCa组SWE及MRI图像

Fig.3 SWE and MR images of the csPCa group. **A:** SWE showed differences in E_{max}, E_{mean}, and E_{min} of 31.4 kPa, 45.3 kPa, and 50.6 kPa, respectively. **B, C:** MRI revealed a mass in the right central gland, exhibiting high signal intensity on DWI and low signal on ADC, with a PI-RADS score of 5.

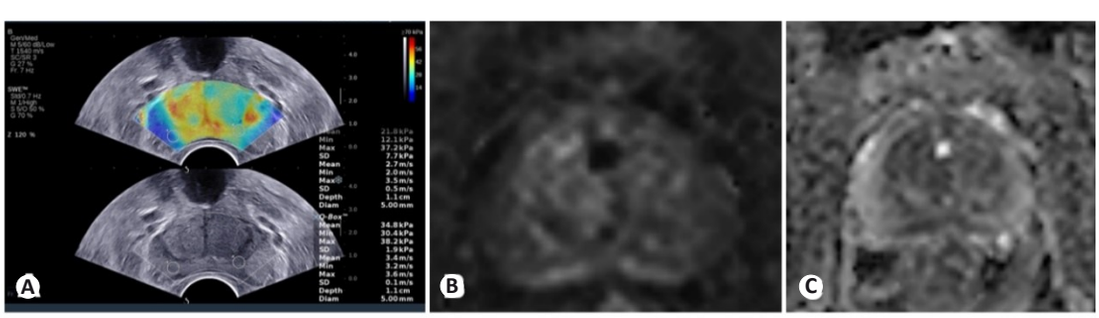

图4 非csPCa组SWE及MRI图像

Fig.4 SWE and MR images of the non-csPCa group. **A:** SWE showed differences in E_{max}, E_{mean}, and E_{min} of 1.0 kPa, 13.0 kPa, and 18.3 kPa, respectively. **B, C:** MRI showed no significant hyperintensity on DWI, normal ADC signal, and a PI-RADS score of 2.

2.3 多因素逐步logistic回归分析

经多因素逐步logistic回归分析显示,E_{mean}差、PV及PI-RADS评分是csPCa发生风险的独立预测因子(表3)。

表3 csPCa的多因素Logistic逐步回归分析

Tab.3 Multivariable logistic regression analysis of csPCa

Variable	B	SE	Wald	P	OR (95% CI)
PV	-0.024	0.010	5.242	0.022	0.977(0.957-0.997)
E_{mean} difference	0.130	0.027	22.999	<0.001	1.139(1.080-1.202)
PI-RADS	1.178	0.395	8.887	0.003	3.249(1.497-7.049)
Constant	-6.398	1.486	18.535	<0.001	0.002

2.4 列线图模型的建立与验证

基于PV、E_{mean}差及PI-RADS评分3个预测因子构建列线图(图5)。校准曲线显示预测风险与实际风险一致性良好(图6)。ROC曲线分析显示模型AUC为0.957,敏感度为85.0%,特异度为94.3%(表4、图7)。DCA结果显示,在阈值概率0~0.90范围内,模型具有较好的临床净收益(图8)。

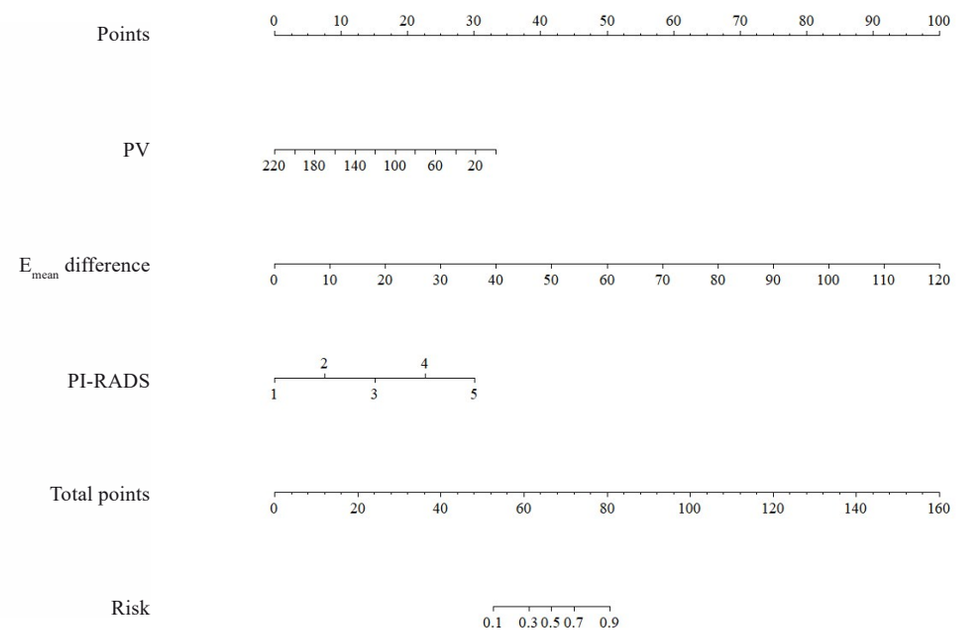

图5 患者发生csPCa风险的列线图模型

Fig.5 Nomogram for predicting the risk of csPCa in patients.

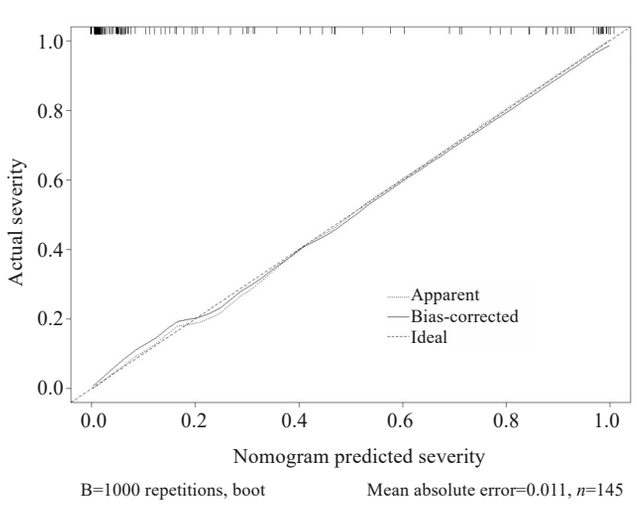

图6 列线图模型的校准曲线

Fig.6 Calibration curve of the nomogram model.

3 讨论

CsPCa的精准诊断是目前泌尿外科诊疗领域的核心难题,其重点在于如何在提升检出率的同时,减少不必要的穿刺活检,规避过度诊断与过度治疗[19]。传统PSA筛查因特异性不足,在4~10 μg/L的范围中时假阳性率较高,难以满足临床精准分层需求[20, 21]。B型灰阶超声成像的局限性,使得传统的基于随机抽样的系统穿刺方法遗漏了部分csPCa。在系统活检的基础上加入SWE、超声造影及mpMRI等影像技术可以显著提高csPCa的检出率。然而,任何一种影像技术在PCa诊断及穿刺靶点的选择上均存在一定局限性[22-26]。多模态影像学技术的联合应用为解决这一困境提供了新思路,本研究构建并验证了包含SWE与mpMRI的列线图模型,为csPCa的风险评估提供了高效、精准的新工具。

本研究通过对145例疑诊PCa患者进行系统性分析,明确了csPCa的3个关键独立预测因子,分别为E_{mean}差、PV及PI-RADS评分,并基于此构建列线图模型。模型性能验证显示,其AUC达0.957(95%*CI*: 0.924~0.990),高于既往研究基于SWE杨氏模量绝对值所建立的列线图模型[27],提示在模型内加入SWE杨氏模量差值可以进一步提高模型的预测效能;校准曲线证实,模型预测概率与实际观察概率高度一致,校准度优异;决策曲线分析则表明,在0~90%的广泛阈值概率范围内,该模型可提供显著临床净收益,优于"全部活检"或"不活检"的传统策略。

本研究结果显示E_{mean}差是csPCa发生风险的独立预测因子,并对csPCa发生风险具有最佳的预测效能,

表4 列线图模型及各独立预测因子ROC曲线分析

Tab.4 Nomogram model and ROC curve analysis of independent predictors

Indicator	Optimal cutoff value	AUC (95% *CI*)	Sensitivity	Specificity	*P*
PV	56.225	0.707(0.609-0.805)	0.581	0.800	<0.001
E_{mean} difference	21.55	0.934(0.891-0.976)	0.900	0.848	<0.001
PI-RADS	3.5	0.847(0.769-0.925)	0.700	0.895	<0.001
Nomogram model	0.416	0.957(0.924-0.990)	0.850	0.943	<0.001

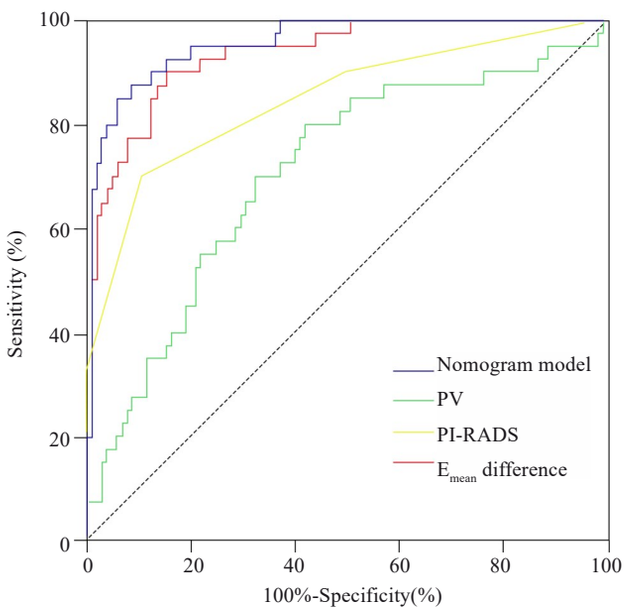

图7 列线图模型及各独立预测因子ROC曲线

Fig. 7 Nomogram and ROC curves of the independent predictors.

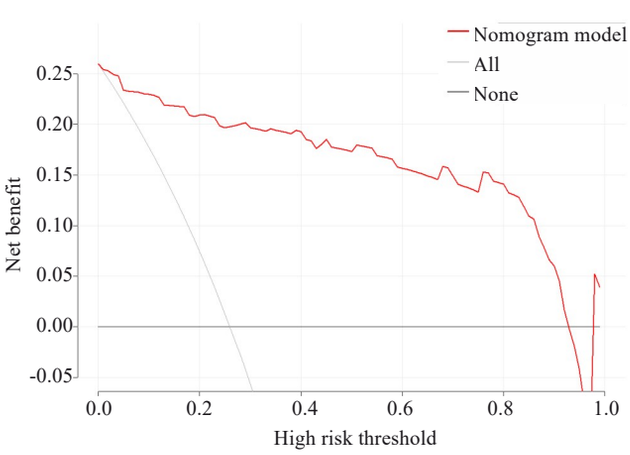

图8 列线图模型的决策曲线

Fig.8 Decision curve analysis of the nomogram model.

其AUC为0.934，敏感度与特异度分别为90%、84.8%，提示基于SWE技术量化组织硬度差异，精准契合前列腺癌组织细胞密度增加、间质纤维化导致的硬度升高特征；相较于弹性模量绝对值，E_{mean}差通过病灶与正常组织的相对比较，有效减少了个体基础组织差异及测量技术因素带来的影响，提升了参数的可重复性与诊断一致性。

本研究多因素分析显示PV也是csPCa发生风险的独立预测因子，诊断csPCa的AUC为0.707，最佳截断值为56.225，敏感度为58.1%，特异度为80%。这与既往研究[7]结果有所不同，该研究中多因素分析排除了PV，可能的解释是，其研究人群是由PSA<10 ng/mL的男性构成的，PV可能不是csPCa的独立预测因子。也有研究也证明了PV是csPCa发生风险的独立预测因子[28]，这与本研究结果相同。有研究结果表明PSAD是csPCa的独立预测因子[29, 30]，但本研究的多因素logistic回归分析排除了PSAD，这可能与本研究没有纳入SWE充盈缺损的患者、MRI提示PCa侵犯精囊腺或膀胱，以及发生远处转移的患者，致使tPSA及fPSA的中位数较低有关。

本研究显示，PI-RADS评分是csPCa发生风险的独立预测因子，诊断csPCa的AUC为0.847，最佳截断值为3.5，OR值为3.249，提示PI-RADS评分为4分及5分的患者，其发生csPCa的风险较高。

综上所述，在模型内加入SWE杨式模量差值可以进一步提高模型的预测效能，可帮助泌尿外科医生做出合理的临床决策。但本研究csPCa患者样本量较少，且仅采用了Bootstrap重复采样对模型进行了内部验证，未来仍需对本研究结果做进一步验证。

参考文献：

[1] 顾秀瑛, 郑荣寿, 张思维, 等. 2000—2014年中国肿瘤登记地区前列腺癌发病趋势及年龄变化分析[J]. 中华预防医学杂志, 2018, 52(6): 586-92.

[2] 盛烨钦, 徐泽坤, 王 超, 等. 超声造影靶向穿刺与磁共振超声融合穿刺在前列腺癌诊断上的比较[J]. 中国超声医学杂志, 2022, 38(9): 1054-7.

[3] 赫 捷, 陈万青, 李 霓, 等. 中国前列腺癌筛查与早诊早治指南(2022, 北京)[J]. 中国肿瘤, 2022, 31(1): 1-30.

[4] 傅 强, 韩邦旻, 刘振湘, 等. 前列腺穿刺活检专家共识[J]. 中华男科学杂志, 2022, 28(5): 462-70.

[5] 韦 力, 周 军, 周 畅, 等. 同轴针技术用于超声引导经会阴前列腺穿刺活检的疼痛控制: 一项前瞻性随机对照研究[J]. 中华超声影像学杂志, 2021, 30(6): 531-6.

[6] Su R, Xu G, Xiang LH, et al. A novel scoring system for prediction of prostate cancer based on shear wave elastography and clinical parameters[J]. Urology, 2018, 121: 112-7.

[7] Sun JL, Zhang ZY, OuYang J. A novel nomogram combined PIRADS v2 and neutrophil-to-lymphocyte ratio to predict the risk of clinically significant prostate cancer in men with PSA < 10 ng/ml at first biopsy[J]. Urol Oncol Semin Orig Investig, 2020, 38(5): 401-9.

[8] Schaeffer EM, Srinivas S, Adra N, et al. NCCN Guidelines® Insights: Prostate Cancer, Version 3.2024.[J]. J Natl Compr Canc Netw, 2024, 22: 140-50.

[9] Yang Y, Zhang W, Wan L, et al. Construction and validation of a clinical predictive nomogram for intraductal carcinoma of the prostate based on Chinese multicenter clinical data[J]. Front Oncol, 2022, 12(1): 107-13.

[10] Liu X, Tian JY, Wu JY, et al. Utility of diffusion weighted imaging-based radiomics nomogram to predict pelvic lymph nodes metastasis in prostate cancer[J]. BMC Med Imaging, 2022, 22: 190.

[11] Hashimoto T, Komori O, Nakashima J, et al. Prostate-specific antigen nomogram to predict advanced prostate cancer using area under the receiver operating characteristic curve boosting[J]. Urol Oncol Semin Orig Investig, 2022, 40(4): 162.e9-162.e16.

[12] Jiang W. Integrating shear wave elastography and multiparametric MRI for accurate prostate cancer diagnosis[J]. Am J Cancer Res, 2025, 15(1): 348-62.

[13] Ji YH, Ruan LT, Ren W, et al. Stiffness of prostate gland measured by transrectal real-time shear wave elastography for detection of prostate cancer: a feasibility study[J]. Br J Radiol, 2009, 92(1097): 20180970.

[14] Porsch M, Görner C, Wendler JJ, et al. Inability of shear-wave elastography to distinguish malignant from benign prostate tissue - a comparison of biopsy, whole-mount sectioning and shear-wave elastography[J]. J Ultrason, 2016, 16(67): 348-58.

[15] 魏 杰, 杨 晓 , 魏 灿, 等. 超声剪切波弹性成像引导前列腺穿刺的应用及其在前列腺良恶性病变诊断中的价值[J]. 中华男科学杂志, 2019, 25(9): 792-6.

[16] 徐向军, 董 翔, 马文亮, 等. PI-RADS评分系统3分病灶的临床有意义前列腺癌分区检出率及靶向融合穿刺抉择[J]. 中华男科学杂志, 2022, 28(1): 32-6.

[17] Smolski M, Turo R, Whiteside S, et al. Prevalence of prostatic calcification subtypes and association with prostate cancer[J]. Urology, 2015, 85(1): 178-81.

[18] Druskin SC, Tosoian JJ, Young A, et al. Combining Prostate Health Index density, magnetic resonance imaging and prior negative biopsy status to improve the detection of clinically significant prostate cancer[J]. BJU Int, 2018, 121(4): 619-26.

[19] McDonald ML, Parsons JK. The case for tailored prostate cancer screening: an NCCN perspective[J]. J Natl Compr Canc Netw, 2015, 13(12): 1576-83.

[20] 刘 慧, 红 华, 梁丹艳, 等. 超声造影参数在血清总前列腺特异性抗原4～10μg/L前列腺疾病良恶性鉴别诊断中的价值[J]. 中华实用诊断与治疗杂志, 2020, 34(7): 722-5.

[21] 卓 铄, 段 瑾, 张 生, 等. 基于双参数磁共振构建预测PSA 4～20ng/mL中的临床显著性前列腺癌的列线图模型[J]. 中国医学计算机成像杂志, 2025, 31(2): 224-31.

[22] Kasivisvanathan V, Rannikko AS, Borghi M, et al. MRI-targeted or standard biopsy for prostate-cancer diagnosis[J]. N Engl J Med, 2018, 378(19): 1767-77.

[23] Robesti D, Russo P, Fallara G, et al. Nerve-sparing in high-risk prostate cancer: advantages and pitfalls of current strategies and technologies[J]. Cancers, 2026, 18(6): 945.

[24] Vassallo R, Mannas MP, Salcudean SE, et al. Developments in ultrasound-based imaging for prostate cancer detection[J]. Prostate, 2025, 85(9): 823-32.

[25] Tyloch DJ, Tyloch JF, Adamowicz J, et al. Comparison of strain and shear wave elastography in prostate cancer detection[J]. Ultrasound Med Biol, 2023, 49(3): 889-900.

[26] Morris DC, Chan DY, Palmeri ML, et al. Prostate cancer detection using 3-D shear wave elasticity imaging[J]. Ultrasound Med Biol, 2021, 47(7): 1670-80.

[27] Ding ZM, Song D, Wu HY, et al. Development and validation of a nomogram based on multiparametric magnetic resonance imaging and elastography-derived data for the stratification of patients with prostate cancer[J]. Quant Imaging Med Surg, 2021, 11(7): 3252-62.

[28] Lee A, Lim J, Gao X, et al. A nomogram for prediction of prostate cancer on multi-core biopsy using age, serum prostate-specific antigen, prostate volume and digital rectal examination in Singapore [J]. Asia Pac J Clin Oncol, 2017, 13(5): e348-55.

[29] Ahdoot M, Naser-Tavakolian A, Heard JR, et al. Prostate-specific antigen density to select magnetic resonance imaging – targeted vs combined biopsy for prostate cancer diagnosis: a secondary analysis of the trio study[J]. J Urol, 2025, 213(6): 693-701.

[30] 梁玲辉, 夏 炜, 承逸飞, 等. PI-RADS评分3分患者诊断有临床意义前列腺癌的预测因素分析[J]. 中华泌尿外科杂志, 2022, 43(1): 46-50.

（编辑:郎 朗）