·临床研究·

运用垂直双钢板技术和平行双钢板技术治疗锁骨近端骨折的临床疗效比较

黄晓文，吕天润，左　强，李　翔，刘久翔*

南京医科大学第一附属医院骨科，江苏　南京　210029

［摘　要］ **目的：**比较垂直双钢板技术和平行双钢板技术治疗锁骨近端骨折的临床疗效。**方法：**回顾性分析2017年1月—2023年3月在南京医科大学第一附属医院骨科收治的锁骨近端骨折患者共28例，分为垂直组（15例）和平行组（13例）；垂直组予2块2.7 mm的微型钢板行垂直双钢板技术固定，平行组予2块钢板（主力钢板为同侧锁骨远端锁定钢板倒置，辅助钢板为1块2.7 mm的微型钢板）行平行双钢板技术固定。比较两组手术时间、术中出血、术中稳定性、骨折愈合时间和并发症发生率。用Constant-Murley肩关节评分量表（Constant-Murley shoulder scoring scale，CMS）、Rockwood评分量表和臂、肩、手功能障碍（disabilites of the arm，shoulder，and hand，DASH）评分等评估肩关节功能恢复情况和上肢功能受限情况，并用Rockwood量表进行临床疗效优良率比较。**结果：**所有患者均获得随访，随访时间12~19个月，平均13.2个月。垂直组的手术时间和术中稳定性试验明显优于平行组，差异有统计学意义（$P<0.05$）。两组术中出血和骨折愈合时间比较差异均无统计学意义（$P>0.05$）。平行组6例患者术后出现内固定引起的局部皮肤刺激症状，垂直组患者未出现相关症状（$P<0.05$）。肩关节功能比较上，两组在术后末次随访时的Constant-Murley评分、Rockwood评分和Rockwood优良率上差异无统计学意义（$P>0.05$）；在上肢功能受限情况比较上，垂直组在术后末次随访时的DASH评分显著低于平行组，差异有统计学意义（$P<0.05$）。**结论：**对于锁骨近端骨折运用垂直双钢板和水平双钢板技术治疗均能达到较好的临床疗效，但垂直双钢板技术在缩短手术时间、增加术中稳定性、减少皮肤刺激症状等方面更有优势，建议临床推广和使用。

［关键词］ 锁骨近端骨折；垂直双钢板技术；水平双钢板技术

［中图分类号］ R683.4　　［文献标志码］ A　　［文章编号］ 1007-4368（2026）11-1714-07

doi：10.7655/NYDXBNSN260086

Comparison of clinical efficacy of vertical double plates technique and parallel double plates technique in the treatment of proximal clavicle fracture

Huang Xiaowen，Lü Tianrun，Zuo Qiang，Li Xiang，Liu Jiuxiang*

Department of Orthopedics Surgery，the First Affiliated Hospital of Nanjing Medical University，Nanjing 210029，China

［**Abstract**］ **Objective：** To compare the clinical efficacy of vertical double plates technique and parallel double plates technique in the treatment of proximal clavicle fracture. **Methods：** A total of 28 cases with proximal clavicle fractures admitted in the Department of Orthopedics，the First Affiliated Hospital of Nanjing Medical University from January 2017 to March 2023 were retrospectively analyzed，which were divided into the vertical group（n=15）and the parallel group（n=13）. In the vertical group，patients were fixed with two 2.7 mm mini-plates by vertical double plates technique. Patients in the parallel group were fixed with two plates（the main plate was inverted locking plate of distal clavicle at the same side，and the auxiliary plate was a 2.7 mm mini-plate）by parallel double plates technique. The operation time，intraoperative bleeding，intraoperative stability，fracture healing time，and the incidence of complications were compared between the two groups. Constant-Murley shoulder scoring scale（CMS），Rockwood scoring scale，disabilities of the arm，shoulder，and hand（DASH）scoring scale were used to evaluate the recovery of shoulder joint function and the limitation of upper limb function，meanwhile Rockwood scoring scale was used to compare the excellent and good rate of clinical

［基金项目］ 国家自然科学基金（81902206）

*通信作者（Corresponding author），E-mail：atoml@126.com（ORCID：0009-0009-2825-4356）

efficacy. **Results**: All patients were followed up for 12-19 months with an average of 13.2 months. The operation time and intraoperative stability test in the vertical group were significantly better than those in the parallel group, and the differences were statistically significant ($P < 0.05$). There were no significant statistical differences in intraoperative bleeding and fracture healing time between the two groups ($P > 0.05$). Six patients in the parallel group had local skin irritation symptoms caused by internal fixation after operation, while patients in the vertical group did not have related symptoms ($P < 0.05$). In the comparison of shoulder joint function, there were no significant differences in Constant-Murley score, Rockwood score and the excellent and good rate of Rockwood between the two groups at the last postoperative follow-up ($P > 0.05$). In the comparison of upper limb function limitation, the DASH score of the vertical group at the last postoperative follow-up was significantly lower than that of the vertical group, and the difference was statistically significant ($P < 0.05$). **Conclusion**: For the treatment of proximal clavicle fracture, both vertical double plates technique and parallel double plates technique can achieve good clinical effect, however vertical double plates technique has more advantages in shortening operation time, increasing intraoperative stability and reducing skin irritation symptoms, so it is recommended to be popularized and used in clinic.

[**Key words**] proximal clavicle fracture; vertical double plates technique; parallel double plates technique

[J Nanjing Med Univ, 2026, 46(11): 1714-1720]

锁骨近端通过胸锁韧带、肋锁韧带及周围附着肌肉和胸骨相连共同构成胸锁关节复合体。由于多根韧带和肌肉的加强，锁骨近端骨折发生率较低，仅占锁骨骨折的2%~10%，通常由高能量损伤导致，常合并肋骨骨折、肺挫伤、血气胸等[1-2]。既往该类型骨折大多行保守治疗，但存在骨折不愈合、肩部疼痛伴活动受限等风险[1-3]。近年来随着认知的深入和手术技术的提高，对有移位的锁骨近端骨折均建议手术治疗。由于锁骨近端周围解剖结构较复杂（下方有大血管、臂丛神经、胸膜肺尖等重要结构）且锁骨近端没有专用的解剖锁定钢板，因此手术内固定方式多种多样，各有优劣，尚无统一的治疗方案[4-12]。本研究回顾性分析了2017年1月—2023年3月在南京医科大学第一附属医院骨科治疗的锁骨近端骨折患者，对分别运用垂直双钢板和平行双钢板技术固定的临床疗效进行比较，现报道如下。

1 对象和方法

1.1 对象

回顾性分析2017年1月—2023年3月在南京医科大学第一附属医院骨科收治的锁骨近端骨折患者共28例，根据内固定方式的不同分为垂直组和平行组。垂直组予2块2.7 mm的微型钢板行垂直双钢板技术固定。平行组予2块钢板（主力钢板为同侧锁骨远端锁定钢板倒置，辅助钢板为1块2.7 mm的微型钢板）行平行双钢板技术固定。纳入标准：①年龄18~60岁；②诊断为新鲜外伤的单侧锁骨近端骨折，骨折线位于锁骨内侧1/5处，符合Edinburgh分型ⅠB型，Craig分型Ⅱ、Ⅲ、Ⅴ型，骨折移位超过5~10 mm；③闭合性骨折，外伤2周内接受手术治疗。排除标准：①合并其他严重的危及生命的外伤或内科合并症，无法耐受手术；②合并严重神经精神类疾病；③陈旧性、开放性、病理性锁骨近端骨折；④合并同侧上肢其他骨折、外伤或伴有血管神经损伤，影响术后功能恢复；⑤合并同侧胸锁关节脱位；⑥既往同侧肩部手术史及各种原因造成肩关节功能障碍；⑦患者和家属无法配合随访。

两组患者入院后均详细询问病史，并完善术前检查，包括肩关节正位、多排CT肩关节平扫和二维+三维重建等，详细告知患者和家属两种手术方式的风险和利弊，取得患者和家属的知情同意后，由患者自愿选择手术方式并签署手术同意书。本研究经南京医科大学第一附属医院伦理委员会批准（伦理批件号：2017-SRFA-166）。

1.2 方法

1.2.1 治疗方法

所有患者入院后予以止痛、消肿、雾化呼吸道等对症处理，对合并胸肋部损伤患者予以胸带固定、心电和指脉氧监护，完善检查后待全身情况平稳择期手术治疗。

所有患者手术体位为沙滩椅位，患侧肩部垫高，头偏向对侧，均予以全身麻醉。沿锁骨上缘自胸锁关节内侧1 cm向远端作一6~7 cm切口。逐层切开，暴露锁骨近端和胸锁关节，锐性剥离锁骨近端附着的部分胸锁韧带和肌肉组织，用小神经剥离子仔细清理骨折断端，由于高能量损伤，锁骨近端常呈粉碎状，用点式复位钳轻柔钳夹后，根据骨折

线走行复位锁骨近端骨折，尽量做到解剖复位，并予1~2枚1.5 mm直径的克氏针临时固定，如骨块相对较大，可予1枚2.7 mm的拉力螺钉固定。垂直组病例可对锁骨近端上方的肋锁韧带进行部分锐性剥离，暴露锁骨上表面，进一步检查骨折复位情况，确认解剖复位后，选择1块2.7 mm的横向多孔微型钢板（强生公司，美国），根据锁骨近端表面形态进行预弯后放置，确保3~4枚螺钉在锁骨近端骨块上，并予以多角度锁定，远端予以3枚锁钉固定。然后选择1块2.7 mm的直钢板或横向2孔的微型钢板（强生公司，美国），预弯后放置在锁骨近端上方，尽量在锁骨近端骨块以不同角度置入2枚锁钉，远端置入2~3枚锁钉。平行组患者予以同侧锁骨远端钢板（强生公司，美国），根据锁骨近端表面形态进行塑性后在尽量贴服状态下放置，此时必须仔细规划主力钢板位置，确保下方可再置入1块2.7 mm的T型或者直型微型钢板（强生公司，美国）作为辅助钢板。由于锁骨远端钢板较厚且双排锁钉位置固定，选择3~4枚合适方向的螺钉确保可置入锁骨近端骨块。下方平行置入的微型钢板确保2枚螺钉可置入锁骨近端骨块，微型钢板螺钉方向和锁骨远端钢板螺钉方向尽量不一致，形成多角度交锁，提高固定强度。注意钻孔时避免误伤锁骨后重要解剖结构。螺钉避免进入胸锁关节。两组固定完成后均行术中稳定性试验（类Hook-test试验），如固定稳定，无需特别处理，如固定较稳定，有轻微移位趋势，可予以1号可吸收缝线对碎骨块进行缝合加强。对骨缺损处予同种异体骨充分植骨。透视观察复位和固定情况后予大量生理盐水冲洗，胸锁韧带和肋锁韧带尽量修复或缝合在钢板孔内。其余组织逐层缝合。两组患者手术均由本科室同年资主任医师完成。

两组患者术后常规予以止痛、呼吸道雾化、预防感染等治疗，前臂吊带悬吊固定4周。2周后在康复科指导下行被动肩关节功能锻炼，4周后去除前臂吊带行肩关节各项康复锻炼，根据骨折愈合情况恢复上肢负重。两组患者于术后1、2、3、6、12个月定期来院复诊，拍摄肩关节正位X线片，评估骨折愈合情况。并记录肩关节功能恢复和相关并发症情况。

1.2.2　临床观测指标和疗效评估

手术一般情况：记录两组手术时间、术中出血、术中稳定性试验结果等。

术中稳定性试验采用类似Hook-test试验的方法进行，在锁骨近端复位和固定后，评估锁骨近端和胸锁关节的整体稳定性。具体做法如下：用蟹爪复位钳在锁骨近端1/5的骨干处向上提拉锁骨近端，如果锁骨近端骨块固定牢固，无移位趋势伴随胸锁关节轻度活动，说明稳定性好；提拉过程中锁骨近端骨块有轻度移位趋势，但仍能抵抗提拉应力，胸锁关节仍有轻度活动，说明仍较稳定，但建议缝线加强，进一步提高固定系统稳定性；如提拉后固定系统无法抵抗提拉应力，螺钉有轻度松动，说明稳定性较差，此时必须增加钢板或螺钉、运用多股缝线技术加强缝合或者置入锚钉等增强系统稳定性。

骨折愈合和并发症评估：通过X线上骨痂形成程度评估骨折愈合情况。记录术后和随访过程中有无伤口感染、伤口出血、内固定失效（螺钉拔出、螺钉断裂、钢板断裂等）、局部皮肤刺激症状、局部持续性隐痛、骨折不愈合等并发症情况。

临床疗效评价：在两组术后末次随访时，用Constant-Murley肩关节评分量表（Constant-Murley shoulder scoring scale，CMS）和Roocwood评分量表分别评估肩关节功能，用臂、肩、手功能障碍（disabilites of the arm，shoulder，and hand，DASH）评分量表评估上肢功能受限情况，用Roocwood量表进行临床疗效优良率比较。

1.3　统计学方法

采用Stata 16.0统计软件进行分析。对所有数值变量进行先Kolmogorov-Smirnov正态性检验，两组满足正态分布的连续数值变量以均数±标准差（$\bar{x} \pm s$）表示，采用独立样本t检验进行组间比较。等级资料的比较采用两独立样本Wilcoxon秩和检验，检验统计量为Z值。分类变量用例数（百分率）表示，采用χ^2检验或Fisher精确概率法进行组间比较。$P < 0.05$为差异有统计学意义。

2　结　果

2.1　两组一般情况比较

垂直组15例，男13例，女2例，年龄（41.5±6.6）岁，受伤侧为左侧8例，右侧7例。平行组13例，男11例，女2例，年龄（42.6±5.7）岁，受伤侧为左侧7例，右侧6例。垂直组11例合并肋骨骨折、肺挫伤和不同程度的血气胸，1例合并对侧踝关节骨折，1例合并A型骨盆骨折。平行组9例合并肋骨骨折、肺挫伤和不同程度的血气胸，1例合并同侧的胫骨干骨折。两组患者的内科合并症涉及心血管、呼吸

和内分泌系统等，差异无统计学意义（$P>0.05$）。两组一般人口统计学资料（性别、年龄、受伤侧别、Craig分型、Edinburgh分型、受伤原因、受伤到手术时间、合并伤）差异无统计学意义（$P>0.05$，表1）。

表1 两组一般人口统计学资料比较

Table 1 Comparison of general demographic data between the two groups

Variable	Vertical group（n=15）	Parallel group（n=13）	t/Z	P
Sex[n(%)]			-	1.000
Male	13(86.7)	11(84.6)		
Female	2(13.3)	2(15.4)		
Age(years，$\bar{x}\pm s$)	41.5 ± 6.6	42.6 ± 5.7	-0.473	0.641
Injured side[n(%)]			-	1.000
Left	8(53.3)	7(53.8)		
Right	7(46.7)	6(46.2)		
Craig classification[n(%)]			-0.024	0.981
Ⅱ	5(33.3)	4(30.8)		
Ⅲ	4(26.7)	4(30.8)		
Ⅴ	6(40.0)	5(38.4)		
Edinburgh classification[n(%)]			-	1.000
ⅠB1	5(33.3)	4(30.8)		
ⅠB2	10(66.7)	9(69.2)		
Mechanism of injury[n(%)]			-	1.000
Traffic injury	9(60.0)	7(53.8)		
Fall from height-related injury	5(33.3)	5(38.5)		
Fall-related injury	1(6.7)	1(7.7)		
Time from injury to surgery(d，$\bar{x}\pm s$)	6.5 ± 0.8	6.3 ± 1.1	0.555	0.583
Multiple associated injuries[n(%)]	13(86.7)	10(76.9)	-	0.639

2.2 两组手术和术后情况比较

两组病例均获得随访，随访时间12~19个月，平均13.2个月，无失访病例。

垂直组在手术时间和术中稳定性试验指标明显优于平行组，差异有统计学意义（$P<0.05$，表2）。两组术中出血和骨折愈合时间比较差异无统计学意义。两组均未发生伤口感染、伤口出血、内固定失效（螺钉拔出、螺钉断裂、钢板断裂等）、骨折不愈合等并发症。但平行组6例患者术后出现内固定引起的局部皮肤刺激症状，均伴有局部持续性隐痛，1.5年后6例患者去除内固定后该症状明显缓解，垂直组患者未出现相关症状（$P<0.05$，表2）。

表2 两组手术一般情况、骨折愈合和并发症比较

Table 2 Comparison of general surgical characteristics，fracture healing，and complications between the two groups

Variable	Vertical group（n=15）	Parallel group（n=13）	t/Z	P
Operative time(min，$\bar{x}\pm s$)	48.6 ± 11.9	59.3 ± 13.6	-2.221	0.035
Intraoperative blood loss(mL，$\bar{x}\pm s$)	55.6 ± 10.3	57.2 ± 9.6	-0.423	0.676
Intraoperative stability assessment(hook test-like maneuver)[n(%)]			-2.363	0.018
Stable	14(93.3)	7(53.8)		
Relatively stable	1(6.7)	6(46.2)		
Moderately stable	0(0)	0(0)		
Fracture healing(weeks，$\bar{x}\pm s$)	13.6 ± 1.2	14.2 ± 1.5	-1.176	0.250
Postoperative skin irritation[n(%)]	0(0)	6(46.2)	-	0.005

临床疗效方面，两组肩关节功能在术后末次随访时的Constant-Murley评分、Rockwood评分和Rockwood优良率差异无统计学意义（$P>0.05$，表3）；但在上肢功能受限评分方面，垂直组在术后末

次随访时的DASH评分显著低于平行组，差异有统计学意义（$P < 0.05$，表3），可能与平行组出现内固定引起局部皮肤刺激症状相关。垂直组典型病例见图1，平行组典型病例见图2。

表3　两组临床疗效比较

Table 3　Comparison of clinical efficacy between the two groups

Variable	Vertical group（n=15）	Parallel group（n=13）	t/Z	P
Constant-Murley score（$\bar{x} \pm s$）	95.5 ± 6.3	94.1 ± 5.9	0.604	0.551
DASH score（$\bar{x} \pm s$）	1.6 ± 0.2	2.1 ± 0.3	−5.254	< 0.001
Rockwood score（$\bar{x} \pm s$）	13.8 ± 0.6	13.5 ± 0.7	1.222	0.233
Rockwood excellent-good rate［n（%）］			−0.152	0.879
Excellent	13（86.7）	11（84.6）		
Good	2（13.3）	2（15.4）		
Moderate	0（0）	0（0）		

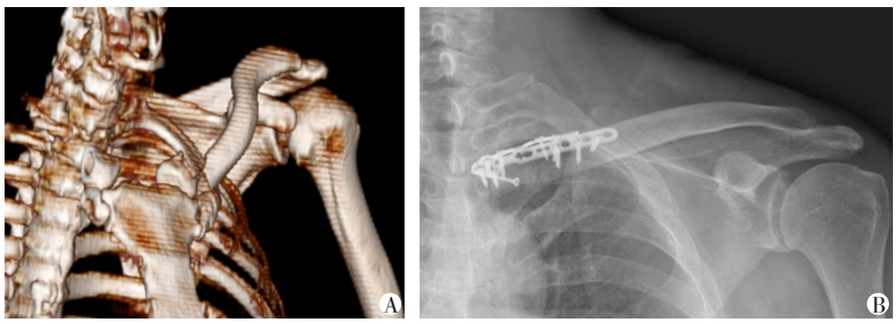

41-year-old male patient with a proximal left clavicle fracture caused by falling from height，fixed by vertical double plates technique. A：Preoperative three-dimensional（3D） reconstruction of the fracture site. B：Postoperative radiograph confirming satisfactory fracture reduction and appropriate fixation placement of the vertical double plates.

图1　垂直双钢板技术固定患者1例

Figure 1　A patient fixed by vertical double plates technique

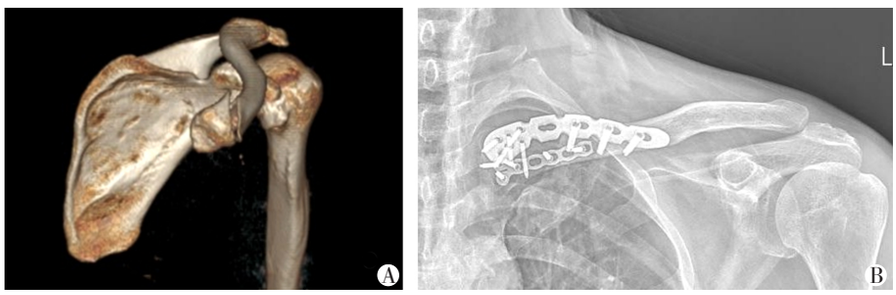

37-year-old male patient with a proximal left clavicle fracture caused by a road traffic accident，fixed by parallel double plates technique. A：Preoperative three-dimensional（3D） reconstruction of the fracture site. B：Postoperative radiograph confirming satisfactory fracture reduction and appropriate fixation placement of the parallel double plates.

图2　平行双钢板固定患者1例

Figure 2　A patient fixed by parallel double plates technique

3　讨　论

锁骨近端骨折在临床上较罕见，多因高能量暴力直接损伤导致，常合并多发肋骨骨折、肺挫伤、血气胸等。既往由于X线平片诊断困难，常发生漏诊。锁骨近端骨折既往以保守治疗为主，但文献报道有接近10%的骨折不愈合率和接近50%的肩关节疼痛和僵硬的发生[1-3,13]。因此近年来对有移位的锁骨近端骨折行手术内固定治疗已逐渐成为共识。

目前锁骨近端骨折的手术方式多种多样，包括运用克氏针张力带、钢板螺钉内固定（锁骨钩钢板、同侧锁骨远端钢板倒置、桡骨远端万向锁定钢板、

外踝万向锁定钢板等单钢板固定以及双钢板固定）、环抱器固定、桥式固定、缝合锚钉固定、锁骨近端部分切除、胸锁关节融合术等[4-12,14]。每种方法各有利弊，尚无统一治疗“金标准”。克氏针张力带虽然操作简单，但存在固定强度低、骨折不愈合率高、克氏针退针后游离到胸腔等并发症，临床使用较少[1-2,13]。锁骨钩钢板既往用于锁骨远端骨折固定[15]，现通过将锁骨钩插入胸骨下方利用杠杆作用完成对锁骨近端的固定，但该钢板存在自身抗扭转和抗拔出能力较差，且钩尖部应力过大会造成胸骨下方骨溶解甚至戳破胸骨等严重并发症。由于锁骨近端的解剖形态不规则，变异较大，因此专门用于锁骨近端的解剖锁定钢板一直未研发成功。临床中使用同侧锁骨远端钢板倒置、桡骨远端万向锁定钢板、外踝万向锁定钢板等单钢板固定时，即使钢板经过折弯但仍不可避免地存在钢板贴服性较差、螺钉方向无法调整、螺钉把持力不足、螺钉进入胸锁关节等各种问题[10-12]。环抱器、缝合锚和桥式固定等弹性固定方式强度明显较弱[6-7]。锁骨近端切除会导致胸锁关节稳定性丧失，出现局部长期慢性疼痛[14]。而胸锁关节融合损伤过大且术后关节活动度消失会加重邻近关节的退变和产生创伤性关节炎[1-2,13]。

锁骨近端骨折大多是高能量直接暴力所致，近端骨块常粉碎伴缺损，因此无论何种方式的单块钢板固定，近端骨块均只能置入3枚螺钉，对粉碎性骨折固定强度远远不够，必须术后长期辅助外固定治疗，不利于患者的加速康复[5,10-12]。因此目前临床中采用双钢板固定技术已逐渐成为主流。双钢板固定技术包括垂直双钢板固定和水平双钢板固定，何种固定方式更有优势，目前尚未有文献报道。本研究通过比较不同双钢板技术固定的两组患者的临床疗效，发现在手术时间、术中稳定性、术后皮肤刺激症状和DASH评分方面，垂直双钢板固定均具有明显优势。分析原因如下：①锁骨近端骨块解剖结构膨大，使用垂直双钢板固定时，两块钢板互不干扰。放置前方微型钢板时选择空间较大且微型钢板易折弯，可以精确贴服锁骨近端解剖形状，可在最合适的位置尽量多地打入各方向的锁定螺钉也不会影响上方钢板的放置。同样放置上方钢板时也有较大自由度，可根据上方解剖形状精确塑形后打入螺钉。而平行双钢板固定时，在前方放置主力钢板（倒置的同侧锁骨远端钢板）时必须反复比对并确认位置，既要保证置入的主力钢板可以在近端骨块打入足够的螺钉，还得预留放置辅助钢板的位置。此外由于主力钢板较厚，折弯和塑形有限，须考虑和近端骨块的贴合度，因此手术时间较垂直双钢板组明显延长。②垂直双钢板组的两组螺钉互相呈90°立体交锁，形成框架结构，而平行双钢板组为单平面固定，即使万向螺钉呈不同角度置入，仍无法达到90°立体交锁，因此垂直双钢板组术中稳定性优势明显。③由于胸前皮肤较薄且敏感性较高，垂直双钢板组置入的均为2.7 mm系统的微型钢板，低切迹，钢板贴服性较好，不会引起皮肤刺激。而平行双钢板组，主力钢板非锁骨近端的解剖设计，钢板切迹较厚，并且难以折弯，容易出现皮肤刺激症状，特别在女性患者中，从而导致DASH评分较低。

此外手术过程中还需要注意：①由于锁骨近端下方有锁骨下动静脉、臂丛神经、胸膜、肺尖等重要解剖结构，且锁骨近端松质骨突破感不明显，在钻孔时需高年资医师精细操作，快速慢进，必要时对钻头进行限深；②胸锁韧带、胸肋韧带作为胸锁关节的稳定结构，术中尽量修复，如无法修复可以缝合在钢板孔上；③锁骨近端骨折常粉碎并伴有骨缺损，术中充分植骨也可以增加其稳定性；④注意避免钢板跨胸锁关节固定，避免螺钉进入胸锁关节，否则由于胸锁关节的微动，螺钉易出现疲劳断裂、内固定失效等并发症。

本研究存在一些不足，如缺乏更高证据等级的随机对照研究，临床样本量较少，临床随访时间仍较短，缺乏胸锁关节的生物力学研究等。

综上所述，锁骨近端骨折运用垂直双钢板和水平双钢板技术治疗均能达到较好的临床疗效，但垂直双钢板技术在缩短手术时间、增加术中稳定性、减少皮肤刺激症状等方面更有优势，建议临床推广和使用。

利益冲突声明：

所有作者声明无相关利益冲突。

Conflict of Interests：

The authors declare no conflict of interests.

作者贡献声明：

黄晓文和刘久翔负责研究设计、临床资料收集与数据分析；黄晓文进行论文初稿撰写；吕天润、左强、李翔对研究方案及论文进行关键性修改并提供总体指导。

Author's Contributions：

Huang Xiaowen and Liu Jiuxiang were responsible for the design of study, collection and analysis of the clinical data. Huang Xiaowen drafted the initial manuscript. Lü Tianrun, Zuo

Qiang, and Li Xiang critically revised the study protocol and the manuscript, and provided overall supervision.

[参考文献]

[1] 扶青松，韩欣攸，王伟斌，等. 锁骨近端骨折的手术治疗方法及分型探讨[J]. 中国骨伤，2023，36(7)：672-675
Fu Q S, Han X Y, Wang W B, et al. Surgical treatment methods and classification of proximal clavicle fracturet[J]. China Journal of Orthopaedics and Traumatology, 2023, 36(7): 672-675

[2] 余　建，马　华，赵　奎. 锁骨近端骨折的治疗进展[J]. 中国现代医药杂志，2021，23(2)：104-108
Yu J, Ma H, Zhao K, et al. Advances in the treatment of proximal clavicle fractures[J]. Modern Medicine Journal of China, 2021, 23(2): 104-108

[3] Throckmorton T, Kuhn J E. Fractures of the medial end of the clavicle[J]. J Shoulder Elbow Surg, 2007, 16(1): 49-54

[4] 王明明，张　中，孙建华，等. 弹性固定与刚性固定治疗不稳定锁骨近端骨折的疗效比较[J]. 中国骨与关节损伤杂志，2023，38(5)：510-512
Wang M M, Zhang Z, Sun J H, et al. Comparative efficacy of elastic fixation and rigid fixation in the treatment of unstable proximal clavicle fractures[J]. Chinese Journal of Bone and Joint Injury, 2023, 38(5): 510-512

[5] 叶小伟，黄锦锋，王晋炫，等. T形锁定钢板治疗锁骨近端骨折[J]. 临床骨科杂志，2023，26(5)：754-755
Ye X W, Huang J F, Wang J X, et al. T-shaped locking plate for treatment of proximal clavicular fracture [J]. Journal of Clinical Orthopaedics, 2023, 26(5): 754-755

[6] Wu H X, Jiang P C, Li L, et al. Study on shape memory alloy embracing fixator in treatment of the proximal clavicle fracture[J]. Biotechnol Genet Eng Rev, 2024, 40(3): 2796-2802

[7] 李　亮，杨三华，杨　展，等. 3种内固定方式治疗锁骨近端骨折的疗效比较[J]. 临床骨科杂志，2022，25(5)：679-683
Li L, Yang S H, Yang Z, et al. Effect comparison of three kinds of internal fixation methods for treatment of proximal clavicular fracture[J]. Journal of Clinical Orthopaedics, 2022, 25(5): 679-683

[8] 孙方贵，刘　瑞，熊新为，等. 胸锁关节钩接骨板治疗急性不稳定性锁骨近端骨折[J]. 中国骨伤，2022，35(10)：1004-1007
Sun F G, Liu R, Xiong X W, et al. Treatment of acute unstable proximal clavicular fracture with hook plate of sternoclavicular joint[J]. China Journal of Orthopaedics and Traumatology, 2022, 35(10): 1004-1007

[9] Zhang Y D, Xing B R, Hou X X, et al. A novel sternoclavicular hook plate for treatment of proximal clavicle fracture with dislocation of sternoclavicular join[J]. BMC Surg, 2022, 22(1): 250

[10] 蒋建农，王　勇，都　斌，等. 反置锁骨远端解剖型锁定钢板治疗移位锁骨近端骨折[J]. 中华创伤骨科杂志，2017，19(10)：902-906
Jiang J N, Wang Y, Dou B, et al. Treating displaced fracture of proximal clavicle with an inverted anatomic locking plate for distal clavicle[J]. Chinese Journal of Orthopaedic Trauma, 2017, 19(10): 902-906

[11] 杨文宇，张　勇，卢光辉，等. 外踝解剖钢板治疗胸锁关节外锁骨近端骨折[J]. 中国骨与关节损伤杂志，2013，28(11)：1069-1070
Yang W Y, Zhang Y, Lu G H, et al. Treatment of proximal clavicular fractures lateral to the sternoclavicular joint using a lateral malleolar anatomical plate[J]. Chinese Journal of Bone and Joint Injury, 2013, 28(11): 1069-1070

[12] 齐新文，王兆杰，俞华威，等. 桡骨远端锁定钛板内固定治疗锁骨近端粉碎性移位骨折(附13例报告)[J]. 山东医药，2011，51(10)：10-12
Qi X W, Wang Z J, Yu H W, et al. Curative effect of proximal displaced comminuted clavicle fractures using locking titanium plate system of distal radius?[J]. Shandong Medical Journal, 2011, 51(10): 10-12

[13] Wang L, Ma L, Jiang P, et al. Dual mini-plate *vs*. T-plate fixation for Edinburgh type ⅠB proximal clavicle fractures: a comparative clinical study[J]. Am J Transl Res, 2025, 17(11): 8828-8837

[14] Teng H G, Liu A L. Partial claviculectomy after non-union of proximal clavicle fracture[J]. BMJ Case Rep, 2013, 2013: bcr2013008874

[15] 黄晓文，张玉富，公茂琪，等. 锁骨远端解剖锁定钢板联合缝合锚和锁骨钩钢板治疗锁骨远端不稳定骨折的临床疗效分析[J]. 南京医科大学学报(自然科学版)，2015，35(6)：854-857
Huang X W, Zhang Y F, Gong M Q, et al. Effects of distal clavicula anatomical locking plate using suture anchor and clavicular hook plate for the treatment of distal clavicular unstable fractures[J]. Journal of Nanjing Medical University(Natural Sciences), 2015, 35(6): 854-857

(收稿：2026-01-18；修回：2026-07-22；录用：2026-07-28)
(本文编辑：蒋　莉)