多参数磁共振成像的生境成像在乳腺癌精准诊疗中的研究进展

陈甜甜[1]，李锐彤[1]，张 璇[1]，王晓东[1]，王晓欢[1]，张 皓[1,2]

1 兰州大学 第一临床医学院，甘肃 兰州 730000；2 兰州大学第一医院 放射科，甘肃 兰州 730000

摘要：生境成像能够从细胞及分子水平表征肿瘤异质性，通过将肿瘤划分为具有同质性的生物学子区域，从而实现肿瘤异质性的空间可视化。近年来，基于多参数磁共振成像的生境成像技术在乳腺癌诊疗领域展现出重要临床应用价值，尤其是在预测乳腺癌分子亚型、淋巴结血管侵犯及新辅助治疗疗效等方面具有较高临床获益。本文综述了多模态磁共振成像的生境成像在乳腺癌诊疗中的应用现状及研究进展，分析当前研究的局限并展望未来发展方向，为深入理解生境成像在乳腺癌中的应用价值提供参考。

关键词：多参数磁共振成像；生境成像；乳腺癌；肿瘤异质性；分子分型；淋巴血管浸润；新辅助治疗

中图分类号：R737.9 **文献标识码：**A DOI：10.13885/j.issn.2097-681X.M20250847

Habitat imaging with multiparametric MRI in breast cancer precision medicine: recent advances

CHEN Tiantian[1], LI Ruitong[1], ZHANG Xuan[1], WANG Xiaodong[1], WANG Xiaohuan[1], ZHANG Hao[1,2]

1 The First Clinical Medical School, Lanzhou University, Lanzhou 730000, China; 2 Department of Radiology, The First Hospital of Lanzhou University, Lanzhou 730000, China

Abstract: Habitat Imaging enables the characterization of intratumoral heterogeneity at cellular and molecular levels by partitioning tumors into biologically homogeneous subregions, thereby achieving spatial visualization of heterogeneity of tumor. In recent years, multiparametric magnetic resonance imaging (MRI)-based habitat imaging technology has demonstrated significant clinical value in breast cancer diagnosis and treatment, particularly in predicting molecular subtypes, lymphovascular invasion and neoadjuvant therapy response with high clinical efficacy. This article reviewed the current applications of and research progress in multiparametric MRI-based habitat imaging in the diagnosis and treatment of breast cancer, analyzed the limitations of existing studies, and discussed future development directions, aiming to provide insights into the clinical value of habitat imaging in breast cancer.

Keywords: multiparametric magnetic resonance imaging; habitat imaging; breast cancer; heterogeneity of tumor; molecular subtype; lymphovascular invasion; neoadjuvant therapy

乳腺癌已超越肺癌，成为全球发病率最高的恶性肿瘤[1]。目前，评估肿瘤生物学特性主要依靠侵入性操作，如活组织检查或肿瘤切除术，但易受到抽样误差的影响，且难以准确完整地描述肿瘤生物学特征[2]。近年来，基于磁共振成像（magnetic resonance imaging, MRI）的生境成像在乳腺癌的研究中取得显著成效，为此，综述基于多参数MRI生境成像在乳腺癌中的应用及研究进

收稿日期：2025-06-11 **修回日期：**2025-10-28 **接受日期：**2025-11-24

基金项目：甘肃省自然科学基金项目（22JR11RA034）

作者简介：张 皓，男，主任医师，教授，研究方向为胸部疾病的影像诊断，e-mail：zhanghao@lzu.edu.cn，通信作者

展，有助于无创预测乳腺癌不同生物学特征、辅助制定治疗方案及预估疗效等目的[3]。

1 生境成像

生境成像也称栖息地成像，是基于影像组学特征相似性，利用多种聚类算法对肿瘤及其周围环境进行分割，将肿瘤划分为内部影像特征相对均一的生物学子区域，每个子区域对应特定的基因表达谱和表型特征，从而实现肿瘤异质性的可视化[4]（图1）。肿瘤空间异质性的形成可能涉及两方面：其一，携带不同基因突变的肿瘤细胞亚群在整个肿瘤内呈现非对称性空间分布；其二，肿瘤干细胞在特定子区域形成优势克隆群体，这种亚区域性优势生长显著影响肿瘤的演进轨迹[5]。相较于传统基于全肿瘤参数分析的影像组学方法，生境成像能够呈现肿瘤内部缺氧、扩散、酸化、灌注和代谢等基于空间分布和时间演变的动态变化[6]，揭示肿瘤异质性与肿瘤子区域之间的复杂关系，从而无创监测肿瘤异质性的演化轨迹，进一步实现“虚拟活检”。多参数MRI生境成像通过整合不同序列的成像参数，从多维度解析肿瘤内部异质性，并构建出反映不同病理生理状态的功能生境图谱。例如，扩散加权成像（diffusion-weighted imaging, DWI）序列中表观扩散系数值降低往往代表水分子扩散受限，通常对应细胞增殖活跃、排列紧密的高细胞密度生境亚区；动态对比增强MRI（dynamic contrast enhanced MRI, DCE-MRI）的容积转移参数值升高表示病灶新生血管丰富、血流灌注充足，属于高灌注生境亚区。通过联合MRI的多参数信息，实现生境成像从平面评估向立体解析的巨大跨越，并逐步构建系统性、整体性的影像分析框架。目前，基于多参数MRI生境成像已在神经胶质瘤、颅内血管病变、鼻咽癌、乳腺癌、肝细胞癌、前列腺癌等疾病的预后预测、治疗反应评估等方面开展广泛研究，其中生境成像在乳腺癌中的探索日益深入，旨在为临床制定个性化治疗方案、提高乳腺癌患者预后生活质量、延长生存时间提供重要影像学支持。

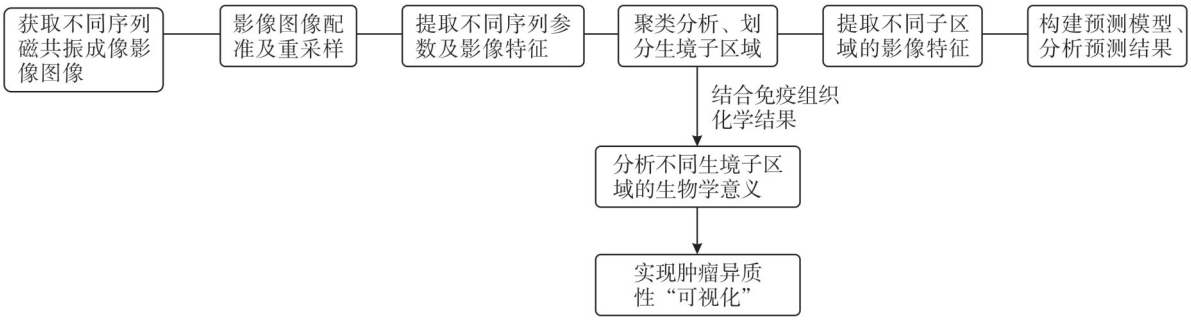

图1 生境成像操作流程图

2 生境成像在乳腺癌中的应用

2.1 预测乳腺癌分子分型

乳腺癌根据4种受体表达水平，主要分为管腔A型、管腔B型、人类表皮生长因子受体2（human epidermal growth factor receptor-2, HER-2）过表达型和三阴型4种分子亚型[7]。与非管腔型乳腺癌优先选择靶向治疗不同，管腔型乳腺癌具有良好内分泌治疗反应[8]，故早期鉴别乳腺癌亚型对临床制定个性化治疗方案具有重要意义。程卫群等[9]分别构建临床模型、影像组学模型及生境影像组学模型以及各自的联合模型，探讨基于多参数MRI生境成像在鉴别管腔型与非管腔型乳腺癌中的应用价值，结果显示，影像组学联合模型中的多层感知器模型及生境影像组学联合模型中线性支持向量机模型取得最佳预测效果，曲线下面积（area under curve, AUC）分别为0.967、0.969。生境成像在乳腺癌分子亚型鉴别中具有较高的准确性，能够为临床提供无创性预测手段，从而减少不必要的侵入性检查，优化个体化治疗决策。

与散发性乳腺癌相比，乳腺癌易感基因（breast cancer susceptibility gene, BRCA）相关乳腺癌患者的复发风险较高，预后较差。BRCA突

变的乳腺癌患者对脱氧核糖核酸损伤药物更加敏感[10]，因此，尽早判断乳腺癌的*BRCA*状态对患者的治疗和预后至关重要。Du等[11]通过分析125例患者的DCE-MRI影像数据并将其分割为3个子区域，通过计算3个子区域之间关系的5种聚类参数并分别构建模型用于预测乳腺癌患者*BRCA*1突变情况，结果表明，相较于其他参数，聚类中心距离加和平均值具有最高的预测能力及诊断价值（AUC为0.647）。研究[11]进一步选择最优方案构建多参数联合模型，并取得更高的临床预测效能，其训练集和测试集AUC分别为0.903、0.845。这表明，基于多参数MRI生境成像在预测乳腺癌患者*BRCA*1状态中展现了良好的临床性能，未来有望在临床中实现无创预测乳腺癌患者的*BRCA*1状态，早期指导临床治疗决策、改善患者预后。

HER-2是HER-2阳性乳腺癌的主要治疗靶点。与HER-2阴性乳腺癌相比，HER-2低表达乳腺癌在临床上表现出更多的恶性和侵袭性特征[12-13]，患者也可能会表现出不同的治疗耐药性及预后[14-15]。因此，在治疗前准确识别HER-2的表达水平对治疗至关重要。Chen等[16]基于多参数MRI首次定量分析肿瘤异质性以区分HER-2阳性、低及零表达乳腺癌，通过构建影像组学模型、肿瘤异质性模型及联合模型（临床病理–影像组学–生境）进行了两项任务：区分HER-2表达阳性与阴性，以及区分HER-2零表达和低表达。在任务1中，联合模型表现最佳（AUC为0.83）；在任务2中，肿瘤异质性模型的表现更为优越（AUC为0.94）。这表明生境成像能够有效利用MRI图像提取的影像特征，准确区分不同HER-2表达水平，为不同分子分型的乳腺癌患者个性化治疗策略的制定提供依据。Zhang等[17]采用聚类分析方法，将病灶划分为3个亚区并量化其体积分布差异，发现HER-2阳性病例中亚区1体积占比显著低于HER-2阴性病例，而亚区2、3的体积占比更高（$P<0.05$）。进一步分析显示，相较于HER-2零表达组，HER-2低表达组的亚区2体积比例显著降低（$P<0.05$）。这表明，基于生境亚区的体积比例分析可为HER-2表达水平的无创预测提供潜在依据，具有一定的临床应用前景。然而，由于该研究样本量较少，其结论仍需更大规模的多中心研究加以验证和完善。

肿瘤异质性是理解乳腺癌免疫组织化学状态和治疗反应的关键。尤其在三阴型乳腺癌中，肿瘤异质性在一定程度上会减弱治疗反应[18]，因此，及早判断乳腺癌类型十分重要。Xu等[18]采用DCE-MRI提取的半定量洗入和洗出特征，结合MRI生境成像和分型分析，区分三阴型和非三阴型乳腺癌。肿瘤被大致分为代表高血管区、低血管区和不可生存区3个子区域，并计算每个子区域的分形维数（fractal dimension, FD），结果证实，高血管细胞生境与FD1分别与三阴型乳腺癌独立相关（$P<0.01$）；高血管细胞生境和FD1的联合模型对三阴型和非三阴型乳腺癌具有良好的鉴别能力（AUC为0.951）。这表明，基于DCE-MRI生境成像联合FD值能够有效区分三阴型和非三阴型乳腺癌，为临床中尽早确定乳腺癌患者的治疗方案、改善患者预后提供重要依据。

综上所述，基于多参数的生境成像在预测乳腺癌的BRCA1状态、HER2表达水平以及区分三阴型和非三阴型、管腔和非管腔型乳腺癌中均取得良好的临床效能，为术前无创预测乳腺癌的分子分型提供一种强有力的影像学工具，进而指导临床个性化治疗决策的制定及改善患者预后。但部分研究存在样本小、单中心研究等局限性。

2.2　预测乳腺癌淋巴血管侵犯

腋窝淋巴结转移（axillary lymph node metastasis, ALNM）是乳腺癌最常见的侵袭方式[19]，发生ALNM的乳腺癌患者预后较差，其5年相对生存率从98.6%降至84.4%[20]。同时，淋巴血管浸润（lymphovascular invasion, LVI）是乳腺癌发生远处转移的重要环节[21]，因此，开发一种术前、无创且精确的方法预测乳腺癌患者的LVI至关重要。传统研究多集中于肿瘤内部特征，而忽视了肿瘤周围影像提供的补充信息。已有研究[22-23]表明瘤周影像组学特征与乳腺癌LVI存在一定相关性。

Ge等[24]基于生境的空间分布，通过定量测量多参数MRI肿瘤异质性，评估其预测浸润性乳腺患者淋巴血管浸润的能力，结果表明，相较于瘤内生境模型（AUC为0.770），瘤内联合瘤周生境模型对浸润性乳腺癌患者LVI的预测效能更佳

(AUC为0.843)，说明瘤周信息在一定程度上能够揭示血管生成、增殖和侵袭性等。此外，结合瘤内+瘤周生境、瘤周水肿和肿瘤边缘征构建列线图模型发现，其净效益高于单一模型（AUC为0.903)，这表明将瘤内+瘤周生境信息联合临床特征，能够提供更为全面、多维的信息。

Wu等[5]通过整合基于DCE-MRI的临床病理、瘤内、瘤周影像组学特征以及肿瘤生境特征，开发并验证了一种预测乳腺癌患者ALNM的列线图，用于探究预测ALMN的最佳瘤周区域，结果显示4 mm为预测ALNM的最佳瘤周区域。研究中肿瘤生境模型展现出更高的预测性能，而融合列线图模型获得最佳临床预测价值，其训练集和测试集分别为0.977、0.873，这说明从瘤周组织中获取的影像特征能有效补充肿瘤微环境信息，结合肿瘤生境特征可显著提高传统预测模型的预测能力，有助于后续为患者制定个性化治疗方案。准确评估ALNM负荷对于乳腺癌临床分期和手术方案制定具有重要指导价值。Chen等[25]基于DCE-MRI生境成像技术，针对临床T1-T2期乳腺癌患者开展评估腋窝淋巴结侵犯的研究，并将非HNB≤3个阳性淋巴结定义为高淋巴负担（high lymphatic burden, HNB)，<3个阳性淋巴结定义为非HNB，结果表明，生境模型在区分HNB和非HNB方面表现出优异的诊断效能，其训练集AUC达0.895，内部验证集AUC可达0.932。此外，通过SHAP（shapley additive explanation, SHAP）可解释性分析发现，亚区3的灰度依赖矩阵特征对模型预测的贡献度最高，这一发现为理解模型决策机制提供了重要依据，并证实生境成像在乳腺癌ALNM术前评估中展现出良好的临床应用前景，其无创、精准的特点有望为个体化治疗决策提供可靠的影像学依据。未来可进一步扩大样本量，并探索多中心验证的可行性，以推动该技术的临床转化应用。

综上，基于多参数MRI生境成像能够有效预测乳腺癌淋巴血管侵犯。此外，瘤内联合瘤周生境模型较单一瘤内、瘤周生境模型展现出更高临床预测效能，这说明瘤周生境能够有效捕获肿瘤微环境的重要生物学信息，从而提高模型的预测价值。基于DCE-MRI的生境模型在区分乳腺癌HNB和非HNB中也具有优异的临床价值，其中不同生境子区域的预测能力也有所差异。未来，期待更多大规模的多中心研究能够进一步发掘MRI生境成像在预测乳腺癌淋巴血管侵犯中的重大潜力。

2.3 预测新辅助化疗疗效

新辅助化疗(neoadjuvant chemotherapy, NAC）是目前临床常用的一种降低肿瘤分期、提高保乳手术实施几率的重要方法[26]。不同乳腺癌患者对NAC的反应存在较大差异，可达到病理完全缓解（pathologic complete response, pCR）的患者占比在6%～45%[27]，且肿瘤异质性越复杂，患者的预后往往越差[28]。基于多参数MRI生境成像可有效展现治疗过程中肿瘤发生的微观变化，进而指导后续治疗方案的选择[29]。

Syed等[28]通过对HER-2阳性和三阴型乳腺癌小鼠模型进行多参数MRI纵向成像，并结合聚类分析，成功将肿瘤分为3个生境亚区：高血管–高细胞性、低血管–高细胞性和低血管–低细胞性，不同化疗药物治疗的小鼠低血管–高细胞性亚区的肿瘤体积百分比均显著减少，高血管–高细胞性亚区与可存活的肿瘤区域密切相关，低血管–低细胞性亚区则可能代表坏死区域，这说明不同肿瘤生境亚区可能对应不同病理生理状态，在同一肿瘤中的不同生境亚区对乳腺癌的治疗反应具有明显差异。Zhang等[17]的研究进一步证实该观点，发现低血管–高细胞性亚区的体积比例与Miller & Payne（MP）分级呈负相关关系，即病灶中低血管–高细胞性亚区占比越低，MP分级越高，NAC疗效越好。这可能是由于低血管–高细胞性亚区血管密度较低导致病灶局部缺氧微环境形成，进而促进肿瘤细胞产生治疗抵抗，最终降低NAC的整体疗效。

Kazerouni等[2]通过探索肿瘤生境与缺氧、血管成熟和巨噬细胞浸润之间的关系，验证了肿瘤生境成像在HER-2阳性乳腺癌中的实用性，通过定量分析不同MRI序列提取的影像参数，并在空间上解析为以细胞结构或血管结构为特征的不同肿瘤亚区，揭示了肿瘤亚区的结构特征与免疫荧光或免疫组织化学染色之间的显著相关性。通过提取亚区特征确定两个肿瘤成像表型，并纵向评估每种表型对靶向治疗和细胞毒性治疗的反应，

发现Ⅰ型肿瘤对靶向或细胞毒性治疗的敏感性均较高，这可能与Ⅰ型肿瘤高血管–高细胞性亚区的肿瘤体积百分比较高，输送治疗药物的血管功能较好，导致肿瘤对治疗的敏感性较高有关。在曲妥珠单抗治疗的Ⅱ型肿瘤中，低血管–高细胞性亚区的百分比显著降低，这可能与曲妥珠单抗可改善血管灌注和肿瘤氧合有关。此外，证实低血管–高细胞性亚区的肿瘤体积百分比的变化可能是曲妥珠单抗反应的早期指标。乳腺癌生境成像用于量化肿瘤微环境对靶向治疗和细胞毒性治疗的反应，可为临床提供早期治疗反应提供新的预测指标。

Xu等[1]通过将多b值条件下的DWI序列划分为低平均峰度低扩散系数、高平均峰度低扩散系数值及低平均峰度高扩散系数3个亚区，并构建了4个预测模型，结果发现，低平均峰度低扩散系数值的肿瘤亚区在NAC后获得pCR的概率更高。Cho等[30]通过纳入T1平扫及DCE-MRI中增强早期及延迟期的图像构建3个灌注参数图，量化肿瘤灌注特征，并使用K-means聚类算法将肿瘤划分为5个亚区，预测患者的无病生存期，结果表明，组合生境模型获得最佳预测效能；较高的生境风险评分与较差的生存预后存在一定相关性，提示生境亚区的分布异质性可能比每种亚区的数量更重要。生境成像分析有助于定量评估肿瘤的时空异质性，最终实现“虚拟活检”。Shi等[31]通过获取治疗前乳腺癌患者DCE-MRI中强化峰值期图像，对扫描中的肿瘤亚区进行分析，并定量测量肿瘤异质性获得其指数，再将该指数与临床病理变量和传统影像组学相结合，构建联合模型预测乳腺癌对NAC的pCR，结果显示，基于乳腺肿瘤肿瘤异质性指数的预测模型表现出良好性能，而联合模型取得更优的预测性能，这表明在pCR预测模型中添加肿瘤异质性指数具有较高临床实用性。此外，研究中2例临床特征相似、但肿瘤异质性指数不同的患者，其NAC结果不同，即肿瘤异质性指数较低者，NAC后效果较好，说明定量分析肿瘤异质性对预测乳腺癌患者的预后具有重大意义，展现了基于MRI定量评估肿瘤异质性对乳腺癌NAC疗效预测的临床价值。

Zhang等[27]的最新研究在传统MRI序列DCE-MRI、T2加权成像、DWI等的基础上，创新性地应用体素内非相干运动（intravoxel incoherent motion, IVIM）技术联合生境成像，对浸润性导管癌患者NAC疗效进行预测，结果表明，整合IVIM–生境成像特征及传统MRI影像组学特征的联合预测模型展现优异的诊断效能，其预测准确性与基于侵入性活检构建的模型相当。此外还发现高血管–高细胞性亚区更容易实现NAC后的pCR，而这些亚区通常在IVIM参数中表现为高灌注分数和低真实扩散系数。这一发现不仅证实了肿瘤不同功能亚区对NAC存在异质性反应，更重要的是揭示了特定IVIM参数特征（高灌注分数/低真实扩散系数）可作为预测NAC疗效的潜在影像标志物。IVIM–生境成像技术实现了对肿瘤微环境异质性的无创评估，为临床制定个体化治疗方案提供了新的影像学依据。

立体定向消融放疗是一种新辅助局部乳腺照射技术，已有研究[32–33]证实，立体定向消融放疗在乳腺癌的治疗中是一种可行、耐受性良好且可靠的新辅助局部乳腺照射方法。Weinfurtner等[34]对于接受术前体定向消融放疗治疗的雌激素受体/孕激素受体阳性、HER-2阴性乳腺癌患者，通过计算肿瘤残留体积百分比和栖息地构成百分比，并将这些指标与病理反应中的肿瘤细胞构成百分比进行相关性分析显示，大部分亚区在立体定向消融放疗后栖息地构成百分比不同程度减低，而亚区4在立体定向消融放疗后占比增加13%。定量分析肿瘤异质性有助于反映肿瘤不同细胞群对SABR治疗的不同生物学反应，未来有望成为乳腺癌疗效评估的新技术。然而，相关研究样本仍较少，乳腺癌表型较为单一，未来仍需进行大样本、不同表型乳腺癌的研究验证。

综上，联合不同MRI参数的生境成像在预测乳腺癌NAC疗效中均具有良好的临床效能。此外，多数研究揭示不同生境亚区可与不同病理生理状态一一对应，从而动态、可视化地揭示治疗过程中肿瘤的演化轨迹，超越仅关注肿瘤大小的传统疗效评估，为临床提供精准预测的新视角。未来，基于多参数MRI生境成像有望构建全新NAC全周期动态监测体系，实现从“静态评估”到“动态干预”的临床跨越，为乳腺癌的精准诊疗提供重要支持。

3 总结与展望

当前，基于多参数MRI的生境成像在预测乳腺癌分子分型、淋巴血管侵犯以及新辅助治疗疗效方面具有重要临床价值，为患者提供精准个体化的治疗策略、改善患者预后提供重要支撑。然而，目前生境成像研究仍面临一些挑战：一方面，不同设备和技术参数的差异可能影响结果的可靠性和可比性，未来需要标准化影像数据与统一采集协议；另一方面，现有研究多为小样本、单中心研究，未来仍需更多大规模、多中心的研究进行完善与验证。

值得注意的是，国内、外研究已呈现阶段性差异：国内研究多聚焦于生境影像组学的模型构建与临床价值探索；而国外前沿已逐步转向自适应多模态聚类与放射基因组学的系统整合，从而揭示其分子生物学基础。因此，未来国内研究应着力于推动多参数、多模态生境影像与放射基因组学的深度融合，构建能够动态反映肿瘤微环境演化的生境图谱。同时，开发和应用无监督或自适应的机器学习算法，实现从特征提取到临床分析的全流程智能化，从而深度挖掘生境成像在乳腺癌精准诊疗中的潜能，推动该技术从方法创新向临床使用迈进。

利益冲突声明 所有作者声明不存在利益冲突。

作者贡献声明 陈甜甜：起草和撰写论文，协助修订论文；李锐彤、张 璇、王晓东、王晓欢：资料收集、整理、分析，内容校对；张 皓：提出并设计研究方案，修订论文，审核论文。

参考文献

[1] XU C, WANG Z H, WANG A L, et al. Breast cancer: multi-b-value diffusion weighted habitat imaging in predicting pathologic complete response to neoadjuvant chemotherapy[J]. Academic radiology, 2024, 31(12): 4733-4742.

[2] KAZEROUNI A S, HORMUTH D A, DAVIS T, et al. Quantifying tumor heterogeneity via MRI habitats to characterize microenvironmental alterations in HER2+ breast cancer[J]. Cancers, 2022, 14(7): 1837.

[3] 刘嘉晨,吴昊,方靖琴,等. 基于多参数MRI生境成像对胶质母细胞瘤评估的研究进展[J]. 国际医学放射学杂志,2021,44(4):420-424.

[4] 焦凯剑,杨波,陈文,等. 基于多模态MRI影像组学的胶质母细胞瘤生境亚区预测MGMT启动子甲基化表达[J]. 磁共振成像,2023,14(11):25-30,76.

[5] WU P Q, GUO F L, WANG J, et al. Development and validation of a dynamic contrast-enhanced magnetic resonance imaging-based habitat and peritumoral radiomic model to predict axillary lymph node metastasis in patients with breast cancer: a retrospective study[J]. Quantitative imaging in medicine and surgery, 2024, 14(12): 8211-8226.

[6] 尹柯,陶俊利,魏梅,等. 生境成像用于肿瘤研究进展[J]. 中国医学影像技术,2022,38(9):1421-1424.

[7] 古常燕,聂芳. 超声造影应用于乳腺癌的新进展[J]. 兰州大学学报(医学版),2025,51(3):90-94.

[8] 贾燕茹,柴军,赵建华,等. DCE-MRI影像组学联合临床特征鉴别luminal型与非luminal型乳腺癌的价值[J]. 中国CT和MRI杂志,2024,22(8):63-66.

[9] 程卫群,戚轩,杨宏楷,等. 基于多参数MR生境成像鉴别Luminal型和非Luminal型乳腺癌[J]. 磁共振成像,2025,16(5):170-180.

[10] TOBALINA L, ARMENIA J, IRVING E, et al. A Meta-analysis of reversion mutations in BRCA genes identifies signatures of DNA end-joining repair mechanisms driving therapy resistance[J]. Annals of oncology, 2021, 32(1): 103-112.

[11] DU T M, ZHAO H D. Habitat analysis of breast cancer-enhanced MRI reflects BRCA1 mutation determined by immunohistochemistry[J]. BioMed research international, 2022, 2022(1): 9623173.

[12] DE NONNEVILLE A, HOUVENAEGHEL G, COHEN M, et al. Pathological complete response rate and disease-free survival after neoadjuvant chemotherapy in patients with HER2-low and HER2-0 breast cancers[J]. European journal of cancer, 2022, 176: 181-188.

[13] HU X E, YANG P, CHEN S H, et al. Clinical and biological heterogeneities in triple-negative breast cancer reveals a non-negligible role of HER2-low[J]. Breast cancer research, 2023, 25(1): 34.

[14] ZWANENBURG A, VALLIÈRES M, ABDALAH M A, et al. The image biomarker standardization initiative: standardized quantitative radiomics for high-throughput

image-based phenotyping[J]. Radiology，2020，295(2)：328-338.

[15] NOHARA Y，MATSUMOTO K，SOEJIMA H，et al. Explanation of machine learning models using shapley additive explanation and application for real data in hospital [J]. Computer methods and programs in biomedicine，2022，214：106584.

[16] CHEN H Q，LIU Y L，ZHAO J Q，et al. Quantification of intratumoral heterogeneity using habitat-based MRI radiomics to identify HER2-positive，low and. zero breast cancers：a multicenter study[J]. Breast cancer research，2024，26(1)：160.

[17] ZHANG X L，CHEN X Y，FU Y，et al. Study on heterogeneity of vascularity and cellularity via multiparametric MRI habitat imaging in breast cancer[J]. BMC medical imaging，2025，25(1)：159.

[18] XU R，YU D，LUO P，et al. Do habitat MRI and fractal analysis help distinguish triple-negative breast cancer from non-triple-negative breast carcinoma [J]. Canadian association of radiologists journal，2024，75(3)：584-592.

[19] WAGLE N S，NOGUEIRA L，DEVASIA T P，et al. Cancer treatment and survivorship statistics，2025[J]. Ca：a cancer journal for clinicians，2025，75(4)：308-340.

[20] MATIKAS A，KOTSAKIS A，APOSTOLAKI S，et al. Detection of circulating tumour cells before and following adjuvant chemotherapy and long-term prognosis of early breast cancer[J]. British journal of cancer，2022，126(11)：1563-1569.

[21] 张素鑫，李海燕，郑逸群，等. 基于数字乳腺断层摄影的瘤内和瘤周影像组学对乳腺癌淋巴血管浸润状态的术前预测[J]. 实用放射学杂志，2025，41(1)：46-51.

[22] 孙玮，李杰，翟冬枝. 基于动态对比增强MRI影像组学支持向量机模型预测乳腺癌淋巴血管浸润状态的研究[J]. 实用放射学杂志，2022，38(11)：1795-1798.

[23] 程思佳，翟晓阳，周仕豪，等. 基于术前MRI特征及定量参数列线图预测乳腺癌患者淋巴血管侵犯[J]. 磁共振成像，2024，15(5)：111-118.

[24] GE W，FAN X H，ZENG Y，et al. Exploring habitats-based spatial distributions：improving predictions of lymphovascular invasion in invasive breast cancer[J]. Academic radiology，2024，31(11)：4317-4328.

[25] CHEN S Y，ZHANG Y，SU Y Q，et al. Habitat radiomics based on dynamic contrast-enhanced magnetic resonance imaging for assessing axillary lymph node burden in clinical T1-T2 stage breast cancer：a multicenter and interpretable study[J]. Journal of magnetic resonance imaging，2025，62(3)：751-764.

[26] 丁佳，黄碧云，段庆红. 基于MR影像组学预测不同亚型乳腺癌新辅助化疗疗效[J]. 实用放射学杂志，2024，40(12)：1979-1983.

[27] ZHANG H，ZHENG Y Y，ZHANG M Z，et al. Breast Cancer：habitat imaging based on intravoxel incoherent motion for predicting pathologic complete response to neoadjuvant chemotherapy[J]. Medical physics，2025，52(6)：3711-3722.

[28] SYED A K，WHISENANT J G，BARNES S L，et al. Multiparametric analysis of longitudinal quantitative MRI data to identify distinct tumor habitats in preclinical models of breast cancer[J]. Cancers，2020，12(6)：1682.

[29] 程卫群，戚轩，杨宏楷，等. 基于多参数MRI生境成像用于乳腺癌研究进展[J]. 中国医学影像技术，2024，40(11)：1798-1801.

[30] CHO H H，KIM H，NAM S Y，et al. Measurement of perfusion heterogeneity within tumor habitats on magnetic resonance imaging and its association with prognosis in breast cancer patients[J]. Cancers，2022，14(8)：1858.

[31] SHI Z W，HUANG X M，CHENG Z L，et al. MRI-based quantification of intratumoral heterogeneity for predicting treatment response to neoadjuvant chemotherapy in breast cancer[J]. Radiology，2023，308(1)：e222830.

[32] BAKER S，LECHNER L，LIU M，et al. Upfront versus delayed systemic therapy in patients with oligometastatic cancer treated with SABR in the phase 2 SABR-5 trial[J]. International journal of radiation oncology，biology，physics，2024，118(5)：1497-1506.

[33] VIANI G A，GOUVEIA A G，LOUIE A V，et al. Stereotactic body radiotherapy to treat breast cancer oligometastases：a systematic review with meta-analysis[J]. Radiotherapy and oncology，2021，164：245-250.

[34] WEINFURTNER R J，ABDALAH M，STRINGFIELD O，et al. Quantitative changes in intratumoral habitats on MRI correlate with pathologic response in early-stage ER/PR+ HER2- breast cancer treated with preoperative stereotactic ablative body radiotherapy[J]. Journal of breast imaging，2022，4(3)：273-284.

（责任编辑：张　朗）