基于深度学习的前路坐骨神经超声图像分割

贾尚超[1]，常兆斌[2]，陈青峰[2]，赵大成[3]，徐大赓[1]，黄生辉[3]

1 兰州大学 第二临床医学院，甘肃 兰州 730030；2 兰州理工大学 计算机与人工智能学院，甘肃 兰州 730050；3 兰州大学第二医院 疼痛科，甘肃 兰州 730030

摘要：目的 构建一套超声影像数据集，建立基于深度学习的超声图像识别系统，用以探索前入路区域坐骨神经阻滞区域的识别方法。**方法** 通过超声采集前路坐骨神经图像，借助ITK-SNAP软件手动标记，建立数据集。采用PyTorch深度学习框架进行训练数据及感兴趣区域分割输出，以平均交并比、平均骰子相似系数作为评价指标评估模型的性能。**结果** 以获得的3 000张标记超声图像作为数据集，其中，训练集1 800张，验证集600张，测试集600张。测试集坐骨神经的平均交并比为0.675，平均骰子相似系数为0.775，模型平均*F*1分数为0.718，中位数为0.720。经5折交叉验证，坐骨神经的平均交并比中位数为0.805。**结论** 基于深度学习模型，在自动识别前入路区域坐骨神经解剖结构时获得了良好效果，可实现局麻药在神经旁间隙的安全、精准注射，具有良好的临床应用价值。

关键词：深度学习；前路坐骨神经；超声；图像识别；三元注意力网络；自动分割；神经阻滞

中图分类号：R445.2 **文献标识码：**A DOI：10.13885/j.issn.2097-681X.M20251889

Deep learning-based segmentation of anterior approach sciatic nerve ultrasound images

JIA Shangchao[1], CHANG Zhaobin[2], CHEN Qingfeng[2], ZHAO Dacheng[3], XU Dageng[1], HUANG Shenghui[3]

1 The Second Clinical Medical School, Lanzhou University, Lanzhou 730030, China; 2 School of Computer Science and Artificial Intelligence, Lanzhou University of Technology, Lanzhou 730050, China; 3 Department of Pain Medicine, The Second Hospital of Lanzhou University, Lanzhou 730030, China

Abstract: Objective To construct a set of ultrasound image datasets and a deep learning-based ultrasound image recognition system in order to explore the recognition method for the sciatic nerve block area in the anterior approach region. **Methods** Ultrasound images of their anterior approach sciatic nerve were collected and manually labeled using ITK-SNAP software, and a dataset was established. The PyTorch deep learning framework was used for training data processing and segmentation output of regions of interest. The model performance was evaluated using the mean intersection over union (mIoU) and mean dice similarity coefficient (mDice) as evaluation metrics. **Results** A total of 3 000 labeled ultrasound images were used as the dataset, including 1 800 images for the training set, 600 for the validation set, and 600 for the test set. For the sciatic nerve in the test set, the mIoU was 0.675, the mDice coefficient was 0.775, the model achieved a mean *F*1-score of 0.718 and a median of 0.720. A 5-fold cross-validation determined the median of mIoU for the sciatic nerve to be 0.805. **Conclusion** Based on the deep learning model, favorable results were achieved in the automatic identification of the anatomical structure of the sciatic nerve in the anterior approach region. This meth-

收稿日期：2025-11-14 **修回日期：**2025-12-21 **接受日期：**2026-01-21

基金项目：国家自然科学基金资助项目（82560177）；甘肃省自然科学基金资助项目（22JR5RA954）；兰州市科技计划资助项目（2024-3-37）；甘肃海智计划资助项目（KPZX-010533）

作者简介：黄生辉，男，主任医师，博士，研究方向为局麻药神经毒性、多模态数据与人工智能，e-mail：ery_huangshh@lzu.edu.cn，通信作者

od enables a safe and precise injection of local anesthetics into the paraneural space, presenting promising clinical application value.

Keywords: deep learning; anterior sciatic nerve; ultrasound; image recognition; triplet attention net; automatic segmentation; nerve block anesthesia

围手术期的镇痛是麻醉医师工作中至关重要的一环。多数患者术后会即刻感到疼痛[1]，这种疼痛不仅对其生理状态造成不良影响，还会对心理带来伤害。如何进行有效的围手术期镇痛成为麻醉医师关注的焦点。区域神经阻滞镇痛在围手术期的疼痛管理中具有显著优势：可实现精准镇痛，镇痛效果确切；减少阿片类药物使用，降低术后依赖及相关副作用；契合加速康复外科理念，减少手术并发症。成功的神经阻滞操作需要麻醉医师具备准确定位神经与周围不同组织的丰富经验，还需掌握娴熟的操作技巧。目前，超声引导下区域神经阻滞（ultrasound guided regional anaesthesia, UGRA）已成为区域神经阻滞的重要技术手段，能够精确定位神经位置[2-5]。超声引导技术虽然可以显著提高神经阻滞成功率，但有研究[6]发现，仍存在较高失败率，并引起一系列并发症，主要原因为部分操作者超声技能不熟练以及UGRA的成功率依赖于超声图像的质量。失败的神经阻滞会导致围手术期一系列不良反应，甚至长期的后遗症，或者威胁生命[7-10]。因此，准确定位神经阻滞区域尤为重要。

人工智能（artificial intelligence, AI）尤其是深度学习（deep learning, DL）已广泛应用于各行各业。近年来，AI在医学领域的应用不断扩展，在肿瘤、退行性病变、眼部等疾病的诊断及治疗方面不断深入[11-14]。随着DL方法的增多，其需求也在增长，尤其是在医学图像分析等高风险决策领域。如Huang等[15]基于U-net对股神经识别的研究证实了AI对于神经识别的重要性，为AI应用于超声图像的识别提供了重要思路。超声图像识别应用于臂丛神经、正中神经等浅表神经，均取得良好效果[16-18]。因此，AI辅助超声图像识别对于UGRA的精准性和安全性具有重要意义。下肢手术常伴随急性创伤性疼痛并可能合并其他性质的疼痛，且疼痛常在术后达到高峰。UGRA作为下肢手术围手术期镇痛的首要选择，对术后疼痛具有良好的镇痛效果。坐骨神经支配着下肢痛觉传导的大部分区域，坐骨神经阻滞成为下肢手术围手术期镇痛的主要方式之一。前入路区域坐骨神经阻滞与其他入路的坐骨神经阻滞相比，坐骨神经具有明显的解剖定位优势，与周围组织形成显著灰度对比，为超声引导下的精确定位提供了良好基础。该神经阻滞操作仅需患者保持仰卧位即可完成，体位摆放简单，尤其适用于体位耐受度低、摆放困难的患者。因此，本研究基于DL对前入路区域坐骨神经阻滞超声图像的识别研究，构建一套前入路区域坐骨神经的超声图像数据库，建立基于DL的超声图像识别系统，旨在辅助临床医生决策，提高神经识别准确率，增加临床效率与安全性。

1 研究资料与方法

1.1 研究对象

本研究为单中心前瞻性研究。收集2025年2月2日—6月12日于兰州大学第二医院接受前路坐骨神经超声检查的患者200例，其中，女性112例，占56.0%；男性88例，占44.0%。年龄18～69岁，平均年龄（47.2±16.8）岁，体重指数为18.5～25.9 kg/m²。

样本量计算基于DL语义分割模型的训练需求，前路坐骨神经的超声图像变异系数约为15%，需至少180例样本可保证模型初步收敛，考虑10%的图像因质量不达标需剔除，超声扫描每例患者双侧前路坐骨神经，采集7～8张/侧，不同解剖切面的超声图像，每例患者总计14～16张图像。

纳入标准：（1）年龄18～69岁；（2）拟行下肢手术患者；（3）美国麻醉医师协会分级为Ⅰ～Ⅲ级。排除标准：（1）体重指数≥26 kg/m²，导致超声解剖结构显示不清者；（2）对耦合剂过敏者；（3）因精神等疾病无法配合者；（4）体位受限，不能进行下肢外展者。最终纳入的超声图像组成数据集。

1.2 仪器及图像采集方法与标记

采用日本富士胶片株式会社索诺声彩色多普

勒超声扫描仪，配备低频凸阵探头（频率 2～5 MHz），设置超声成像深度为 7.2～13.0 cm，选用肌骨超声模式完成图像采集。受检者取仰卧位，髋部自然放松，大腿外展外旋，将探头置于大腿前内侧，垂直于股骨方向，腹股沟下缘（股骨小转子水平），滑动探头，在股骨的内侧、大收肌深面找到圆形或椭圆形高回声结构为坐骨神经，调整超声图像为长轴，保证坐骨神经定位的准确性，调整超声图像为短轴，解剖结构清晰时保存静态图像。由 2 名具有 5 年以上肌骨超声检查经验的麻醉医师，采用双盲方式独立完成患者超声检查、图像采集、储存与标注工作。计算两位标注者对前路坐骨神经区域标注的一致性，采用组内相关系数（intraclass correlation coefficient, ICC）量化评估。所有超声图像均以医学数字成像和通信格式归档，为后续数据分析提供标准化数据支撑。麻醉医师借助 ITK-SNAP（3.8.0）软件，标注超声图像中的目标解剖结构，标注过程沿解剖结构边缘连续勾勒，严格限定于目标解剖范围内，以规避因标记范围偏离实际解剖结构引发的识别误差及潜在临床应用风险。图像中不同结构用不同颜色标注：股骨为红色，大收肌为绿色，半腱肌为黄色，坐骨神经为蓝色，股动脉为紫色。

1.3　模型的构建与评估

将采集的超声图像按照 6∶2∶2 的比例划分为训练集（1 800 张）、验证集（600 张）和测试集（600 张）。其中训练集用于模型训练，验证集用于验证模型的性能，测试集用于测试模型的准确性和泛化能力。所有实验在 NVIDIA A100（40G）GPU 上进行，使用 PyTorch 框架。设定初始学习率为 0.000 05，批处理大小为 8，输入图像统一调整为 480×640 像素分辨率，经中心裁剪后统一为 473×473 像素分辨率，并对图像采取随机角度旋转，采用 Adam 优化器。模型训练共进行 100 个迭代周期。模型结构如图 1 所示。

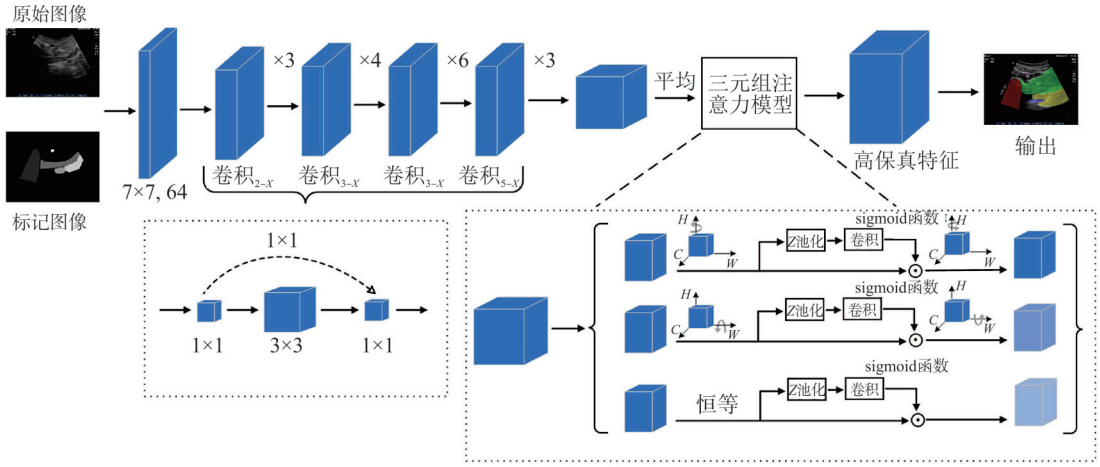

残差神经网络用于提取主要图像的特征，再利用 Triplet Attention 模块提取高保真的特征。

图 1　Triplet Attention Net 模型结构

受启发于 Triplet Attention 模块在目标检测领域的成功应用，本研究在 ResNet-50 作为主干网络完成特征提取后，引入 Triplet Attention 模块，旨在保持模型轻量化的同时，提升模型对不同组织的定位和识别能力。具体地，以 ResNet-50 和 Triplet Attention 模块的联合网络为基准模型。其中残差神经网络能够有效提取局部特征，并通过引入残差连接缓解深度网络的退化问题，有助于提升模型的可优化性与训练效率。考虑到股骨、大收肌、半腱肌、坐骨神经以及股动脉之间的解剖关系，采用图 1 所示的 Triplet Attention 模块。该网络主要包括 3 个并行分支：（1）通道–空间注意力分支，通过旋转输入张量并应用残差变换，捕获通道维度与空间维度之间的交互特征；（2）空间–空间注意力分支，通过处理空间维度间的交互，如高度与宽度之间的依赖关系；（3）通道注意力分支，用于计算全局通道权重。通过并行 3 分支之间的联合协作，有助于模型捕获通道或空间位置之间的相互依存关系，提升模型对股骨、大收肌、半腱肌、坐骨神经，以及股动脉的定位和识

别效果。此外，为保障实验结果的稳定性与可靠性，本研究采用5折交叉验证法评估模型性能，测试集用于独立验证泛化能力。

为验证Triplet Attention Net模型在前路坐骨神经超声图像分割任务中的性能，选取指标包括平均交并比（预测区域与真实区域的重叠度量。其值大小与模型性能成正比，大于0.5被视为分割有效）和平均骰子相似系数（预测区域与真实区域的重合程度占两者总区域的比值，其值大小与图像分割质量成正比），从不同维度全面表征模型表现。

1.4 数据分析

采用SPSS 22.0软件进行数据分析。借助Graphpad Prism10.1软件绘图。采用单因素方差分析与Bonferroni多重比较评估不同组织之间的分割性能差异。正态分布计量资料采用平均数±标准差（$\bar{x}\pm s$）描述，非正态分布以中位数（四分位数）[$M(P_{25},P_{75})$]描述；计数资料以频数（百分比）[n(%)]描述。

2 结果

模型在NVIDIA A100 GPU单张图像耗时(218±51) ms，此时间涵盖了模型分割推理及核心评价指标的实时计算全流程。本模型耗时虽接近可接受阈值上限，但考虑到指标计算环节为临床医师提供了分割精度的即时参考，整体能满足术中辅助决策的时效性要求，未对操作流程产生明显干扰。

为验证标注一致性，随机抽取300张图像（占总数据集的10%），采取双盲方式标注，采用ICC（2,1）双向随机效应模型计算，ICC（2,1）（单次测量）值为0.842，95% *CI*:[0.807,0.872]，结果说明本研究具有良好的一致性，可满足准确性标准。

模型共训练100轮，训练和验证阶段的损失与训练轮次的关联曲线如图2所示，可见模型训练的损失值随着训练轮次的增加呈下降趋势，验证集损失值的下降速率较训练集略缓慢，稳定在0.10以下。尤其当训练轮次达到100轮时，模型训练和验证阶段的损失曲线趋于平缓，表示该模型已趋于收敛。为此，本研究将训练轮次设定为100轮。

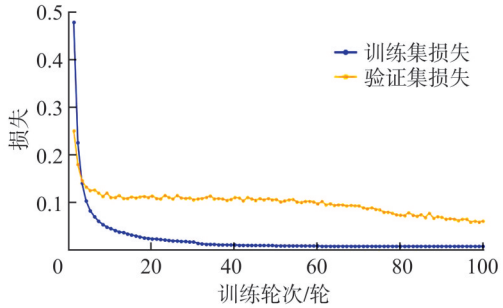

图2 模型训练和验证阶段的损失曲线

训练后的Triplet Attention Net模型可实现超声图像中解剖结构的自动识别，整体性能表现优异，详细测试结果如表1所示。

表1 Triplet Attention Net模型在超声图像上的测试结果

组织结构	交并比		平均骰子相似系数
	平均	$M(P_{25},P_{75})$	
股骨	0.884±0.063	0.882(0.841,0.919)	0.937
大收肌	0.789±0.125	0.787(0.706,0.860)	0.867
坐骨神经	0.675±0.152	0.667(0.574,0.773)	0.775
半腱肌	0.731±0.157	0.723(0.627,0.852)	0.820
股动脉	0.588±0.207	0.587(0.425,0.759)	0.669

测试阶段600张测试集的分析结果如表1所示，不同结构的平均交并比、平均骰子系数均取得了良好的结果。

为分析模型在不同组织结构上的分割性能差异，以变量为各组织的交并比（符合正态分布，$P>0.05$），自变量为组织类型。采用单因素方差分析（$F=42.876$,$P<0.001$），Triplet Attention Net模型在5类组织上的分割存在显著的整体差异，Bonferroni多重比较结果表明：股骨分割性能最优，显著高于其余组织；大收肌次之，显著优于半腱肌、坐骨神经及股动脉；半腱肌优于坐骨神经；股动脉性能最差，低于其他组织（图3）。

Triplet Attention Net模型可以精确定位并识别前入路区域坐骨神经的超声图像。结果发现不同组织的平均交并比与交并比的分布不尽相同，股骨、大收肌、半腱肌、坐骨神经、股动脉依次减少，其中坐骨神经交并比分布小于半腱肌的。但整体的分割、识别结果仍具有良好的临床意义。出现上述现象的主要原因：前入路坐骨神经的区域较深，各组织占据整张图像的比例较小，尤其是坐骨神经与股动脉，Triplet Attention Net模型对小区域中充分挖掘到强鲁棒性的特征较弱，导致训练模型对测试集超声图像的泛化性不强；股动

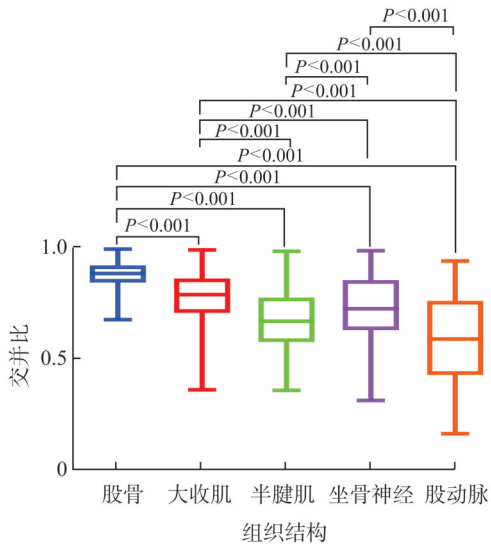

图 3　测试集的 5 种组织的交并比分布图与多重比较结果

脉的解剖位置个体化差异较大且股动脉与其他组织的相对解剖位置关系不稳定，导致模型对股动脉的识别相对较差。图 3 给出了测试集中每幅图像上不同组织的交并比分布。从目标神经不同的交并比中选择测试集的前 10%、$Q1$、$Q2$、$Q3$ 及后 10% 这 5 种代表性预测掩码，并在原始图像上达到突出显示（图 4）。

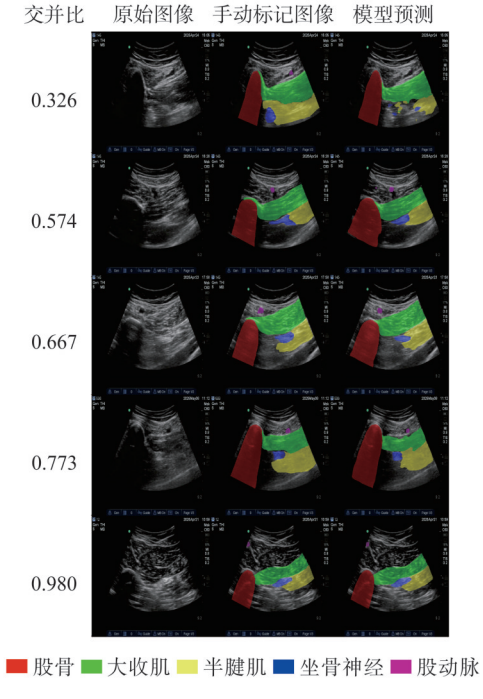

图 4　测试集上的超声图像分割可视化

3　讨论

近年来，AI 在医学领域的应用越来越广泛，通过辅助临床医生进行医疗决策，显著提高了疾病的诊断与治疗的成功率，降低了人力消耗，优化了资源分配。但针对围手术期麻醉与镇痛的相关研究相对匮乏，尤其是在 UGRA 领域，研究较少。坐骨神经是人体最长、最粗的神经，支配大腿后侧、小腿后外侧、小腿前外侧、足背、足底的感觉，在下肢的麻醉与镇痛中起关键作用[19]。其中，前入路坐骨神经阻滞相对于其他入路操作简单、神经位置明确、体位易达成。对于重症患者更容易阻滞成功。基于此，本研究构建的 Triplet Attention Net 模型用于前路坐骨神经超声图像自动分割。

本研究提出的 Triplet Attention Net 模型采用以 ResNet 网络为基础架构，创新性嵌入了 Triplet Attention 模块。相对于传统的 U-Net 网络，ResNet 通过残差连接有效缓解了深层网络训练中梯度消失的问题，为网络的深度优化提供了便利。Triplet Attention 模块能够捕捉张量跨维度特征的重要性，采用高效的注意力计算方法，避免了信息瓶颈问题，显著提升 ResNet 基础架构的性能，而仅引入极小的计算开销。该模型通过多维度的通道能够更精细地捕捉到超声图像中股骨、大收肌、半腱肌、坐骨神经、股动脉的形态与空间信息。提高了分割的准确性和鲁棒性。为验证模型增效价值，结合现有文献数据，展开对比分析：Zhao 等[20]使用 U-net 框架训练并创建了一个人工神经网络实时识别胸椎旁阻滞超声图像中的解剖结构，其中椎旁腔的交并比为 0.75，骨骼的交并比仅为 0.69，显著低于本研究的股骨的交并比；Smistad 等[21]使用 U-net 框架训练并创建了一个卷积神经网络识别臂丛神经超声图像的解剖结构，其中正中神经和尺神经的 F 分数分别为 0.73 和 0.62，桡神经的 F 分数为 0.39。本研究中坐骨神经 F 分数为 0.718，显著高于尺神经与桡神经的 F 分数。需强调的是，坐骨神经的解剖位置深于臂丛神经，超声成像难度更高，进一步凸显了本研究模型的优势。综上，本研究的 Triplet Attention Net 模型在超声图像小目标分割任务中，具备精度更高、效率更优、适用性更强的潜在优势。

本研究发现，测试集不同组织的平均交并比各不相同，其中股骨的平均交并比相对较好，股动脉的平均交并比相对较差。主要原因有：前入

路区域坐骨神经位置较深，各组织结构占整张超声图像的比例较小；股动脉管径较细导致信噪比偏低、血管搏动引发的运动伪影导致分割结果较差；股动脉的个体解剖变异（如股动脉走行偏移、分支形态差异）较大。后续研究中会通过引入图像去噪、增强等预处理模块提升股动脉区域的信噪比，优化Triplet Attention Net模型机制的局部特征捕捉能力，强化小目标精细特征提取。此外，交并比分布也基本按不同组织占整张图像比例从紧密到疏松排列，原因与上述一致，但其中坐骨神经交并比较半腱肌大致相同，主要因其位置相对明确，坐骨神经高回声明显，对比度较高，与周围组织界限清晰。

本研究基于Triplet Attention Net模型对超声图像开展训练，构建的前入路坐骨神经自动分割的DL模型，可精准识别图像中的解剖学特征。尽管目标神经的解剖位置较深，但训练后的模型仍展现出优异性能，对5类不同组织的分割效果达到预期。这一结果的取得，得益于研究中所用数据集样本量充足，且前入路坐骨神经的位置与形态具有明确辨识度、解剖变异度低，同时该神经高回声特征显著，其周围环绕多种不同类型组织，形成了良好的图像对比度。

DL已广泛应用于医学领域，并且DL在本领域的应用潜力巨大。Alkhabit等[22]利用DL方法识别正中神经解剖结构，其结果表现性能较好，但神经与周围结构过于类似，回溯神经失败。Bowness等[23]利用U-Net网络识别臂丛神经解剖结构，结果显示可以为麻醉医师提供正确的解剖结构。Gungor等[24]利用深度神经网络识别腹横肌平面阻滞的解剖结构，结果显示可以提供解剖结构的实时解释。在有充足的数据支撑下，基于DL的UGRA可以为麻醉医师实时提供正确的解剖结构，弥补临床工作者经验不足的短板，提高麻醉医师的工作效率，辅助麻醉医师的临床决策。

本研究仍存在不足：首先，A100 GPU面向大规模计算场景，成本与功耗较高，难以直接部署于基层医院、移动诊疗等资源约束场景。但模型推理性能未绑定高端硬件，后续可通过轻量化模型、多精度计算、对图像进行增强等手段，适配中低端GPU，在保障临床时效性的同时，提升技术落地覆盖面；其次，数据仅在单个医学中心收集并且实验对象不包括所有患者，后续研究需要在不同层级医学中心收集病例，收集的患者需加大范围（如纳入肥胖患者等）。

4 结论与展望

针对前路坐骨神经超声图像中神经与周围肌肉、脂肪组织边界模糊、解剖位置个体变异显著的临床痛点，创新性地将Triplet Attention Net模型应用于该特定区域神经自动分割任务。通过并行3分支之间的联合协作，有助于模型捕获通道或空间位置之间的相互依存关系，构建并验证了一套高精度、高适配性的DL分割方案，该模型关键性能指标获得了较为稳定的结果。本研究构建的标准化数据集，填补了该特定解剖入路神经分割专用数据集的领域空白，为后续相关模型的优化迭代、跨中心算法对比提供了标准化支撑平台。此外，该模型具备明确的临床转化价值：其轻量化网络架构与高效推理性能，可满足便携式超声设备的集成需求，能够实时辅助骨科、创伤外科等围手术期场景中麻醉医师的穿刺路径规划，有效降低神经损伤等操作并发症风险、提升手术效率，尤其适用于低年资医师规范化培训及基层医疗机构临床应用，同时可拓展至超声神经解剖教学、复杂解剖变异患者精准定位等领域，展现出广泛的临床应用前景与学术价值。

伦理声明 本研究已获得兰州大学第二医院伦理委员会批准（批件文号：2025A-747）。

利益冲突说明 本研究不存在研究者、伦理委员会成员、受试者监护人以及公开研究成果有关的利益冲突。

作者贡献说明 贾尚超：论文撰写、数据收集与分析；常兆斌、陈青峰：数据分析；赵大成：修订论文；徐大赓：数据收集；黄生辉：实验设计、文章的审查与指导。

参考文献

[1] SIERŻANTOWICZ R, LEWKO J, BITIUCKA D, et al. Evaluation of pain management after surgery: an observational study[J]. Medicina, 2020, 56(2): 65.

[2] FALLON F, MOORTHY A, SKERRITT C, et al. Latest advances in regional anaesthesia[J]. Medicina, 2024, 60(5): 735.

[3] DESAI N, KIRKHAM K R, ALBRECHT E. Local anaesthetic adjuncts for peripheral regional anaesthesia: a narrative review[J]. Anaesthesia, 2021, 76: 100-109.

[4] ORI A, JINDAL A, NWAZOTA N, et al. Peripheral nerve injections[J]. Physical medicine and rehabilitation clinics of north america, 2022, 33(2): 489-517.

[5] FERNÁNDEZ MARTIN M T, ALVAREZ LOPEZ S, ALDECOA ALVAREZ-SANTULLANO C. Role of adjuvants in regional anesthesia: A systematic review[J]. Revista española de anestesiología y reanimación, 2023, 70(2): 97-107.

[6] NOBLE J A, NAVAB N, BECHER H. Ultrasonic image analysis and image-guided interventions[J]. Interface focus, 2011, 1(4): 673-685.

[7] MCLEOD G, REINA M A. Nerve block, nerve damage, and fluid injection pressure: overturning the myth[J]. British journal of anaesthesia, 2024, 132(5): 1022-1026.

[8] BAIS K, GUIRGUIS F, GUIRGUIS M. Nerve injury following regional nerve block: a literature review of its etiologies, risk factors, and prevention[J]. Current pain and headache reports, 2024, 28(9): 863-868.

[9] CATALANI B, JONES J J. Peripheral nerve block complications in children[J]. Orthopedic clinics of north america, 2022, 53(2): 179-186.

[10] SHAMS D, SACHSE K, STATZER N, et al. Regional anesthesia complications and contraindications[J]. Anesthesiology clinics, 2024, 42(2): 329-344.

[11] VAGHARI D, MOHANKUMAR G, TAN K, et al. AI-guided patient stratification improves outcomes and efficiency in the amaranth alzheimer's disease clinical trial[J]. Nature communications, 2025, 16: 6244.

[12] LI T, BO W, HU C, et al. Applications of deep learning in fundus images: a review[J]. Medical image analysis, 2021, 69: 101971.

[13] VAN DER VELDEN B H M, KUIJF H J, GILHUIJS K G A, et al. Explainable artificial intelligence in deep learning-based medical image analysis[J]. Medical image analysis, 2022, 79: 102470.

[14] CHANDRASEKARAN J, GOPAL D, SURESHKUMAR L V, et al. Integrated ai and machine learning pipeline identifies novel kinase inhibitors for targeted cancer therapy[J]. Molecular diversity, 2025, 29(4): 3425-3448.

[15] HUANG C, ZHOU Y, TAN W, et al. Applying deep learning in recognizing the femoral nerve block region on ultrasound images[J]. Annals of translational medicine, 2019, 7(18): 453.

[16] HUANG A, JIANG L, ZHANG J, et al. Attention-VGG16-UNet: a novel deep learning approach for automatic segmentation of the median nerve in ultrasound images[J]. Quantitative imaging in medicine and surgery, 2022, 12(6): 3138-3150.

[17] COSMO M, CHIARA FIORENTINO M, VILLANI F P, et al. Learning-based median nerve segmentation from ultrasound images for carpal tunnel syndrome evaluation[C]//IEEE engineering in medicine and biology society. Piscataway: Institute of Electrical and Electronics Engineers (IEEE), 2021: 3025-3028.

[18] DING Y, YANG Q, WANG Y, et al. MallesNet: a multi-object assistance based network for brachial plexus segmentation in ultrasound images[J]. Medical image analysis, 2022, 80: 102511.

[19] KULL C, MARTIN R, ROSSEL J B, et al. Femoral vs sciatic nerve block to provide analgesia after medial open wedge high tibial osteotomy in the setting of multimodal analgesia: a randomized, controlled, single-blinded trial[J]. Journal of clinical anesthesia, 2024, 93: 111355.

[20] ZHAO Y, ZHENG S, CAI N, et al. Utility of artificial intelligence for real-time anatomical landmark identification in ultrasound-guided thoracic paravertebral block[J]. Journal of digital imaging, 2023, 36(5): 2051-2059.

[21] SMISTAD E, JOHANSEN K F, IVERSEN D H, et al. Highlighting nerves and blood vessels for ultrasound-guided axillary nerve block procedures using neural networks[J]. Journal of medical imaging, 2018, 5(4): 044004.

[22] ALKHATIB M, HAFIANE A, VIEYRES P, et al. Deep visual nerve tracking in ultrasound images[J]. Computerized medical imaging and graphics, 2019, 76: 101639.

[23] BOWNESS J, VARSOU O, TURBITT L, et al. Identifying anatomical structures on ultrasound: assistive artificial intelligence in ultrasound guided regional anesthesia[J]. Clinical anatomy, 2021, 34(5): 802-809.

[24] GUNGOR I, GUNAYDIN B, OKTAR S O, et al. A real-time anatomy ıdentification via tool based on artificial ıntelligence for ultrasound-guided peripheral nerve block procedures: an accuracy study[J]. Journal of anesthesia, 2021, 35(4): 591-594.

（责任编辑：王春燕）