·临床研究·

能谱 CT 参数对胰腺无功能性神经内分泌肿瘤淋巴结转移的预测价值

陈明杰[1]，李　珂[1]，罗佳丹[1]，杨嘉谊[2]，蔡华崧[1]，冯仕庭[1]，罗宴吉[1]，石思雅[1]
（1. 中山大学附属第一医院放射科，广东 广州 510080；2. 广州新华学院，广东 广州 510080）

摘　要：【目的】探讨术前能谱 CT 参数在预测胰腺无功能性神经内分泌肿瘤淋巴结转移的应用价值。【方法】回顾性纳入 2019 年 9 月至 2024 年 7 月中山大学附属第一医院术前行能谱 CT 增强检查且手术病理结果证实为胰腺无功能性神经内分泌肿瘤患者。根据术前 CT 勾画病灶实性区域 3 个层面的平均值，获取胰腺实质期和门静脉期常规、单能量图像（40 keV、70 keV、100 keV）、无水碘图、有效原子序数（Z_{eff}）图等相关定量参数。分析患者的临床指标、影像征象、常规 CT 和能谱 CT 定量参数共 34 个参数，比较两组间各参数的差异，使用 logistic 回归和最小绝对收缩和选择算子（LASSO）回归挑选独立相关因素，并绘制各参数模型受试者特征曲线，评估其预测效能。【结果】本研究共纳入胰腺无功能性神经内分泌肿瘤患者 82 例（男 37 例，女 45 例，平均年龄 49.7±14.7 岁），其中淋巴结转移组 30 例、无淋巴结转移组 52 例。经过单因素 logistics 回归、LASSO 回归、多因素 logistic 回归逐步分析后结果显示体质量指数（BMI）、器官侵犯、门静脉期的标准化 CT 值（nCTv）和门静脉期的标准化碘浓度（nICv）为独立相关因素。建立临床影像定性指标模型（BMI+器官侵犯）、常规 CT 参数模型（nCTv）、能谱 CT 模型（nICv）以及综合模型（器官侵犯+nICv）的 AUC（95%CI）分别为 0.815（0.719，0.910）、0.750（0.642，0.858）、0.829（0.733，0.925）、0.879（0.806，0.953）。临床影像参数与能谱参数结合的综合模型预测效能表现更佳。【结论】能谱 CT 参数预测胰腺无功能性神经内分泌肿瘤淋巴结转移的效能优于常规 CT 参数，实现术前无创评估，辅助临床决策。

关键词：胰腺无功能性神经内分泌肿瘤；淋巴结转移；能谱 CT；最小绝对收缩和选择算子分析；诊断效能
中图分类号：R445.3　　**文献标志码：**A　　**文章编号：**1672-3554（2026）05-0868-12
DOI：10.11714/jsysu.med.YX20260084

The Predictive Value of Dual-layer Spectral Detector CT Parameters on Lymph Node Metastasis of Nonfunctional Pancreatic Neuroendocrine Tumor

CHEN Mingjie[1], LI Ke[1], LUO Jiadan[1], YANG Jiayi[2], CAI Huasong[1], FENG Shiting[1], LUO Yanji[1], SHI Siya[1]
（1. Department of Radiology, The First Affiliated Hospital, Sun Yat-sen University, Guangzhou 510080, China; 2. Guangzhou Xinhua University, Guangzhou 510080, China）
Correspondence to: Shi Siya; E-mail: shisy@mail.sysu.edu.cn

Abstract:【Objective】To investigate the value of preoperative dual-layer spectral detector CT (DLCT) parameters in predicting lymph node metastasis (LNM) of non-functional pancreatic neuroendocrine neoplasms (NF-pNENs). 【Methods】A retrospective study was conducted on patients with pathologically confirmed NF-pNENs who underwent preoperative contrast-enhanced DLCT examination between September 2019 and July 2024. Regions of interest (ROIs)

收稿日期：2026-06-13　　**录用日期：**2026-09-04
基金项目：国家自然科学基金（82472096）；广东省自然科学基金（2024A1515011968）
作者简介：陈明杰，第一作者，研究方向：腹部放射学，E-mail：chenmj76@mail.sysu.edu.cn；石思雅，通信作者，研究方向：腹部放射诊断，E-mail：shisy@mail.sysu.edu.cn

were manually delineated on three representative slices of the solid component of the lesion, and the mean values were recorded. Conventional CT parameters, monochromatic energy images (40 keV, 70 keV, 100 keV), iodine concentration maps, and effective atomic number (Z_{eff}) maps in the pancreatic parenchymal phase and portal venous phase were acquired. A total of 34 parameters, including clinical characteristics, imaging features, conventional CT and DLCT quantitative parameters, were analyzed. Intergroup differences were compared between the LNM and non-LNM groups. Independent predictive factors were screened using logistic regression and least absolute shrinkage and selection operator (LASSO) regression. Receiver operating characteristic (ROC) curves were generated for each predictive model, and the area under the curve (AUC) was calculated to evaluate the predictive efficacy.【Results】A total of 82 patients with NF-pNENs were enrolled, including 37 males and 45 females, with a mean age of 49.7±14.7 years. Thirty patients were performed with LNM and 52 were with non-LNM. After univariate logistic regression, LASSO regression and multivariate stepwise logistic regression analyses, body mass index (BMI), organ invasion, normalized CT value in the portal venous phase (nCTv) and normalized iodine concentration in the portal venous phase (nICv) were identified as independent predictive factors. The AUCs of the clinical-radiological qualitative model (BMI+organ invasion), conventional CT model (nCTv), DLCT model (nICv) and comprehensive model (organ invasion+nICv) were 0.815 (0.719, 0.910), 0.750 (0.642, 0.858), 0.829 (0.733, 0.925) and 0.865 (0.879, 0.953), respectively. The comprehensive model combining clinical-radiological and DLCT characteristics exhibited superior predictive performance.【Conclusion】DLCT parameters are more effective than conventional CT parameters in predicting LNM in NF-pNENs, enabling non-invasive preoperative prediction and assisting clinical decision-making.

Key words: nonfunctional pancreatic neuroendocrine tumor; lymph node metastasis; dual-layer spectral detector ct; least absolute shrinkage and selection operator analysis; diagnostic efficacy

[J SUN Yat-sen Univ(Med Sci),2026,47(5):868-879]

胰腺神经内分泌肿瘤近年来发病率持续升高，约55%~85%为无功能性胰腺神经内分泌肿瘤(nonfunctioning pancreatic neuroendocrine tumours, NF-PanNETs)[1]，具有异质性生物学行为特性，从惰性到高度侵袭性不等[2]，预后差异显著，5年生存率约为30%~66%[3]。手术是目前治疗指南推荐的首选治疗方案，欧洲神经内分泌肿瘤学会共识指南建议>2 cm的胰腺神经内分泌肿瘤(pancreatic neuroendocrine tumours, PanNETs)，应常规进行胰腺切除术联合区域淋巴结清扫术[4]。而美国国家综合癌症网络指南建议>2 cm的肿瘤或淋巴结阳性患者施行根治性手术联合区域淋巴结清扫术，而对于1~2 cm的肿瘤，应考虑淋巴结切除术[5]。淋巴结转移是NF-PanNETs预后的独立危险因素[6-7]。此外，淋巴结转移的存在会增加术后复发的风险，显著降低NF-PanNETs患者的生存率[8]。因此，术前淋巴结转移(lymph node metastatic, LNM)的准确评估对手术决策和预后预测至关重要。但目前术前对淋巴结转移的评估具有挑战性，使得手术淋巴结区清扫决策变得困难[9]。目前术前评估淋巴结转移主要依赖于影像学征象，包括增强CT、MRI、超声等，然而，影像征象评估存在主观性，且在早期发现微小转移、鉴别反应性增生与转移性淋巴结时仍存在局限性[7,10]。PET/CT特别是^{68}Ga-DOTATOC PET和^{68}Ga-DOTATATE PET通过靶向神经内分泌肿瘤细胞上高表达的生长抑素受体，能够检测原发肿瘤和转移灶，但该检查价格昂贵、辐射有害且仍存在敏感性、特异性问题[11]。影像组学和深度学习技术在术前无创预测淋巴结转移中具有较大的潜力，但目前不同研究之间模型的可重复性差，这限制了模型的泛化性和临床适用性[10]。亟需无创、准确、简便的术前预测无功能性胰腺神经内分泌患者淋巴结转移的方法。能谱CT是一种新兴的成像技术，可以重建出多参数图像并提供更多定量信息，在检测和诊断胰腺类疾病具有巨大的潜力[12-13]。蓝燕芬等[14]的研究指出，与常规CT相比，低能单能量虚拟图像结合无水碘图可以提高病灶的检出率。此外，已有研究验证能谱CT参数在胃癌、直肠癌预

测淋巴结转移的能力[15-16]。目前能谱CT参数对无功能性胰腺神经内分泌患者淋巴结转移预测效能尚未明确。因此,本研究旨在探讨能谱CT定量参数联合临床影像特征在术前预测NF-PanNETs淋巴结转移中的价值。

1 材料与方法

1.1 研究对象

本研究已获得中山大学附属第一医院伦理委员会批准通过并豁免了知情同意书(批件号:伦审[2021]721号)。回顾性分析2019年9月至2024年7月术前行能谱CT增强检查且有病理报告的胰腺无功能性神经内分泌肿瘤患者82例,其中淋巴结转移组30例、无淋巴结转移组52例。纳入标准如下:①经病理报告证实为神经内分泌肿瘤患者;②原发性病灶位于胰腺;③术前两星期内行能谱CT腹部增强扫描。排除标准:①术前经过局部或全身治疗;②有功能性胰腺神经内分泌肿瘤患者;③临床数据缺失;④影像数据不全或图像质量欠佳影响感兴趣区(region of interest, ROI)勾画。病人的纳入排除流程图详情请扫右侧附图阅读。

附图
Appendix figure

临床数据包括年龄、性别、身高、体质量、体质量指数(body mass index, BMI)、黄疸、腹痛、肿瘤大小、肿瘤位置、有无钙化、血管侵犯状态、器官侵犯状态、胰管状态、胆总管状态、肝转移状态、肿瘤分级、淋巴结状态、碳水化合物抗原(carbohydrate antigen, CA) 19-9、CA125、癌胚抗原(carcinoembryonic antigen, CEA)、神经元特异性烯醇化酶(neuron-specific enolase, NSE)。

1.2 图像采集

所有患者均行能谱CT(IQon spectral CT,飞利浦)平扫及双期增强扫描,扫描前禁食至少4 h。扫描参数设置:管电压120 kVp;自动调制管电流:(166~255) mAs;螺旋螺距0.798;管旋转时间0.5 s;激光器宽度(64×0.625) mm;层厚1 mm;层间距0.8 mm。静脉注射碘对比剂(Ultravust 370,优维显)2.5 mL/s (用量:1.5 mL/kg,最大容量100 mL)。分别于注射对比剂后40 s和65 s获得胰腺实质期和门静脉期图像[16]。患者平均剂量长度乘积为1 606 mGy×cm。

图像采集后,将由迭代重建技术(iDose4,3级,Philips Healthcare)的常规120 kV混合能量图像、光谱重建算法(spectral, level3, Philips Healthcare)的光谱基础数据导入专用后处理工作站(IntelliSpace Portal 10.0, Philips Healthcare)分别重建出胰腺实质期与门脉期40、70、100 keV单能量图像、碘密度图(iodine concentration, IC)、有效原子序数图像(Z-effective atomic number, Zeff)、虚拟平扫图像(virtual monoenergetic images, VMIs),重建层厚为1 mm,层间距为0.8 mm,与常规120 kVp混合能量图像参数且层面完全相同。

1.3 图像分析

由2名具有10年、15年腹部放射诊断经验的医师对120 kVp混合能量图像进行定性分析。若存在征象的分歧,此时2人与具有22年腹部放射诊断经验的医师共同进行讨论分析决定。定性分析的特征包括:①胰腺肿瘤的位置(头颈/体尾);②肿瘤的边缘(清晰/模糊);③是否存在钙化;④胰管是否存在扩张;⑤胆总管是否存在扩张;⑥是否存在器官侵犯;⑦是否存在血管侵犯;⑧是否存在肝转移;⑨是否存在淋巴结转移。肿瘤边缘清晰的定义为边界平滑且边界清晰可见。肿瘤边缘模糊的定义为瘤周超过90%出现毛刺或浸润[17]。当CT值大于160 Hu定义为钙化,其中钙化分为点状钙化与粗大钙化(直径<5 mm为点状钙化、直径>5 mm为粗大钙化)。主胰管扩张定义为直径>3 mm。胆管扩张的定义为肝内胆管>2 mm或肝外胆管>8 mm。器官侵犯的定义为肿瘤与十二指肠、胃、脾、肾上腺、胆总管、结肠间正常脂肪间隙消失,且分界模糊不清[18]。血管侵犯的判断标准为肿瘤血栓形成、血管闭塞、狭窄或轮廓畸形、血管周径超过半数与肿瘤接触。肝转移定义为肝内出现与胰腺原发灶强化方式相似的病灶[19]。CT评估淋巴结转移定义为胰周或腹膜后淋巴结短径>10 mm或淋巴结内出现坏死[20-22]。此外,肿瘤直径是基于CT轴位图像中肿瘤最大层面测量的肿瘤最大直径。

定量分析是基于120 kVp混合能量图像、40、

70、100 keV虚拟单能量图像、无水碘图、有效原子序数图像、虚拟平扫图像，包括胰腺实质期和门静脉期。2名放射科医师独立勾画肿瘤感兴趣区域，并记录每个病人的测量数值。3个月后再安排其中一位医师勾画所有病人的肿瘤感兴趣区域并记录测量数值，使用平均值用于后续统计分析。ROI勾画原则：尽可能接近肿瘤的边缘，同时避开钙化、明显的血管以及大面积的坏死区域。复制ROI在其他相对应的图像上测量肿瘤的最大层面及上下层面，取3个ROI的平均值作为病灶的最终测量值。同时测量相同层面的主动脉相对应的值为后续计算使用，图像ROI勾画如图1所示。

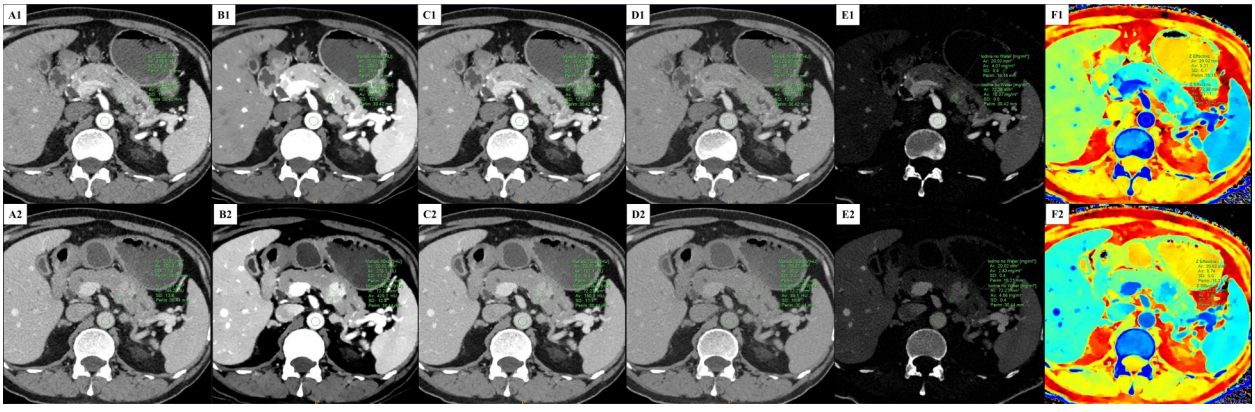

A 57-year-old man with a pathologically confirmed non-functional pancreatic neuroendocrine tumor and no lymph node metastasis. A-F: show, in order, a 120 kVp mixed-energy image, virtual single-energy images at 40, 70, and 100 keV, an iodine-free image, and an effective atomic number image. A1-F1 denotes the pancreatic parenchymal phase, and A2-F2 denotes the portal venous phase.

图1　无功能性胰腺神经内分泌肿瘤患者能谱CT图像示例

Fig. 1　Example of dual-layer spectral detector CT image of a patient with nonfunctional pancreatic neuroendocrine tumor

常规CT的定量参数包括胰腺实质期和门脉期病灶的CT值和标准化CT值。能谱CT的定量参数包括胰腺实质期和门脉期病灶的无水碘图、归一化无水碘图，以及40、70、100 keV虚拟单能量图像的CT值。在这些参数后附加字母“a”和“v”，分别表示胰腺实质期和门脉期。计算标准化指标的算式如下所示[23]：

$$nCT = CT_{lesion}/CT_{aorta}$$

$$nVMI = VMI_{lesion}/VMI_{aorta}$$

$$nIC = IC_{lesion}/IC_{aorta}$$

$$nZeff = Zeff_{lesion}/Zeff_{aorta}$$

1.4　统计学分析

使用SPSS软件25.0版（SPSS Inc.，Chicago，IL，USA）和R语言（R Development Core Team）对所有数据进行统计学分析。计算组间和组内的相关系数以确保观察者间和观察者内定量参数的可重复性。采用卡方检验或Fisher精确检验对定性参数进行比较。根据Shapiro-Wilk检验结果，采用t检验或Mann-Whitney U检验对各参数进行定量参数的组间比较分析。单因素logistic回归有意义的指标采用最小绝对收缩和选择算子（least absolute shrinkage and selection operator，LASSO）回归分析筛选出独立相关参数。采用多因素logistic回归分析确定构建模型的参数。绘制受试者工作特征（receiver operating characteristic，ROC）曲线，计算曲线下面积（area under the curve，AUC）及计算95%置信区间（confidence interval，CI）、敏感度、特异度、准确度。$P<0.05$为差异有统计学意义。

2　结　果

本研究共纳入了82例无功能性胰腺神经内分泌肿瘤患者，其中转移组患者30例（平均年龄49.2±14.5，男性14例，女性16例），无转移患者52例（平均年龄50.0±14.9岁，男性23例，女性29例）。两组的临床参数与影像征象详见表1。

表1 淋巴结转移组、非转移组患者临床、影像及能谱CT特征比较

Table 1 Comparison of clinical, radiological, and dual-layer spectral detector CT characteristics between patients in the metastatic and non-metastatic lymph node groups

Index	Non-LNM (n=52)	LNM (n=30)	Statistical values	P
Clinical characteristics				
Age/year	50.0 ± 14.9	49.2 ± 14.5	0.059	0.809
BMI/(kg/m^2)	22.30 ± 2.57	20.38 ± 2.34	11.277	0.001
Sex/(female/male)	29/23	16/14	<0.001	>0.999
CA19-9(+)	5 (10)	5 (17)	Fisher	0.485
CA125(+)	7 (13)	9 (30)	2.344	0.126
CEA(+)	4 (8)	5 (17)	Fisher	0.276
NSE(+)	31 (60)	18 (60)	<0.001	>0.999
Radiological features				
Location			0.051	0.821
Head/neck	20 (38)	10 (33)		
Body/tail	32 (62)	20 (67)		
Pain			0.626	0.429
No	37 (71)	18 (60)		
Yes	15 (29)	12 (40)		
Jaundice			Fisher	0.551
No	51 (98)	28 (93)		
Yes	1 (2)	2 (7)		
Margin			7.735	0.005
Non clear	22 (42)	23 (77)		
Clear	30 (58)	7 (23)		
Calcium			Fisher	>0.999
No	44 (85)	25 (83)		
Yes	8 (15)	5 (17)		
Organ invasion			13.412	<0.001
No	44 (85)	13 (43)		
Yes	8 (15)	17 (57)		
Vascular invasion			10.013	0.002
No	43 (83)	14 (47)		
Yes	9 (17)	16 (53)		
Liver metastases			4.468	0.035
No	33 (63)	11 (37)		
Yes	19 (37)	19 (63)		
Pancreatic duct dilation			0.564	0.453
No	40 (77)	20 (67)		
Yes	12 (23)	10 (33)		
Bile duct dilation			Fisher	0.094

续表

Index	Non-LNM（n=52）	LNM（n=30）	Statistical values	P
No	50（96）	25（83）		
Yes	2（4）	5（17）		
Grade			7.735	0.005
G1	18（35）	5（17）		
G2	31（60）	15（50）		
G3	3（6）	7（23）		
NEC	0（0）	3（10）		
CT reported LNM			4.701	0.030
No	41（79）	16（53）		
Yes	11（21）	14（47）		
Tumor diameter/mm	35（24.3，46.8）	43（29.5，54.8）	2.301	0.129
VMI	44.02（41.56，46.14）	42.78（40.61，44.40）	3.307	0.081
Pancreatic parenchymal phase				
nCTa	0.40（0.27，0.55）	0.29（0.23，0.44）	4.713	0.030
n40a	0.33（0.20，0.48）	0.21（0.14，0.36）	6.265	0.012
n70a	0.41（0.27，0.54）	0.29（0.23，0.43）	5.339	0.021
n100a	0.50±0.16	0.41±0.15	6.418	0.013
nICa	0.28（0.16，0.47）	0.14（0.09，0.31）	7.292	0.007
nZeffa	0.80±0.08	0.75±0.07	6.511	0.013
Portal-venous phase				
nCTv	0.67±0.15	0.53±0.16	16.976	<0.001
n40v	0.59±0.19	0.42±0.17	14.611	<0.001
n70v	0.66±0.17	0.52±0.16	12.377	<0.001
n100v	0.73（0.65，0.82）	0.67（0.57，0.74）	6.558	0.010
nICv	0.60±0.18	0.36±0.17	33.528	<0.001
nZeffv	0.90±0.05	0.87±0.05	10.222	0.002

The normality of continuous variables was assessed using Shapiro-Wilk tests, with normally distributed data presented as mean ± standard deviation (compared via Student's t-tests) and nonparametric data reported as median with interquartile range (IQR; analyzed via Kruskal-Wallis tests). Categorical variables were expressed as frequencies or percentages and analyzed using χ^2 or Fisher's exact tests. LNM: lymph node metastases; BMI: body mass index; CA19-9: carbohydrate antigen 19-9; CA125: carbohydrate antigen 125; CEA: carcinoembryonic antigen; NSE: neuron-specific enolase; NEC: neuroendocrine carcinoma; VMI: virtual monenergetic image; n40: normalized 40 keV monenergetic; n70: normalized 70 keV single energy; n100: normalized 100 keV single energy; nIC: normalized iodine concentration; nZeff: normalized effective atomic number; prefix a: pancreatic parenchymal phase; suffix v: portal-venous phase.

2.1　临床指标

临床特征包括年龄、BMI、性别、肿瘤标志物CA19-9、CA125、CEA和NSE。除了2组间患者BMI的存在统计学差异，其余参数均无显著统计学差异。

2.2　CT定性模型

定性参数包括肿瘤边缘、器官侵犯、血管侵犯、肝转移、肿瘤分级、CT评估淋巴结转移的差异存在统计学意义。而组间肿瘤位置、腹痛、黄疸、钙化、胰管扩张、胆总管扩张的没有统计学意义。相比无

转移组,转移组的肿瘤边缘多不清晰(77% *vs.* 42%,P=0.005),且更容易发生器官侵犯(57% *vs.* 15%,P<0.001),血管侵犯(53% *vs.* 17%,P=0.002),以及CT评估的淋巴结转移(47% *vs.* 21%,P=0.030),转移组的肿瘤高分级的更多。在肿瘤位置、腹痛、黄疸、钙化、胰管扩张、胆总管扩张方面,两组之间没有明显差异(P>0.05)。单因素logistic分析(表2)具有显著统计学差异的指标(BMI、肿瘤边缘、器官侵犯、血管侵犯、CT评估淋巴结转移)纳入LASSO回归分析(图2),确定BMI、器官侵犯及血管侵犯为相关因素。多因素logistic回归分析显示BMI和器官侵犯是发生淋巴结转移的独立预测因素。基于临床指标和影像征象的模型(BMI+器官侵犯)AUC为0.815(95%CI:0.719~0.910;表3),敏感度为0.780,特异度为0.769,准确度为0.780。

表2 患者临床影像特征及CT参数的单因素logistic回归分析结果

Table 2 Univariate logistic regression analysis of clinical-radiological characteristics and CT parameters

Characteristics	Odds ratio	95%CI	*P*	Characteristics	Odds ratio	95%CI	*P*
Clinical characteristics				Calcium	1.100	0.325-3.728	0.878
BMI	0.727	0.589-0.896	0.003	Pancreatic duct dilation	1.667	0.615-4.513	0.315
Sex	1.103	0.448-2.720	0.831	Bile duct dilation	5.000	0.906-27.609	0.065
Age	0.996	0.966-1.027	0.806	VMI	0.962	0.899-1.029	0.260
Pain	1.644	0.639-4.232	0.302	Pancreatic parenchymal phase			
Jaundice	3.643	0.316-41.978	0.300	nCTa	0.678	0.496-0.926	0.015
CA19-9	1.880	0.497-7.117	0.353	n40a	0.661	0.484-0.905	0.010
CA125	2.755	0.903-8.405	0.075	n70a	0.669	0.488-0.919	0.013
CEA	2.400	0.591-9.741	0.221	n100a	0.682	0.497-0.936	0.018
NSE	1.016	0.406-2.541	0.973	nICa	0.651	0.478-0.888	0.007
Radiological features				nZeffa	0.442	0.227-0.860	0.016
Margin	0.223	0.081-0.612	0.004	Portal-venous phase			
Organ invasion	7.192	2.533-20.421	<0.001	nCTv	0.524	0.360-0.763	0.001
Vascular invasion	5.460	1.978-15.070	0.001	n40v	0.607	0.450-0.819	0.001
Liver metastases	3.000	1.180-7.624	0.021	n70v	0.601	0.431-0.839	0.003
CT reported LNM	3.261	1.226-8.677	0.018	n100v	0.678	0.490-0.938	0.019
Tumor diameter	1.008	0.994-1.021	0.277	nICv	0.456	0.316-0.660	<0.001
Location	1.250	0.487-3.208	0.643	nZeffv	0.233	0.085-0.641	0.005

CI: confidence interval; BMI: body mass index; CA19-9: carbohydrate antigen 19-9; CA125: carbohydrate antigen 125; CEA: carcinoembryonic antigen; NSE: neuron-specific enolase; NEC: neuroendocrine carcinoma; VMI: virtual monenergetic image; n40: normalized 40 keV monenergetic; n70: normalized 70 keV single energy; n100: normalized 100 keV single energy; nIC: normalized iodine concentration; nZeff: normalized effective atomic number; prefix a: pancreatic parenchymal phase; suffix v: portal-venous phase.

2.3 常规CT定量模型

常规CT定量参数包括了平扫CT值、胰腺实质期标准化的CT值(normalized CT value in the pancreatic phase,nCTa)、门静脉期标准化的CT值(normalized CT value in the portal-venous phase,nCTv)。单因素分析显示转移组CT值均低于无转移组,其中nCTa、nCTv存在统计学差异(均P<0.05),而组间平扫CT值没有显著统计学差异。单因素分析显示nCTa、nCTv具有显著统计学差异的指标,经过多因素logistic回归确定

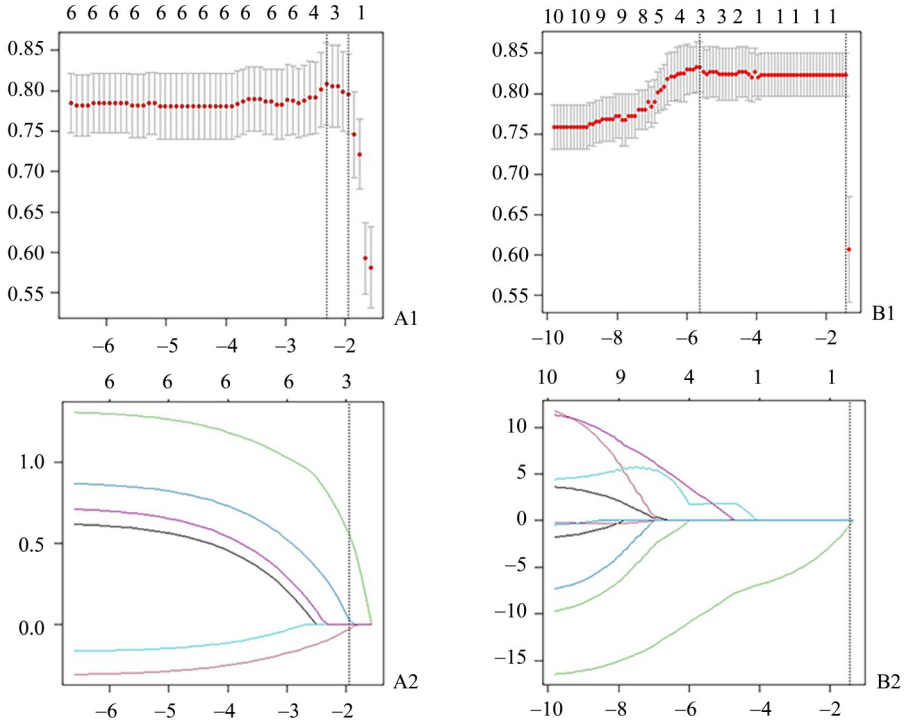

A1 and A2 are clinical-radiological feature models, while B1 and B2 are spectral CT parameter models. A1 and B1 illustrate the selection of the regularization parameter (λ) in LASSO regression; the figures plot the area under the curve against log (λ), and the optimal value of λ was selected using five-fold cross-validation. A2 and B2 show the distribution of coefficients for each variable. A vertical dashed line is drawn at the selected λ value; variables identified at this point have non-zero coefficients.

图2　临床影像征象模型和能谱CT参数模型的LASSO分析图

Fig. 2　LASSO analysis plots for the clinical-radiological features model and the Spectral CT parameters model

表3　不同模型对无功能性胰腺神经内分泌肿瘤淋巴结转移的预测效能

Table 3　Performance of different models in predicting lymph node metastases of patients with nonfunctioning neuroendocrine tumors

Models	AUC (95%CI)	Accuracy	Sensitivity	Specificity
BMI+Organ invasion	0.815 (0.719-0.910)	0.780	0.800	0.769
nCTv	0.750 (0.642-0.858)	0.744	0.600	0.827
nICv	0.829 (0.733-0.925)	0.829	0.633	0.942
Organ invasion+nICv	0.879 (0.806-0.953)	0.817	0.867	0.788

CI: confidence interval; BMI: body mass index; nIC: normalized iodine concentration; suffix v: portal-venous phase.

nCTv为相关独立因素。基于nCTv的定量模型AUC为0.750(95%CI:0.642~0.858;表3),敏感度为0.600,特异度为0.827,准确度为0.744。

2.4　能谱CT定量参数模型

能谱CT定量参数包括胰腺实质期和门静脉期的n40、n70、n100、nIC、nZeff。单因素分析显示淋巴结转移组能谱CT定量参数值均低于无转移组,具有显著统计学差异(所有$P<0.05$)。使用LASSO回归分析胰腺实质期和门静脉期的能谱CT参数(n40、n70、n100、nIC、nZeff),确定门静脉期标准化碘浓度(normalized iodine concentration in the portal-venous phase,nICv)为淋巴结转移的相关因素。基于nICv的定量模型AUC为0.829(95%CI:0.733~0.925;表3),敏感度为0.633,特异度为0.942,准确度为0.829。

2.5 综合模型

各模型的4个参数(BMI、器官侵犯、nCTv和nICv)采用多因素Logistic回归分析,其中器官侵犯和nICv纳入建立综合模型进行分析。基于器官侵犯和nICv的综合模型AUC为0.879(95%CI:0.806~0.953;表3),敏感度为0.867,特异度为0.788,准确度为0.817。

2.6 诊断性能比较

4个模型ROC曲线如图3所示。根据DeLong测试结果显示能谱CT定量参数模型和综合模型诊断效率高于常规CT定量模型(P=0.018及P=0.004),但能谱CT定量参数模型和综合模型之间没有观察到显著统计学差异(P>0.05)。

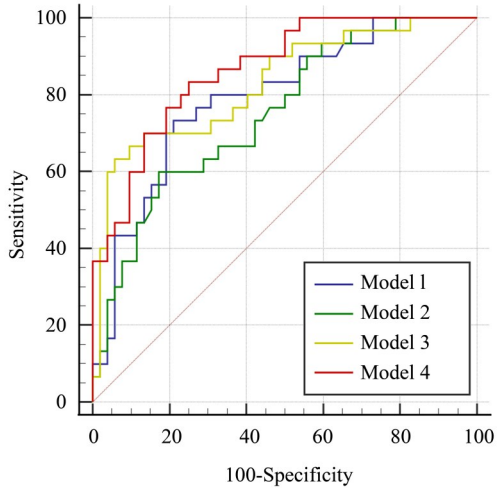

Model 1 is a clinical-radiological qualitative model (BMI+organ invasion), with an AUC of 0.815 (95%CI: 0.719-0.910); Model 2 is a conventional CT parameter model (nCTv), with an AUC of 0.750 (95%CI: 0.642-0.858); Model 3 is a spectral CT model (nICv), with an AUC of 0.829 (95%CI: 0.733-0.925); Model 4 is a comprehensive model (organ invasion+nICv), with a maximum AUC of 0.879 (95%CI: 0.806-0.953).

图3 预测淋巴结转移各模型的ROC曲线

Fig. 3 ROC curves for models predicting lymph node metastases

3 讨 论

本研究构建了术前无功能性胰腺神经内分泌肿瘤淋巴结转移的预测模型。对临床指标、影像征象、常规CT及能谱CT参数进行分析,筛选出2个能预测淋巴结转移的独立危险因素:器官侵犯、nICv。基于这2个因素构建综合预测模型AUC为0.879,具有较好的预测性能,优于常规CT参数构建的预测模型。

手术切除是无功能性神经内分泌肿瘤的首选治疗方法,术前预测淋巴结转移对术中是否进行淋巴结区清扫的决策以及预后预测至关重要。低风险患者淋巴结转移率仅9.5%,可考虑不清扫;高风险患者淋巴结转移率达到41.2%,需要积极清扫[9]。因此,若能术前准确预测淋巴结转移可以减少低风险患者过度治疗。CT是胰腺神经内分泌肿瘤的常规的检查方法[24]。双层光谱探测器CT是CT成像领域的先进技术,可直接生成多参数图像,为胰腺疾病诊断提供更丰富的定量信息[12]。

本研究分别构建单独临床参数模型(器官侵犯+BMI,AUC=0.815)、常规CT参数模型(nCTv,AUC=0.750)、能谱CT参数模型(nICv,AUC=0.829)和临床参数与能谱CT参数构建的综合预测模型(器官侵犯+nICv,AUC=0.879),并证实能谱CT参数模型的预测效能优于常规CT参数模型。将来若能发掘更多有意义的能谱CT新参数并由此开发新模型可能进一步提升模型的AUC值。有研究报道采用常规CT影像组学参数与临床参数建立的预测模型AUC=0.80,但影像组学需要收集大通量纹理数据进行分析筛选,其过程相对复杂,花费时间较长[25],本研究采用能谱CT参数与临床参数结合的综合模型不仅能取得更好的表现,而且数据处理更简便。值得注意的是,本研究中能谱CT参数模型与临床参数模型表现相当,区别在于临床特征(器官侵犯)来源于诊断医生对CT影像的定性描述,能谱CT参数为定量数据,能谱参数更具有客观、定量、泛用的优势。能谱CT参数模型的表现优于常规CT参数模型,且能谱CT一次扫描可以同时获得常规与能谱CT定量参数供诊断医生进行分析,由此可见能谱CT为临床评估淋巴结转移提供极大的便利,展现较高的临床应用价值。

本研究发现能谱CT中门静脉期nICv是淋巴结转移的独立影响因素,也是最重要的定量预测因子。其中淋巴结转移组各能谱CT参数值均低于无淋巴结转移组,可能与分组中神经内分泌肿瘤的分级构成有关。既往研究报道G3级PanNETs与G1/

G2级具有不同的CT增强强化特征：G3级肿瘤增强强化较弱[26]，高分级肿瘤强化程度显著低于G1/G2级[27-30]，组织病理学分析结果显示高级别PanNETs肿瘤血管生成程度低于低级别病例[31]。肿瘤的强化特征与新生血管形成及血管密度有关[32]。此前有研究将G1、G2、G3分类成高分化NF性神经内分泌肿瘤[33]，表现为过度表达血管内皮生长因子受体和血小板衍生生长因子受体通路，导致新生血管形成增加及微血管密度升高[34]。相反，低分化NF性神经内分泌肿瘤（神经内分泌癌）则表现出微血管密度降低[34-35]。IC因对碘具有高敏感性，能有助于显示病灶血供情况[36]，与本研究观察的结果一致。本研究中转移组中高级别肿瘤占比较无转移组更高（无转移组：G1和G2占95%，G3占6%，转移组：G1和G2占67%，G3和NEC占33%），转移组nIC值均较无转移组低（PnICa=0.007，PnICv<0.001），侧面也验证了以往的研究观点[26-30]。

此外，本研究中还发现器官侵犯是预测NF-PanNETs的独立影响因素，与Harisinghani等[37]研究发现相同。低级别NETs通常细胞分化良好且形态均一，侵袭程度较低。相比之下，高级别NETs属于侵袭性肿瘤，细胞分化程度低，且通常无功能活性[34]。转移组中高级别NF-PanNETs的占比较无转移组多（转移组：G3和NEC占33%，无转移组：G3和NEC占6%），与既往研究报道[34,37]一致，表明高级别NF-PanNETs侵袭程度高，容易出现器官侵犯，是预测淋巴结转移的重要因素。

本研究仍存在一定局限性。首先，本研究是回顾性设计，不可避免会存在病例纳入偏倚。其次，本研究纳入数据量有限，有可能会存在统计误差，但本研究中采用LASSO回归分析，尤其适用于小样本研究筛选变量建模，一定程度上减少模型的不可靠性；同时，研究中在变量筛选阶段仅纳入具有明确病理生理意义的指标，减少冗余信息干扰，并采用多因素logistic回归进行独立危险因素验证，仅保留具有统计学意义指标，提升模型简约性。此外，本研究中受限于回顾性设计，未能分析淋巴结的能谱CT参数特征与病理结果相关性，后续将进一步优化研究方案，积极开展前瞻性研究，以期为临床提供更为精准的淋巴结转移的影像学依据。最后，本研究为单中心、单机器研究，缺乏多中心及多机器外部数据验证模型性能。后续将补充多中心、多机器数据，进一步扩大样本量，验证能谱CT参数预测NF-PanNETs淋巴结转移的效能。

综上所述，本研究证明了能谱CT定量参数能在术前无创、准确预测NF-PanNETs淋巴结转移，能谱CT定量参数结合临床影像特征可以提升诊断效能，且优于常规CT定量参数，为NF-PanNETs手术治疗决策及预后预测提供影像支持，改善患者预后。

参考文献

[1] Kos-Kudła B, Castaño JP, Denecke T, et al. European Neuroendocrine Tumour Society (ENETS) 2023 guidance paper for nonfunctioning pancreatic neuroendocrine tumours [J]. J Neuroendocrinol, 2023, 35(12): e13343.

[2] Andreasi V, Partelli S, Schiavo Lena M, et al. Prognostic significance of nodal micrometastases of non-functioning pancreatic neuroendocrine tumours[J]. Br J Surg, 2024, 111(4): znae076.

[3] Zheng-Pywell R, Fang A, Alkashash A, et al. Prognostic impact of tumor size on pancreatic neuroendocrine tumor recurrence may have racial variance[J]. Pancreas, 2021, 50(3): 347-352.

[4] Partelli S, Bartsch DK, Capdevila J, et al. ENETS consensus guidelines for standard of care in neuroendocrine tumours: surgery for small intestinal and pancreatic neuroendocrine tumours[J]. Neuroendocrinology, 2017, 105(3): 255-265.

[5] Shah MH, Goldner WS, Benson AB, et al. Neuroendocrine and adrenal tumors, version 2.2021, NCCN clinical practice guidelines in oncology[J]. J Natl Compr Canc Netw, 2021, 19(7): 839-868.

[6] Ding D, Javed AA, Yuan C, et al. Role of lymph node resection and histopathological evaluation in accurate staging of nonfunctional pancreatic neuroendocrine tumors: how many are enough?[J]. J Gastrointest Surg, 2021, 25(2): 428-435.

[7] Partelli S, Andreasi V, Peralta Ferreira M, et al. Prognostic significance and predictors of nodal recurrence after surgery for

non-functioning pancreatic neuroendocrine tumors [J]. Ann Surg Oncol, 2023, 30(6): 3466-3477.

[8] Clarke CN, Ward E, Henry V, et al. Impact of regional metastasis on survival for patients with nonfunctional pancreatic neuroendocrine tumors: a systematic review [J]. Ann Surg Oncol, 2024, 31(8): 4976-4985.

[9] Kim HS, Ebrahim E, Chae H, et al. Determining lymph node metastasis and dissection and following prognosis in pancreatic neuroendocrine tumors: risk prediction using preoperative factors[J]. HPB (Oxford), 2025, 27(12): 1543-1551.

[10] Jeong B, Heo S, Kim DW, et al. Clinicoradiological factors predicting lymph node metastasis in patients with nonfunctioning pancreatic neuroendocrine neoplasms: a systematic review and meta-analysis[J]. Neuroendocrinology, 2024, 114(2): 111-119.

[11] Partelli S, Muffatti F, Andreasi V, et al. A single-center prospective observational study investigating the accuracy of preoperative diagnostic procedures in the assessment of lymph node metastases in nonfunctioning pancreatic neuroendocrine tumors[J]. Ann Surg, 2022, 276(5): 921-928.

[12] Chen Y, Liu X, Zeng H, et al. The clinical applications of dual-layer spectral detector CT in digestive system diseases [J]. Eur Radiol, 2025, 35(6): 3547-3557.

[13] 刘文晟, 张晶, 郝宝坛, 等. Ⅰ期部分实性浸润性肺腺癌伴气腔播散的能谱CT特征及临床病理分析[J]. 影像诊断与介入放射学, 2026, 35(2): 99-106.
Liu WS, Zhang J , Hao BT , et al. Spectral and conventional CT prediction of stage Ⅰ part-solid invasive lung adenocarcinoma spread through air spaces[J]. Diagn Imaging Interv Radiol, 2026, 35(2): 99-106.

[14] 蓝燕芬, 林宇英, 马明平, 等. DECT定量参数预测胃癌淋巴结转移的临床价值探析[J]. 肿瘤影像学, 2023, 32(4): 360-366.
Lan YF, Lin YY, Ma MP, et al. Clinical value of DECT quantitative parameters in predicting lymph node metastasis of gastric cancer[J]. Oncol Imag, 2023, 32 (4): 360-366.

[15] 陈琰, 文自强, 马钰茹, 等. 双层探测器光谱CT诊断结直肠癌区域转移淋巴结的价值[J]. 中华放射学杂志, 2021, 55 (12): 1253-1258.
Chen Y, Wen ZQ, Ma YR, et al. Value of dual-layer spectral detector CT in the diagnosis of regional metastatic lymph nodes in colorectal cancer [J]. Chin J Radiol, 2021, 55 (12): 1253-1258.

[16] Goshima S, Kanematsu M, Kondo H, et al. Pancreas: optimal scan delay for contrast-enhanced multi-detector row CT[J]. Radiology, 2006, 241(1): 167-174.

[17] Ren S, Chen X, Wang Z, et al. Differentiation of hypovascular pancreatic neuroendocrine tumors from pancreatic ductal adenocarcinoma using contrast-enhanced computed tomography [J]. PLoS One, 2019, 14 (2): e0211566.

[18] 王齐艳, 黄子星, 吴明蓬, 等. 胰腺神经内分泌肿瘤的多层螺旋CT表现与其病理分级的关系[J]. 中国普外基础与临床杂志, 2016, 23 (2): 243-247.
Wang QY, Huang ZX, Wu MP, et al. Correlation between multi-slice spiral CT findings and pathological grading of pancreatic neuroendocrine tumors [J]. Chin J Bas Clin Gen Surg, 2016, 23 (2): 243-247.

[19] Expert Panel on Gastrointestinal Imaging, Yacoub JH, Yano M, et al. ACR Appropriateness Criteria® staging and follow-up of pancreatic neuroendocrine tumors[J]. J Am Coll Radiol, 2026, 23(7):1445-1461.

[20] Pavel M, de Herder WW. ENETS consensus guidelines for the standard of care in neuroendocrine tumors [J]. Neuroendocrinology, 2017, 105(3): 193-195.

[21] Wang Y, Yao J, Wang L, et al. Imaging prediction of lymph node metastasis and early recurrence in patients with distal cholangiocarcinoma[J]. J Gastrointest Oncol, 2025, 16(3): 1258-1267.

[22] Horton KM, Hruban RH, Yeo C, et al. Multi-detector row CT of pancreatic islet cell tumors[J]. Radiographics, 2006, 26 (2): 453-464.

[23] Wang Y, Hu X, Shi S, et al. Utility of quantitative metrics from dual-layer spectral-detector CT for differentiation of pancreatic neuroendocrine tumor and neuroendocrine carcinoma [J]. AJR Am J Roentgenol, 2022, 218 (6): 999-1009.

[24] Babapour S, Chen A, Li G, et al. Pancreatic neuroendocrine diagnostic imaging order and reader evaluation over two decades in a tertiary academic center [J]. Diagnostics (Basel), 2025, 15(8): 960.

[25] Delgadillo R, Deana AM, Ford JC, et al. Increasing the efficiency of cone-beam CT based delta-radiomics using automated contours to predict radiotherapy-related toxicities in prostate cancer[J]. Sci Rep, 2024, 14(1): 9563.

[26] Park HJ, Kim HJ, Kim KW, et al. Comparison between neuroendocrine carcinomas and well-differentiated neuroendocrine tumors of the pancreas using dynamic enhanced CT[J]. Eur Radiol, 2020, 30(9): 4772-4782.

[27] Wang C, Cui W, Wang J, et al. Differentiation between solid

pseudopapillary neoplasm of the pancreas and hypovascular pancreatic neuroendocrine tumors by using computed tomography[J]. Acta Radiol, 2019, 60(10): 1216-1223.

[28] Salvia R, Burelli A, Nepi A, et al. Pancreatic cystic neoplasms: still high rates of preoperative misdiagnosis in the guidelines and endoscopic ultrasound era[J]. Surgery, 2023, 174(6): 1410-1415.

[29] Yamao K. Complications of endoscopic ultrasound-guided fine-needle aspiration biopsy (EUS-FNAB) for pancreatic lesions[J]. J Gastroenterol, 2005, 40(9): 921-923.

[30] Yin Q, Zou X, Zai X, et al. Pancreatic ductal adenocarcinoma and chronic mass-forming pancreatitis: differentiation with dual-energy MDCT in spectral imaging mode[J]. Eur J Radiol, 2015, 84(12): 2470-2476.

[31] Marion-Audibert AM, Barel C, Gouysse G, et al. Low microvessel density is an unfavorable histoprognostic factor in pancreatic endocrine tumors[J]. Gastroenterology, 2003, 125(4): 1094-1104.

[32] Chen WX, Min PQ, Song B, et al. Single-level dynamic spiral CT of hepatocellular carcinoma: correlation between imaging features and density of tumor microvessels[J]. World J Gastroenterol, 2004, 10(1): 67-72.

[33] Rindi G, Mete O, Uccella S, et al. Overview of the 2022 WHO classification of neuroendocrine neoplasms[J]. Endocr Pathol, 2022, 33(1): 115-154.

[34] Dong M, Phan AT, Yao JC. New strategies for advanced neuroendocrine tumors in the era of targeted therapy[J]. Clin Cancer Res, 2012, 18(7): 1830-1836.

[35] Yuan J, Chen M, Liu J, et al. Differentiation of non-hypervascular non-functional pancreatic neuroendocrine neoplasms from solid pseudopapillary neoplasms using dual-layer spectral detector CT [J]. BMC Med Imaging, 2025, 25(1): 449.

[36] Sato Y, Ishiyama M, Nakano S, et al. Ringlike peripheral increased iodine concentration for the differentiation of primary lung cancer and pulmonary metastases on contrast-enhanced dual-energy CT [J]. AJR Am J Roentgenol, 2023, 220(6): 828-837.

[37] Harisinghani MG. Atlas of lymph node anatomy [M]. New York: Springer, 2021.

（编辑　黄子芸）