· 短 篇 论 著 · Brief Article ·

中国现代
普通外科进展
Chin J Curr Adv Gen Surg

2025年10月 第28卷 第10期 Oct. 2025 Vol. 28 No. 10

蛋白酶激活受体与先天性巨结肠术后肠黏膜炎症水平和肠通透性的相关性研究

张霄[1] 张晓辉[2] 李朝英[3] 刘江[2] 张焱[2]

首都医科大学附属北京儿童医院保定医院 [1]检验科 [2]外科学 [3]儿科学 （河北 保定 071000）

【摘要】探讨先天性巨结肠患儿蛋白酶激活受体（PARs）与术后肠黏膜炎症水平和肠通透性的关系。以2019年5月至2022年12月在我院治疗的93例先天性巨结肠患儿为研究对象，均接受手术治疗。根据患儿术后2个月经肠镜采集的肠黏膜组织中PARs水平（截断值设定为1.5 pg/L）将其分为高表达组（n=33）和低表达组（n=60）。Western Blot检测肠黏膜组织连蛋白（zonulin）和肠脂肪酸结合蛋白（I-FABP）蛋白的表达。通过酶联免疫吸附分析法（ELISA）检测肠黏膜炎症相关因子CRP、TNF-α、IL-6以及PAR1或PAR2蛋白的水平。通过双糖测试比较患儿术后肠通透性。对影响患儿术后肠道通透性和肠黏膜炎症水平的因素进行多元线性回归分析。与低表达组相比，高表达组肠黏膜组织的Zonulin、I-FABP、CRP、TNF-α、IL-6水平均升高（P<0.05），提示PARs高表达与术后肠黏膜炎症水平升高有关。高表达组尿液乳糖和甘露醇水平以及PAR1、PAR2蛋白水平均较低表达组升高（P<0.05）。高表达组患儿术后并发症发生率较低表达组增加（P<0.05）。PAR1和PAR2高表达与先天性巨结肠患儿术后肠黏膜的高炎症水平和高肠通透性呈正相关（P<0.05）。肠黏膜组织中PARs的表达水平与先天性巨结肠患儿术后肠黏膜炎症和肠通透性程度呈正相关；PARs可能通过促进炎症反应和破坏肠道屏障功能在先天性巨结肠术后病理生理过程中发挥重要作用。

【关键词】先天性巨结肠•蛋白酶激活受体•肠黏膜炎症•肠通透性

【中图分类号】R574.62

【文献标识码】B DOI: 10.3969/j.issn.1009-9905.2025.10.010

【文章编号】1009-9905(2025)10-0815-04

先天性巨结肠（Hirschsprung's disease）是一种由于肠道神经节细胞发育缺陷而导致肠管远端无神经节段、肠内容物排空障碍的先天性肠道疾病[1]，通常表现为新生儿期延迟排便、腹胀、呕吐等症状，需要通过手术切除无神经节段来恢复肠道功能。然而，部分患儿术后会出现腹泻、便秘及肠炎等肠道功能障碍，严重影响生活质量。近年研究发现，肠道黏膜屏障功能受损与术后肠功能障碍密切相关[2-4]。蛋白酶激活受体（protease-activated receptors，PARs）是一类G蛋白偶联受体，主要由肠道内源性及外源性蛋白酶激活[5-7]。研究表明，蛋白酶激活受体1（protease-activated receptor-1，PAR-1）和蛋白酶激活受体2（protease-activated receptor-2，PAR-2）在肠道炎症反应和肠黏膜屏障功能调节中发挥重要作用[8]。本研究探讨先天性巨结肠患儿结肠组织中PAR-1和PAR-2的表达与术后肠黏膜炎症水平和肠通透性的关系，以及PARs在术后肠道病理生理过程中的作用，以期为先天性巨结肠患儿术后肠道功能障碍的防治提供潜在治疗靶点。

1 资料与方法

1.1 一般资料 以2019年5月至2022年12月在我院治疗的93例先天性巨结肠患儿为研究对象，所有

[基金项目] 保定市科技计划项目（2341ZF383）

[通信作者] 张霄，E-mail: Daxiao688@163.com

患儿均接受手术治疗。收集患儿切除的肠黏膜组织，根据蛋白酶激活受体（PARs）表达水平（PAR1 和 PAR2 截断值均设定为 1.5 pg/L），将其分为高表达组（n=33）和低表达组（n=60）。所有患儿监护人签署知情同意。本研究已通过医院伦理委员会审批，批件文号：H-BDETKJ-SOP006-03-A/2。

纳入标准：（1）6~12 月龄，性别不限；（2）诊断为先天性巨结肠并接受手术治疗；（3）无严重免疫功能缺陷；（4）能够配合术后随访和样本采集；（5）患儿家属知情同意。排除标准：（1）合并肝、肾等重要脏器功能衰竭；（2）术后并发症导致无法继续研究；（3）既往有消化道手术史；（4）存在严重心血管疾病；（5）存在严重营养不良；（6）存在急性感染。

1.2　方法

1.2.1　Western Blot 检测 Zonulin 和 I-FABP 的表达　术后 2 个月经肠镜采集患儿肠黏膜组织样本 0.5 g。使用 RIPA 缓冲液（含蛋白酶和磷酸酶抑制剂）对组织样本进行裂解，高速离心（12 000 g，4℃，15 min）分离蛋白。BCA 蛋白测定试剂盒检测 Zonulin 和 I-FABP 蛋白质水平。使用 ECL 化学发光试剂进行信号显影，通过成像系统分析蛋白条带的强度。

1.2.2　肠黏膜炎症水平的评估　肠黏膜炎症水平以肠黏膜 CRP、TNF-α、IL-6 水平界定。肠黏膜组织经匀浆处理、裂解、离心后，采用 ELISA 法检测 CRP、TNF-α 和 IL-6 水平，步骤严格按照说明书要求进行。酶标仪在特定波长（450 nm）下读取吸光值，对照标准曲线，计算 CRP、TNF-α、IL-6 的浓度。

1.2.3　双糖测试评估肠通透性程度　制备含 10 g 乳糖和 3 g 甘露糖总量为 100 mL 的双糖溶液。术后 24 h 实施测试，当天患儿禁食＞8 h，空腹状态下口服双糖溶液后收集患儿 6 h 内所有尿液，冷藏保存，高效液相色谱仪测定尿中乳糖和甘露糖的浓度。

1.3　统计分析　所获数据应用 SPSS20.0 软件进行统计学处理。符合正态分布的计量资料以 $\bar{x}\pm s$ 表示，组间比较行独立样本 t 检验；计数资料以百分率（%）表示，组间比较行 χ^2 分析。应用 Logistic 回归分析 PAR1/PAR2 与肠通透性和肠黏膜炎症的相关性。P＜0.05 为差异有统计学意义。

2　结果

2.1　两组一般资料比较　两组年龄、性别、体质量以及临床表现等一般资料比较差异无统计学意义（P＞0.05）。见表 1。

2.2　两组患儿肠黏膜组织中 Zonulin 和 I-FABP 水平比较　高表达组的 Zonulin 和 I-FABP 蛋白表达较低表达组升高（P＜0.05），提示肠道屏障功能障碍。见图 1、表 2。

表 1　两组患儿一般资料比较

观察指标	低表达组（n=60）	高表达组（n=33）	t/χ^2 值	P 值
年龄（$\bar{x}\pm s$，月）	11.18±4.34	10.34±3.35	2.109	0.116
性别（男/女）	33/27	19/14	3.667	0.287
体质量（$\bar{x}\pm s$，kg）	9.47±2.88	8.35±3.79	1.529	0.536
临床症状[例（%）]				
肠梗阻	7（11.67）	4（12.12）	3.114	0.303
便秘	17（28.33）	9（27.27）		
腹胀	23（38.33）	13（39.39）		
腹部痉挛	13（21.67）	7（21.21）		

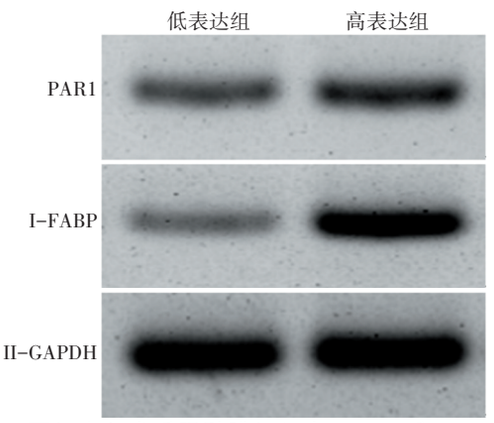

图 1　两组患儿术后肠黏膜组织中 Zonulin 和 I-FABP 表达的比较

表 2　两组患儿肠黏膜组织中 Zonulin 和 I-FABP 水平比较（$\bar{x}\pm s$）

组别	例数	Zonulin	I-FABP
低表达组	60	1.15±0.03	1.04±0.02
高表达组	33	1.86±0.15	1.96±0.20
t 值		15.227	11.375
P 值		0.003	0.016

2.3　肠黏膜炎症水平的评估　高表达组肠黏膜 CRP、TNF-α、IL-6 水平较低表达组升高（P＜0.05），提示 PARs 高表达与术后肠黏膜炎症水平增加相关。见表 3。

表 3　两组患儿术后肠黏膜炎症因子水平比较（$\bar{x}\pm s$）

组别	例数	CRP（μg/L）	TNF-α（pg/L）	IL-6（pg/L）
低表达组	60	2.75±0.44	51.38±6.39	18.33±3.53
高表达组	33	4.36±0.65	83.24±11.68	26.47±4.28
t 值		11.483	9.403	13.251
P 值		0.002	0.016	0.024

2.4　两组患儿术后肠通透性比较　高表达组尿液乳糖和甘露醇水平较低表达组升高（P＜0.05），表明 PARs 高表达对患儿肠壁屏障功能有损害，而低表达组患儿肠壁屏障功能损害较少。见表 4。

表4　两组患儿术后肠通透性比较($\bar{x}\pm s$)

组别	例数	乳糖(mmol/L)	甘露糖(mmol/L)
低表达组	60	2.66±0.24	1.64±0.25
高表达组	33	3.53±0.47	2.36±0.31
t值		11.574	10.668
P值		0.015	0.028

2.5　两组患儿术后肠黏膜PAR1、PAR2蛋白水平比较　ELISA分析结果显示，高表达组肠黏膜组织中的PAR1、PAR2蛋白表达较低表达组增加($P<0.05$)。见表5。

表5　两组患儿术后肠黏膜PAR1、PAR2蛋白水平比较($\bar{x}\pm s$)

组别	例数	PAR1(pg/L)	PAR2(pg/L)
低表达组	60	1.16±0.05	1.06±0.04
高表达组	33	1.87±0.16	1.94±0.18
t值		13.228	9.416
P值		0.015	0.003

2.6　两组术后并发症发生情况比较　高表达组术后8例发生并发症，其中细菌易位2例，腹膜炎3例，炎症性肠病2例，肠道功能障碍1例。低表达组术后3例发生并发症，其中腹膜炎1例，炎症性肠病1例，肠道功能障碍1例。高表达组患儿术后并发症发生率较低表达组增加($\chi^2=11.557$，$P<0.05$)。

2.7　PARs与术后肠黏膜炎症水平和肠通透性的相关性　通过检测肠黏膜CRP、TNF-α、IL-6水平界定肠黏膜炎症水平：CRP>4.00 μg/L、TNF-α>60.00 pg/L、IL-6>25.00 pg/L为重度；CRP>3.50~4.00 μg/L、TNF-α>60.00 pg/L、IL-6>22.50~25.00 pg/L为中度；CRP>3.00~3.50 μg/L、TNF-α>60.00 pg/L、IL-6>20.00~22.50 pg/L为轻度。通过双糖测试评估肠通透性损害程度：乳糖>3.50 mmol/L、甘露糖>2.20 mmol/L为重度损害；乳糖>3.25~3.50 mmol/L、甘露糖>2.00~2.20 mmol/L为中度损害；乳糖>3.00~3.25 mmol/L、甘露糖>1.80~2.00 mmol/L为轻度损害。多元线性回归分析结果显示，PAR1和PAR2表达与先天性巨结肠患儿术后肠黏膜炎症和肠通透性程度呈正相关($P<0.05$)，PAR1和PAR2可能在促进炎症反应和肠道屏障受损中发挥重要作用。见表6。

表6　PARs与先天性巨结肠患儿术后肠黏膜炎症水平和肠通透性的相关性分析

项目	肠通透性			肠黏膜炎症		
	β	SE	P	β	SE	P
PAR1	0.52	0.11	0.003	0.49	0.15	0.001
PAR2	0.47	0.13	0.02	0.45	0.12	0.012

3　讨论

肠道黏膜屏障的完整性对防止病原微生物及有害物质侵入机体具有重要作用，肠黏膜屏障功能受损会导致肠道通透性增加，进而引发肠道慢性炎症。PARs的激活与炎症因子释放密切相关[9-11]，且通过调节紧密连接蛋白的表达影响肠黏膜的通透性。本研究探讨PARs在先天性巨结肠术后肠黏膜炎症和肠通透性的作用，结果显示，PARs表达与肠黏膜炎症水平和肠通透性之间呈正相关，提示PARs可能在术后肠黏膜炎症反应和肠道屏障功能受损中发挥重要作用。

PARs是一类跨膜G蛋白偶联受体，通过蛋白水解激活下游信号通路[12-14]，在肠道疾病的炎症反应和组织损伤中发挥重要作用。本研究结果显示，先天性巨结肠患儿术后肠黏膜组织中的PARs高表达，术后肠黏膜炎症因子水平和肠通透性增加。PAR1和PAR2是PARs最主要的亚型，激活后能够诱导促炎性细胞因子(如CRP、TNF-α和IL-6)分泌，加剧肠道局部炎症。此外，PARs还可能通过影响紧密连接蛋白的调节，破坏肠上皮细胞间的屏障功能，增加肠道通透性，使得肠腔内的有害物质更容易进入血液循环，加重术后并发症。

CRP、TNF-α和IL-6是经典炎症因子，可以反映肠道炎症强度。本研究结果显示，高表达组患儿术后肠黏膜炎症因子CRP、TNF-α、IL-6水平较低表达组升高，提示PARs可能在诱导和放大肠黏膜炎症反应方面发挥重要作用，推测PARs在肠道中发挥促炎作用。双糖实验结果显示，高表达组患儿术后肠通透性增加，尿液中乳糖和甘露醇浓度升高，提示通透性高于高表达组。Zonulin和I-FABP作为肠黏膜屏障的生物标志物，高表达组患儿较低表达组水平升高，证实PARs高表达能够影响肠上皮细胞间的紧密连接，使肠道屏障功能受损，导致肠腔内的细菌和毒素容易进入血液，从而引起或加剧全身炎症反应[15-16]，增加术后并发症发生率。

PARs可能通过协同作用影响肠道的炎症反应和屏障功能。TNF-α与受体结合后，可激活NF-κB信号通路，促使相关炎症因子表达，影响紧密连接蛋白；还能激活MAPK信号通路，通过级联反应调节基因转录，进而改变紧密连接蛋白表达水平，最终影响肠道通透性[17-18]。PARs高表达对TNF-α生物学效应影响后果显著，可能增强TNF-α诱导的肠道炎症反应，使紧密连接蛋白表达与分布异常加剧，进一步增加肠道通透性。PARs还可能与Toll样受体(Toll like receptors，TLRs)相互作用，共同调控肠道的炎症和屏障功能。因此，对于PARs高表达的

先天性巨结肠患儿，需要特别关注其术后炎症水平和肠道屏障功能。

综上，PAR1 和 PAR2 的高表达与先天性巨结肠患儿术后肠黏膜炎症水平和肠通透性增加相关。PARs 可能通过促进炎症反应和破坏肠道屏障功能在先天性巨结肠的术后病理生理过程中发挥重要作用。未来可以考虑通过测定 PARs 表达水平预测患儿术后炎症反应程度和肠道屏障功能受损风险，从而采取个体化干预措施。例如，针对 PARs 高表达的患儿，可以在术后使用抗炎药物或屏障保护剂来减轻肠道炎症反应、增强肠道屏障功能，以减少术后并发症的发生概率；术后给予益生菌或特定营养支持（如补充谷氨酰胺等），帮助患儿尽快恢复肠道微生态平衡和肠屏障功能，改善术后生活质量。

参　考　文　献

[1] 王国辉，王赞，邢扩，等. 先天性巨结肠腹腔镜辅助改良 Soave 术后吻合口瘘原因及防治[J]. 中国现代普通外科进展，2024，27（11）：920-922. DOI: 10.3969/j.issn.1009-9905.2024.11.019.

[2] 郗琦，李国翠，赵晓琼. 腹腔镜经肛改良 Soave 术治疗先天性巨结肠的效果[J]. 中国现代普通外科进展，2024，27（11）：906-908. DOI: 10.3969/j.issn.1009-9905.2024.11.015.

[3] Uylas U, Gunes O, Kayaalp C. Hirschsprung's Disease Complicated by Sigmoid Volvulus: A Systematic Review[J]. Balkan Med J, 2021, 38: 1-6. DOI: 10.4274/balkanmedj.galenos.2020.2020.4.131.

[4] Morera C, Nurko S. Hirschsprung's disease. Management[J]. Aliment Pharmacol Ther, 2024, 60 Suppl 1:S66-s76. DOI: 10.1111/apt.18068.

[5] Hong M, Li X, Li Y, et al. Hirschsprung's disease: key microRNAs and target genes[J]. Pediatr Res, 2022, 92: 737-747. DOI: 10.1038/s41390-021-01872-1.

[6] Fan Y, Hackland J, Baggiolini A, et al. hPSC-derived sacral neural crest enables rescue in a severe model of Hirschsprung's disease[J]. Cell Stem Cell, 2023, 30: 264-282. e269. DOI: 10.1016/j.stem.2023.02.003.

[7] Teo AYT, Betzler BK, Hua KLQ, et al. Intermediate Uveitis: A Review[J]. Ocul Immunol Inflamm, 2023, 31:1041-1060. DOI: 10.1080/09273948.2022.2070503.

[8] Christian Tomuschat, Anne Marie O'Donnell, David Coyle, et al. Increased protease activated receptors in the colon of patients with Hirschsprung's disease[J]. J Pediatr Surg, 2020, 55(8): 1488-1494. DOI: 10.1016/j.jpedsurg.2019.11.009.

[9] He S, Wang J, Huang Y, et al. Intestinal fibrosis in aganglionic segment of Hirschsprung's disease revealed by single-cell RNA sequencing[J]. Clin Transl Med, 2023, 13: e1193. DOI: 10.1002/ctm2.1193.

[10] Bond GJ. Intestinal Transplant for Hirschsprung's Disease: Stoma for Life or Not[J]. Gastroenterol Clin North Am, 2024, 53: 289-297. DOI: 10.1016/j.gtc.2024.03.002.

[11] Keck S, Galati-Fournier V, Kym U, et al. Lack of Mucosal Cholinergic Innervation Is Associated With Increased Risk of Enterocolitis in Hirschsprung's Disease[J]. Cell Mol Gastroenterol Hepatol, 2021, 12: 507-545. DOI: 10.1016/j.jcmgh.2021.03.004.

[12] Lv J, Liu J, Chao G, et al. PARs in the inflammation-cancer transformation of CRC[J]. Clin Transl Oncol, 2023, 25: 1242-1251. DOI: 10.1007/s12094-022-03052-x.

[13] Mirshahi A, Khalilipour E, Faghihi H, et al. Pars plana vitrectomy combined with phacoemulsification versus pars plana vitrectomy only for treatment of phakic rhegmatogenous retinal detachment: a systematic review and meta-analysis[J]. Int Ophthalmol, 2023, 43: 697-706. DOI: 10.1007/s12094-022-03052-x.

[14] Koçak M, Gezgin E. PARS, low-cost portable rehabilitation system for upper arm[J]. HardwareX, 2022, 11: e00299. DOI: 10.1016/j.ohx.2022.e00299.

[15] Khochtali S, Ozdal P, AlBloushi AF, et al. Pediatric Pars Planitis: A Review[J]. Ocul Immunol Inflamm, 2023, 31: 1915-1929. DOI: 10.1080/09273948.2023.2279683.

[16] Gandhi A, Bapaye J, Bapaye A. Per rectal endoscopic myotomy for Hirschsprung's disease and megacolon[J]. Minerva Gastroenterol (Torino), 2023, 69: 175-183. DOI: 10.23736/S2724-5985.22.03166-7.

[17] Peach CJ, Edgington-Mitchell LE, Bunnett NW, et al. Protease-activated receptors in health and disease[J]. Physiol Rev, 2023, 103: 717-785. DOI: 10.1152/physrev.00044.2021.

[18] Gong YY, Lv JJ, Yang T, et al. Systematic appraisal of the guidelines for the diagnosis and treatment of Hirschsprung's disease[J]. Pediatr Surg Int, 2022, 38: 1197-1208. DOI: 10.1007/s00383-022-05151-w.

（收稿日期：2025-03-28）