深度学习图像重建具有改善腹部虚拟平扫CT替代真实平扫的潜力

李 鑫[1],徐 龙[3],贾永军[2],杨创勃[2],段海峰[1,3]
[1]陕西中医药大学医学技术学院,陕西 咸阳 712046;[2]陕西中医药大学附属医院医学影像科,陕西 咸阳 712000;[3]西电集团医院影像科,陕西 西安 710077

摘要:目的 探讨基于深度学习图像重建(DLIR)的能谱CT虚拟平扫(VUE)在腹部增强扫描中对图像质量和病灶检出率的影响。**方法** 收集2025年5~7月在陕西中医药大学附属医院行全腹CT平扫及2期(动脉、门脉期)增强扫描的受检者共50例,采用能谱GSI模式进行扫描并重建ASiR-V 40%(120 kVp-like)图像作为真实平扫(TUE),将两期增强扫描数据联合中、高等级DLIR(DLIR-M、DLIR-H)重建出4组VUE图像。测量比较5组图像的CT值、噪声(SD)、信噪比(SNR)、对比噪声比(CNR)及病灶检出率,并采用李克特5分法对5组图像质量进行评分。观察者一致性采用Kappa检验。采用单因素方差分析和Kruskal-Wallis *H*检验比较5组图像的主客观评价指标,采用卡方检验比较5组图像的病变检出率。**结果** TUE与4组VUE间的CT值差异无统计学意义(*P*>0.05);4组VUE较TUE具有更低的SD、更高的SNR及CNR(*P*<0.05)。观察者对5组图像质量评分一致性较好(k均>0.8),其中静脉期-VUE-DLIR高等级组的图像质量评分最高,与TUE相比差异有统计学意义(*P*<0.001)。5组图像在病灶检出率之间的差异无统计学意义(*P*>0.05)。VUE+两期扫描有效剂量减少约33.35%,有效剂量ED为10.71±3.27 mSv。**结论** 基于DLIR算法的腹部VUE图像能够在不降低病灶检出率的情况下显著提升图像质量,提示使用DLIR-H重建的VUE_V图像具有替代真实平扫以减少辐射剂量的潜在价值。

关键词:能谱CT;虚拟平扫;图像质量;深度学习

Deep learning image reconstruction has the potential to improve abdominal virtual unenhanced CT scan to replace true unenhanced scan

LI Xin[1], XU Long[3], JIA Yongjun[2], YANG Chuangbo[2], DUAN Haifeng[1,3]
[1]School of Medical Technology, Shaanxi University of Chinese Medicine, Xianyang 712046, China; [2]Department of Medical Imaging, Affiliated Hospital of Shaanxi University of Chinese Medicine, Xianyang 712000, China; [3]Department of Medical Imaging, Xidian Group Hospital, Xi'an 710077, China

Abstract: Objective To explore the impact of virtual unenhanced (VUE) of spectral CT based on deep learning image reconstruction (DLIR) on image quality and lesion detection rates in contrast-enhanced abdominal CT scanning. **Methods** A total of 50 patients who underwent unenhanced and dual-phase (arterial and portal venous phases) contrast-enhanced abdominal CT scans using the spectral GSI mode from May to July 2025 were collected in Affiliated Hospital of Shaanxi University of Chinese Medicine. True unenhanced (TUE) images were reconstructed with ASiR-V 40% (120 kVp-like). Four groups of VUE images were reconstructed using medium and high level DLIR (DLIR-M and DLIR-H) based on the dual-phase contrast-enhanced data. The CT values, noise (SD), signal-to-noise ratio (SNR), contrast-to-noise ratio (CNR) and lesion detection rates of the five groups were measured and compared, and the 5-point Likert method was adopted to evaluate the overall image. Inter-observer agreement was assessed using the Kappa test. One-way ANOVA analysis and Kruskal-Wallis *H* test were used to compare the subjective and objective evaluation indexes of the five groups.The lesion detection rates of the five groups were compared using the chi-square test. **Results** There was no statistically significant difference in CT values between TUE and the four VUE groups (*P*>0.05). The four VUE groups had lower SD, higher SNR and CNR than TUE (all *P*<0.05). Inter-observer agreement for image quality scores was good (all Kappa>0.8), and the image quality score of the VUE_V-H group was the highest, showing a statistically significant difference compared with TUE (*P*<0.001). There was no statistically significant difference in lesion detection rates among the five groups(*P*>0.05). The effective dose (ED) of VUE combined with dual-phase scanning was reduced by approximately 33.35%, and the ED was (10.71±3.27) mSv. **Conclusion** The abdominal VUE image based on DLIR can significantly improve image quality without reducing the lesion detection rates. It is suggested that the VUE_V images reconstructed using DLIR-H have the potential value of replacing TUE scans to reduce radiation doses.

Keywords: spectral CT; virtual unenhanced; image quality; deep learning

CT扫描作为腹部疾病评估的重要影像学方法,凭借其较高的诊断准确率和空间分辨率,已在临床上得到广泛应用,并成为一种常用的检查手段。然而腹部CT检查因范围大、病变复杂且自然对比度差,常需进行平扫加多期增强扫描以提高诊断率,但这会导致患者承受远高于其他部位的辐射剂量,增加辐射暴露风险。因此,在确保诊断图像质量的前提下,降低腹部CT的辐射

收稿日期:2025-10-15
基金项目:咸阳市科技局秦创原中医药产业创新聚集区项目(L2024-QCY-ZYYJJQ-Y11)
作者简介:李 鑫,在读硕士研究生,主治医师,E-mail: 493315067@qq.com
通信作者:段海峰,在读博士研究生,主任医师,E-mail: dhf98@163.com

剂量已成为一项重要的临床课题。能谱CT虚拟平扫(VUE)技术的出现,使得在增强扫描后即可获得近似真实平扫(TUE)的图像成为可能,从而有望省略常规平扫步骤,降低30%~50%的辐射剂量,并减少因多次扫描造成的移位风险[1-3]。已有相关研究表明,在腹部能谱CT扫描中,VUE图像具有与TUE图像相一致的图像质量及诊断效能[4-6]。

近年来,CT图像重建技术不断发展,从最初的滤波反投影重建(FBP)到迭代重建(IR),发展到了最新的基于人工智能的图像重建算法,即深度学习图像重建(DLIR)算法。相关文献报道,DLIR算法在头颈[7, 8]、胸[9, 10]、腹[11, 12]应用广泛,能够降低辐射剂量、提高图像质量及病灶显著性,进而提升医师诊断信心。然而,既往多项研究多聚焦于ASIR-V重建[13, 14],目前尚缺乏将DLIR应用于腹部扫描的VUE图像的研究。因此,本研究将比较基于DLIR重建的VUE图像与基于ASIR-V重建的TUE图像的质量及病灶检出率的差异,以评估DLIR应用于腹部能谱CT扫描的VUE图像代替真实平扫的可行性,减少患者扫描时间和辐射剂量。

1 资料与方法

1.1 一般资料

回顾性收集2025年5~7月在陕西中医药大学附属医院行腹部CT平扫+双期增强患者50例(样本量基于以下依据:采用G*Power 3.1软件进行样本量估算,检验效能>0.8,表明50例满足研究需要;参考同类研究[14];Kruskal-Wallis检验对非正态分布数据的样本量需求较低),其中男38例,女12例,年龄29~85(63.30±12.32)岁,BMI为17.15~27.36(21.81±2.94)kg/m^2。纳入标准:临床拟诊腹部病变行腹部CT平扫+双期增强的患者。排除标准:心肺功能不佳无法配合CT检查者;患者依从性差,呼吸运动伪影较大者;图像质量不佳,无法满足诊断。本研究经陕西中医药大学附属医院伦理委员会批准(审批号:SZFYIEC-PJ-2025年第[115]号)。

1.2 设备与方法

所有患者的扫描均在GE 256排CT机(Revolution Apex CT)上完成。扫描方法:采用仰卧位,足先进,双手举过头,从膈顶至耻骨联合下缘进行扫描。扫描参数:采用能谱智能匹配技术(GSI~assist)行腹部平扫+双期增强扫描,管电压为80 kVp和140 kVp瞬时切换(0.5 s),噪声指数(NI)为13.0,球管转速0.5 s/r,螺距0.992。增强扫描使用高压注射器以流率为3.5 mL/s注射对比剂碘佛醇(350 mgI/mL),剂量按1.2 mL/kg,完成后再注射30 mL生理盐水(速率相同)。采用智能追踪(Smart~Prep)技术监测腹主动脉CT值,阈值达到150 HU后延迟8 s自动触发扫描(即动脉期),动脉期结束后30 s行门脉期扫描。

将扫描后获取的原始能谱数据在CT主机进行重建,重建层厚、层间距为1.25 mm,其中TUE图像采用ASIR-V 40%重建120 kVp-like(相当于74 keV)图像,采用中DLIR-M、高DLIR-H档分别重建动脉期、门脉期虚拟平扫图像,共4组,即动脉期-VUE-DLIR中等级(VUE_A-M)、动脉期-VUE-DLIR高等级(VUE_A-H)、静脉期-VUE-DLIR中等级(VUE_V-M)和静脉期-VUE-DLIR高等级(VUE_V-H)。将5组图像传入AW 4.7后处理工作站进行数据测量对比。

1.3 图像质量评价

1.3.1 客观评价 采用AW 4.7后处理工作站中compare功能将5组图像进行联动,确保测量均在同一层面进行。在肝门层面分别测量肝脏、脾脏、腹主动脉及竖脊肌的感兴趣区(ROI)的CT值和标准差(SD),其中SD为图像噪声,所有数据测量3次取平均值。ROI大小为50~100 mm^2,避开明显伪影和病变区。计算信噪比(SNR)及对比噪声比(CNR),公式为$SNR_{ROI}=CT_{ROI}/SD_{ROI}$,$CNR=(CT_{ROI}-CT_{竖脊肌})/SD_{竖脊肌}$。

1.3.2 主观评价 采用双盲法由2名放射科医师(5年以上腹部影像诊断经验)独立对5组图像质量进行评价。以5分法从伪影、解剖结构及噪声进行整体主观评价,评分标准[15](表1)。评分≥3分则符合影像诊断需求。所有图像的观察测量均在窗宽350 HU,窗位50 HU下进行。

表1 图像质量主观评价标准

Tab.1 Subjective evaluation criteria for image quality

Score	Scoring criteria
1	Severe artifacts or extremely poor quality; anatomical structures and lesions are unidentifiable; non-diagnostic.
2	Significant artifacts or high noise; poorly displayed lesion details; difficult to diagnose.
3	Minor artifacts and moderate quality; anatomical structures are generally identifiable, acceptable for clinical diagnosis.
4	Minimal artifacts and good quality; anatomical structures are clearly displayed, meeting diagnostic requirements.
5	No artifacts and excellent quality; anatomical structures and details are highly clear, fully meeting diagnostic requirements.

1.4 病灶检出情况

以高年资(具有15年工作经验)放射科医师对3期扫描图像的诊断结果作为参考标准(最终诊断结果经临床随访6个月以上或手术病理结果证实),由上述2位放射科医师对TUE和双期VUE图像病灶数目进行统计(有分歧则协商决定),计算TUE及双期VUE图像的病灶检出率及不同病灶类型的检出情况。

1.5 辐射剂量

记录50例患者扫描后的CT剂量指数(CTDIvol)及剂量长度乘积(DLP),并根据公式为ED=k×DLP计算有效剂量(ED),其中k表示腹部剂量转换系数,即k=0.015(参照欧洲委员会关于CT检查参考剂量水平的指南[16])。本研究中只统计患者平扫+双期增强的CTDIvol、DLP,计算ED降低率=($ED_{TUE+双期增强}$-$ED_{VUE+双期增强}$)/$ED_{TUE+双期增强}$×100%。

1.6 统计学分析

数据采用SPSS26.0统计软件分析。所有计量数据采用Kolmogorov-Smirnov检验正态性,符合正态分布的数据以均数±标准差表示,多组间比较采用单因素方差分析;非正态分布的数据以中位数(四分位数间距)表示,多组间比较采用Kruskal-Wallis H检验。组间存在差异数据用Bonferroni校正的事后多重比较。计数资料以n(%)表示,采用χ^2检验进行组间比较。观察者一致性采用Kappa检验,k≥0.75表示一致性较好。以P<0.05为差异有统计学意义。

2 结果

2.1 图像客观质量评价

肝脏、脾脏、竖脊肌及腹主动脉的CT值在5组图像中的差异无统计学意义(P>0.05,表2),差异均在3 HU以内;在SD、SNR及CNR值方面,TUE图像与其余4组图像的差异均有统计学意义(P<0.001),肝脏、竖脊肌、血管的SD及SNR值在VUE_A-M与VUE_V-M、VUE_A-H与VUE_V-H的差异无统计学意义(P>0.05,表2、3),脾脏的SD及SNR值在VUE_A-H与VUE_V-M间的差异无统计学意义(P>0.05),其余指标的组间差异均有统计学意义(P<0.05);肝脏、脾脏、血管的CNR在TUE与VUE_A-H、VUE_V-M及VUE_V-H和VUE_A-M与VUE_V-H间的差异有统计学意义(P<0.05,表3),其余组间差异均无统计学意义(P>0.05)。不同部位VUE_V-H组SNR值均高于TUE组(P<0.05,图1)。

表2 TUE与不同期相VUE图像CT及SD值比较

Tab.2 Comparison of CT and SD values between TUE and VUE images of different phases

Parameter	TUE	VUE_A-M	VUE_A-H	VUE_V-M	VUE_V-H	*F/H*	*P*
CT (HU)							
Liver	55.84±4.25	55.69±3.92	55.66±3.88	56.65±4.28	56.89±4.23	1.474	0.209
Spleen	49.09±2.73	48.63±2.96	48.63±2.88	49.67±3.5	49.6±3.43	1.929	0.105
Muscle	48.94±4.05	49.39±3.61	49.60±3.50	48.81±4.21	49.1±4.16	0.544	0.703
Aortic	39.12±4.76	40.49±5.22	40.71±5.24	39.01±6.27	39.12±6.15	1.698	0.150
SD							
Liver	16.1±1.77	9.25±1.12	6.78±0.82	8.91±0.79	6.82±0.69	308.387	<0.001
Spleen	15.76±1.85	9.98±1.59	7.9(2.4)	8.61±0.68	6.58±0.54	282.399	<0.001
Muscle	16.21±1.99	10.63±1.4	7.74±1.04	9.5(1.8)	6.9(1.4)	298.217	<0.001
Aortic	18.31±2.06	10.16±1.11	8.01±1.01	9.63±0.84	7.53±0.69	295.435	<0.001

TUE: True unenhanced scan reconstructed with AISR-V 40%. VUE_A-M: Virtual unenhanced scan of arterial phase image reconstructed with DLIR-M. VUE_A-H: Virtual unenhanced scan of arterial phase image reconstructed with DLIR-H. VUE_V-M: Virtual unenhanced scan of venous phase image reconstructed with DLIR-M. VUE_V-H: Virtual unenhanced scan of venous phase image reconstructed with DLIR-H.

2.2 图像质量主观评价

基于2位观察者独立评分,Kappa一致性分析得出两观察者对5组图像主观评分一致性均较好(Kappa均>0.8,表4);所有图像主观评分均≥3分,符合诊断要求,观察者A与观察者B对5组图像的评价的总体差异有统计学意义(P<0.001,表5),进一步两两比较发现TUE与其他4组图像的差异有统计学意义(P<0.05),而4组VUE图像之间差异无统计学意义(P>0.05),且两位观察者的组间评分差异无统计学意义(P>0.05,表5)。典型图例(图2~4)。

2.3 病灶检出率

共检出90个病灶,病灶类型包括:恶性肿瘤(肝细胞癌6个、转移瘤7个、肾癌2个)15个(16.7%)、肝肾囊肿30个(33.3%)、结石或钙化28个(31.1%)、淋巴结4个(4.4%)、血管瘤5个(5.6%)、肝硬化5个(5.6%)及术后改变3个(3.3%)。各组间总体病灶检出率差异无统计学意义(P=0.882,表6)。不同病灶类型在5组图像中的检出率差异无统计学意义(P>0.05,表7)。

表3 TUE与不同期相VUE图像SNR及CNR比较

Tab.3 Comparison o SNR and CNR between TUE and VUE images of different phases

Parameter	TUE	VUE_A-M	VUE_A-H	VUE_V-M	VUE_V-H	*H*	*P*
SNR							
Liver	3.52±0.52	6.11±0.92	8.34±1.21	6.41±0.72	8.41±0.96	290.349	<0.001
Spleen	3.16±0.44	5.00±0.86	6.19±1.23	5.80±0.64	7.59±0.83	274.046	<0.001
Muscle	3.06±0.44	4.73±0.75	6.53±1.05	5.13±0.85	7.03±1.16	250.071	<0.001
Aortic	2.17±0.36	4.03±0.65	5.15±0.85	4.21(1.06)	5.23±0.91	275.598	<0.001
CNR							
Liver	0.48±0.34	0.66±0.45	0.88±0.59	0.87±0.57	1.16±0.77	43.972	<0.001
Spleen	0.24±0.18	0.30(0.36)	0.41(0.56)	0.41(0.34)	0.63±0.45	42.812	<0.001
Aortic	0.63±0.37	0.86(0.84)	1.24(1.16)	1.13±0.79	1.53±1.07	46.983	<0.001

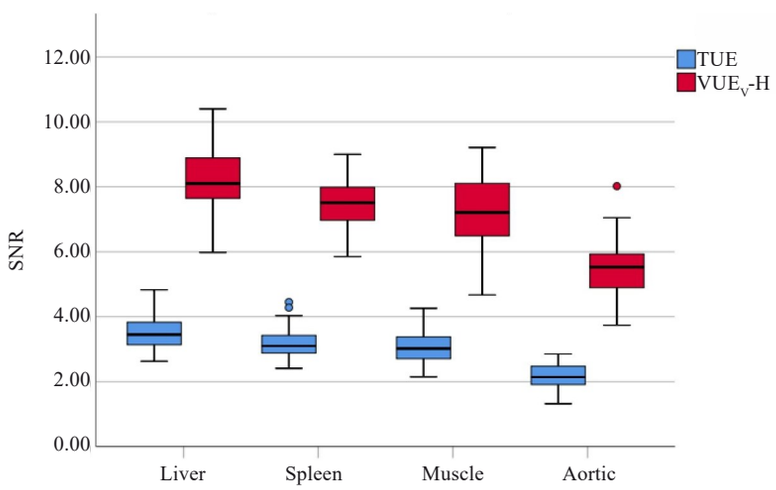

图1 TUE组与VUE_V-H组不同部位SNR值分布箱形图

Fig.1 Box plots of SNR distribution in different parts of TUE and VUE_V-H.

表4 2位观察者对5组图像主观评分的一致性检验

Tab.4 Consistency test of subjective scores of five groups of images by two observers

Group	Observer A					Observer B					Kappa (95% *CI*)	*P*
	1	2	3	4	5	1	2	3	4	5		
TUE	0	0	25	20	5	0	0	22	22	6	0.865(0.734,0.992)	>0.05
VUE_A-M	0	0	6	24	20	0	0	5	23	22	0.899(0.788,1.000)	>0.05
VUE_A-H	0	0	6	22	22	0	0	5	22	23	0.932(0.840,1.000)	>0.05
VUE_V-M	0	0	4	23	23	0	0	3	23	24	0.929(0.833,1.000)	>0.05
VUE_V-H	0	0	3	23	24	0	0	3	22	25	0.964(0.893,1.000)	>0.05

表5 5组图像主观质量评分比较

Tab.5 Comparison of subjective quality scores of five groups of images

Observer	TUE	VUE_A-M	VUE_A-H	VUE_V-M	VUE_V-H	*H*	*P*
Observer A	3.5(1)	4(1)*	4(1)*	4(1)*	4(1)*	41.566	<0.001
Observer B	4(1)	4(1)*	4(1)*	4(1)*	4.5(1)*	37.948	<0.001
Z	-0.609	-0.449	-0.274	-0.282	-0.182		
P	0.543	0.653	0.784	0.778	0.855		

*P<0.05 *vs* TUE

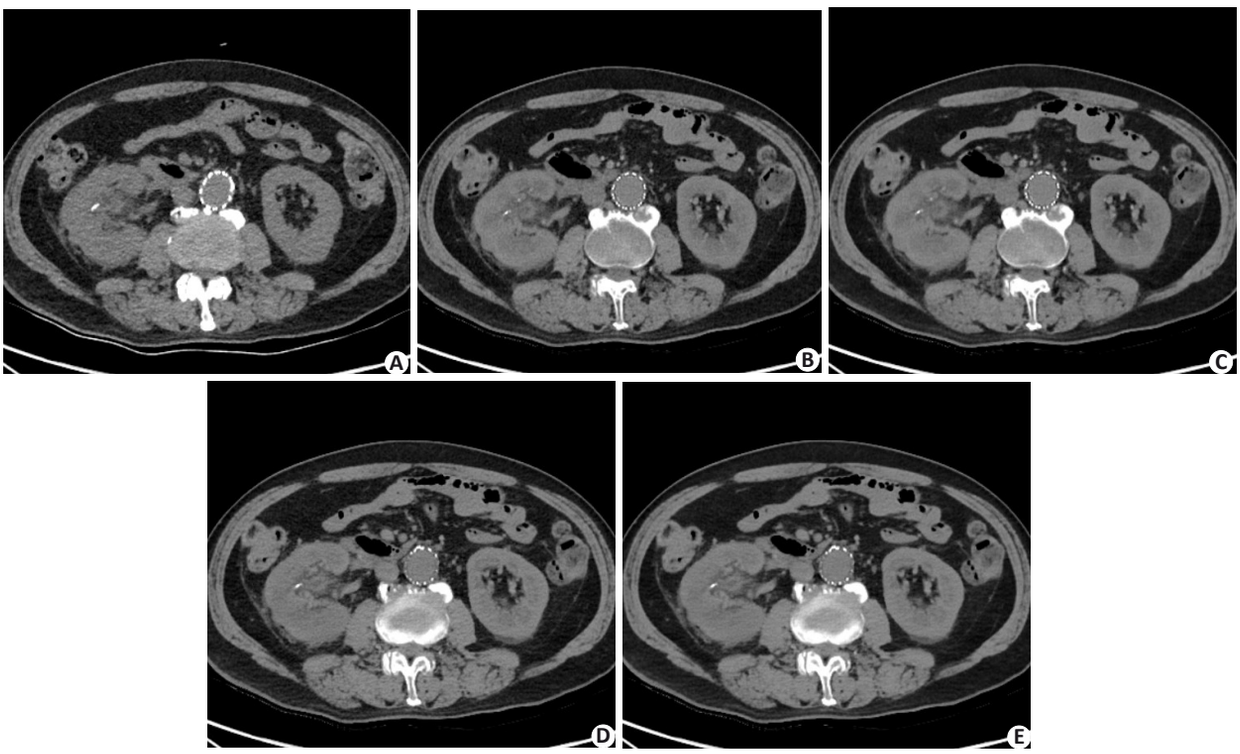

图2 72岁男性患者右肾结石影像表现

Fig.2 CT images of the right renal stone of a 72-year-old male patient. **A-E:** showed TUE, VUE_A-M, VUE_A-H, VUE_V-M, and VUE_V-H images, respectively. Window width/level: 350/50 HU.

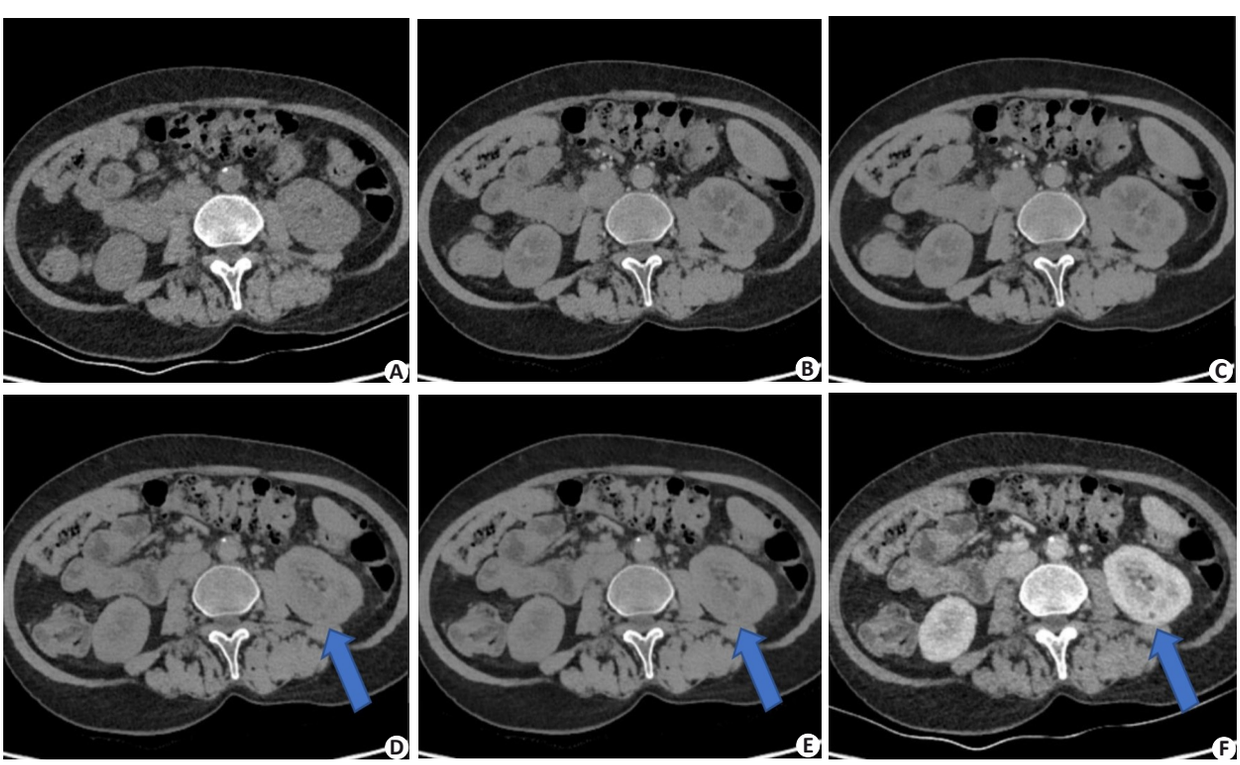

图3 56岁女性患者左肾囊肿影像表现

Fig.3 CT images of the left renal cyst of a 56-year-old female patient. **A-F:** showed TUE, VUE_A-M, VUE_A-H, VUE_V-M, VUE_V-H, and portal venous phase images, respectively. The blue arrow indicates a small cyst. A roundish hypodense lesion in the left kidney is visible on VUE_V, which is poorly displayed on both TUE and VUE_A, but its presence is confirmed on contrast-enhanced CT. Window width/level: 350/50 HU.

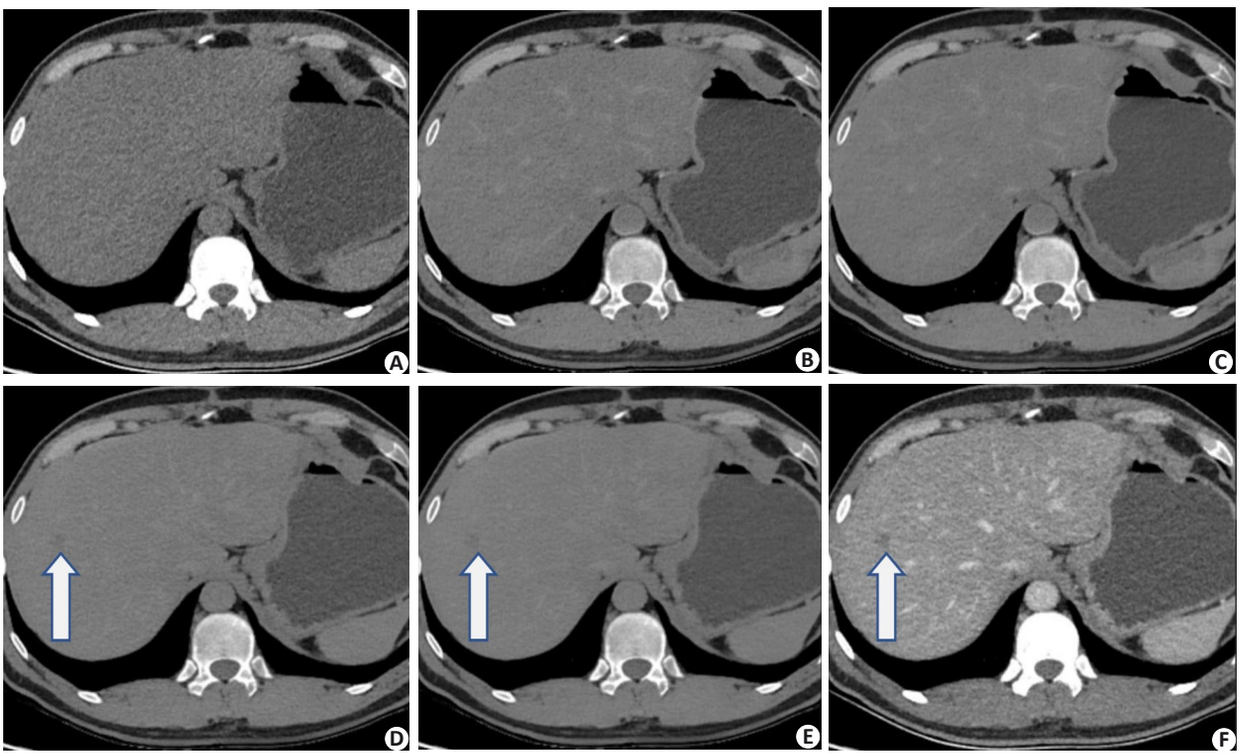

图4 50岁男性患者肝右叶类圆形占位、脂肪肝影像表现

Fig.4 CT images of the round lesions in the right lobe of liver and fatty liver of a 50-year-old male patient. **A-F:** showed TUE, VUE_A-M, VUE_A-H, VUE_V-M, VUE_V-H, and portal venous phase images, respectively. A slightly hypodense lesion with ill-defined margins is visible in the right hepatic lobe on the VUE_V image (white arrow), which is poorly displayed on both TUE and VUE_A, but is clearly shown on contrast-enhanced CT (white arrow). Window width/level: 350/50 HU.

表6 5组图像的病灶检出效能比较

Tab.6 Comparison of lesion detection efficacy in five groups of images

Group	Detected	Undetected	Agreement rate (%)	False-negative rate (%)	Sensitivity (%)
TUE	85	5	94.4	5.6	94.4
VUE_A-M	82	8	91.1	8.9	91.1
VUE_A-H	82	8	91.1	8.9	91.1
VUE_V-M	84	6	93.3	6.7	93.3
VUE_V-H	84	6	93.3	6.7	93.3

2.4 辐射剂量

由于TUE+双期增强均采用腹部能谱扫描模式，故3期扫描CTDIvol、DLP均相等，TUE+双期增强总DLP为1071.39±327.21 mGy·cm，总ED为16.07±4.91 mSv；双期增强总DLP为714.26±218.14 mGy·cm，总ED为10.71±3.27 mSv。通过减去TUE扫描，辐射剂量下降约33.35%，差异有统计学意义（P<0.05）。

3 讨论

本研究旨在评估基于DLIR的VUE技术在腹部图像质量、病灶检出能力及辐射剂量方面的表现，以探讨其替代传统TUE的可行性。研究结果显示，在保持诊断所需图像质量的前提下，VUE技术结合DLIR算法可显著降低噪声、提高SNR及CNR，并使总体辐射剂量降低约33.35%，且不影响病灶的检出能力。这一发现支持将VUE作为常规TUE的替代方案，应用于腹部多期CT扫描中，从而在保证诊断信度的同时提升检查的安全性。

既往研究表明，CT图像的噪声、SNR及CNR是评价图像质量的重要客观标准，图像噪声越低，SNR、CNR越高，图像质量越好[17-19]。本研究结果显示，肝脏、脾脏、竖脊肌及腹主动脉的CT值在5组图像中的差异无统计学意义，差异均在3 HU以内，展现出能谱CT的VUE技术可较准确识别增强图像中的碘并将其移除的能力，与既往研究结果[20]类似，因此可以直接用来测量组织CT值。经DLIR算法重建后的VUE图像相较于TUE具有更低的SD、更高的SNR及CNR，以下两点原因可能解释该现象：第一，能谱CT的VUE技术能够对图像进行

表7 5组图像不同病灶类型的检出情况

Tab.7 Detection of different lesion types in 5 groups of images (n)

Lesion type	TUE	VUE_A-M	VUE_A-H	VUE_V-M	VUE_V-H
Malignant tumor (n=15)	15	15	15	15	15
Cyst (n=30)					
Detected	26	27	27	29	29
Undetected	4	3	3	1	1
Stone or calcification (n=28)					
Detected					
≤2 mm	10	6	6	6	6
>2 mm	18	18	18	18	18
Undetected	0	4	4	4	4
Lymph node (n=4)	4	4	4	4	4
Hemangioma (n=5)					
Detected	4	4	4	4	4
Undetected	1	1	1	1	1
Liver cirrhosis (n=5)	5	5	5	5	5
Postoperative change (n=3)	3	3	3	3	3
Total	85	82	82	84	84

平滑处理，所以VUE图像噪声较TUE更低，既往研究[5, 21]也证实了这一点；第二，多项研究表明DLIR算法不会造成纹理失真的问题，能够显著降低图像的SD、提升SNR及CNR[22-24]，进而提高图像质量、增强医师诊断信心。因此，在VUE技术的基础上结合DLIR算法具有比ASIR-V更低的SD、更高的SNR及CNR是合理的结论。

本研究结果显示，所有图像的主观评分均≥3分，且两观察者对TUE及不同重建强度的DLIR算法的VUE图像主观评分具有极好的一致性，表明所有图像均符合影像诊断需求。有学者在对患者进行肝脏病变评估时，发现门脉期VUE_V图像可以较好的取代TUE图像[25]，本研究2位观察者也一致认为门脉期VUE_V图像结构显示更清楚，病灶更容易辨识。这可能归因于门脉期碘在器官中分布相对均匀，VUE技术在此期去碘效果最佳，碘剂的去除较VUE_A图像完全，使得门脉期VUE_V图像最接近TUE。同时，VUE技术与DLIR算法的联合应用，也使得图像质量更进一步：首先，能谱CT通过高低管电压瞬时切换，利用碘在不同能量X线下的光子吸收差异，通过基物质分离技术选择性识别并将其从增强图像中去除掉，从而生成类似平扫的图像，即VUE图像[26, 27]，实现无需真实平扫的CT数据重建；其次，不同于高权重AISR-V算法导致的蜡像伪影，DLIR算法是基于高辐射剂量条件下获取的FBP图像训练卷积神经网络，使重建后的图像在显著降低噪声的同时，保留了放射科医师所广泛认可的自然图像纹理特征[28]，也不会影响对病灶细节的显示。将VUE技术与DLIR算法相结合，可实现双重技术优势的协同增效：一方面，借助VUE技术生成与TUE相近的虚拟平扫图像，有效减少多期扫描带来的过量射线暴露，降低潜在辐射危害；另一方面，利用DLIR算法的选择性降噪特性，在高效去除图像噪声的同时，最大程度保留图像原始细节与真实性，确保图像质量能够满足临床疾病诊断要求，从而在辐射防护与诊断效能之间实现平衡。

增强CT已广泛应用于腹部疾病的诊断中，但平扫依然或不可缺。腹部平扫不仅能用来评估良、恶性肿瘤的强化方式、形态特征，也可以把钙化、结石、金属夹及动脉内漏与碘造影剂区分开来。能谱CT的VUE技术能够在增强扫描结束后获得类似常规平扫的虚拟平扫图像，然而对其病灶检出效能缺乏系统性评估。虚拟平扫的核心目标，是在确保病灶检出率不下降的基础上减少辐射剂量；而病灶检出率不仅是衡量虚拟平扫图像质量的关键指标，还能体现出CT图像多维度的潜在信息。本研究发现5组图像之间的总体病灶检出率无显著差异。进一步对结石或钙化分析发现，VUE图像无论在病灶大小还是病灶密度方面都劣于TUE图像（图1），这与既往研究[29]结果一致。其中对于直径≤2 mm的小结石或钙化，VUE较TUE更容易漏诊（6∶10），但差异无统计学意义（P=0.128），而直径>2 mm的钙化灶或结石完全可以显示。考虑可能与能谱CT在去碘过程中无法较好地辨别微小钙化与碘剂，直接导致在VUE成像环节中把微小钙化及部分位于边缘的钙化错误认定为碘剂

并予以移除有关。一项体模研究表明VUE图像中结石检出率与结石的大小密切相关，2 mm以下结石的检出率较低，对2 mm以上的结石能很好的显示[30]。这提示在对一些怀疑肾结石患者的检查中需要使用TUE图像观察，以免造成不必要的漏诊。而在囊肿的检出中，门脉期VUE_V图像对囊肿的检出率较TUE稍高（29∶26），差异虽无统计学意义（P=0.572），但也提示门脉期VUE_V图像更容易发现病灶。有研究结果也存在类似现象，即门脉期VUE_V图像病灶检出率更高[31]。此现象可能与VUE技术存在双能量能谱交叉有关，使部分碘剂残留VUE图像中，与无血供囊肿形成了更高的对比差异，最终在VUE上的显示效果较TUE更为清晰。

辐射剂量是CT扫描中的一个重要指标。随着检查次数的增多，受检者接触的辐射剂量也逐渐升高，患癌风险也在不断增加[32]。因此，通过减少个体的总扫描次数，不仅能够有效减少单次辐射剂量，而且可以降低球管损耗，增加CT机使用寿命。有研究显示，VUE较TUE扫描辐射剂量约降低30%[27]，与本研究结果一致。

本研究尚存在局限性：本研究样本量偏少，均来自单一中心，可能会导致选择偏倚，对统计结果造成影响；本研究CT扫描均在常规剂量下进行，未验证DLIR算法在低剂量CT扫描下对虚拟平扫图像质量及病灶检出效能的影响；本研究是对DLIR算法能否提升VUE图像质量和病灶检出情况的初步探索，未按病变部位、强化特征分层分析检出率。后续将进一步明确算法在不同病灶性质、部位及强化特征中的检出表现，以更科学地验证算法的临床应用价值。

综上所述，采用DLIR算法的VUE技术可显著降低辐射剂量、提升图像质量，保持与真实平扫相当的诊断能力，具有较高的临床应用价值，尤其适用于需反复随访的患者群体。但对怀疑肾结石患者的检查建议使用TUE图像观察。

参考文献：

[1] Zhang XX, Zhang G, Xu LL, et al. Utilisation of virtual non-contrast images and virtual mono-energetic images acquired from dual-layer spectral CT for renal cell carcinoma: image quality and radiation dose[J]. Insights Imaging, 2022, 13(1): 12.

[2] Virarkar MK, Vulasala SSR, Gupta AV, et al. Virtual non-contrast imaging in the abdomen and the pelvis: an overview[J]. Semin Ultrasound CT MRI, 2022, 43(4): 293-310.

[3] Cheng YN, Sun JT, Li JY, et al. The added value of virtual unenhanced images obtained from dual-energy CT urography in the detection and measurement of urinary stone[J]. Urology, 2022, 166: 118-25.

[4] Kocher MR, Kovacs MD, Stewart W, et al. Added value of iodine-specific imaging and virtual non-contrast imaging for gastrointestinal assessment using dual-energy computed tomography [J]. J Clin Imaging Sci, 2021, 11: 68.

[5] Ma G, Han D, Dang S, et al. Replacing true unenhanced imaging in renal carcinoma with virtual unenhanced images in dual-energy spectral CT: a feasibility study[J]. Clin Radiol, 2021, 76(1): 81.e21-81.e27.

[6] Xiao CH, Liu P, Zhang HH, et al. Incremental diagnostic value of virtual non-contrast dual-energy CT for the diagnosis of choledocholithiasis over conventional unenhanced CT[J]. Diagn Interv Imaging, 2024, 105(7/8): 292-8.

[7] Lei LM, Zhou YH, Guo XX, et al. The value of a deep learning image reconstruction algorithm in whole-brain computed tomography perfusion in patients with acute ischemic stroke[J]. Quant Imaging Med Surg, 2023, 13(12): 8173-89.

[8] Huang X, Zhao WZ, Wang GL, et al. Improving image quality with deep learning image reconstruction in double-low-dose head CT angiography compared with standard dose and adaptive statistical iterative reconstruction[J]. Br J Radiol, 2023, 96(1143): 20220625.

[9] Wang JH, Sui X, Zhao RJ, et al. Value of deep learning reconstruction of chest low-dose CT for image quality improvement and lung parenchyma assessment on lung window[J]. Eur Radiol, 2024, 34(2): 1053-64.

[10] Zheng ZJ, Liang YY, Wu ZH, et al. Effect of deep learning image reconstruction algorithms on radiomic features of pulmonary nodules in ultra-low-dose CT[J]. J Comput Assist Tomogr, 2024, 48 (6): 943-50.

[11] Sato M, Ichikawa Y, Domae K, et al. Deep learning image reconstruction for improving image quality of contrast-enhanced dual-energy CT in abdomen[J]. Eur Radiol, 2022, 32(8): 5499-507.

[12] Nam JG, Hong JH, Kim DS, et al. Deep learning reconstruction for contrast-enhanced CT of the upper abdomen: similar image quality with lower radiation dose in direct comparison with iterative reconstruction[J]. Eur Radiol, 2021, 31(8): 5533-43.

[13] Tong XY, Fang X, Wang SG, et al. Virtual unenhanced images derived from dual-energy computed tomography for assessing bone mineral density and detecting osteoporosis[J]. Quant Imaging Med Surg, 2023, 13(10): 6571-82.

[14] Lennartz S, Pisuchpen N, Parakh A, et al. Virtual unenhanced images: qualitative and quantitative comparison between different dual-energy CT scanners in a patient and phantom study[J]. Invest Radiol, 2022, 57(1): 52-61.

[15] 王晓霞, 钟玉敏, 薛潋滟, 等. 能谱CT虚拟平扫在儿童腹部成像中的可行性研究[J]. 中国CT和MRI杂志, 2023, 21(4): 117-9.

[16] Valentin J. The 2007 Recommendations of the International Commission on Radiological Protection[J]. Ann ICRP, 2007, 37(2): 1-332.

[17] Kaga T, Noda Y, Mori T, et al. Unenhanced abdominal low-dose CT reconstructed with deep learning-based image reconstruction: image quality and anatomical structure depiction[J]. Jpn J Radiol, 2022, 40 (7): 703-11.

[18] Heinrich A, Streckenbach F, Beller E, et al. Deep learning-based image reconstruction for CT angiography of the aorta[J]. Diagnostics, 2021, 11(11): 2037.

[19] Li YC, Li LC, Liu Y, et al. Reduced-dose dual-energy CT with deep learning image reconstruction for detection and characterization of liver metastases[J]. Eur J Radiol, 2025, 193: 112452.

[20] Zhu H, Kong DY, Qian JL, et al. The impact of deep learning image

reconstruction of spectral CTU virtual non contrast images for patients with renal stones[J]. Eur J Radiol Open, 2024, 13: 100599.

[21] Li BJ, Pomerleau M, Gupta A, et al. Accuracy of dual-energy CT virtual unenhanced and material-specific images: a phantom study [J]. Am J Roentgenol, 2020, 215(5): 1146-54.

[22] Delabie A, Bouzerar R, Pichois R, et al. Diagnostic performance and image quality of deep learning image reconstruction (DLIR) on unenhanced low-dose abdominal CT for urolithiasis[J]. Acta Radiol, 2022, 63(9): 1283-92.

[23] Park J, Shin J, Min IK, et al. Image quality and lesion detectability of lower-dose abdominopelvic CT obtained using deep learning image reconstruction[J]. Korean J Radiol, 2022, 23(4): 402-12.

[24] Seo JY, Joo I, Yoon JH, et al. Deep learning-based reconstruction of virtual monoenergetic images of kVp-switching dual energy CT for evaluation of hypervascular liver lesions: Comparison with standard reconstruction technique[J]. Eur J Radiol, 2022, 154: 110390.

[25] Lacroix M, Mulé S, Herin E, et al. Virtual unenhanced imaging of the liver derived from 160-mm rapid-switching dual-energy CT (rsDECT): Comparison of the accuracy of attenuation values and solid liver lesion conspicuity with native unenhanced images[J]. Eur J Radiol, 2020, 133: 109387.

[26] 张艺腾, 夏春潮, 曾令明, 等. 双能CT虚拟平扫技术临床应用及研究进展[J]. 中华放射学杂志, 2023, 57(4): 441-6.

[27] Liang HW, Du SL, Yan GW, et al. Dual-energy CT of the pancreas: comparison between virtual non-contrast images and true non-contrast images in the detection of pancreatic lesion[J]. Abdom Radiol, 2023, 48(8): 2596-603.

[28] Shehata MA, Saad AM, Kamel S, et al. Deep-learning CT reconstruction in clinical scans of the abdomen: a systematic review and meta-analysis[J]. Abdom Radiol, 2023, 48(8): 2724-56.

[29] Reimer RP, Zaytoun H, Klein K, et al. Detection and size measurements of kidney stones on virtual non-contrast reconstructions derived from dual-layer computed tomography in an *ex vivo* phantom setup[J]. Eur Radiol, 2023, 33(4): 2995-3003.

[30] Lazar M, Ringl H, Baltzer P, et al. Protocol analysis of dual-energy CT for optimization of kidney stone detection in virtual non-contrast reconstructions[J]. Eur Radiol, 2020, 30(8): 4295-305.

[31] De Cecco CN, Darnell A, Macías N, et al. Virtual unenhanced images of the abdomen with second-generation dual-source dual-energy computed tomography: image quality and liver lesion detection[J]. Investig Radiol, 2013, 48(1): 1-9.

[32] Zewde N, Ria F, Rehani MM. Organ doses and cancer risk assessment in patients exposed to high doses from recurrent CT exams[J]. Eur J Radiol, 2022, 149: 110224.

（编辑:郎 朗）