DOI: 10.12235/E20250353
文章编号：1007-1989（2025）11-0001-10

论 著

3种手术方案治疗肩关节复发性前脱位合并肩胛骨关节盂骨缺损 > 15%及嵌合性Hill-Sachs损伤的疗效比较*

时长江，潘玉军，关晨炜，张健，徐从
（承德医学院附属医院 关节外科，河北 承德 067000）

摘要：目的 探讨常规切开Latarjet手术、关节镜下Latarjet手术、关节镜下Bankart修复联合Remplissage手术在肩关节复发性前脱位（RASD）合并肩胛骨关节盂骨缺损 > 15%及嵌合性Hill-Sachs损伤中的应用效果及安全性。**方法** 回顾性分析该院2022年1月—2024年12月收治的65例RASD合并肩胛骨关节盂骨缺损15%~25%及嵌合性Hill-Sachs损伤患者的临床资料，根据手术方法的不同，分成A、B和C组；其中，A组实施常规切开Latarjet手术（$n = 18$），B组实施关节镜下Latarjet手术（$n = 21$），C组实施关节镜下Bankart修复联合Remplissage手术（$n = 26$）。比较3组患者手术情况、手术前后相关量表评分［视觉模拟评分法（VAS）、Constant-Murley肩关节评分和加州大学洛杉矶分校（UCLA）肩关节评分等］和肩关节活动度，以及术后并发症和复发情况。**结果** 手术时间：B组长于A组和C组（$P < 0.05$），A组长于C组（$P < 0.05$）。术中出血量和住院时间：A组多于或长于B组和C组（$P < 0.05$），B组多于或长于C组（$P < 0.05$）。3组疼痛VAS评分：术后1、6和12个月都低于同组术前（$P < 0.05$）。术后1和6个月疼痛VAS评分：A组均高于B组和C组同期（$P < 0.05$）。术后1个月疼痛VAS评分：B组高于C组（$P < 0.05$）。术后12个月疼痛VAS评分：3组差异不明显（$P > 0.05$）。比之同组术前，A组术后6和12个月，B组和C组术后1、6和12个月，UCLA肩关节评分均明显升高（$P < 0.05$）。术后1个月UCLA肩关节评分：A组低于B组和C组（$P < 0.05$），B组低于C组（$P < 0.05$）。术后6和12个月UCLA肩关节评分：3组患者差异均不明显（$P > 0.05$）。比之同组术前，A组术后6和12个月，B组和C组术后1、6和12个月Constant-Murley评分均明显升高（$P < 0.05$）。术后1个月Constant-Murley肩关节评分：A组低于B组和C组（$P < 0.05$）。术后6和12个月Constant-Murley肩关节评分：3组患者无明显差异（$P > 0.05$）。3组患者前屈上举活动度：术后12个月都大于同组术前（$P < 0.05$）。术后12个月前屈上举活动度：3组患者无明显差异（$P > 0.05$）。术前、术后12个月体侧外旋、外展90°外旋活动度：A组和B组组内和同期组间均无明显差异（$P > 0.05$）。C组体侧外旋、外展90°外旋活动度：术后12个月小于术前（$P < 0.05$）。术后12个月体侧外旋、外展90°外旋活动度：A组和B组均大于C组（$P < 0.05$）。术后并发症发生率和复发率：3组患者无明显差异（$P > 0.05$）。**结论** 常规切开Latarjet手术、关节镜下Latarjet手术、关节镜下Bankart修复联合Remplissage手术治疗RASD合并肩胛骨关节盂骨缺损15%~25%及嵌合性Hill-Sachs损伤，均能有效改善肩关节功能及缓解疼痛，但两种肩关节镜手术的创伤更小，术后恢复更快。

关键词： Latarjet术；Remplissage术；Bankart损伤；Hill-Sachs损伤；肩关节镜；肩关节脱位
中图分类号： R684

Comparison of the efficacy of three surgical procedures in the treatment of recurrent anterior shoulder dislocation with scapula glenoid bone defect > 15% and meshing Hill-Sachs lesion*

收稿日期：2025-06-23
* 基金项目：承德市科学技术研究与发展计划（No：202109A063）
[通信作者] 徐从，E-mail：scjdyl68@163.com

Shi Changjiang, Pan Yujun, Guan Chenwei, Zhang Jian, Xu Cong
(Department of Joint Surgery, the Affiliated Hospital of Chengde Medical College, Chengde, Hebei 067000, China)

Abstract: Objective To investigate the efficacy and safety of conventional open Latarjet surgery, arthroscopic Latarjet surgery, arthroscopic Bankart repair combined with Remplissage surgery in the treatment of recurrent anterior shoulder dislocation (RASD) with scapula glenoid bone defect > 15% and meshing Hill-Sachs lesion. **Methods** The clinical data of 65 patients with RASD with 15%~25% scapula glenoid bone defect and meshing Hill-Sachs lesion admitted to our hospital from January 2022 to December 2024 were retrospectively analyzed. They were divided into group A, group B, and group C according to different surgical methods. Among them, group A underwent conventional open Latarjet surgery ($n = 18$), group B underwent arthroscopic Latarjet surgery ($n = 21$), and group C underwent arthroscopic Bankart repair combined with Remplissage surgery ($n = 26$). The surgical conditions, preoperative and postoperative scores of related scales [visual analogue scale (VAS), Constant-Murley shoulder score, the University of California Los Angeles (UCLA) shoulder score], shoulder range of motion, postoperative complications and recurrence were compared among the three groups. **Results** Operation time: group B was longer than group A and group C ($P < 0.05$), and group A was longer than group C ($P < 0.05$). Intraoperative blood loss and hospital stay: group A was more or longer than group B and group C ($P < 0.05$), group B was more or longer than group C ($P < 0.05$). The VAS scores of the three groups at 1, 6 and 12 months after operation were lower than those before operation ($P < 0.05$). Pain VAS score at 1 and 6 months after operation: group A was higher than group B and group C ($P < 0.05$). Pain VAS score at 1 month after operation: group B was higher than group C. Pain VAS score at 12 months after operation: there was no significant difference among the three groups ($P > 0.05$). The UCLA shoulder scores of group A at 6 and 12 months after operation and group B and group C at 1, 6 and 12 months after operation were higher than those before operation ($P < 0.05$). UCLA score at 1 month after operation: group A < group B < group C ($P < 0.05$). UCLA score at 6 and 12 months after operation: there was no significant difference among the three groups ($P > 0.05$). The Constant-Murley scores of group A at 6 and 12 months after operation and group B and group C at 1, 6 and 12 months after operation were higher than those before operation ($P < 0.05$). Constant-Murley score at 1 month after operation: group A was lower than group B and group C ($P < 0.05$). Constant-Murley score at 6 and 12 months after operation: three groups were equivalent ($P > 0.05$). Forward flexion and lifting range of motion in the three groups: at 12 months after operation > before operation ($P < 0.05$). Forward flexion and lifting range of motion was evaluated at 12 months after operation: there was no significant difference among the three groups ($P > 0.05$). The range of motion of external rotation at body side and external rotation at 90° abduction before operation and at 12 months after operation: there was no significant difference between group A and group B ($P > 0.05$). External rotation at body side and external rotation at 90° abduction of group C: at 12 months after operation of it was less than that before operation ($P < 0.05$). The range of motion of external rotation at body side and external rotation at 90° abduction was obtained at 12 months after operation: group A and group B were greater than group C ($P < 0.05$). Postoperative complication rate and recurrence rate: three groups were equivalent ($P > 0.05$). **Conclusion** Conventional open Latarjet surgery, arthroscopic Latarjet surgery, arthroscopic Bankart repair combined with Remplissage surgery can effectively improve shoulder joint function and relieve pain in the treatment of RASD with 15%~25% scapula glenoid bone defect and meshing Hill-Sachs lesion. However, the two shoulder arthroscopic procedures are less traumatic and have faster postoperative recovery.

Keywords: Latarjet surgery; Remplissage surgery; Bankart damage; Hill-Sachs lesion; shoulder arthroscopy; shoulder dislocation

肩关节脱位是常见的肩部损伤。其中，以肩关节前脱位最为多见，约占到全部肩关节脱位的90%以上。肩关节首次脱位后，多数患者会选择保守治疗，而保守治疗后复发率极高，在运动较多的患者中，其

复发率可高达100%[1]。当肩关节发生前脱位时，肱骨头与关节盂的异常碰撞，常引发关节盂边缘的Bankart损伤，且有部分患者同时合并有肩胛骨关节盂骨缺损和Hill-Sachs损伤。而Bankart损伤与Hill-Sachs损伤可造成肩关节不稳，从而引起肩关节复发性前脱位（recurrent anterior shoulder dislocation，RASD）[2]。在RASD的治疗上，早期给予手术治疗，有利于降低肩关节前脱位复发率，进而改善患者的日常生活和运动功能[3]。针对RASD伴有肩胛骨关节盂骨缺损和Hill-Sachs损伤手术方式的选择，目前尚未达成共识。Latarjet手术最早由Latarjet于1954年提出，应用至今，已被证实是治疗RASD的可靠术式，尤其适用于伴肩胛骨关节盂骨缺损、双极骨缺损等患者[4]。常规切开Latarjet手术尽管疗效确切，但创伤较大。近年来，随着关节镜技术的持续发展，在RASD治疗领域，关节镜微创技术日益普及，其创伤小的特点尤为突出。临床常用术式包括：关节镜下Latarjet术式、Bankart修复术和联合Remplissage的复合手术方案。关节镜下Bankart修复联合Remplissage手术，相对于单纯关节镜下Bankart修复术，同时考虑了Hill-Sachs损伤问题，能有效降低脱位复发风险[5]。但目前，关于上述手术方案在RASD合并肩胛骨关节盂骨缺损及啮合性Hill-Sachs损伤中的应用效果及安全性是否存在差异，尚无统一定论，临床也缺乏相关研究。基于此，本研究选取我院近年来收治的分别行常规切开Latarjet手术、关节镜下Latarjet手术、关节镜下Bankart修复联合Remplissage手术治疗的RASD合并肩胛骨关节盂骨缺损15%~25%及啮合性Hill-Sachs损伤患者，对其临床资料进行了回顾性分析。现报道如下：

1　资料与方法

1.1　一般资料

选取本院2022年1月—2024年12月收治的65例RASD合并肩胛骨关节盂骨缺损15%~25%及啮合性Hill-Sachs损伤患者作为研究对象，回顾性分析其临床资料。根据手术方法的不同，分成A组（常规切开Latarjet手术，$n = 18$）、B组（关节镜下Latarjet手术，$n = 21$）和C组（关节镜下Bankart修复联合Remplissage手术，$n = 26$）。A组中，男17例，女1例；年龄19～50岁，平均（26.87 ± 5.32）岁；肩关节脱位次数2～15次，平均（7.18 ± 1.23）次；患侧：左侧5例，右侧13例；肩关节初次脱位原因：运动伤12例，意外跌倒伤4例，高处坠落伤1例，交通事故伤1例；肩关节初次脱位至手术时间7个月~12年，平均（4.47 ± 0.98）年；肩关节末次脱位至手术时间1～12 d，平均（4.28 ± 1.35）d；肩胛骨关节盂骨缺损15%～25%，平均（20.87 ± 2.84）%。B组中，男19例，女2例；年龄18～47岁，平均（25.87 ± 4.92）岁；肩关节脱位次数2～17次，平均（6.75 ± 1.54）次；患侧：左侧5例，右侧16例；肩关节初次脱位原因：运动伤11例，意外跌倒伤5例，高处坠落伤2例，交通事故伤3例；肩关节初次脱位至手术时间8个月～15年，平均（4.65 ± 1.12）年；肩关节末次脱位至手术时间2～10 d，平均（4.52 ± 1.26）d；肩胛骨关节盂骨缺损15%～25%，平均（21.47 ± 2.79）%。C组中，男22例，女4例；年龄18～46岁，平均（25.32 ± 4.58）岁；肩关节脱位次数3～15次，平均（7.25 ± 1.29）次；患侧：左侧7例，右侧19例；肩关节初次脱位原因：运动伤15例，意外跌倒伤6例，高处坠落伤3例，交通事故伤2例；肩关节初次脱位至手术时间6个月~14年，平均（4.80 ± 1.23）年；肩关节末次脱位至手术时间2～13 d，平均（4.34 ± 1.17）d；肩胛骨关节盂骨缺损15%～25%，平均（20.96 ± 3.14）%。3组患者基线资料（性别、年龄、肩关节脱位次数、患侧、肩关节初次脱位原因、肩关节初次脱位至手术时间、肩关节末次脱位至手术时间和肩胛骨关节盂骨缺损等）比较，差异均无统计学意义（$P > 0.05$），具有可比性。

1.2　纳入与排除标准

纳入标准：1）经病史、体格检查和CT检查等确诊为RASD，肩关节前脱位次数至少2次；2）年龄18~50岁；3）CT和MRI检查等显示有肩胛骨关节盂骨缺损15%~25%；4）随访时间≥12个月；5）影像学检查显示有啮合性Hill-Sachs损伤，且为中小型损伤，即：骨缺损长度 < 4.0 cm，深度 < 0.5 cm；6）临床资料完整；7）术前肩恐惧试验阳性。排除标准：1）合并同侧肩袖损伤、臂丛神经损伤等肩关节其他损伤；2）合并严重全身系统性疾病；3）合并严重肩关节退行性病变；4）合并严重心肝肾肺病变或功能障碍；5）肩关节多向不稳定；6）妊娠期女性；7）合并肩关节畸形；8）合并自身免疫性疾病；9）患侧

肩关节既往有手术史或感染史；10）合并癫痫；11）合并脑外伤。

1.3 方法

1.3.1 A组 行常规切开Latarjet手术。实施全身麻醉气管插管配合臂丛神经阻滞麻醉后，患者取仰卧体位，患侧肩部垫高，外旋外展肩关节，由喙突尖中心向下做5 cm左右切口，充分显露喙突和联合腱。于喙突外1 cm位置离断喙肩韧带，于喙突基底部截骨，将带联合腱的骨块向远端翻开，注意保护肌皮神经。修整骨块基底，保证其平整，以增加骨接触面。L形切开关节囊，暴露前方肩胛骨关节盂，并于其前侧打入缝合锚钉3至4枚。于喙突上钻2个孔，对肩胛骨关节盂前侧缘进行修整，新鲜化骨面，经肩胛下肌腱，将喙突骨块用螺钉固定于肩胛骨关节盂前下方缺损处，并使骨块外缘平齐关节盂关节面。缝合紧缩肩关节囊，将喙肩韧带残端缝合至关节囊内侧。于固定好的骨块上方，对肩胛下肌2/3进行修复，缝合切口。

1.3.2 B组 行关节镜下Latarjet手术。采用全身麻醉联合臂丛神经阻滞的麻醉方式，患者取侧斜仰卧位，患侧肩部适当垫高。于肩关节前方喙突尖端向下做2.5～3.0 cm左右切口，逐层切开暴露喙突，对喙肩韧带和胸小肌止点进行离断处理，距喙突尖2.0 cm位置采用摆锯截骨，钝性分离联合腱，对喙突进行修整，使之与肩胛盂形态贴合。分别用直径2.5 mm与1.5 mm克氏针，对喙突中央和侧方进行钻孔，将3根带线锚钉尾线穿入带袢钢板中央孔，放置在喙突中央孔作为高强线，将1根带线锚钉尾线穿入喙突侧方孔，并作为防旋线，用1根PDS线于联合腱处作为牵引线，临时关闭切口。患者转侧卧位，牵引左上肢。关节镜后方入路，进一步评估肩胛骨关节盂骨缺损范围和Hill-Sachs损伤啮合状态等。于肩胛骨关节盂上方，采用射频电刀劈开肩胛下肌，避开腋神经。由前外侧入路置入镜头，新鲜化关节盂。经肩关节后方入路，于肩胛骨关节盂软骨下方打入克氏针，钻头扩孔，置入PDS线，由前方入路经肩胛下肌过线，将前方3根高强线经骨道拉至肩胛骨关节盂后方，将牵引线、防旋线经关节内拉至后方。由前方入路，将喙突骨块拉至肩胛骨关节盂骨缺损处，将骨块位置调节至与肩胛盂平齐。将后方3根高强线收紧，并分别打结固定在一枚带袢钢板上，并将其于骨道内卡紧。

1.3.3 C组 行关节镜下Bankart修复联合Remplissage手术的复合手术方案。全身麻醉气管插管后，患者取健侧卧位，身体后倾约30°，患肢外展60°，并持续牵引。按标准流程，建立肩关节后方、前上方及前下方3个关节镜操作通道。先经后方入路置入关节镜，进一步明确肩胛骨关节盂骨缺损范围、Hill-Sachs损伤啮合状态。同时，观察是否有上盂唇自前向后损伤（injury of the superior labrum anterior and posterior，SLAP）、盂肱韧带肱骨止点撕脱损伤（humeral avulsion of glenohumeral ligament，HAGL）等。再经前上入路置入关节镜，刮勺经后入路进入，新鲜化Hill-Sachs损伤骨缺损部位。采用2枚穿刺针，与Hill-Sachs损伤呈30°~45°角穿过冈下肌肌腱，平行于穿刺针放置套管，于Hill-Sachs损伤骨床的底部和顶端各置入1枚缝线锚钉，锚钉尾线自肩峰下拉出，共计8根，将不同锚钉尾线两两打结，预留4根不打结，防止影响关节镜视野。经后方入路置入关节镜，清理滑膜组织，松解关节盂前缘和前下缘粘连的关节囊及盂唇，并进行新鲜化处理，标记缝合锚钉位置。于关节盂5点半、4点、3点半和2点半位置，各置入1枚缝合锚钉。将新鲜化的关节囊及盂唇进行缝合处理，并打结固定。最后，打结固定之前预留的锚钉尾线。见图1。

1.3.4 康复训练 3组患者术后均采用支具固定肩关节，并于支具保护下，进行康复训练。0~4周以被动活动为主，4~12周逐步过渡至主动活动，12周后强化肌力训练，6个月后可逐步恢复对抗性运动。

1.4 观察指标

1.4.1 手术相关指标 包括：手术时间、术中出血量和住院时间等。

1.4.2 疼痛程度 在手术前及术后1、6和12个月3个时间节点，采用视觉模拟评分法（visual analogue scale，VAS）[6]评估疼痛程度。该评估工具由一条标有10等分刻度的直线构成，刻度范围从0至10分依次递增，0分端代表完全无痛感，10分端表示难以忍受的剧痛。受试者需根据自身实际疼痛感受，在直线上标注相应位置，所得分值越高，则反映疼痛症状越明显。

1.4.3 肩关节功能 分别于术前及术后1、6和12个月，采用加州大学洛杉矶分校（the University of California Los Angeles，UCLA）肩关节评分系统[7]和Constant-Murley肩关节评分系统[8]评定患者肩功能。

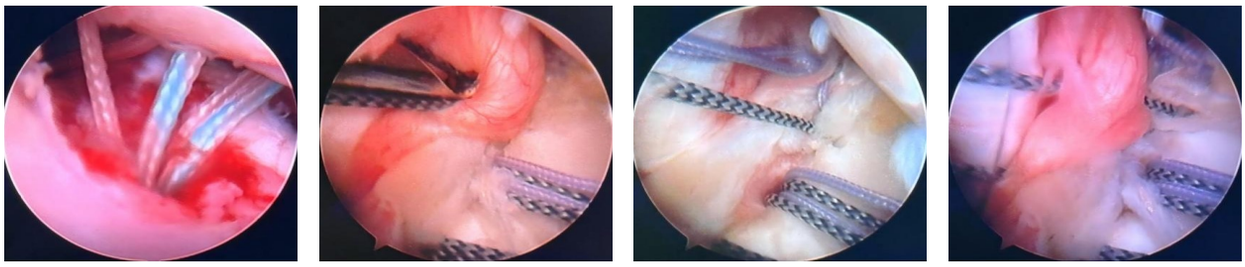

A　　B　　C　　D

A：关节镜下将锚钉于关节盂前方植入；B：关节镜下缝合前方盂唇组织；C和D：锚钉缝线对盂唇组织进行缝合固定，使撕裂盂唇组织恢复到正常解剖位置。

图1　关节镜下Bankart修复联合Remplissage手术的术中图片

Fig.1　Intraoperative pictures of arthroscopic Bankart repair combined with Remplissage surgery

其中，UCLA量表由疼痛（10分）、功能（10分）、前屈活动度（5分）、前屈肌力（5分）、患者满意度（5分）5个维度组成，总分35分。其中，34~35分为优，28~33分为良，21~27分为可，≤20分为差。Constant-Murley量表由疼痛（15分）、日常生活能力（20分）、活动范围（40分）、肌力（25分）4个维度组成，总分100分。其中，90~100分为优，80~89分为良，70~79分为中，＜70分为差。

1.4.4　肩关节活动度　于术前和术后12个月，测量3组患者的肩关节活动度，主要测量前屈上举、体侧外旋和外展90°外旋。

1.4.5　并发症和复发情况　比较3组患者术后感染、神经损伤和骨块移位等并发症情况和复发情况。

1.5　统计学方法

使用SPSS 28.0软件处理数据，正态分布的计量资料以均数±标准差（$\bar{x} \pm s$）表示，比较用单因素方差分析（两两比较运用LSD-t检验）或重复测量方差分析（多重比较采用Bonferroni法）；计数资料以例或百分率（%）表示，比较行χ^2检验或校正χ^2检验。$P < 0.05$为差异有统计学意义。

2　结果

2.1　3组患者手术相关指标比较

手术时间：B组长于A组和C组（$P < 0.05$），A组长于C组（$P < 0.05$）。术中出血量和住院时间：A组多于或长于B组和C组（$P < 0.05$），B组多于或长于C组（$P < 0.05$）。见表1。

2.2　3组患者不同时点疼痛VAS评分比较

疼痛VAS评分：3组患者术后1、6和12个月低于同组术前（$P < 0.05$），A组术后1和6个月高于B组和C组同期（$P < 0.05$）。术后1个月疼痛VAS评分：B组高于C组（$P < 0.05$）。术后12个月疼痛VAS评分：3组患者比较，差异无统计学意义（$P > 0.05$）。见表2。

2.3　3组患者不同时点UCLA肩关节评分比较

UCLA肩关节评分：A组术后6和12个月高于术前（$P < 0.05$）。B组和C组UCLA肩关节评分：术后1、6和12个月高于术前（$P < 0.05$）。术后1个月UCLA肩关节评分：A组低于B组和C组，且B组低于C组（$P < 0.05$）。术后6和12个月UCLA肩关节评分：3组患者比较，差异无统计学意义（$P > 0.05$）。见表3。

2.4　3组患者不同时点Constant-Murley肩关节评分比较

Constant-Murley肩关节评分：A组术后6和12个月高于术前（$P < 0.05$）；B组和C组术后1、6和12个月高于术前（$P < 0.05$）。术后1个月Constant-Murley肩关节评分：A组低于B组和C组（$P < 0.05$）。术后6和12个月Constant-Murley肩关节评分：3组患者比较，差异无统计学意义（$P > 0.05$）。见表4。

2.5　3组患者不同时点肩关节活动度比较

前屈上举活动度：3组患者术后12个月都大于同组术前（$P < 0.05$）。术后12个月前屈上举活动度：3组患者比较，差异无统计学意义（$P > 0.05$）。术前和术后12个月体侧外旋、外展90°外旋活动度：A组和B组组内和同期组间均无明显差异（$P > 0.05$）。C组体侧外旋、外展90°外旋活动度：术后12个月小于术前（$P < 0.05$）。术后12个月体侧外旋、外展90°外旋活动度：A组和B组均大于C组（$P < 0.05$）。见表5。

表 1　3组患者手术情况比较　（$\bar{x} \pm s$）

Table 1　Comparison of surgical situations among the three groups　（$\bar{x} \pm s$）

组别	手术时间/min	术中出血量/mL	住院时间/d
A组（n = 18）	106.32±28.15	217.25±26.21	7.36±1.12
B组（n = 21）	142.74±32.47[1)]	68.34±18.42[1)]	5.28±0.99[1)]
C组（n = 26）	84.30±23.69[1)2)]	42.39±14.05[1)2)]	4.13±0.75[1)2)]
F值	25.45	469.99	62.79
P值	0.000	0.000	0.000

注：1）与A组比较，差异有统计学意义（P < 0.05）；2）与B组比较，差异有统计学意义（P < 0.05）。

表 2　3组患者不同时点疼痛VAS评分比较　（分，$\bar{x} \pm s$）

Table 2　Comparison of pain VAS scores at different time points among the three groups　（points，$\bar{x} \pm s$）

组别	术前	术后1个月	术后6个月	术后12个月
A组（n = 18）	6.34±1.17	4.72±0.84[1)]	2.12±0.53[1)]	1.13±0.22[1)]
B组（n = 21）	6.28±1.09	4.05±0.75[1)2)]	1.73±0.42[1)2)]	1.04±0.20[1)]
C组（n = 26）	6.19±1.25	3.62±0.59[1)2)3)]	1.70±0.46[1)2)]	1.08±0.24[1)]
F值$_{组间/时间/交互}$	12.37/438.77/15.12			
P值$_{组间/时间/交互}$	0.000/0.000/0.000			

注：1）与同组术前比较，差异有统计学意义（P < 0.05）；2）与A组比较，差异有统计学意义（P < 0.05）；3）与B组比较，差异有统计学意义（P < 0.05）。

表 3　3组患者不同时点UCLA肩关节评分比较　（分，$\bar{x} \pm s$）

Table 3　Comparison of UCLA shoulder scores at different time points among the three groups　（points，$\bar{x} \pm s$）

组别	术前	术后1个月	术后6个月	术后12个月
A组（n = 18）	22.52±2.72	23.84±2.63	33.81±2.26[1)]	34.35±2.12[1)]
B组（n = 21）	22.16±2.58	25.67±2.79[1)2)]	33.45±2.53[1)]	34.27±2.06[1)]
C组（n = 26）	23.25±2.40	27.43±2.54[1)2)3)]	32.96±2.48[1)]	33.08±2.24[1)]
F值$_{组间/时间/交互}$	9.27/331.70/2.53			
P值$_{组间/时间/交互}$	0.000/0.000/0.021			

注：1）与同组术前比较，差异有统计学意义（P < 0.05）；2）与A组比较，差异有统计学意义（P < 0.05）；3）与B组比较，差异有统计学意义（P < 0.05）。

表 4　3组患者不同时点Constant-Murley肩关节评分比较　（分，$\bar{x} \pm s$）

Table 4　Comparison of Constant-Murley shoulder scores at different time points among the three groups　（points，$\bar{x} \pm s$）

组别	术前	术后1个月	术后6个月	术后12个月
A组（n = 18）	72.26±7.34	74.02±7.24	87.61±6.82[1)]	92.19±6.42[1)]
B组（n = 21）	71.85±8.76	78.84±7.13[1)2)]	88.27±6.93[1)]	93.31±6.74[1)]
C组（n = 26）	72.43±9.25	81.23±8.56[1)2)]	86.22±8.04[1)]	89.87±7.35[1)]
F值$_{组间/时间/交互}$	5.79/83.753/2.31			
P值$_{组间/时间/交互}$	0.000/0.000/0.041			

注：1）与同组术前比较，差异有统计学意义（P < 0.05）；2）与A组比较，差异有统计学意义（P < 0.05）。

表5　3组患者肩关节活动度比较　[（°），$\bar{x} \pm s$]

Table 5　Comparison of shoulder mobility among the three groups　[（°），$\bar{x} \pm s$]

组别	前屈上举		体侧外旋		外展90°外旋	
	术前	术后12个月	术前	术后12个月	术前	术后12个月
A组（n = 18）	148.37±12.25	168.72±10.47[1)]	58.76±8.42	57.81±9.12	92.43±10.35	90.16±11.34
B组（n = 21）	147.52±11.87	169.20±9.56[1)]	59.23±9.75	58.13±8.85	91.79±12.17	90.32±12.46
C组（n = 26）	150.29±13.48	166.65±10.22[1)]	57.15±7.98	50.26±10.19[1)2)3)]	90.28±10.86	81.74±10.27[1)2)3)]
F值	0.30	0.43	0.37	5.18	0.22	4.41
P值	0.744	0.654	0.691	0.008	0.803	0.016

注：1）与同组术前比较，差异有统计学意义（P < 0.05）；2）与A组比较，差异有统计学意义（P < 0.05）；3）与B组比较，差异有统计学意义（P < 0.05）。

2.6　3患者术后并发症发生率及肩关节再脱位率比较

A组和C组均未出现感染、神经损伤等并发症；B组术后早期出现了1例骨块移位，给予关节镜探查调整，重新将骨块固定至解剖位，B组并发症发生率为4.76%。A组和B组术后均未出现复发，C组术后出现了3例复发，复发率为11.54%。3组患者术后并发症发生率和复发率比较，差异均无统计学意义（P > 0.05）。

3　讨论

3.1　RASD合并肩胛骨关节盂骨缺损及Hill-Sachs损伤的机制及手术方案

肩关节是由肱骨头与肩胛骨关节盂组成的球窝关节。由于肱骨头大而圆，肩胛骨关节盂浅而小，关节囊薄而松弛，肩关节周围软组织丰富等，使得肩关节成为人体活动度最大的关节，可完成前屈、后伸、内收、外旋和外展等多个方向的运动。因此，肩关节存在较大的不稳定性，从而易于发生脱位。其中，以肩关节前脱位最为多见。肩关节在首次发生脱位后，多数患者可伴有前下方盂唇撕脱损伤，其原因主要是：肱骨头撞击关节盂前下方，导致盂唇韧带复合体撕脱。而当肱骨头强力撞击肩胛骨关节盂前下缘时，则可直接造成肩胛骨关节盂前缘骨折或骨缺损。随着脱位次数的增多，肱骨头反复撞击肩胛骨关节盂前下方，可导致骨缺损逐渐加大，关节稳定性随之下降[9]。TAYLOR等[10]研究显示，肩关节首次脱位后，有22%的患者发生肩胛骨关节盂骨缺损，在肩关节复发性脱位患者中，发生率可明显升高。RASD不仅会导致肩胛骨关节盂骨质缺损，还会因肱骨头后外侧区域与肩胛骨关节盂前缘持续或剧烈碰撞，进而引发肱骨头后上部位出现压缩性骨折，医学上称之为Hill-Sachs损伤。Hill-Sachs损伤可分为啮合性与非啮合性，前者是指：肩关节功能位时，骨缺损与肩胛骨关节盂前缘会发生机械性卡锁，是RASD发生的重要危险因素[11]。Hill-Sachs损伤与肩胛骨关节盂骨缺损合并出现时，可协同作用导致不稳，明显加剧肩关节不稳和功能障碍，针对此类损伤，应及时给予手术治疗。而常规的Bankart修复术，由于仅能修复肩盂侧软组织，未对肱骨头缺损进行处理，无法消除动态啮合机制，术后复发率极高。故临床在对其进行Bankart修复术治疗时，常联合给予Remplissage术。但该术式对于深部Hill-Sachs病变和肩胛骨关节盂骨缺损范围较大的患者，应谨慎选择[12]。YAMAMOTO等[13]从生物学角度出发，证实了25%为关节盂骨缺损临界值，若肩胛骨关节盂骨缺损 > 25%，需采用植骨恢复稳定。针对RASD合并肩胛骨关节盂骨缺损及啮合性Hill-Sachs损伤，目前可用的手术方案有Latarjet手术和Bankart修复联合Remplissage手术等，近年来，随着关节镜技术的持续发展，上述手术均可于肩关节镜下完成。但具体何种方案最优，目前尚未形成统一共识。

3.2　3种手术方案在RASD合并肩胛骨关节盂骨缺损15%~25%及啮合性Hill-Sachs损伤中的应用效果及对围手术期指标和术后疼痛的影响

在RASD手术方案的选择上，需根据具体的损伤范围及类型进行选择。对于肩胛骨关节盂骨缺损较小的患者，宜首选肩关节镜下Bankart修复术。有研究[14]认为，在运动员中，当肩胛骨关节盂骨缺

损 > 13.5% 时，单用 Bankart 修复术疗效一般。随着生物学研究的深入，单用 Bankart 修复术治疗肩关节脱位合并肩胛骨关节盂骨缺损，临界值逐渐下降。当肩胛骨关节盂骨缺损 > 25% 时，则应优先选择 Latarjet 手术或髂骨移植术，缺损范围进一步扩大时，应考虑行肩关节置换；而对于肩胛骨关节盂骨缺损在 15%~25% 之间时，可选择行 Latarjet 手术或 Bankart 修复联合 Remplissage 手术治疗[15-16]。对于嵌合性 Hill-Sachs 损伤，若 Rowe 分级标准达到大型损伤时，需行自体骨移植（如髂骨移植）修复骨缺损，否则，术后复发率极高。因此，本研究选择的 RASD 患者，为合并肩胛骨关节盂骨缺损 15%~25% 和中小型嵌合性 Hill-Sachs 损伤。针对此类患者，本研究回顾性分析了常规切开 Latarjet 手术、关节镜下 Latarjet 手术和关节镜下 Bankart 修复联合 Remplissage 手术这 3 种不同手术方案的应用效果。本研究通过对 3 组手术时间进行对比得出，关节镜下 Latarjet 手术时间最长，其原因在于：该手术入路复杂，操作繁琐，操作空间狭小，技术难度大，学习曲线长。但关节镜下 Latarjet 术式相对于常规切开 Latarjet 手术，在术中出血量、住院时间方面更具优势。VULETIĆ 等[17]研究也指出，虽然关节镜下 Latarjet 术式造成的软组织损伤更小，术后恢复更快，但需要外科医生经历更陡峭的学习曲线。而关节镜下 Bankart 修复联合 Remplissage 手术，无需骨移植和螺钉固定等步骤，操作标准化程度高。因此，手术耗时更短，出血更少。常规切开 Latarjet 手术切口大，需要对肩胛下肌进行完全离断，且需开放截骨，创伤大，术后疼痛相对于肩关节镜手术更严重。而关节镜下 Bankart 修复联合 Remplissage 手术无骨移植或截骨操作，肩胛下肌无需离断或劈开，术后疼痛相对更轻。本研究中，3 组患者术前均存在明显疼痛，但术后 1、6 和 12 个月疼痛逐渐减轻，3 组患者 VAS 评分均明显低于术前。其原因在于：这 3 种手术均可消除异常的机械摩擦和神经刺激，重建肩关节稳定性。但术后 1 和 6 个月疼痛 VAS 评分：A 组高于 B 组和 C 组；而 B 组术后 1 个月疼痛 VAS 评分明显高于 C 组。这提示：常规切开 Latarjet 手术完成后，术后疼痛较严重，而关节镜下 Bankart 修复+Remplissage 手术的复合方案，术后疼痛相对更轻，关节镜下 Latarjet 术式居中。

3.3 3 种手术方案对 RASD 合并肩胛骨关节盂骨缺损 15%~25% 及嵌合性 Hill-Sachs 损伤术后功能恢复及并发症和复发的影响

本研究中，3 组患者术后 6 和 12 个月 UCLA 肩关节评分和 Constant-Murley 肩关节评分均明显高于术前，即：3 组患者术后肩关节功能均有明显好转。但 B 组和 C 组术后 1 个月肩关节功能就有好转，其原因与肩关节镜下手术创伤更小，术后能进行早期功能训练有关。不过，3 组患者术后 6 和 12 个月 UCLA 肩关节评分和 Constant-Murley 肩关节评分组间比较，均无统计学差异。由此可见，常规切开 Latarjet 手术、关节镜下 Latarjet 手术和关节镜下 Bankart 修复联合 Remplissage 手术，对于改善 RASD 合并肩胛骨关节盂骨缺损 15%~25% 及嵌合性 Hill-Sachs 损伤患者的术后肩关节功能，效果相近。但本研究通过对比 3 组患者手术前后肩关节活动度得出，3 组患者术后均能扩大前屈上举活动度，且改善效果相近；而 A 组和 B 组手术前后体侧外旋、外展 90° 外旋活动度无明显变化；C 组体侧外旋、外展 90° 外旋活动度：术后 12 个月小于术前。该结果表明：关节镜下 Bankart 修复联合 Remplissage 手术，会导致外旋活动度受到较大限制。其原因主要是：Bankart 修复需将发生撕脱的前下方盂唇固定回关节盂边缘，并紧缩松弛的关节囊韧带结构，会限制肱骨头的旋转空间，导致部分外旋活动度受限。而 Remplissage 术是针对嵌合性 Hill-Sachs 损伤设计的，其通过将冈下肌肌腱填充至肱骨头后外侧的 Hill-Sachs 骨缺损区，可防止缺损区在特定外展外旋角度与关节盂嵌合，虽能防止脱位，但会造成外展 90° 外旋活动度减小[18]。HAROUN 等[19]的一项 Meta 分析也显示，对于嵌合性 Hill-Sachs 损伤伴亚临界盂骨丢失（< 20%）的创伤性肩关节前向不稳患者，关节镜下 Bankart 修复联合 Remplissage 手术与 Latarjet 手术均能取得良好的功能改善效果，两者术后肩关节功能评分及复发率比较均无明显差异，但前者外旋活动度受限更明显。手术并发症方面，仅关节镜下 Latarjet 手术患者在术后早期出现了 1 例骨块移位，其余两组均未出现并发症，可见 3 种手术均具有较高的安全性。术后复发方面，A 组和 B 组术后均未出现复发，

C组术后则出现了3例复发，但3组患者比较，差异无统计学意义。关节镜下 Bankart 修复联合 Remplissage 手术后之所以更容易出现复发，是因为该术式并不能完全代偿肩胛骨关节盂骨缺损造成的稳定性下降，Hill–Sachs 损伤的嵌合效应并未被完全消除[20]。

3.4　本研究的创新性及局限性

目前，国内关于RASD的研究，多局限于单项手术疗效及安全性观察，且对于合并损伤类型进行细分研究的较少。本研究观察的是RASD合并肩胛骨关节盂骨缺损15%~25%及嵌合性Hill–Sachs损伤患者，针对此部分患者进行手术方案的选择，并主要分析了常规切开Latarjet手术、关节镜下Latarjet手术、关节镜下Bankart修复联合Remplissage手术的复合方案的疗效差异。经分析后得出，两种关节镜下手术方案相对于常规切开Latarjet手术，术后疼痛更轻，肩关节功能恢复更快，其原因与常规切开Latarjet手术创伤大有关。此外，关节镜下Bankart修复联合Remplissage手术的复合方案，术后存在外旋活动度部分丧失，这与该术式特殊的手术操作方式有关。另外，关节镜下Bankart修复联合Remplissage手术的复合方案，术后更容易出现复发。基于此，针对RASD合并肩胛骨关节盂骨缺损15%~25%及嵌合性Hill–Sachs损伤患者，关节镜下Latarjet手术相对更具有优势。需要指出的是，当前研究存在若干不足之处。本研究属于单中心研究，且为回顾性分析，纳入的样本量小，会对统计分析产生影响。后续有待进一步行多中心、大样本、前瞻性研究，以进一步证实关节镜下Latarjet手术是否为RASD合并肩胛骨关节盂骨缺损15%~25%及嵌合性Hill–Sachs损伤患者最适宜的手术方案。值得注意的是，本研究采用3组设计（常规切开Latarjet手术、关节镜下Latarjet手术和关节镜下Bankart修复联合Remplissage手术的复合方案），主要基于临床实际需求。对于合并肩胛骨关节盂骨缺损15%~25%及嵌合性Hill–Sachs损伤的患者，临床常用两种策略：Latarjet手术（可选择切开或关节镜入路）和Bankart修复联合Remplissage手术。尽管切开与关节镜下Latarjet属同类术式，但在创伤程度、操作难度、学习曲线和术后恢复方面，存在明显差异，单独比较，难以全面反映临床决策考量。3组设计，不仅能比较开放手术与微创手术的差异，还能评估不同微创手术方案的优劣，为临床提供更丰富的证据支持。若仅关注Latarjet术式的入路差异，后续研究可通过亚组分析进一步验证。

综上所述，在RASD合并肩胛骨关节盂骨缺损15%~25%及嵌合性Hill–Sachs损伤的手术治疗中，常规切开Latarjet手术、关节镜下Latarjet手术和关节镜下Bankart修复联合Remplissage手术的复合方案均能有效恢复患者的肩关节功能，但常规切开Latarjet手术创伤更大，不利于术后早期恢复，而上述关节镜下复合手术方案可导致外旋活动度受限，且存在更高的复发风险。

参 考 文 献：

[1] GUAN H T, ZHANG B Y, YE Z P, et al. Glenoid bony morphology along long diameter is associated with the occurrence of recurrent anterior shoulder dislocation: a case-control study based on three-dimensional CT measurements[J]. Int Orthop, 2022, 46(8): 1811-1819.

[2] BELK J W, WHARTON B R, HOUCK D A, et al. Shoulder stabilization versus immobilization for first-time anterior shoulder dislocation: a systematic review and Meta-analysis of level 1 randomized controlled trials[J]. Am J Sports Med, 2023, 51(6): 1634-1643.

[3] VERWEIJ L P E, SIEREVELT I N, VAN DER WOUDE H J, et al. Surgical intervention following a first traumatic anterior shoulder dislocation is worthy of consideration[J]. Arthroscopy, 2023, 39(12): 2577-2586.

[4] 卢奕燊, 陆伟. 弹性固定Latarjet手术发展历程与研究进展[J]. 中国修复重建外科杂志, 2024, 38(6): 635-640.

[4] LU Y S, LU W. Development and research progress of suture button fixation Latarjet procedure[J]. Chinese Journal of Reparative and Reconstructive Surgery, 2024, 38(6): 635-640. Chinese

[5] WOODMASS J M, MCRAE S, LAPNER P, et al. Arthroscopic Bankart repair with Remplissage in anterior shoulder instability results in fewer redislocations than Bankart repair alone at medium-term follow-up of a randomized controlled trial[J]. Am J Sports Med, 2024, 52(8): 2055-2062.

[6] TASHJIAN R Z, HUNG M, KEENER J D, et al. Determining the minimal clinically important difference for the American Shoulder and Elbow Surgeons score, Simple Shoulder Test, and visual analog scale (VAS) measuring pain after shoulder arthroplasty[J]. J Shoulder Elbow Surg, 2017, 26(1): 144-148.

[7] THAMYONGKIT S, WANITCHANONT T, CHULSOMLEE K, et al. The University of California-Los Angeles (UCLA) shoulder scale: translation, reliability and validation of a Thai version of UCLA shoulder scale in rotator cuff tear patients[J]. BMC Musculoskelet Disord, 2022, 23(1): 65.

[8] ROMEO A A, MAZZOCCA A, HANG D W, et al. Shoulder

scoring scales for the evaluation of rotator cuff repair[J]. Clin Orthop Relat Res, 2004, 427: 107-114.

[9] ZEHNDER P, KERSTEN M, SCHWARZ M, et al. A comparative analysis of glenoid morphology in on-track and off-track lesions following anterior shoulder dislocation[J]. JSES Int, 2024, 9(2): 350-354.

[10] TAYLOR D C, ARCIERO R A. Pathologic changes associated with shoulder dislocations. Arthroscopic and physical examination findings in first-time, traumatic anterior dislocations[J]. Am J Sports Med, 1997, 25(3): 306-311.

[11] MORODER P, AKGUEN D, PAKSOY A, et al. The global track concept for assessment of engaging Hill-Sachs defects in anterior shoulder instability[J]. Am J Sports Med, 2024, 52(5): 1292-1298.

[12] BREJUIN A, GIRARD M, BARRET H, et al. Long-term results of arthroscopic Bankart repair with Hill-Sachs remplissage[J]. JSES Int, 2022, 6(5): 723-729.

[13] YAMAMOTO N, ITOI E, ABE H, et al. Effect of an anterior glenoid defect on anterior shoulder stability: a cadaveric study[J]. Am J Sports Med, 2009, 37(5): 949-954.

[14] SHAHA J S, COOK J B, SONG D J, et al. Redefining "critical" bone loss in shoulder instability: functional outcomes worsen with "subcritical" bone loss[J]. Am J Sports Med, 2015, 43(7): 1719-1725.

[15] 刘涛, 张明涛, 杨智涛, 等. 伴盂骨缺损的复发性肩关节脱位的手术治疗进展[J]. 实用骨科杂志, 2023, 29(2): 141-144.

[15] LIU T, ZHANG M T, YANG Z T, et al. Progress in surgical treatment of recurrent shoulder dislocation with glenoid bone defect[J]. Journal of Practical Orthopaedics, 2023, 29(2): 141-144. Chinese

[16] GOTH A P, KLUG A, GOSHEGER G, et al. Traumatic anterior shoulder dislocation: epidemiology, diagnosis, and treatment[J]. Dtsch Arztebl Int, 2025, 122(4): 89-95.

[17] VULETIĆ F, BØE B. Current trends and outcomes for open vs. arthroscopic Latarjet[J]. Curr Rev Musculoskelet Med, 2024, 17(5): 136-143.

[18] 陈聪聪, 赵克义, 辛庆峰, 等. 关节镜下 Bankart 修复联合 Remplissage 手术治疗军人双极损伤型肩关节复发性前脱位的疗效分析[J]. 中国内镜杂志, 2024, 30(1): 73-78.

[18] CHEN C C, ZHAO K Y, XIN Q F, et al. Curative effect analysis of arthroscopic Bankart repair combined with Remplissage for the treatment of recurrent anterior dislocation of shoulder in soldiers with Bipolar lesions[J]. China Journal of Endoscopy, 2024, 30(1): 73-78. Chinese

[19] HAROUN H K, SOBHY M H, ABDELRAHMAN A A. Arthroscopic Bankart repair with Remplissage versus Latarjet procedure for management of engaging Hill-Sachs lesions with subcritical glenoid bone loss in traumatic anterior shoulder instability: a systematic review and Meta-analysis[J]. J Shoulder Elbow Surg, 2020, 29(10): 2163-2174.

[20] SCHROUFF C L J H, VERLAAN L. Bankart repair with Remplissage *vs*. Latarjet procedure on recurrence, postoperative pain scores, rotationexternal, and Rowe score in patients with a Hill-Sachs lesion. A systematic review[J]. JSES Rev Rep Tech, 2023, 3(4): 461-468.

（曾文军 编辑）

本文引用格式：

时长江, 潘玉军, 关晨炜, 等. 3 种手术方案治疗肩关节复发性前脱位合并肩胛骨关节盂骨缺损 > 15% 及啮合性 Hill-Sachs 损伤的疗效比较[J]. 中国内镜杂志, 2025, 31(11): 1-10.

SHI C J, PAN Y J, GUAN C W, et al. Comparison of the efficacy of three surgical procedures in the treatment of recurrent anterior shoulder dislocation with scapula glenoid bone defect > 15% and meshing Hill-Sachs lesion[J]. China Journal of Endoscopy, 2025, 31(11): 1-10. Chinese