doi 10.12122/j.issn.1674-4500.2026.06.03 分子影像学杂志, 2026, 49(6): 718-725

轻微肝性脑病局部神经活动异常:基于静息态 fMRI

李文博[1],杨 玥[1],姜 茂[1],马萧童[2],陈媛媛[2],樊丽华[2],郑运松[1,2]
[1]陕西中医药大学医学技术学院,陕西 咸阳 712046;[2]陕西中医药大学附属医院医学影像科,陕西 咸阳 712000

摘要:目的 采用低频振荡振幅(ALFF)、分数低频波动振幅(fALFF)、局部一致性(ReHo)及度中心性(DC)分析法探究轻微肝性脑病(MHE)患者的脑功能指标改变情况。**方法** 前瞻性纳入2025年8~10月陕西中医药大学附属医院肝病一病区被确诊为MHE的25例患者作为MHE组,另选取同期20例健康者作为健康对照(HC)组,采用ALFF、fALFF、ReHo及DC分析法,分析两组间脑功能指标差异有统计学意义的脑区。**结果** MHE组较HC组ALFF值在小脑、左海马旁回及右侧海马增高,在右侧楔前叶、左额叶内侧皮层及前额叶内侧皮层降低(体素水平P<0.005,团块水平P<0.05,GRF校正);fALFF值在右侧岛叶升高,在左侧顶下小叶及右侧楔前叶降低;ReHo值在右侧眶额皮层、海马升高,于左侧角回、顶下小叶及右侧缘上回、中央后回降低;DC值在左侧额上回增高;在左侧舌回下降,差异均具有统计学意义(体素水平P<0.005,团块水平P<0.05,GRF校正)。**结论** MHE患者表现出范围广泛、模式复杂的脑功能紊乱改变,以默认模式网络受累为主,此外也可累及边缘系统、视觉传导通路及感觉运动皮层。此外,该类患者存在区域性功能代偿或抑制-兴奋失衡机制,这为理解MHE神经病理改变的复杂性提供了新的视角。
关键词:轻微肝性脑病;静息态功能磁共振成像;局部一致性;低频振荡振幅;度中心性

Abnormal local neural activity in minimal hepatic encephalopathy: based on resting-state fMRI

LI Wenbo[1], YANG Yue[1], JIANG Mao[1], MA Xiaotong[2], CHEN Yuanyuan[2], FAN Lihua[2], ZHENG Yunsong[1,2]
[1]School of Medical Technology, Shaanxi University of Chinese Medicine, Xianyang 712046, China; [2]Department of Medical Imaging, Affiliated Hospital of Shaanxi University of Chinese Medicine, Xianyang 712000, China

Abstract: Objective To investigate changes in brain functional indicators in patients with minimal hepatic encephalopathy (MHE) using analysis methods such as amplitude of low-frequency fluctuations (ALFF), fractional amplitude of low-frequency fluctuations (fALFF), regional homogeneity (ReHo), and degree of centrality (DC). **Methods** A prospective study enrolled 25 patients diagnosed with MHE at the First Department of Hepatology of the Affiliated Hospital of Shaanxi University of Traditional Chinese Medicine from August to October 2025, constituting the MHE group. Additionally, 20 healthy individuals from the same period were selected as the healthy control (HC) group. ALFF, fALFF, ReHo, and DC analyses were employed to identify brain regions exhibiting statistically significant differences in brain functional indicators between the two groups. **Results** Compared with the HC group, the MHE group exhibited elevated ALFF values in the cerebellum, left parahippocampal gyrus, and right hippocampus, and reduced ALFF values in the right precuneus, left medial frontal cortex, and medial prefrontal cortex (P<0.005 at the voxel level, cluster level P<0.05, GRF-corrected); fALFF values were elevated in the right insula and reduced in the left infratemporal gyrus and right precuneus; ReHo values were elevated in the right orbitofrontal cortex and hippocampus, and reduced in the left angular gyrus, infratemporal gyrus, right supramarginal gyrus, and posterior central gyrus; DC values were elevated in the left superior frontal gyrus; they were reduced in the left lingual gyrus, with all differences being statistically significant (voxel-wise P<0.005, cluster-level P<0.05, GRF-corrected). **Conclusion** Patients with MHE exhibit widespread and complex patterns of cerebral functional disturbances, primarily involving the default mode network, but also affecting the limbic system, visual pathways, and sensorimotor cortex. Furthermore, these patients demonstrate regional functional compensation or an imbalance between inhibitory and excitatory mechanisms, providing a new perspective for understanding the complexity of neuropathological changes in MHE.
Keywords: minimal hepatic encephalopathy; resting-state functional magnetic resonance imaging; local consistency; low-frequency oscillation amplitude; degree centrality

轻微肝性脑病(MHE)是肝硬化常见并发症之一,其临床表现较为轻微,在临床工作中难以发现。其临床特征可表现为思维能力减弱、记忆功能衰退以及专注度下降等[1]。因此,该类患者在日常活动中更容易发生意外。20%~80%肝硬化患者会并发MHE的风险[2],约50%的MHE患者可在3年内进展为肝性脑病[3]。对MHE患者早期识别并及时干预是提高患者生存质量、预防肝性脑病的的关键一环。我国是慢性病毒型肝炎大国,MHE的患病基数庞大,但目前对MHE的认识尚不充分,仍需进一步探讨其神经影像机制。

静息态功能磁共振成像(rs-fMRI)技术可用来观察受试者在不执行特定任务条件下的大脑活动情况[4]。

收稿日期:2025-10-16
基金项目:陕西省中医药科技创新计划项目(2025-CXTD-12);咸阳市科技局重点研发计划项目(S2025-ZDYF-JBFZ-4274、L2025-ZDYF-JBFZ-020);陕西中医药大学研究生质量提升工程专项研究生创新实践能力提升项目(CXSJ202526)
作者简介:李文博,在读硕士研究生,E-mail: 3231880184@qq.com
通信作者:郑运松,硕士生导师,主任医师,E-mail: 576753017@qq.com

该技术因不会对患者造成伤害、并可以通过可视化处理直观、精确地反映脑区信息而备受研究者青睐[5]。低频振荡振幅(ALFF)、分数低频波动振幅(fALFF)作为常用的脑功能分析指标,均可以反映大脑自发活动。其中fALFF分析法是在ALFF分析法基础上进行改良,可以减少心跳、呼吸、脑脊液等干扰,更能精准反映神经元自发活动情况更精准地反映神经元活动情况[6]。局部一致性(ReHo)可以对脑血流的信号幅度进行排序,进而用于评估局部大脑活动在时间序列的同步性[7]。度中心性(DC)作为图论分析中常用方法之一,它将大脑特定体素与其它体素的时间序列进行关联分析,进而计算出该区域与其他脑区之间的相关系数,用于衡量某个体素在脑网络中的重要性[8]。

既往针对MHE脑功能影像的研究多集中使用rs-fMRI的单一数据分析方法来对脑功能进行探索,未能充分整合多种分析方法进行优劣势互补[9]。单一分析法无法充分阐明单个脑区是否存在多种神经功能损伤机制,也难以系统揭示不同脑区之间共同异常损伤模式,难以阐明MHE复杂的神经影像学机制。因此,本研究联合使用ALFF、fALFF、ReHo、DC等多维度影像指标,突破以往单一分析方法的局限,横向探索MHE患者与健康对照(HC)间的脑功能差异性,为MHE相关认知功能损伤的早期诊疗寻求影像学证据。

1 资料与方法

1.1 研究对象

选取2025年8~10月陕西中医药大学附属医院肝病一区收治的25例乙肝肝硬化并发MHE患者及招募的20例HC进行横断面研究。本研究严格遵守《赫尔辛基宣言》相关准则,并通过陕西中医药大学附属医院伦理委员会的审批(审批号:SZFYIEC-PJ-2025年第[145]号)。研究负责人已向患者及其家属充分说明检查的目的及注意事项,并确保受试者本人签署知情同意书。

MHE组纳入标准:年龄30~65岁,右利手;经医学影像、化验检查及病理学检查确诊为乙型肝炎引起的肝硬化患者,同时排除其他病因导致的肝硬化,并确保临床资料完整;具备完成全部神经认知评估测试与磁共振扫描的条件者;无影响认知的药物服用史及酒精依赖史;神经心理学测试出现异常的乙肝肝硬化患者。MHE组排除标准:经临床医生或影像学发现神经系统病变及精神异常者;颅脑有外伤史或存在其它病灶、结构存在异常者;除乙肝之外的其他病因所致肝硬化;其它器官合并有严重疾病者;颅内金属异物或有磁共振扫描禁忌证者;近期服用过抗神经、精神疾病药物者。HC组纳入标准:年龄30~65岁,右利手;既往无肝脏疾病史、且实验室检查及影像学检查未见肝脏异常;具备完成全部神经认知评估测试与磁共振扫描的条件者;无影响认知的药物服用史及酒精依赖史。HC组排除标准:经临床医生或影像学发现神经系统病变及精神异常者;颅脑有外伤史或存在其它病灶、结构存在异常者;其它器官合并有严重疾病者;颅内金属异物或有磁共振扫描禁忌证者;近期服用过抗神经、精神疾病药物者。

1.2 方法

本研究先后为25例MHE患者及20例HC进行rs-fMRI数据采集并通过神经心理学测试量表对所有纳入者进行认知功能评估。rs-fMRI的影像数据使用ALFF、fALFF、ReHo及DC指标进行分析。

1.2.1 神经心理学测试 受试者在科研扫描人员的陪同下填写神经心理学测试量表,并确保光线适宜、环境安静、无外界干扰。数字连接测试A(NCT-A):该测试要求受试者用笔将数字1~25按从小到大的顺序连接起来,并记录时间,此测试主要用于评估受试者的心理运动速度。数字连接测试B(NCT-B):该测试要求受试者将数字1~13与相对应的中文数字先进行配对,再按照从小到大的顺序将它们依次连接并记录受试者的完成时长,旨在评估个体的心理运动、反应速度、专注力及认知灵活性。轨迹描绘测试(LDT):该测试要求受试者按照条纹的走行画出其轨迹路径并记录时长,旨在评估其运动速度及精准度。系列打点测试(SDT):要求被试者将笔尖置于圆形中心区域点一个点,当点完所有点时记录花费时长,以此评估其运动速率及专注能力。数字符号测试(DST):该测试要求被试者按照“数字-符号”的对应关系在90 s内迅速、准确地填写与数字相对应的字符,主要用于评估其短期记忆力、思维认知能力及运动反应速度。

1.2.2 MRI数据采集 受试者图像均在陕西中医药大学附属医院磁共振二室Siemens Skyra 3.0T磁共振机器上采集。检查前嘱被试者平躺在海绵枕上以防止扫描期间移动,摆好体位后为其佩戴降噪耳机,并告知其在扫描过程中需保持清醒且避免自主思维活动。具体扫描参数(表1)。

1.2.3 MRI数据处理 使用基于Matlab R2017b平台的DPARSF 5.4工具包对MRI图像进行预处理。格式转换:将原始图像从IMA格式转换为NIFTI格式。去除不稳定时间点:MRI图像扫描初期的磁场及信号波动较大,以前5个时间点为著,故剔除静息态数据中前5个时间点。时间层校正:MRI图像先采集奇数层图像再采集偶数层图像,在此过程中各层的获取时间不同,预处理要使一个TR中的各层获取时间一致,即1次采集的所有图像都在同一个时刻的开始。头动校正:剔除头动>2 mm、旋转>2 °的受试者。配准及分割:把所有结构像与功能像配准到蒙特利尔神经研究所(MNI),并重新

表1 MRI扫描参数

Tab.1 MRI scan parameters

Parameter	T1_MPARAGE	BOLD_EPI
TR (ms)	2530	2000
TE (ms)	3.37	26
FA (°)	7	90
Slice thickness (mm)	1	4
Voxel size (mm^3)	1.0×1.0×1.0	3.5×3.5×4.0
FOV (mm^3)	256×256	224×224
Slice	192	35
Scan time (min)	6	8

采样为 3 mm×3 mm×3 mm 的立方体素，再将对齐后的结构像分割为灰质、白质和脑脊液。去线性漂移：用线性回归方法，去除机器升温及被试者因疲劳产生的线性趋势的影响。标准化处理：由于受试者大脑的形态和体积存在差异，将被所有被试的脑功能图像通过MNI的模板进行校准来消除个体间的差异。滤波：通过滤波再次消除噪声干扰；平滑：为增强图像的信噪比，用半高宽6 mm的平滑核进行空间平滑。

ALFF的计算：设置滤波频率为0.01~0.08 Hz，再进行Z值标准化，将获得的ALFF、fALFF值用于两组间的统计分析。

ReHo的计算：计算单个体素与其周围26个体素的时间序列并得到肯德尔系数[10]（KCC）；将全脑每个体素的KCC值除以全脑总体素的KCC值得到标准化的全脑ReHo值，经平滑后得到ReHo。

DC的计算：本步骤需要计算单个体素与全脑体素的时间序列相关性，校正阈值选择r=0.25，得到Fisher's Z变换后的标准化二值结果。

1.3 统计学分析

采用SPSS 26.0软件进行统计分析。正态分布的计量资料以均数±标准差表示，组间差异比较采用双样本t检验，否则以中位数（四分位数间距）表示，组间比较采用非参数检验；性别等计数资料以n（%）表示，组间比较采用卡方检验。以P<0.05为差异有统计学意义。

脑功能的统计分析使用基于Matlab R2017b软件中的DPABI工具包对MHE组和HC组ALFF、fALFF、ReHo及DC指标进行双样本t检验，对组间比较结果采用高斯随机场（GRF）进行多重比较校正（体素水平P<0.005，团块水平P<0.05，双尾）。

2 结果

2.1 MHE组和HC组人口统计学与神经心理学测试量表比较

两组性别、身高及受教育年限之间的差异均无统计学意义（P>0.05）；年龄、NCT-A、NCT-B、LDT、SDT及DST的差异有统计学意义（P<0.05，表2）。

表2 人口统计学与神经心理学测试量表统计结果

Tab. 2 Results of demographic and neuropsychological test scale

Indicators	HC group (n=25)	MHE group (n=20)	$t/Z/\chi^2$	P
Age (year)	49.2±7.3	57.3±7.7	-1.06	0.01
Height (cm)	165.0(158.0,178.0)	171.0(163.3±175.0)	-0.64	0.52
Gender (male/female)	10/15	13/7	2.78	0.10
Education (year)	10.7±3.6	10.3±3.5	0.41	0.69
NCT-A (s)	44.6±6.7	97.9±29.6	-7.89	<0.01
NCT-B (s)	68.0(51.0,71.0)	136.0(121.3,153.8)	-5.64	<0.01
LDT (s)	31.0(29.5,34.0)	47.0(39.3,56.3)	-5.02	<0.01
SDT (s)	44.0(39.0,47.5)	61.5(53.8,76.3)	-5.72	<0.01
DST (score)	40.0(34.0,44.5)	17.0(13.3,22.5)	-5.71	<0.01

NCT-A: Number connection test-A; NCT-B: Number connection test-B; LDT: Line drawing test; SDT: Serial dotting test; DST: Digit symbol test.

2.2 两组ALFF值差异

与HC组相比，MHE组ALFF值在右侧楔前叶、左内侧额叶皮层及内侧前额叶皮层降低；在小脑、左侧海马旁回及右侧海马增高（GRF校正，体素水平P<0.005，团块水平P<0.05，图1、表3）。

2.3 两组fALFF值差异

与HC组相比，MHE组的fALFF值在右侧岛叶升高；在右侧楔前叶及左侧顶下小叶降低（GRF校正，体素水平P<0.005，团块水平P<0.05，图2、表4）。

2.4 两组ReHo值差异

与HC组相比，MHE组的ReHo值在右侧眶额皮层及海马处升高；在左侧顶下小叶、角回及右侧缘上回、中央后回降低（GRF校正，体素水平P < 0.005，团块水平P <0.05，图3、表5）。

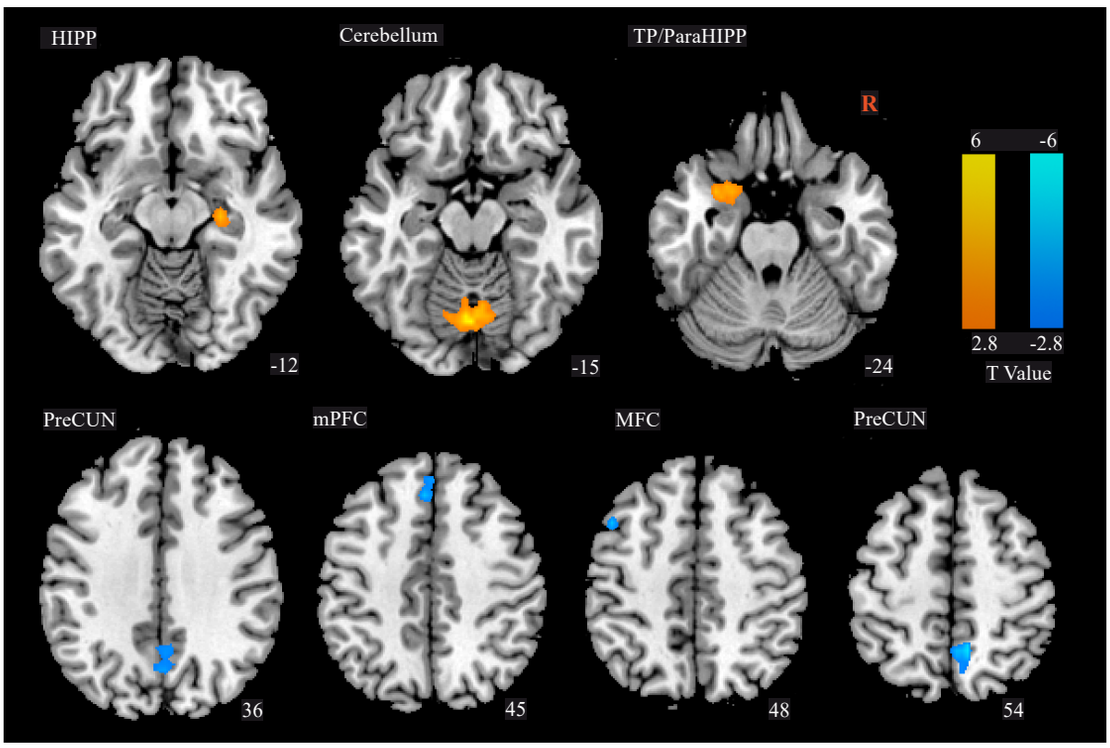

图1 两组间ALFF值差异脑区图

Fig.1 Brain regions map showing differences in ALFF values between the two groups. Warm colors indicated elevated ALFF values; cool colors indicated decreased values. HIPP: Hippocampus; ParaHIPP: Parahippocampal gyrus; PreCUN: Precuneus; mPFC: Medial prefrontal cortex; MFC: Medial frontal cortex.

表3 两组间ALFF值差异脑区信息

Tab.3 Brain regions associated with differences in ALFF values between the two groups

Brain region	Voxel	MNI (x, y, z)	*t*	*P*
Cerebellum	297	0, -72, -15	6.07	<0.05
Parahippocampal Gyrus.L	96	-30, 6, -24	4.37	<0.05
Hippocampus.R	52	27, -18, -12	4.45	<0.05
Right Precuneus	53	9, -54, 54	-5.31	<0.05
Medial Frontal Cortex.L	25	-45, 15, 48	-4.54	<0.05
Medial Prefrontal Cortex.L	42	-3, 30, 45	-4.56	<0.05

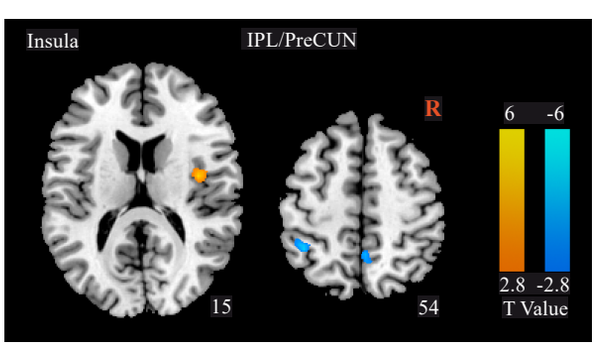

图2 两组间fALFF值差异脑区图

Fig.2 Brain regions map showing differences in fALFF values between the two groups. Warm colors indicate an increase in mfALFF values, while cool colors indicate a decrease in fALFF values. IPL: Inferior Parietal Lobule; PreCUN: Precuneus.

表4 两组间fALFF值差异脑区信息

Tab.4 Brain regions associated with differences in fALFF values between the two groups

Brain region	Voxel	MNI (x, y, z)	*t*	*p*
Insula.R	44	39, -6, 15	5.04	<0.05
Precuneus.R	25	3, -51, 54	-4.79	<0.05
Inferior Parietal Lobule.L	74	39, -48, -54	-4.95	<0.05

2.5 两组DC值差异

与HC组相比，MHE组的DC值在左侧额上回的DC值增高；在左侧舌回下降（GRF校正，体素水平P<0.005，团块水平P<0.05，图4、表6）。

3 讨论

本研究基于rs-fMRI技术，评估MHE患者局部脑功能改变情况，结果显示MHE患者脑功能指标及神经心理学测试量表结果与HC组存在差异。MHE患者组NCT-A、NCT-B、LDT、SDT耗时大于HC组，DST评分较HC组降低，提示MHE组存在不同程度的认知、反应及运动速度能力的下降。另外，MHE组在小脑、左海马旁回及右侧海马的ALFF值增高，在右侧楔前叶及左额叶内侧皮层、前额叶内侧皮层减低；fALFF值在右侧岛叶升高，在右侧楔前叶及左侧顶下小叶减低；ReHo值在右侧眶额皮层及海马升高，在左侧角回、顶下小叶及右侧缘上回、中央后回减低；DC值在左侧额上回增高，在

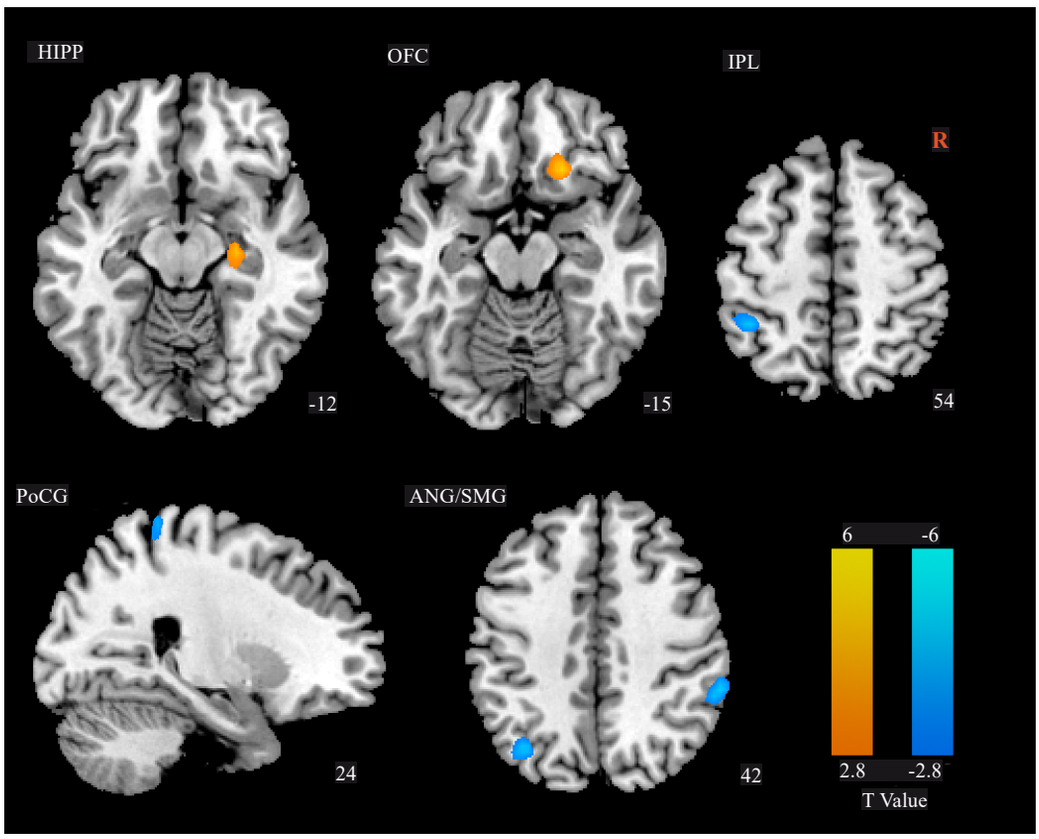

图3 两组间ReHo值差异脑区图

Fig.3 Brain regions map showing differences in ReHo values between the two groups. Warm colors indicate an increase in smReHo values, while cool colors indicate a decrease in smReHo values. HIPP: Hippocampus; OFC: Orbital frontal cortex; IPL: Inferior parietal lobule; PoCG: postcentral gyrus; ANG: Angular gyrus; SMG: Supramarginal gyrus.

表5 两组间ReHo值差异脑区信息

Tab.5 Brain regions associated with differences in ReHo values between the two groups

Brain region	Voxel	MNI (x, y, z)	*t*	*p*
Orbital Frontal Cortex.R	50	18, 24, -15	4.31	<0.05
Hippocampus.R	67	27, -18, -12	5.09	<0.05
Angular Gyrus.L	52	-36, -66, -42	-4.53	<0.05
Inferior Parietal Lobule.L	152	-39, -45, 54	-4.62	<0.05
Supramarginal Gyrus.R	177	60, -39, 42	-4.80	<0.05
Postcentral Gyrus.R	34	24, -42, 69	-3.98	<0.05

左侧舌回下降。本研究发现MHE患者脑区存在广泛脑功能紊乱，且以默认模式网络（DMN）受累为主，此外也可累及边缘系统、视觉传导通路及感觉运动皮层的部分脑区，提示上述脑区功能异常可能与MHE患者出现认知能力、记忆力、执行、视觉及运动功能下降有关。

小脑并非仅参与运动调控，研究表明其与前额叶、边缘系统等认知相关的脑区存在广泛连接，这也就意味着其在社会认知、工作记忆等认知调控的地位中也变得尤为重要[11-13]。既往研究发现，肝性脑病患者DMN内的脑区ALFF值广泛降低，而小脑的ALFF值增高[14]，与

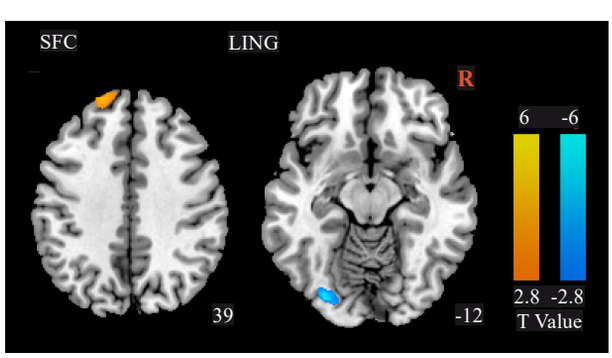

图4 两组间DC值差异脑区图

Fig. 4 Brain regions showing differences in DC values between the two groups warm colors indicate an increase in DC values, while cool colors indicate a decrease in DC values. SFC: Superior frontal cortex; LING: Lingual gyrus.

表6 两组间DC值差异脑区信息

Tab. 6 Brain regions associated with differences in DC values between the two groups

Brain region	Voxel	MNI (x, y, z)	*t*	*P*
Superior Frontal Cortex.L	28	-18, 54, 39	4.31	<0.05
Lingual Gyrus.L	28	-30, -81, -12	-5.57	<0.05

本研究类似。但不同的是，本研究中MHE患者的小脑已出现上述改变，分析有以下两种原因：第一，当与认知或运动相关的多个脑区存在功能减低时，小脑局部神经元可能通过活动增高的方式以缓和MHE所导致的认知能力及运动相关功能减退，即为了弥补其他相关脑区功能减低而出现的一种代偿性改变；第二，它提示本组MHE患者病情较重，并存在向HE转化的趋势。楔前叶作为DMN内的核心功能区，与意识控制、记忆提取及情绪调节等高级复杂认知活动高度相关[15]。有研究发现遗忘性认知损害患者楔前叶ALFF及fALFF值减低，且与认知障碍的严重程度有关[16]。而MHE患者认知功能的下降与双侧楔前叶的dALFF变异性减低具有相关性[17]。这可能提示了MHE患者楔前叶局部神经元活动减低可能会导致认知能力下降。额叶是大脑皮层中体积最大的脑叶，该区域发生损伤时可引发执行功能、运动控制、记忆储备及注意力不同程度损害[18]，同时亦参与多种疾病的发生[19]。本研究结果表明MHE组左内侧额叶皮层及内侧前额叶皮层ALFF值明显减低，与既往研究[20]相符。因此，本研究推测额叶局部神经活动异常可能参与MHE患者认知障碍、记忆力减退的病理生理过程。海马不仅是DMN内部的核心节点，也参与边缘系统的构成，与长期记忆相关[21]。与其相邻的海马旁回属于颞叶的一部分，可以进一步将其细分为前部和后部，其前部的内嗅皮层、小部分嗅周皮层及后部的大部分嗅周皮层与记忆的形成及空间认知有关[22]，上述脑区已被发现在MHE患者中高度兴奋[23, 24]。本研究也发现了类似结果，推测其可能是为了抵抗认知能力及记忆力下降的一种适应性代偿机制。岛叶在结构上可以由中央沟划分为前、后两部分，由于内部区域所发挥的功能不同，又可将其细分为3个亚区并与其他脑区建立广泛连接，涉及认知控制、情感加工和感觉的运动处理、痛觉等[25]。本研究发现MHE患者右侧岛叶ALFF值升高，与既往研究[14]一致。MHE患者岛叶异常增强的局部活动可能预示着其在认知-情感通路中存在代偿性激活与功能紊乱的现象，可以在一定程度上反映MHE患者脑功能适应性重塑的神经机制。顶下小叶主要与工作及空间记忆、认知功能和语言加工密切相关[26]。既往研究发现MHE患者该区域铁异常蓄积与认知障碍有关[27]，铁过量蓄积可以导致脑细胞氧化应激的发生并破坏线粒体结构与能量代谢功能，进而诱导神经元不可逆性损伤[28]。由此推测，MHE患者顶下小叶铁沉积可能通过改变局部神经元的活动水平进而导致脑功能稳态失衡，最终导致患者认知相关功能损伤。

眶额皮质是DMN内部中的子网络，它在情绪-认知信息的整合、社会行为和情绪调节中起关键作用[29]。研究发现MHE组左侧丘脑与右侧眶额皮质平均扩散率增高与肝硬化白质通路水肿有关，提示右侧眶额皮质微结构受损[30]。本研究发现右侧眶额皮质ReHo值增高可能是脑区内功能尚存的神经元表现出更高的活动同步性以弥补其微结构受损导致信息传递速率下降。角回除了有提取记忆、整合视觉及听觉的作用外，还在语义理解、注意力会聚、视觉搜索的过程中充当重要角色[31]。既往研究发现MHE患者左侧角回ALFF值及DC值减低，提示该区域局部活动度及节点数量的减低可能干扰患者信息处理的过程[32, 33]。本研究发现MHE患者左侧角回ReHo值减低，与既往报道该区域局部脑功能指标异常相互印证，共同揭示了该区域在MHE患者认知相关功能信息处理通路中存在多维度功能损伤。缘上回属于多模态联合皮层，主要与听觉、视觉、情绪调节相关[34, 35]。一项脑功能研究显示阿尔兹海默症患者组双侧缘上回皮层厚度及灰质体积与MoCA评分呈显著正相关[36]。本研究结果发现MHE患者右侧缘上回局部活动协调性下降，因此我们推测该脑区结构改变可能引发功能异常，其功能受损可能介导MHE患者听觉、视觉及情绪调节障碍的发生。中央后回是处理躯体感觉的高级中枢，如痛-温觉、触-压觉及本体感觉。一项肝性脑病的研究显示，患者组中央后回脑功能下降可能造成身体触觉感知能力下降[37]。因此，中央后回ReHo值下降可能MHE患者出现运动功能减退的原因之一。

额上回是前额叶皮层的一部分，涉及认知功能及运动控制的调控[38]。由于其功能的多样性，有学者将其进一步划分为3个亚区，其中前内侧亚区在DMN及认知控制网络的交互中充当重要角色，背外侧归属于DMN及认知执行网络中，后部亚区则归属于动作执行网络中[39]。本研究发现MHE患者左侧额上回DC值增加，推测当患者出现认知能力及运动控制能力下降时，大脑可能通过增加与额上回的功能连接数量，对认知及运动控制相关信息进行补偿整合，从而尽可能地维持认知、运动控制功能的相对稳态。舌回作为视觉处理通路重要组成部分，与视觉信息提取与处理及初级视觉调控息息相关[40]。本研究发现MHE组左侧舌回DC值减低，暗示该节点与其他脑区构建的功能连接减少，进一步导致MHE患者视觉信息处理能力下降。

本研究尚存在以下局限性：本研究样本量较小，且为横断面研究，可能导致统计效能下降；在功能磁共振数据处理步骤未对年龄这一协变量进行回归校正，可能导致结果偏倚；未将关键临床资料与影像数据作相关性分析，如Child-Pugh分级、血氨及神经心理学测试评分等。未来研究将继续扩充样本量开展深入分析，以明确MHE患者脑功能改变与关键临床指标的潜在关联。

综上所述，本研究基于rs-fMRI技术，运用ALFF、

fALFF、ReHo及DC分析法探究MHE患者脑功能改变情况。研究结果显示，MHE患者表现出范围广泛、模式复杂的脑功能紊乱改变，主要表现为局部神经元自发活动强度及协调性的普遍减低，提示该类患者神经功能处于抑制状态。尽管脑功能表现为普遍性减低，但部分脑区（如右侧海马旁回、岛叶、眶额皮层及左侧海马旁回等）表现出异常增强的局部活动，意味着该类患者存在区域性功能代偿或抑制-兴奋失衡机制，这为理解MHE神经病理改变的复杂性提供了新的视角。

参考文献：

[1] Miwa T, Ueda H, Miyazaki T, et al. Altered serum bile acid pattern as an independent factor for covert and overt hepatic encephalopathy in patients with cirrhosis[J]. Hepatol Res, 2026, 56(1): 60-9.

[2] Vilstrup H, Amodio P, Bajaj J, et al. Hepatic encephalopathy in chronic liver disease: 2014 Practice Guideline by the American Association for the Study of Liver Diseases and the European Association for the Study of the Liver[J]. Hepatology, 2014, 60(2): 715-35.

[3] Moran S, López-Sánchez M, Del Pilar Milke-García M, et al. Current approach to treatment of minimal hepatic encephalopathy in patients with liver cirrhosis[J]. World J Gastroenterol, 2021, 27(22): 3050-63.

[4] Biswal BB, Uddin LQ. The history and future of resting-state functional magnetic resonance imaging[J]. Nature, 2025, 641 (8065): 1121-31.

[5] Cattarinussi G, Bellani M, Maggioni E, et al. Resting-state functional connectivity and spontaneous brain activity in early-onset bipolar disorder: a review of functional Magnetic Resonance Imaging studies[J]. J Affect Disord, 2022, 311: 463-71.

[6] Zhang YQ, Peng MY, Wu SN, et al. Fractional amplitude of low-frequency fluctuation in patients with neovascular glaucoma: a resting-state functional magnetic resonance imaging study[J]. Quant Imaging Med Surg, 2021, 11(5): 2138-50.

[7] Lv D, Yan HH, Zhang CG, et al. Kcc-ReHo and Cohe-ReHo in bipolar disorder: their associated genes and potential for diagnosis and treatment prediction[J]. Neuropharmacology, 2025, 278: 110575.

[8] 杨旭宏, 王明磊, 刘文潇, 等. 基于静息态血氧水平依赖功能磁共振成像技术的度中心度评价轻型肝性脑病患者认知功能损害的研究[J]. 中国全科医学, 2023, 26(24): 3033-41.

[9] Qin B, Liang SL, Tang ST, et al. Altered spontaneous brain activity in cirrhotic patients with minimal hepatic encephalopathy: a meta-analysis of resting-state functional imaging[J]. Brain Sci, 2023, 13 (6): 960.

[10] 丁菊容, 李 原, 华 波, 等. 缺血性中风患者脑功能活动局部一致性改变与认知功能障碍的研究[J]. 磁共振成像, 2023, 14(9): 7-12.

[11] Jacobi H, Faber J, Timmann D, et al. Update cerebellum and cognition[J]. J Neurol, 2021, 268(10): 3921-5.

[12] Schmahmann JD, Guell X, Stoodley CJ, et al. The theory and neuroscience of cerebellar cognition[J]. Annu Rev Neurosci, 2019, 42: 337-64.

[13] Qi D, Wang AL, Chen YJ, et al. Default mode network connectivity and related white matter disruption in type 2 diabetes mellitus patients concurrent with amnestic mild cognitive impairment[J]. Curr Alzheimer Res, 2017, 14(11): 1238-46.

[14] Qi RF, Zhang LJ, Wu SY, et al. Altered resting-state brain activity at functional MR imaging during the progression of hepatic encephalopathy[J]. Radiology, 2012, 264(1): 187-95.

[15] Utevsky AV, Smith DV, Huettel SA. Precuneus is a functional core of the default-mode network[J]. J Neurosci, 2014, 34(3): 932-40.

[16] Zhang XL, Xue C, Cao X, et al. Altered patterns of amplitude of low-frequency fluctuations and fractional amplitude of low-frequency fluctuations between amnestic and vascular mild cognitive impairment: an ALE-based comparative meta-analysis[J]. Front Aging Neurosci, 2021, 13: 711023.

[17] Guo JR, Shi JY, Dong QY, et al. Altered dynamic spontaneous neural activity in minimal hepatic encephalopathy[J]. Front Neurol, 2022, 13: 963551.

[18] Stuss ET, Knight RT. Principles of frontal lobe function[M]. Oxford New York: Oxford University Press, 2013.

[19] Xu P, Chen A, Li YP, et al. Medial prefrontal cortex in neurological diseases[J]. Physiol Genom, 2019, 51(9): 432-42.

[20] Zhong WJ, Zhou ZM, Zhao JN, et al. Abnormal spontaneous brain activity in minimal hepatic encephalopathy: resting-state fMRI study [J]. Diagn Interv Radiol, 2016, 22(2): 196-200.

[21] Kamali A, Milosavljevic S, Gandhi A, et al. The cortico-limbo-thalamo-cortical circuits: an update to the original papez circuit of the human limbic system[J]. Brain Topogr, 2023, 36(3): 371-89.

[22] Makhdoum RM, Alahmadi AAS. Disturbances in resting state functional connectivity in schizophrenia: a study of hippocampal subregions, the parahippocampal gyrus and functional brain networks[J]. Diagnostics, 2025, 15(15): 1955.

[23] Chen HJ, Zhu XQ, Jiao Y, et al. Abnormal baseline brain activity in low-grade hepatic encephalopathy: a resting-state fMRI study[J]. J Neurol Sci, 2012, 318(1/2): 140-5.

[24] Cao Y, Wu BL, Chen TL, et al. Altered intrinsic brain activity in patients with hepatic encephalopathy[J]. J Neurosci Res, 2021, 99 (5): 1337-53.

[25] Uddin LQ, Nomi JS, Hébert-Seropian B, et al. Structure and function of the human *Insula*[J]. J Clin Neurophysiol, 2017, 34(4): 300-6.

[26] Bzdok D, Hartwigsen G, Reid A, et al. Left inferior parietal lobe engagement in social cognition and language[J]. Neurosci Biobehav Rev, 2016, 68: 319-34.

[27] Cai LM, Zeng JY, Huang HW, et al. Quantitative susceptibility mapping reveals brain iron accumulation in minimal hepatic encephalopathy: associations with neurocognitive changes[J]. Metab Brain Dis, 2024, 40(1): 22.

[28] Chen KD, Zhang L, Mao HX, et al. The impact of iron deposition on the fear circuit of the brain in patients with Parkinson's disease and anxiety[J]. Front Aging Neurosci, 2023, 15: 1116516.

[29] Rudebeck PH, Rich EL. Orbitofrontal cortex[J]. Curr Biol, 2018, 28 (18): R1083-8.

[30] Chen HJ, Zhang XH, Shi JY, et al. Thalamic structural connectivity abnormalities in minimal hepatic encephalopathy[J]. Front

Neuroanat, 2021, 15: 592772.

[31] Seghier ML. Multiple functions of the angular gyrus at high temporal resolution[J]. Brain Struct Funct, 2023, 228(1): 7-46.

[32] Deschamps I, Baum SR, Gracco VL. On the role of the supramarginal gyrus in phonological processing and verbal working memory: Evidence from rTMS studies[J]. Neuropsychologia, 2014, 53: 39-46.

[33] Badal BD, Bajaj JS. Hepatic encephalopathy: diagnostic tools and management strategies[J]. Med Clin North Am, 2023, 107(3): 517-31.

[34] Hoshi H, Kobayashi M, Hirata Y, et al. Decreased beta-band activity in left supramarginal gyrus reflects cognitive decline: Evidence from a large clinical dataset in patients with dementia[J]. Hum Brain Mapp, 2023, 44(17): 6214-26.

[35] Li TN, Zhu XX, Wu XQ, et al. Continuous *Theta* burst stimulation over left and right supramarginal gyri demonstrates their involvement in auditory feedback control of vocal production[J]. Cereb Cortex, 2022, 33(1): 11-22.

[36] Li KD, Xie DL, Zhang ZY, et al. Voxel- and surface-based morphometry in the cortical thickness and cortical and subcortical gray matter volume in patients with mild-to-moderate Alzheimer's disease[J]. Front Aging Neurosci, 2025, 17: 1546977.

[37] Lin WC, Hsu TW, Chen CL, et al. Resting state-fMRI with ReHo analysis as a non-invasive modality for the prognosis of cirrhotic patients with overt hepatic encephalopathy[J]. PLoS One, 2015, 10 (5): e0126834.

[38] Zhang L, Li Z, Lu X, et al. High efficiency of left superior frontal gyrus and the symptom features of major depressive disorder[J]. J Cent South Univ Med Sci, 2022, 47(3): 289-300.

[39] Li W, Qin W, Liu HG, et al. Subregions of the human superior frontal gyrus and their connections[J]. NeuroImage, 2013, 78: 46-58.

[40] Wandell BA, Dumoulin SO, Brewer AA. Visual field maps in human cortex[J]. Neuron, 2007, 56(2): 366-83.

（编辑:郎 朗）