中国现代普通外科进展
Chin J Curr Adv Gen Surg
2025年11月 第28卷 第11期 Nov. 2025 Vol. 28 No. 11

男性乳腺肌纤维母细胞瘤1例

乔忠歧[1,2] 陈燕朵[1,3] 郭鹏[1] 王亚文[1] 张凯[1]

[1]山东大学齐鲁医院 乳腺外科 （山东 济南 250012）
[2]滨州市第二人民医院 肝胆甲乳外科 （山东 滨州 256800）
[3]济南市中心医院 小儿外科 （山东 济南 250000）

【关键词】乳腺肿瘤•男性•单纯乳腺切除•肌纤维母细胞瘤•叶状肿瘤
【中图分类号】R737.9
【文献标识码】B DOI: 10.3969/j.issn.1009-9905.2025.11.017
【文章编号】1009-9905(2025)11-0919-03

男性乳腺肌纤维母细胞瘤（mammary myofibroblastoma, MFB）是一种少见的间叶源性良性肿瘤，好发于老年男性和绝经后女性。其临床表现及影像学特征缺乏特异性，易与乳腺叶状肿瘤或其他间叶肿瘤混淆，甚至误诊为恶性肿瘤，导致过度治疗。由于男性乳腺腺体组织薄，肿块相对表浅，单纯乳腺切除常作为治疗选择。提高对男性此类乳腺肿瘤的认知，特别是与叶状肿瘤等病变的鉴别，对避免误诊及制定合理手术方案至关重要。

1 病例介绍

患者男，55岁，2022年6月14日因右乳肿块5个月就诊，无特殊家族史及遗传病史。查体：右乳头后方偏外侧可及一大小约10 cm×8 cm质韧肿块（图1A），占据乳房大部，边界清，活动度可，与周围组织无粘连，左乳未扪及结节，双侧腋窝、锁骨上均未扪及异常肿大淋巴结。乳腺钼靶右乳可见边界清晰的等密度肿块影，大小约8.7cm×8.1cm（图1B）。CT示右乳软组织密度肿块，密度较均匀，边界尚清晰，最大截面积约8.9 cm×4.5 cm（图1C）。乳腺超声示右乳低回声包块，大小约8.5 cm×7.8 cm×4.8 cm，呈分叶状，边界尚清晰，内回声不均匀，部分呈“结中结”表现，可探及稀疏血流信号（图1D）。为明确肿块性质，排除禁忌后于局部麻醉下行右乳肿块核心针穿刺活检术，穿刺病理示（右乳）穿刺组织内可见增生的短梭形细胞，细胞间为增生的胶原纤维，细胞异型不明显，结合免疫组织化学，符合乳腺型肌纤维母细胞瘤。免疫组织化学：CK（-），EMA（-），CK7（-），P63（-），Desmin（+），SMA（灶+），ER（+），PR（+），CD34（+），Rb（部分细胞-），STAT6（细胞浆+），Ki-67阳性率约3%。后行右乳单纯乳腺切除术，标本对剖见右乳头后方一完整结节样肿物，与周围组织界清，体积8.0 cm×6.5 cm×5.5 cm，切面积8.5 cm×5.7 cm，切面灰红灰白，可见灰黄囊性变区，部分切面呈结节状，质如肌核样物，可见纤维分隔（图1E）。术后常规病理诊断为乳腺肌纤维母细胞瘤（图1 F），免疫组织化学：ER（+），PR（+），AR（+），Desmin部分（+，图1G），CD34（+，图1H），SMA（灶+），CK（-），CK5/6（-），Rb大部分缺失，Ki-67阳性率约5%。患者术后恢复可，随访3年未见复发转移。

2 讨论

1987年，Wargotz等[1]研究了16例乳腺间质肿瘤，首次将其命名为MFB[2]。MFB好发于乳腺实质，也可发生于从腋窝至腹股沟中部的解剖学“乳线部位”，最常见于会阴腹股沟区，发生于乳腺以外的肌纤维母细胞瘤，称为乳腺型肌纤维母细胞瘤。其发病原因目前尚不清楚，有研究表明大部分MFB有FOXO1单等位基因的缺失[3]。

[基金项目]山东省自然科学基金（ZR2025MS1251，ZR2021MH045）；山东省医学会乳腺疾病科研专项基金（YXH2021ZX058）
[通信作者]张凯，E-mail: zhangkai@email.sdu.edu.cn

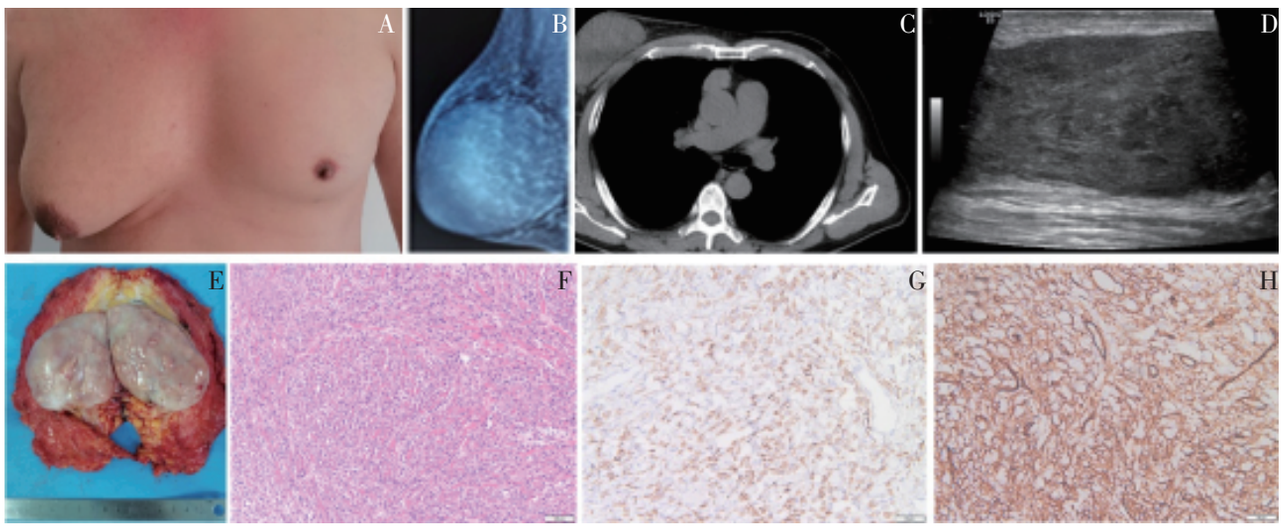

图 1　男性乳腺肌纤维母细胞瘤外观、影像学及病理学表现

A：肿块位于男性右侧乳房，右侧乳房较健侧大；B：乳腺钼靶右乳可见边界清晰的等密度团块影；C：CT 见右乳肿块，密度均匀一致；D：乳腺超声可见右乳低回声包块；E：术后乳腺肌纤维母细胞瘤对剖标本；F：镜下可见形态相对温和的梭形或短梭形细胞（HE，×100）；G：肿瘤细胞 Desmin 局灶阳性（EnVision 法，×50）；H：肿瘤细胞 CD34 弥漫阳性（EnVision 法，×50）

MFB 好发于老年男性和绝经后女性（中位年龄 55 岁），没有明显的性别差异，极少发生于年轻患者，但各个年龄段均有报道[4-6]。临床多表现为单侧乳腺无痛、实性肿块，有一定的活动度。双乳同时发生或单侧多发均罕见[7]，大体上肿瘤大小从数毫米至 11 cm 不等（平均 2 cm，多数<4 cm），多为境界清楚、无包膜的肿块，边缘光滑或呈分叶状，质地较硬、韧[8]。本例患者为中老年男性，患侧乳房体积明显大于对侧，影像学检查表现为境界清楚的低回声团块或致密结节，无钙化。但影像学检查对该病的诊断并无明确的提示价值[9-11]，钼靶和超声对 MFB 的诊断特异度、敏感度不足[12-13]。本例患者乳腺钼靶显示肿块为等密度团块状影，不伴有钙化，超声未给出明确诊断，由于本例肿块体积较大，临床最初考虑为叶状肿瘤。

MFB 切面常呈灰白实性，部分病例可见灶性或广泛的黏液样/脂肪样区域。囊性变、坏死及出血均不常见[14-16]。光镜下，绝大多数肿瘤边缘呈推挤性，肿瘤内部无乳腺导管/小叶结构。少数病例边缘呈浸润性，可见少量乳腺导管陷入其中[17]，本例肿块内伴有灰黄囊性变。根据组织学类型，MFB 可有多种变异分型，最常见的为经典型。经典型 MFB 由形态温和的梭形细胞组成。部分细胞呈纤维母细胞样，细胞质稀少，细胞核细长；部分细胞肌样特征明显，细胞质丰富淡染或嗜酸性。核分裂象罕见（≤2/10 HPF），且没有不典型核分裂象[18]。本例属于经典型，梭形细胞形态温和一致，不见核分裂像。其他少见类型有富于细胞型、胶原 / 纤维型、脂肪瘤型、浸润型、黏液样型、上皮样型和蜕模样型。免疫组织化学对本病的诊断至关重要，典型 MFB 内的梭形细胞弥漫性表达 Vimentin、SMA、CD34、CD10 和 Desmin，通常 ER、PR 阳性，雄激素受体表达程度不等，部分病例表达 ALK 蛋白[19-21]。约 10% 病例 ALK 局灶阳性，需与炎症肌纤维母细胞瘤鉴别[22]。通常叶状肿瘤在镜下常见叶状结构，肌动蛋白强阳性而 CD34 常为阴性[23]。炎症肌纤维母细胞瘤好发于年轻患者，超声呈“晕染征”伴“贴边血管征”（58% 见周边粗大血流），ALK 阳性率 50%[10]。

由于本病较为少见，临床上诊断困难，需要与男性乳腺癌和叶状肿瘤进行鉴别：（1）叶状肿瘤一般累及单侧乳腺，多表现为质硬或质韧的无痛性肿块，边界清楚，卵圆形或分叶状，肿瘤多数体积较大，活动性良好，与皮肤无粘连，分为良性、交界性和恶性叶状肿瘤，易局部复发。巨检常为灰白色，少数可见鱼肉样伴有弯曲裂隙，可见坏死和出血[24]。本例 MFB 体积较大，通过临床经验和影像学检查难以与叶状肿瘤鉴别。（2）男性乳腺癌初起为界限不清的无痛性肿块，呈浸润性生长。早期声像图中边缘模糊，形状不规则，边界不清等，肿块周边及内部可见丰富的血流信号。典型男性乳腺癌边缘不局限，伴毛刺，多有钙化，可发生腋窝淋巴结转移[25]。本例 MFB 边缘清晰，形态规则，不符合男性乳腺癌的诊断。MFB 病理特点和组织形态表现存在较大异质性，最终确诊需依赖病理结合免疫组织化学检查。在治疗上，MFB 以手术切除为主，一般术后很少复发[17]。

综上所述，由于 MFB 较为少见，影像学缺乏特

异性，诊断困难，对单侧乳腺生长缓慢的孤立性肿块，临床应想到MFB可能，以尽早明确诊断。

参 考 文 献

[1] Wargotz ES, Weiss SW, Norris HJ. Myofibroblastoma of the breast. Sixteen cases of a distinctive benign mesenchymal tumor[J]. Am J Surg Pathol, 1987, 11 (7): 493-502. DOI: 10.1097/00000478-198707000-00001.

[2] 刘杰，李葱，高英.乳腺炎性肌纤维母细胞瘤的研究进展[J].现代肿瘤医学，2019，27(14)：2601-2604. DOI: 10.3969/j.issn.1672-4992.2019.14.041.

[3] Magro G, Righi A, Casorzo L, et al. Mammary and vaginal myofibroblastomas are geneticallyrelated lesions: fluorescence in situ hybridization analysis shows deletion of 13q14 region[J]. Hum Pathol, 2012, 43(11): 1887-1893. DOI: 10.1016/j.humpath.2012.01.015.

[4] Magro G. Mammary myofibroblastoma: a tumor with a wide morphologic spectrum[J]. Arch Pathol Lab Med, 2008, 132(11): 1813-1820. DOI:10.5858/132.11.1813.

[5] Gaetano M. Mammary myofibroblastoma: an update with emphasis on the most diagnostically challenging variants[J]. Histol Histopathol, 2016, 31(1):1-23. DOI: 10.14670/HH-11-658.

[6] Howitt BE, Fletcher CDM. Mammary-type myofibroblastoma: clinicopathologic characteriz-ationin a series of 143 cases[J]. Am J Surg Pathol, 2016, 40(3): 361-367. DOI: 10.1097/PAS.0000000000000540.

[7] McMenamin ME, Fletcher CD. Mammary-type myofibroblastoma of soft tissue: a tumor clos-ely related to spindle cell lipoma[J]. Am J Surg Pathol, 2001, 25 (8): 1022-1029. DOI: 10.1097/00000478-200108000-00006.

[8] Bhullar SJ, Varshney N, Dubay L. Intranodal palisaded myofibroblastoma[J]. Int J Surg Pathol, 2013, 21 (4): 337-341. DOI: 10.1177/1066896913489348.

[9] 廖江，陈加优，郑祥，等.炎性肌纤维母细胞瘤的影像学表现与病理对照研究[J].中国医药导报，2018，15(31)：138-141，154.

[10] 肖练，陈杨，赵浩，等.乳腺型肌纤维母细胞瘤的超声特征[J].西部医学，2021，33(12)：1858-1861. DOI: 10.3969/j.issn.1672-3511.2021.12.029

[11] 李海英，张义钊，刘鹏，等.磁共振动态增强联合多b值扩散加权成像诊断乳腺癌的价值[J].中国医学影像学杂志，2019，27(12)：901-904. DOI: 10.3969/j.issn.1005-5185.2019.12.005.

[12] Magro G, Bisceglia M, Michal M. Expression of steroid hormone receptors, their regulated proteins, and bcl-2 protein in myofibroblastoma of the breast[J]. Histopathology, 2000, 36(6): 515 - 521. DOI: 10.1046/j.1365-2559.2000.00907.x.

[13] Pinnaka M, Patino MG, Ravi V, Nazarullah A, Jatoi I. Breast myofibroblastoma: a single Inst-itutional case series[J]. Eur J Breast Health, 2025, 21 (3): 211-214. DOI: 10.4274/ejbh.galenos.2025.2025-3-6.

[14] Powari M, Srinivasan R, Radotra BD. Myofibroblastoma of the male breast: a diagnostic problem on fine-needle aspiration cytology[J]. Diagn Cytopathol, 2002, 26: 290-293. DOI: 10.1002/dc.10046.

[15] Wang Y, Wen P. Pathologic quiz case: a 72-year-old man with a well-circumscribed breast mass. Myofibroblastoma[J]. Arch Pathol Lab Med, 2003, 127 (10): e415-416. DOI: 10.5858/2003-127-e415-PQCAYM.

[16] Magro G, Salvatorelli L, Spadola S, et al. Mammary myofibroblastoma with extensive myxoedematous stromal changes: a potential diagnostic pitfall[J]. Pathol Res Pract, 2014, 210(12): 1106-1111. DOI: 10.1016/j.prp.2014.08.004.

[17] 于宝华，柏乾明，徐晓丽，等.乳腺肌纤维母细胞瘤九例临床病理学分析[J].中华病理学杂志，2018，47(10)：747-752. DOI: 10.3760/cma.j.issn.0529-5807.2018.10.003.

[18] Magro G. Mammary myofibroblastoma: a tumor with a wide morphologic spectrum[J]. Arch Pathol Lab Med, 2008, 132 (11): 1813-1820. DOI: 10.5858/132.11.1813.

[19] Magro G, Foschini MP, Eusebi V. Palisaded myofibroblastoma of the breast: a tumor closely mimicking schwannoma: report of 2 cases[J]. Hum Pathol, 2013, 44 (9): 1941-1496. DOI: 10.1016/j.humpath.2013.01.018.

[20] Magro G, Bisceglia M, Michal M. Expression of steroid hormone receptors, their regulated pro-teins, and bcl-2 protein in myofibroblastoma of the breast[J]. Histopathology, 2000, 36(6): 515-521. DOI: 10.1046/j.1365-2559.2000.00907.x.

[21] 肖觉，李进，宋容，等.乳腺炎性肌纤维母细胞瘤临床病理观察[J].诊断病理学杂志，2012，19(4)：278-280. DOI: 10.3969/j.issn.1007-8096.2012.04.013.

[22] 颜晓一，刘雨佳，邵禹铭，等.炎性肌纤维母细胞瘤超声特征分析[J].中国超声医学杂志，2025，41(2)：228-230. DOI: 10.3969/j.issn.1002-0101.2025.02.030.

[23] 周艳，姜军，张毅，等.乳腺叶状肿瘤间质细胞来源的免疫组化研究[J].重庆医学，2005，34(12)：1782-1784. DOI: 10.3969/j.issn.1671-8348.2005.12.008.

[24] Tan PH, Ellis I, Allison K, et al. The 2019 World Health Organization classification of tumours of the breast[J]. Histopathology, 2020, 77(2): 181-185. DOI: 10.1111/his.14091.

[25] Giordano SH. Breast cancer in men[J]. N Engl J Med, 2018, 378 (24): 2311-2320. DOI: 10.1056/NEJMra1707939.

（收稿日期：2025-10-08）