中国现代
普通外科进展
Chin J Curr Adv Gen Surg

2025年9月 第28卷 第9期 Sep. 2025 Vol. 28 No. 9

吲哚菁绿引导用于腹腔镜肝癌切除术的效果与安全性

刘林 李修红

重庆市大足区人民医院 肝胆外科 （重庆 402360）

【摘要】探讨吲哚菁绿引导用于腹腔镜肝癌切除术的效果与安全性。选取2020年8月—2023年8月收治的124例原发性肝癌患者为研究对象，根据手术方式分组，对照组68例予以常规腹腔镜手术，观察组56例予以吲哚菁绿引导腹腔镜手术，收集患者一般资料后进行倾向性评分匹配，比较两组术中及术后各项指标，记录术后并发症及随访12个月的无瘤生存率。经倾向性评分匹配后一共46对（各46例）患者匹配成功，各协变量的均衡性均提高，组间对比差异无统计学意义（P均>0.05）；匹配后观察组肝门阻断时间，术后谷丙转氨酶（ALT）、谷草转氨酶（AST）恢复至术前水平时间较对照组短，最小切缘较对照组大（P<0.05）；观察组术后并发症发生率低于对照组（P<0.05）；随访12个月，两组各2例失访，Kaplan-meier分析显示，观察组无瘤生存率较对照组高（Log-rank χ^2=4.534，P=0.033）。吲哚菁绿引导用于腹腔镜肝癌切除术安全有效，能缩短肝门阻断时间及术后ALT、AST恢复至术前水平时间，降低术后并发症，提高术后无瘤生存率。

【关键词】吲哚菁绿•腹腔镜•肝癌切除术•肝门阻断时间
【中图分类号】R657.3
【文献标识码】B DOI: 10.3969/j.issn.1009-9905.2025.09.010
【文章编号】1009-9905(2025)09-0727-04

靶向治疗和免疫治疗的出现，使原发性肝癌的治疗模式发生了显著变化[1-3]。目前部分中晚期肝癌患者通过转换治疗获得了根治性手术切除的机会，这一转变不仅拓宽了肝癌手术的适应证范围，同时也对手术过程中的损伤控制和切除精确度提出了更为严格的要求。然而，传统腹腔镜肝癌切除术在技术上存在一定局限，尤其是肿瘤定位和节段标记困难问题，这些问题极大地影响了术中实时导航，不仅可能导致切除边缘呈阳性，对根治性治疗效果造成负面影响，还与精准肝切除理念相矛盾[4-5]。荧光腹腔镜技术特别是吲哚菁绿（indocyanine green，ICG）荧光成像的出现，有效解决了传统腹腔镜肝癌切除术的局限性。该技术结合了功能成像和腹腔镜手术的优势，在肿瘤精准定位、肝段清晰标记及术中高效导航方面作用突出[6]。近十年来，荧光成像在腹腔镜肝癌切除术中的应用愈发精细与成熟，不仅提高了手术的精确度，还进一步推动了该领域技术的深入发展[7]。本研究旨在探讨ICG引导用于腹腔镜肝癌切除术的效果与安全性。

1 资料与方法

1.1 一般资料 选取重庆市大足区人民医院2020年8月—2023年8月就诊的原发性肝癌患者124例作为研究对象。纳入标准：（1）符合原发性肝癌的诊断标准[8]；（2）术前Child-pugh分级均为A~B级；（3）术前体能状态评分0～1分；（4）术前影像学显示为半肝范围的单发肿瘤，或分布在肝脏的左右两侧（左右半肝），但每个肿瘤的最大直径≤2.0 cm，并且肿瘤的总数量≤3个；（5）ICG 15 min滞留率（indocyanine green retention rate at 15 minutes，ICG-R15）≤15%。排除标准：（1）中转开腹；（2）染色失败；（3）合并其他恶性肿瘤；（4）存在肝外转移灶。根据手术方式分组，对照组68例予以常规腹腔镜手术，观察组56例予以ICG引导腹腔镜手术。收集患者年龄、性别、病程、Child-pugh分级、合并肝硬化、肿瘤数目、肿瘤最大直径等一般资料进行倾向性评分匹配。经倾向性评分匹配后一共

[基金项目] 重庆市大足区科技发展项目（DZKJ2023JSYJ-KWXM1034）
[通信作者] 李修红，E-mail: lixiuhong1123@hotmail.com

46对（各46例）患者匹配成功，各协变量的均衡性均提高，组间对比差异无统计学意义（P均>0.05），见表1。本研究经医院伦理委员会批准[2023年科伦审第（044）号]。

表1　两组原发性肝癌患者匹配前后基线资料对比

项目	匹配前				匹配后			
	观察组（n=56）	对照组（n=68）	t/χ^2值	P值	观察组（n=46）	对照组（n=46）	t/χ^2值	P值
性别（例，女/男）	27/29	26/40	1.250	0.264	18/28	20/26	0.179	0.672
年龄（岁，$\bar{x}\pm s$）	52.26±8.65	54.98±8.11	1.792	0.076	52.11±7.99	52.34±8.03	0.138	0.891
病程（年，$\bar{x}\pm s$）	2.32±0.65	2.11±0.58	1.879	0.063	2.20±0.62	2.17±0.67	0.230	0.824
Child-Pugh分级[例（%）]								
A级	45（80.36）	60（88.24）	1.469	0.226	38（82.61）	40（86.96）	0.337	0.562
B级	11（19.64）	8（11.76）			8（17.39）	6（13.04）		
合并肝硬化[例（%）]	42（75.00）	46（67.65）	0.806	0.369	35（76.09）	36（78.26）	0.062	0.804
肿瘤数目[例（%）]								
单发	24（42.86）	26（38.24）	0.273	0.602	20（43.48）	21（45.65）	0.044	0.834
多发	32（57.14）	42（61.76）			26（56.52）	25（54.35）		
肿瘤最大直径（cm，$\bar{x}\pm s$）	2.44±0.48	2.37±0.42	0.855	0.395	2.31±0.42	2.32±0.39	0.118	0.906

1.2　方法

1.2.1　ICG注射　参照相关标准[9]，注射ICG（注射用ICG，丹东医创药业，H20055881）及进行肝染色分段操作。先经静脉注射ICG（剂量设定为0.5 mg/kg），随后测定ICG-R15。根据ICG-R15的评估结果，制定ICG的给药时间：若ICG-R15≤7%，则在术前5 d注射ICG，剂量控制在0.25～0.5 mg/kg；若ICG-R15>7%，则在术前6 d注射ICG（剂量同上）。在肝染色分段方面有正显示与负显示两种方法，其中正显示法：手术中通过穿刺目标肝段的门静脉分支并注射2.5 mg/mL ICG 0.1 mL，使目标肝段呈现荧光染色；负显示法：在手术中结扎目标肝段的门静脉后，从外周静脉注入相同浓度的ICG 1.0 mL，此时非目标肝段将呈现荧光染色，而目标肝段则因血流阻断而不显色。完成ICG注射后，结合影像学检查结果及术中的可视化情况，根据荧光染色的具体表现来划定肝脏的预切除线，以确保手术的精确度和安全性。

1.2.2　切除部位评估　观察组在ICG引导下评估切除部位，对照组通过CT及MRI对病灶进行定位并评估切除部位。

1.2.3　手术方法　常规术前评估后，采用腹腔镜手术传统五孔法置入Trocar，同时建立CO_2气腹，手术方案依据肿瘤的大小、数量及其在肝脏的具体位置等因素来定制。在对照组常规操作中，会预先放置第一肝门阻断带，并在必要时采用Pringle法实施肝门阻断，以控制手术过程中的出血。观察组在荧光显像技术下对肿瘤的位置及预定的切除线精确确定，实时使用腹腔镜的荧光模式监测肿瘤的位置，确保肝断面与肿瘤之间保持至少1 cm的安全距离。同时根据肝断面荧光显像情况对切面予以调整，切除下来的标本取出后，送往病理科进一步检查和分析。

1.3　观察指标

1.3.1　术中及术后各项指标　记录术中出血量，手术、肝门阻断及住院时间，最小切缘，术后谷丙转氨酶（alanine aminotransferase, ALT）、谷草转氨酶（aspartate transaminase, AST）恢复至术前水平时间。

1.3.2　安全性　记录术后胆漏、腹腔感染、肝创面出血、肝衰竭等并发症发生情况。

1.3.3　预后情况　通过门诊复查或电话方式随访观察术后12个月无瘤生存率，随访截止时间为2024年9月1日。

1.4　统计学处理　采用SPSS20.0软件，计量资料符合正态分布以$\bar{x}\pm s$表示，计数资料以例数或百分比（%）表示，采用t检验、χ^2检验；对相关资料进行倾向性评分匹配，采用1∶1邻近匹配法进行匹配，卡钳值为0.02，比较组间协变量的标准差异在匹配前后的改变。术后无瘤生存率采用Kaplan-meier分析，设置检验水准α=0.05。

2　结果

2.1　倾向性匹配后两组术中及术后相关指标对比　观察组肝门阻断时间，术后ALT、AST恢复至术前水平时间较对照组短，最小切缘较对照组大（P<0.05），见表2。

2.2　倾向性匹配后两组术后并发症对比　观察组术后并发症总发生率6.52%，较对照组的21.74%低，差异有统计学意义（P<0.05），见表3。

2.3　倾向性匹配后两组无瘤生存率对比　随访12个月，观察组、对照组各2例失访，Kaplan-meier分析显示，观察组无瘤生存率较对照组高，差异有统计学意义（Log-rank χ^2=4.534，P=0.033），见图1。

表2　倾向性匹配后两组原发性肝癌患者术中及术后相关指标对比（$\bar{x}\pm s$）

组别	例数	术中出血量（mL）	肝门阻断时间（min）	手术时间（h）	住院时间（d）	最小切缘（cm）	术后AST恢复至术前水平时间（d）	术后ALT恢复至术前水平时间（d）
观察组	46	241.56±20.35	19.26±4.21	3.71±1.05	14.26±4.65	1.08±0.24	5.16±1.21	5.11±1.44
对照组	46	239.65±22.57	23.98±5.02	3.69±1.08	15.01±5.02	0.84±0.19	6.05±1.28	5.98±1.26
t值		0.426	4.886	0.090	0.743	5.318	3.427	3.084
P值		0.671	0.001	0.928	0.459	0.001	0.001	0.003

表3　倾向性匹配后两组原发性肝癌患者术后并发症对比[例（%）]

组别	例数	肝创面出血	腹腔感染	胆漏	肝衰竭	合计
观察组	46	1（2.17）	1（2.17）	1（2.17）	0	3（6.52）
对照组	46	5（10.87）	3（6.52）	1（2.17）	1（2.17）	10（21.74）
χ^2值						4.390
P值						0.036

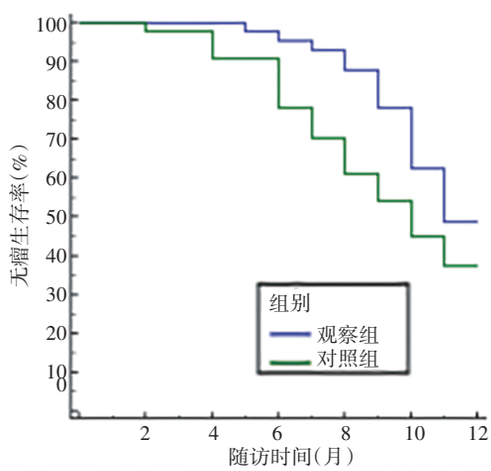

图1　倾向性匹配后两组腹腔镜肝癌切除术患者无瘤生存率的Kaplan-meier曲线

3　讨论

对于肝功能状况良好的肝癌患者而言，手术切除仍是确保其长期存活的关键手段之一[10-11]。根据原发性肝癌的治疗指南，腹腔镜手术相较于传统的开腹方式，展现出了微创、快速康复及精准解剖等多重优势，同时确保了肿瘤学上的完整切除，既获得无肿瘤残留的切缘，又保留了足够功能的肝组织以满足生理代偿需求[12]。但腹腔镜可视性和操作空间有限，缺乏触感，术前难以探测的微小病灶及肿瘤卫星灶常影响腹腔镜手术切除效果[13-14]。且肝癌切除术后患者仍面临较高的复发风险，这对术后生存期构成了严重威胁[15-16]。因此，全面识别肿瘤、明确肿瘤与肝内管道的关联，并确保足够的切除边缘是关键。随着“精准肝切除理念”和ICG技术的发展，本研究对比在肝切除术中下应用ICG技术和常规腹腔镜，探讨其在原发性肝癌中的应用价值。

为了减小非观察因素（年龄、性别、是否合并肝硬化、肿瘤大小、数目等）对研究结果的影响，本研究采用倾向性匹配分析对两组临床数据进行了处理，有效避免了系统性偏差，减少了病例间的差异，使得后续的观察指标能够更客观、真实地反映研究结果。结果显示，观察组肝门阻断时间，术后ALT、AST恢复至术前水平时间较对照组短，最小切缘较对照组大，术后并发症发生率较对照组低，无瘤生存率较对照组高。

鉴于肝内转移是肝癌最常见的转移模式，部分微小病灶在术前常规影像学检查中难以被准确识别，特别是在肝硬化程度较高的患者中。阳性切缘状态成为此类患者预后的重要影响因素。多项研究把切缘宽度为1.0 cm作为“安全阈值”[17-18]，而Sakamoto等[19]研究发现，即便在距离肿瘤0.5 cm的切缘组织中，在显微镜下检测仍有1/2的小静脉合并癌栓，这一情况将显著增加术后复发率。同时相关指南明确界定了根治性切除的标准，包括脉管内无癌栓残留、无肝外转移及切缘阴性（即最小切缘≥1.0 cm）；若切缘宽度<1.0 cm，则需通过组织病理学检查进一步确认无肿瘤细胞残留，且这需建立在保证剩余肝脏体积充足的基础上。本研究倾向性匹配后，观察组的最小切缘均高于对照组，这表明ICG引导用于腹腔镜肝癌切除术可提高切缘宽度。术前用ICG对肿瘤进行染色后，能实时追踪、导航肿瘤位置[20]。ICG通常在距离肝表面不超过1.0 cm的范围内可以展现出良好的显像效果，而当肿瘤深度超过1.0 cm时，荧光镜下难以准确识别，此时需要术中超声来辅助确定切除位置。在切除过程中，需持续观察肝断面是否有荧光出现，若无，则意味着肿瘤与切缘之间保持了至少1.0 cm的距离；反之，则表明切缘与肿瘤的距离<1.0 cm，此时需要相应调整肝断面。值得注意的是，肿瘤对周边肝组织的压迫可能会影响这些组织对ICG的代谢，引起周边组织染色，导致染色区域较肿瘤范围大，这无疑会使切缘宽度增加。因此，腹腔镜肝癌切除术过程中予以ICG不仅能够有效扩大切缘宽度，还能提升治疗效果，从而有助于提高患者的无瘤生存率。

腹腔镜手术面临操作空间受限、触感缺失、出血风险及术后肝衰竭等局限。本研究对比两组发现，手术时间、出血量差异无统计学意义（P>0.05），但观察组在缩短肝门阻断时间和降低术后并发症

方面表现更佳。鉴于肝脏的双重供血特性，减少肝切除术中的出血具有重要意义。腹腔镜手术过程中，根据具体情况进行肝门阻断，但长时间阻断会导致肝脏缺血-再灌注损伤风险增加。本研究结果显示，与对照组肝门阻断时间[(23.98±5.02)min]相比，观察组肝门阻断时间[(19.26±4.21)min]减少。可能是由于术中肿瘤的实时导航，有助于术中断肝时间减少，并降低了对保留肝组织的损害，促进了肝细胞再生。既往研究显示，肝脏微循环障碍、缺血再灌注损伤是肝脏手术的高危并发症，其发生多由手术应激、出血及肝门阻断等所致，此情况的发生可进一步引发炎症、氧化应激反应，使肝功能损害加剧，对患者的预后造成不同程度的影响[21-23]。本研究中观察组 ALT、AST 恢复术前水平时间有所减少，可能也与此有关。

综上所述，ICG 引导用于腹腔镜肝癌切除术安全有效，能缩短肝门阻断时间及术后 ALT、AST 恢复至术前水平的时间，降低术后并发症发生率，提高术后无瘤生存率。本研究初步证实了 ICG 引导在腹腔镜肝癌切除术中短期内的疗效和安全性，未进行长期跟踪随访观察，受样本量等因素的限制，可能会限制结论的普遍适用性，后期将扩大规模，采用多中心的临床试验。

参　考　文　献

[1] 陈倩倩，芮法娟，倪文婧，等. 原发性肝癌的流行病学及其危险因素研究进展[J]. 中国全科医学，2024，27(6)：637-642. DOI: 10.12114/j.issn.1007-9572.2023.0479.

[2] Brown ZJ, Tsilimigras DI, Ruff SM, et al. Management of hepatocellular carcinoma: a review[J]. JAMA Surg, 2023, 158(4): 410-420. DOI: 10.1001/jamasurg.2022.7989.

[3] 李昕雨，臧子琪，郝启胜，等. Hisense 计算机辅助手术系统在腹腔镜肝癌切除术围手术期的应用[J]. 中国现代普通外科进展，2024，27(6)：435-441. DOI: 10.3969/j.issn.1009-9905.2024.06.003.

[4] Muaddi H, Gudmundsdottir H, Cleary S. Current status of laparoscopic liver resection[J]. Adv Surg, 2024, 58(1): 311-327. DOI: 10.1016/j.yasu.2024.05.002.

[5] D′Silva M, Han HS, Yoon YS, et al. Comparative study of laparoscopic versus open liver resection in gallbladder cancer[J]. J Laparoendosc Adv Surg Tech A, 2022, 32(8): 854-859. DOI: 10.1089/lap.2021.0670.

[6] 杨文宇，孙科，宋海宇，等. 吲哚菁绿荧光显像技术在腹腔镜肝胆胰外科手术中的应用进展[J]. 浙江医学，2023，45(7)：774-777，784. DOI: 10.12056/j.issn.1006-2785.2023.45.7.2022-2157.

[7] Morales-Conde S, Licardie E, Alarcon I, et al. Indocyanine green (ICG) fluorescence guide for the use and indications in general surgery: recommendations based on the descriptive review of the literature and the analysis of experience[J]. Cir Esp (Engl Ed), 2022, 100(9): 534-554. DOI: 10.1016/j.cireng.2022.06.023.

[8] 国家卫生健康委办公厅. 原发性肝癌诊疗指南(2022 年版)[J]. 中华外科杂志，2022，60(4)：273-309. DOI: 10.3760/cma.j.cn501113-20220413-00193.

[9] 中华医学会数字医学分会，中国研究型医院学会数字智能化专业委员会，中国医师协会肝癌专业委员会，等. 计算机辅助联合吲哚菁绿分子荧光影像技术在肝脏肿瘤诊断和手术导航中的应用指南(2019 版)[J]. 南方医科大学学报，2019，39(10)：1127-1140. DOI: 10.12122/j.issn.1673-4254.2019.10.01.

[10] 张成武.《原发性肝癌诊疗指南(2024 年版)》"外科治疗"部分解读[J]. 肝胆胰外科杂志，2024，36(10)：589-597. DOI: 10.11952/j.issn.1007-1954.2024.10.003.

[11] 蔡建强，赵宏，陈晓. 肝癌综合治疗新格局[J]. 中华消化外科杂志，2024，23(2)：204-208. DOI: 10.3760/cma.j.cn115610-20231208-00243.

[12] Takase K, Sakamoto T, Takeda Y, et al. Safety and efficacy of laparoscopic repeat liver resection and re-operation for liver tumor[J]. Sci Rep, 2021, 11(1): 11605. DOI: 10.1038/s41598-021-89864-3.

[13] 赵贞达，吕君波，邵文琪. 腹腔镜解剖性右半肝切除术治疗原发性肝癌患者的可行性与安全性[J]. 癌症进展，2024，22(8)：863-867，871. DOI: 10.11877/j.issn.1672-1535.2024.22.08.12.

[14] Tagaytay TG, Han DH, Chong JU, et al. Laparoscopic minor liver resections for hepatocellular carcinoma in the posterosuperior segments using the rubber band technique[J]. World J Surg, 2022, 46(5): 1151-1160. DOI: 10.1007/s00268-022-06468-2.

[15] 陈杰，许超丽，刘洪. 肝癌术后复发患者再次肝切除、局部消融治疗的临床疗效及其预后影响因素[J]. 肝脏，2024，29(6)：648-651. DOI: 10.3969/j.issn.1008-1704.2024.06.009.

[16] Li Y, Zhang R, Xu Z, et al. Advances in nanoliposomes for the diagnosis and treatment of liver cancer[J]. Int J Nanomedicine, 2022, 17: 909-925. DOI: 10.2147/IJN.S349426.

[17] Watanabe Y, Matsuyama Y, Izumi N, et al. Effect of surgical margin width after R0 resection for intrahepatic cholangiocarcinoma: a nationwide survey of the Liver Cancer Study Group of Japan[J]. Surgery, 2020, 167(5): 793-802. DOI: 10.1016/j.surg.2019.12.009.

[18] McIntyre SM, Soares KC, Chou JF, et al. Surgical margin of resected colorectal liver metastases: How accurate is surgeon prediction[J]. Ann Surg, 2024, 280(2): 311-316. DOI: 10.1097/SLA.0000000000006138.

[19] Sakamoto K, Beppu T, Ogawa K, et al. Prognostic impact of surgical margin width in hepatectomy for colorectal liver metastasis[J]. J Clin Transl Hepatol, 2023, 11(3): 705-717. DOI: 10.14218/JCTH.2022.00383.

[20] 王宏光，王之浩. 腹腔镜解剖性肝段切除术中吲哚菁绿荧光染色方法选择和术中超声应用策略[J]. 中华消化外科杂志，2024，23(2)：228-235. DOI: 10.3760/cma.j.cn115610-20231203-00231.

[21] Wang H, Xi Z, Deng L, et al. Macrophage polarization and liver ischemia-reperfusion injury[J]. Int J Med Sci, 2021, 18(5): 1104-1113. DOI: 10.7150/ijms.52691.

[22] Liu J, Man K. Mechanistic insight and clinical implications of ischemia/reperfusion injury post liver transplantation[J]. Cell Mol Gastroenterol Hepatol, 2023, 15(6): 1463-1474. DOI: 10.1016/j.jcmgh.2023.03.003.

[23] Felli E, Felli E, Muttillo EM, et al. Liver ischemia-reperfusion injury: From trigger loading to shot firing[J]. Liver Transpl, 2023, 29(11): 1226-1233. DOI: 10.1097/LVT.0000000000000252.

(收稿日期：2025-02-21)