·专家论坛·

DOI：10.12449/JCH250702

胆汁淤积性肝病的临床管理

郭悦承，蔡晓波，陆伦根

上海交通大学医学院附属第一人民医院消化内科，上海 200080

通信作者：陆伦根，lungenlu1965@163.com（ORCID：0000-0002-1533-4068）

摘要：胆汁淤积性肝病（CLD）是一类因胆汁生成、分泌或排泄障碍所致的肝胆疾病。随着液态活检、多参数影像学检查和基因组学技术的应用，CLD的诊断和预后评估取得了显著进展。目前，CLD的治疗原则包含去除病因和缓解胆汁淤积，常用药物包括熊去氧胆酸、S-腺苷蛋氨酸、消胆胺、贝特类药物和奥贝胆酸等。本文基于最新的临床共识和研究进展，系统阐述了CLD在诊断、治疗及预后评估方面的管理策略。

关键词：胆汁淤积；熊去氧胆酸；奥贝胆酸

Clinical management of cholestatic liver disease

GUO Yuecheng, CAI Xiaobo, LU Lungen

Department of Gastroenterology, The First People's Hospital Affiliated to Shanghai Jiao Tong University School of Medicine, Shanghai 200080, China

Corresponding author: LU Lungen, lungenlu1965@163.com (ORCID: 0000-0002-1533-4068)

Abstract: Cholestatic liver disease (CLD) is a group of hepatobiliary disorders caused by impaired bile production, secretion, or excretion. With the application of liquid biopsy, multi-parameter radiological examination, and genomics technology, significant progress has been made in the diagnosis and prognostic evaluation of CLD. At present, the therapeutic principles for CLD mainly focus on addressing the underlying causes and managing cholestasis, and commonly used drugs include ursodeoxycholic acid, S-adenosylmethionine, cholestyramine, fibrates, and obeticholic acid. Based on the latest clinical consensus statements and research advances in CLD, this article systematically elaborates on the clinical management strategies for CLD from the aspects of diagnosis, treatment, and prognostic evaluation.

Key words: Cholestasis; Ursodeoxycholic Acid; Obeticholic Acid

胆汁淤积的核心病理机制在于各种原因导致的肝内外胆汁生成、分泌或排泄障碍。胆汁淤积性肝病（cholestatic liver disease，CLD）指以胆汁淤积为主要表现的肝胆疾病，涵盖肝内和肝外胆汁淤积[1-2]。原发性胆汁性胆管炎（primary biliary cholangitis，PBC）和原发性硬化性胆管炎（primary sclerosing cholangitis，PSC）是CLD的主要类型。近年来，CLD的诊疗手段已取得显著的进步。然而，目前仍存在一些未被充分解决的临床需求。本文将综合探讨CLD诊疗策略和预后评估的研究进展，旨在为CLD的精准管理提供理论依据和新思路。

1 CLD的诊断策略

CLD的诊断流程如图1所示[2-3]。首先，需检测ALP与GGT等血清生化标志物的水平。当ALP值超过正常值上限（ULN）的1.5倍，而GGT水平升至ULN的3倍以上时，应高度怀疑存在胆汁淤积[2]。值得注意的是，某些特殊类型的CLD（如家族性肝内胆汁淤积症）患者可能仅表现为胆红素或胆汁酸升高，但GGT指标却在正常范围内。其次，利用腹部超声、计算机断层扫描（CT）及磁共振胰胆管成像（MRCP）等影像学技术，进一步区分肝内外胆汁淤积。若常规影像学检查结果不明确，且临床上

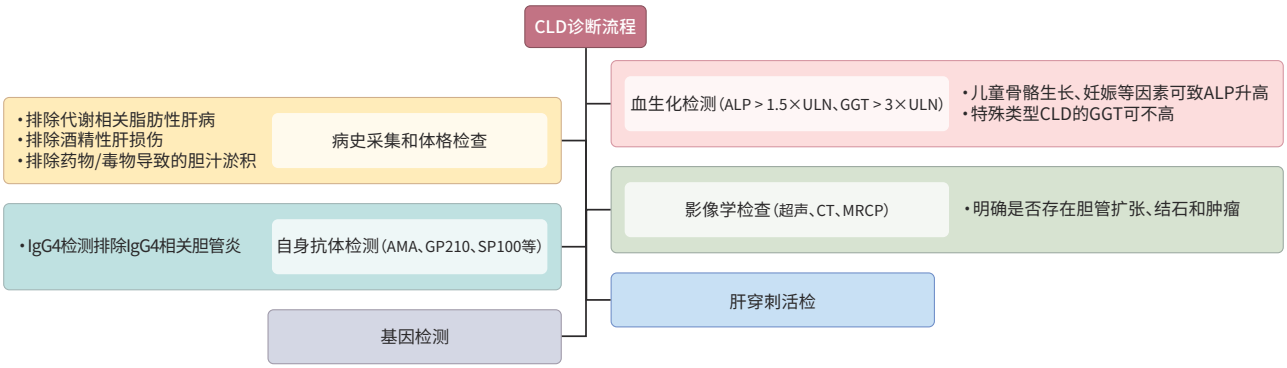

图1　CLD的诊断流程

Figure 1　CLD diagnostic pathway

高度怀疑胆管梗阻或炎症，可行内镜逆行胰胆管造影或超声内镜进行深入探查[2]。最后，结合自身抗体检测综合评估，必要时完善肝穿刺活检和基因检测来明确诊断。

PBC常见于中老年女性，典型病理表现为慢性非化脓性胆管炎和胆管周围肉芽肿，早期以肝内小胆管受累为主[4]。PBC的诊断应至少满足以下2个标准：（1）生化证据支持慢性胆汁淤积；（2）血清抗线粒体抗体（AMA）或PBC特异性抗核抗体（GP210和SP100）阳性；（3）组织学表现符合PBC病理特征。对于ALP和GGT持续或波动性升高的疑似PBC患者，应当进行影像学检查以排除胆管扩张或胆道梗阻等其他致胆汁淤积病变。当常规自身抗体检测呈阴性时，应当进行额外的自身抗体检测，以排除系统性或自身免疫性疾病导致的不明原因肝内胆汁淤积[2]。

PSC的病理机制涉及特发性肝内外胆管炎症和纤维化，常表现为多灶性、节段性胆管狭窄，病理特征包括小叶间胆管基底膜增厚伴透明变性（即小胆管硬化），以及胆管周围“洋葱皮样”改变，并伴有淋巴细胞和浆细胞浸润[5]。PSC常累及中、大胆管，MRCP是首选非侵入性影像学检查，典型表现可见胆管串珠样/枯树枝样改变，而仅涉及小胆管或可疑重叠其他疾病的PSC需通过肝穿刺活检进行诊断[6]。同时，确诊PSC后应行结肠镜检查及活检，以评估是否合并炎症性肠病（IBD）。此外，对疑似PSC患者进行血清IgG4检测亦有助于排除IgG4相关硬化性胆管炎的可能[7]。

2　CLD的治疗

CLD的治疗原则包括去除病因和治疗胆汁淤积。CLD的病因治疗通常包括：手术或内镜缓解胆道梗阻；对于药物性和酒精性胆汁淤积，应及时停药和戒酒；对于病毒性肝炎，应及时抗病毒治疗等；自身免疫性肝炎患者，可考虑使用糖皮质激素和免疫抑制剂治疗[2]。如图2所示，目前治疗胆汁淤积的主要药物包括熊去氧胆酸（UDCA）、S-腺苷蛋氨酸、消胆胺、贝特类药物和奥贝胆酸（OCA）等。对于经积极内科治疗无效且存在6～12个月内可能死亡或终末期肝病模型（MELD）评分≥15分的患者，应考虑进行肝移植评估[2]。

CLD的常见并发症包括瘙痒、疲劳、脂溶性维生素缺乏、骨质疏松等。对于CLD合并瘙痒的患者，推荐的治疗药物包括消胆胺、利福平、纳曲酮和舍曲林等。尚无特异性治疗手段能逆转CLD患者的疲劳，应当保证足够睡眠和规律锻炼，必要时采用辅助性或心理性治疗。合并脂溶性维生素缺乏的CLD患者应当补充脂溶性维生素。骨质疏松的治疗方法包括锻炼、使用钙和维生素D补充剂，必要时使用膦酸盐药物干预[2,8]。

2.1　*PBC的治疗*　UDCA作为PBC的一线治疗药物，可长期使用。大部分患者耐受性良好，仅少数患者出现过敏或瘙痒反应[1,4]。一项大规模回顾性队列研究（n=3 902）显示，UDCA显著提高了PBC患者10年无移植生存率（79.7% vs 60.7%），同时降低了肝移植率和死亡风险[9]。PBC患者的UDCA推荐剂量为13～15 mg·kg^{-1}·d^{-1}[10]，但有25%～50%的患者在使用后未能获得满意的生化改善[11]。此前，OCA已被批准用于对UDCA应答不完全或不耐受的PBC患者的二线治疗，但2021年美国食品药品监督管理局发布警告，限制其在失代偿期肝硬化和门静脉高压患者中的使用[4]。贝特类药物（过氧化物酶体增殖物激活物受体激动剂）作为潜在二线治疗方案，应警惕长期使用导致的横纹肌溶解、肝毒性以及肾功能下降的风险[4,12-13]。

联合治疗是治疗PBC的有效策略。日本的两项研

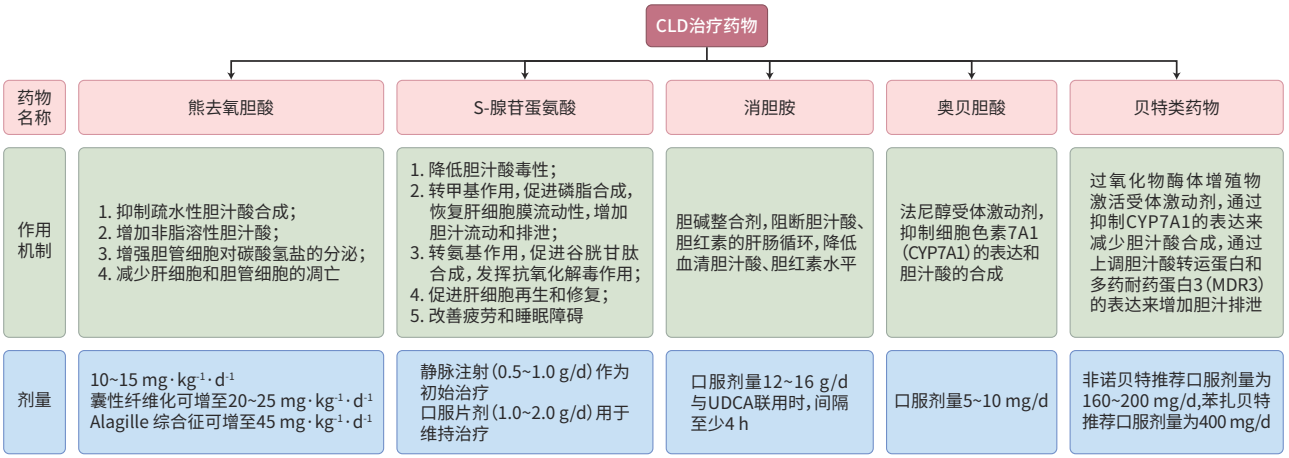

图2　目前用于治疗胆汁淤积的药物

Figure 2　Currently available medications for cholestasis

究显示，UDCA与贝特类药物联合使用能显著降低PBC患者的肝移植或死亡风险[14-15]。然而，并非所有患者对联合治疗均能完全应答，因此对于二线治疗失败的患者，更换替代药物或采用三联疗法具有重要意义。在更换方案时，应充分考虑患者的症状和并发症，OCA可能使瘙痒加重，而贝特类药物则可改善这一症状[16]。一项多中心、非对照的回顾性队列研究纳入58例因二线治疗失败而采用UDCA+OCA+贝特类药物三联治疗的PBC患者[17]。结果表明，三联疗法有助于诱导PBC患者ALP正常化，降低血清GGT、AST、ALT以及总胆红素的水平，同时改善瘙痒症状。

2.2　PSC的治疗　目前，UDCA治疗PSC的作用仍存在争议。研究显示，低剂量UDCA（13～15 mg·kg^{-1}·d^{-1}）虽能安全使用并降低血清ALP水平，但对组织学进展和肝移植率改善无明显作用[18]。中等剂量UDCA（17～23 mg·kg^{-1}·d^{-1}）在减少肝移植率及胆管癌发生率方面未显示统计学意义[19]。高剂量UDCA（>25 mg·kg^{-1}·d^{-1}）则明显增加严重不良反应的风险[20]。鉴于ALP降低/正常化与PSC患者预后改善密切相关，美国肝病学会（AASLD）最新指南建议，对于ALP、GGT持续升高的PSC患者，可考虑低至中剂量（13～23 mg·kg^{-1}·d^{-1}）的UDCA治疗。对于在12个月内生化指标显著改善或症状改善的PSC患者，继续维持治疗是合理的[6]。此外，一项随机、双盲、对照的Ⅱ期临床试验显示，UDCA联合OCA（5～10 mg）可剂量依赖性降低PSC患者的血清ALP水平[21]，但其长期预后效应尚待进一步验证。

考虑到肠道生态失调可能加重PSC[22]，部分研究尝试采用抗生素（如四环素、米诺环素、甲硝唑、万古霉素等）通过调节肠道菌群治疗PSC。研究表明，在无肝硬化的PSC患儿中，万古霉素可显著降低ALT和GGT水平并改善临床症状[23]。然而，另一项纳入264例患儿的回顾性研究则未见其在GGT正常化、纤维化改善和降低肝移植率方面有显著作用[24]。鉴于抗生素治疗存在耐药性风险且缺乏充分的随机临床试验数据，目前尚无足够证据推荐口服万古霉素用于PSC的常规治疗。

3　CLD的预后和个体化管理

当胆汁淤积持续且严重时，胆汁酸的持续刺激会加剧肝细胞炎症和氧化应激，进而增加CLD患者发展为肝硬化、肝细胞癌、胆管癌以及并发IBD和结直肠癌的风险[6]。故此，对CLD患者进行及时、有效、规范的个体化预后评估具有重要临床意义。

3.1　PBC的预后评估　传统的预后评分模型包括Mayo风险评分、Paris标准、Toronto标准、Rotterdam标准等[10]。而后续的临床研究通过采用连续指标替代分类变量，进一步改良了PBC预后评分系统。年龄、白蛋白、总胆红素、ALP和血小板计数均为预测PBC患者死亡或肝移植风险的独立危险因素。基于此，GLOBE评分被开发用于预测UDCA治疗PBC患者的无移植生存率[25]。此外，UK-PBC评分作为长期预后模型，可用于估计未来特定时间点内发生终末期肝病的绝对风险[26-27]。

对于PBC患者而言，UDCA治疗预后与基线生化指标密切相关：ALP正常化或胆红素≤0.6×ULN均有助于降低肝移植或死亡风险[28]。Murillo Perez等[29]研究表明，ALP≤1×ULN的PBC患者10年生存率高达93.2%，而ALP介于1.00～1.67×ULN的患者仅为86.1%；胆红素≤0.6×ULN和>0.6×ULN的患者10年生存率分别为91.3%和79.2%。近期，一项回顾性研究采用调整后的限制性平均生存时间，

评估UDCA反应充分的PBC患者（n=1 047）的肝脏相关并发症和生存时间，结果进一步证实血清ALP正常化或胆红素≤0.6×ULN与10年无并发症生存率显著相关[30]。当前多项Ⅲ期临床试验均以POISE标准（ALP<1.67×ULN，ALP降低≥15%或胆红素≤1×ULN）作为主要终点[4]。未来的联合治疗可能将PBC患者ALP水平正常化作为新的治疗目标，以期进一步改善长期预后。

除生化指标外，其他影响PBC预后的因素还包括患者年龄和肝硬度值（LSM）[16]。有研究发现，治疗开始时年龄>45岁的患者对UDCA产生生化反应的概率较高，随着年龄增长，其肝移植或死亡风险反而降低[31]。LSM亦是预测PBC的重要因素，与不良临床结局独立相关。8 kPa和15 kPa的LSM临界值可有效地区分低、中、高危PBC人群[32]。另一项研究提出LSM的6.5 kPa和11.0 kPa临界值，可用于排除和确认未接受治疗的PBC患者是否存在晚期肝纤维化[33]。因此，对UDCA有足够反应且ALP持续升高超过1×ULN的PBC患者，特别是年龄较轻或患有进展期肝纤维化的患者，仍然有预后不良的风险，应考虑对这些患者进行进一步的治疗。

3.2 PSC的预后评估 传统的Mayo风险评分在PSC患者的长期预后评估中存在局限性[34-36]。基于PSC亚型及年龄、白蛋白、血小板、AST、ALP和胆红素等变量，Amsterdam-Oxford模型被提出用于评估PSC患者的死亡和肝移植风险[36]。UK-PSC模型则结合了肝外胆道疾病及静脉曲张出血风险，能有效预测PSC患者短期（2年，C statistic=0.81）和长期（10年，C statistic=0.80）的预后[35]。此外，成人PSC风险评估工具（PREsTo）[37]可预测PSC患者的失代偿发展（C statistic=0.90），其效能优于Mayo风险评分和MELD评分，并且该模型适用于胆红素<2 mg/dL的患者。针对儿童PSC患者，Deneau等[38]基于多中心数据开发了儿童硬化性胆管炎结局（SCOPE）指数，该指数能将患儿有效分为低、中、高风险组，并与肝纤维化程度密切相关。

4 展望

由于CLD的病因多样且临床表现复杂，早期精准诊断、针对性治疗以及个体化预后评估成为改善患者预后的关键。目前，PBC患者在UDCA治疗下取得了较为明确的疗效，但对于治疗反应不足的个体、PSC患者以及重叠综合征的管理，仍需探索更为有效的二线或联合治疗方案。未来研究的重点应聚焦于深入揭示病理机制、研发新型药物以及进一步优化预后评估模型上，以期实现精准治疗和更好的临床预后。

利益冲突声明：本文不存在任何利益冲突。

作者贡献声明：郭悦承负责收集资料和撰写论文；蔡晓波负责拟定写作思路和课题设计；陆伦根负责指导撰写文章并最后定稿。

参考文献：

[1] LUO X, LU LG. Progress in the management of patients with cholestatic liver disease: Where are we and where are we going?[J]. J Clin Transl Hepatol, 2024, 12(6): 581-588. DOI: 10.14218/JCTH.2023.00519.
[2] LU LG. Guidelines for the management of cholestatic liver diseases (2021)[J]. J Clin Transl Hepatol, 2022, 10(4): 757-769. DOI: 10.14218/jcth.2022.00147.
[3] CHAZOUILLERES O, BEUERS U, BERGQUIST A, et al. EASL Clinical Practice Guidelines on sclerosing cholangitis[J]. J Hepatol, 2022, 77(3): 761-806. DOI: 10.1016/j.jhep.2022.05.011.
[4] TANAKA A, MA X, TAKAHASHI A, et al. Primary biliary cholangitis[J]. Lancet, 2024, 404(10457): 1053-1066. DOI: 10.1016/S0140-6736(24)01303-5.
[5] KARLSEN TH, FOLSERAAS T, THORBURN D, et al. Primary sclerosing cholangitis-a comprehensive review[J]. J Hepatol, 2017, 67(6): 1298-1323. DOI: 10.1016/j.jhep.2017.07.022.
[6] BOWLUS CL, ARRIVÉ L, BERGQUIST A, et al. AASLD practice guidance on primary sclerosing cholangitis and cholangiocarcinoma[J]. Hepatology, 2023, 77(2): 659-702. DOI: 10.1002/hep.32771.
[7] MANNS MP, BERGQUIST A, KARLSEN TH, et al. Primary sclerosing cholangitis[J]. Nat Rev Dis Primers, 2025, 11: 17. DOI: 10.1038/s41572-025-00600-x.
[8] European Association for the Study of the Liver. EASL Clinical Practice Guidelines: Management of cholestatic liver diseases[J]. J Hepatol, 2009, 51(2): 237-267. DOI: 10.1016/j.jhep.2009.04.009.
[9] HARMS MH, van BUUREN HR, CORPECHOT C, et al. Ursodeoxycholic acid therapy and liver transplant-free survival in patients with primary biliary cholangitis[J]. J Hepatol, 2019, 71(2): 357-365. DOI: 10.1016/j.jhep.2019.04.001.
[10] HIRSCHFIELD GM, DYSON JK, ALEXANDER GJM, et al. The British Society of Gastroenterology/UK-PBC primary biliary cholangitis treatment and management guidelines[J]. Gut, 2018, 67(9): 1568-1594. DOI: 10.1136/gutjnl-2017-315259.
[11] European Association for the Study of the Liver. EASL Clinical Practice Guidelines: The diagnosis and management of patients with primary biliary cholangitis[J]. J Hepatol, 2017, 67(1): 145-172. DOI: 10.1016/j.jhep.2017.03.022.
[12] LINDOR KD, BOWLUS CL, BOYER J, et al. Primary biliary cholangitis: 2021 practice guidance update from the American Association for the Study of Liver Diseases[J]. Hepatology, 2022, 75(4): 1012-1013. DOI: 10.1002/hep.32117.
[13] HOSONUMA K, SATO K, YAMAZAKI Y, et al. A prospective randomized controlled study of long-term combination therapy using ursodeoxycholic acid and bezafibrate in patients with primary biliary cirrhosis and dyslipidemia[J]. Am J Gastroenterol, 2015, 110(3): 423-431. DOI: 10.1038/ajg.2015.20.
[14] HONDA A, TANAKA A, KANEKO T, et al. Bezafibrate improves GLOBE and UK-PBC scores and long-term outcomes in patients with primary biliary cholangitis[J]. Hepatology, 2019, 70(6): 2035-2046. DOI: 10.1002/hep.30552.
[15] TANAKA A, HIROHARA J, NAKANO T, et al. Association of bezafibrate with transplant-free survival in patients with primary biliary cholangitis[J]. J Hepatol, 2021, 75(3): 565-571. DOI: 10.1016/j.jhep.2021.04.010.
[16] van HOOFF MC, WERNER E, van der MEER AJ. Treatment in primary biliary cholangitis: Beyond ursodeoxycholic acid[J]. Eur J In-

tern Med, 2024, 124: 14-21. DOI: 10.1016/j.ejim.2024.01.030.
[17] SORET PA, LAM L, CARRAT F, et al. Combination of fibrates with obeticholic acid is able to normalise biochemical liver tests in patients with difficult-to-treat primary biliary cholangitis[J]. Aliment Pharmacol Ther, 2021, 53(10): 1138-1146. DOI: 10.1111/apt.16336.
[18] ASSIS DN, BOWLUS CL. Recent advances in the management of primary sclerosing cholangitis[J]. Clin Gastroenterol Hepatol, 2023, 21(8): 2065-2075. DOI: 10.1016/j.cgh.2023.04.004.
[19] OLSSON R, BOBERG KM, de MUCKADELL OS, et al. High-dose ursodeoxycholic acid in primary sclerosing cholangitis: A 5-year multicenter, randomized, controlled study[J]. Gastroenterology, 2005, 129(5): 1464-1472. DOI: 10.1053/j.gastro.2005.08.017.
[20] IMAM MH, SINAKOS E, GOSSARD AA, et al. High-dose ursodeoxycholic acid increases risk of adverse outcomes in patients with early stage primary sclerosing cholangitis[J]. Aliment Pharmacol Ther, 2011, 34(10): 1185-1192. DOI: 10.1111/j.1365-2036.2011.04863.x.
[21] KOWDLEY KV, VUPPALANCHI R, LEVY C, et al. A randomized, placebo-controlled, phase II study of obeticholic acid for primary sclerosing cholangitis[J]. J Hepatol, 2020, 73(1): 94-101. DOI: 10.1016/j.jhep.2020.02.033.
[22] TABIBIAN JH, O'HARA SP, TRUSSONI CE, et al. Absence of the intestinal microbiota exacerbates hepatobiliary disease in a murine model of primary sclerosing cholangitis[J]. Hepatology, 2016, 63(1): 185-196. DOI: 10.1002/hep.27927.
[23] DAVIES YK, COX KM, ABDULLAH BA, et al. Long-term treatment of primary sclerosing cholangitis in children with oral vancomycin: An immunomodulating antibiotic[J]. J Pediatr Gastroenterol Nutr, 2008, 47(1): 61-67. DOI: 10.1097/MPG.0b013e31816fee95.
[24] DENEAU MR, MACK C, MOGUL D, et al. Oral vancomycin, ursodeoxycholic acid, or No therapy for pediatric primary sclerosing cholangitis: A matched analysis[J]. Hepatology, 2021, 73(3): 1061-1073. DOI: 10.1002/hep.31560.
[25] LAMMERS WJ, HIRSCHFIELD GM, CORPECHOT C, et al. Development and validation of a scoring system to predict outcomes of patients with primary biliary cirrhosis receiving ursodeoxycholic acid therapy[J]. Gastroenterology, 2015, 149(7): 1804-1812. e4. DOI: 10.1053/j.gastro.2015.07.061.
[26] GOET JC, MURILLO PEREZ CF, HARMS MH, et al. A comparison of prognostic scores (mayo, UK-PBC, and GLOBE) in primary biliary cholangitis[J]. Am J Gastroenterol, 2021, 116(7): 1514-1522. DOI: 10.14309/ajg.0000000000001285.
[27] CARBONE M, SHARP SJ, FLACK S, et al. The UK-PBC risk scores: Derivation and validation of a scoring system for long-term prediction of end-stage liver disease in primary biliary cholangitis[J]. Hepatology, 2016, 63(3): 930-950. DOI: 10.1002/hep.28017.
[28] HARMS MH, de VEER RC, LAMMERS WJ, et al. Number needed to treat with ursodeoxycholic acid therapy to prevent liver transplantation or death in primary biliary cholangitis[J]. Gut, 2020, 69(8): 1502-1509. DOI: 10.1136/gutjnl-2019-319057.
[29] MURILLO PEREZ CF, HARMS MH, LINDOR KD, et al. Goals of treatment for improved survival in primary biliary cholangitis: Treatment target should be bilirubin within the normal range and normalization of alkaline phosphatase[J]. Am J Gastroenterol, 2020, 115(7): 1066-1074. DOI: 10.14309/ajg.0000000000000557.
[30] CORPECHOT C, LEMOINNE S, SORET PA, et al. Adequate versus deep response to ursodeoxycholic acid in primary biliary cholangitis: To what extent and under what conditions is normal alkaline phosphatase level associated with complication-free survival gain?[J]. Hepatology, 2024, 79(1): 39-48. DOI: 10.1097/HEP.0000000000000529.
[31] CHEUNG AC, LAMMERS WJ, MURILLO PEREZ CF, et al. Effects of age and sex of response to ursodeoxycholic acid and transplant-free survival in patients with primary biliary cholangitis[J]. Clin Gastroenterol Hepatol, 2019, 17(10): 2076-2084. e2. DOI: 10.1016/j.cgh.2018.12.028.
[32] CORPECHOT C, CARRAT F, GAOUAR F, et al. Liver stiffness measurement by vibration-controlled transient elastography improves outcome prediction in primary biliary cholangitis[J]. J Hepatol, 2022, 77(6): 1545-1553. DOI: 10.1016/j.jhep.2022.06.017.
[33] CRISTOFERI L, CALVARUSO V, OVERI D, et al. Accuracy of transient elastography in assessing fibrosis at diagnosis in Naïve patients with primary biliary cholangitis: A dual cut-off approach[J]. Hepatology, 2021, 74(3): 1496-1508. DOI: 10.1002/hep.31810.
[34] KIM WR, THERNEAU TM, WIESNER RH, et al. A revised natural history model for primary sclerosing cholangitis[J]. Mayo Clin Proc, 2000, 75(7): 688-694. DOI: 10.4065/75.7.688.
[35] GOODE EC, CLARK AB, MELLS GF, et al. Factors associated with outcomes of patients with primary sclerosing cholangitis and development and validation of a risk scoring system[J]. Hepatology, 2019, 69(5): 2120-2135. DOI: 10.1002/hep.30479.
[36] de VRIES EM, WANG JF, WILLIAMSON KD, et al. A novel prognostic model for transplant-free survival in primary sclerosing cholangitis[J]. Gut, 2018, 67(10): 1864-1869. DOI: 10.1136/gutjnl-2016-313681.
[37] EATON JE, VESTERHUS M, MCCAULEY BM, et al. Primary sclerosing cholangitis risk estimate tool (PREsTo) predicts outcomes of the disease: A derivation and validation study using machine learning[J]. Hepatology, 2020, 71(1): 214-224. DOI: 10.1002/hep.30085.
[38] DENEAU MR, MACK C, PERITO ER, et al. The sclerosing cholangitis outcomes in pediatrics (SCOPE) index: A prognostic tool for children [J]. Hepatology, 2021, 73(3): 1074-1087. DOI: 10.1002/hep.31393.

收稿日期：2025-04-02；**录用日期：**2025-05-26
本文编辑：王亚南

引证本文：GUO YC, CAI XB, LU LG. Clinical management of cholestatic liver disease[J]. J Clin Hepatol, 2025, 41(7): 1246-1250.
郭悦承, 蔡晓波, 陆伦根. 胆汁淤积性肝病的临床管理[J]. 临床肝胆病杂志, 2025, 41(7): 1246-1250.