·肝纤维化及肝硬化·

DOI：10.12449/JCH250617

超声内镜下选择性食管胃静脉曲张来源支穿刺组织胶封闭术与传统内镜治疗的随机对照研究

马佳丽，何玲玲，魏红山，李　坪，梁秀霞

首都医科大学附属北京地坛医院消化内科，北京 100015

通信作者：梁秀霞，yliangxiuxia@163.com（ORCID：0009-0008-3282-1758）；李坪，enlp@ccmu.edu.cn（ORCID：0000-0003-4579-7984）

摘要：目的　探讨超声内镜下食管胃静脉曲张（GOV）来源支组织胶栓塞封闭术（PCSS）的安全性及疗效。**方法**　纳入2023年3月1日—12月31日于首都医科大学附属北京地坛医院行GOV出血二级预防内镜治疗的肝硬化患者共100例，随机分为PCSS组和传统内镜治疗组，术后随访6个月，比较两组的疗效和并发症情况，主要观察指标为GOV的硬化减轻或消失率，次要观察指标为静脉曲张再出血和死亡。正态分布及近似正态分布的定量资料2组间比较采用成组t检验，非正态分布的定量资料2组间比较采用Wilcoxon非参数检验；定性资料2组间比较采用χ^2检验或Fisher确切概率法。**结果**　PCSS组50例，脱落1例；传统内镜治疗组50例，脱落3例。患者年龄、性别、Child-Pugh分级、静脉曲张程度、胃静曲张分型等基线资料在两组间差异均无统计学意义（P值均>0.05）。PCSS组内镜治疗的次数（t=−15.671，P=0.001）、总组织胶使用量（t=−2.830，P=0.006）、术后静脉曲张的实变减轻或根除率（χ^2=7.078，P=0.029）均明显优于传统内镜治疗组。两组术后再出血率、不良反应及并发症发生率均很低，且差异均无统计学意义（P值均>0.05）。**结论**　PCSS与传统内镜治疗相比，在不降低安全性的前提下，显著增加疗效。

关键词：食管和胃静脉曲张；超声内镜；栓塞，治疗性；治疗结果

基金项目：北京市属医院科研培育计划（PX2023065）

Safety and efficacy of puncture cyanoacrylate selective seal under endoscopic ultrasound versus traditional endoscopy in treatment of gastroesophageal varices: A randomized controlled trial

MA Jiali, HE Lingling, WEI Hongshan, LI Ping, LIANG Xiuxia

Department of Gastroenterology, Beijing Ditan Hospital, Capital Medical University, Beijing 100015, China

Corresponding authors: LIANG Xiuxia, yliangxiuxia@163.com (ORCID: 0009-0008-3282-1758); LI Ping, enlp@ccmu.edu.cn (ORCID: 0000-0003-4579-7984)

Abstract: Objective　To investigate the safety and efficacy of puncture cyanoacrylate selective seal (PCSS) under endoscopic ultrasound in the treatment of gastroesophageal varices (GOV). **Methods**　A total of 100 patients with liver cirrhosis who underwent endoscopic therapy for the secondary prevention of GOV bleeding in Beijing Ditan Hospital, Capital Medical University, from March 1 to December 31, 2023 were enrolled and randomly divided into PCSS group and traditional endoscopy group. The patients were followed up for 6 months after surgery, and the two groups were compared in terms of clinical outcome and complications. The primary outcome measure was the rate of alleviation or disappearance of GOV, and the secondary outcome measure was variceal rebleeding and death. The independent-samples t test was used for comparison of normally distributed or approximately normally distributed quantitative data between two groups, and the Wilcoxon non-parametric test was used for comparison of non-normally distributed quantitative data between two groups; the chi-square test or the Fisher's exact test was used for comparison of qualitative data between two groups. **Results**　There were 50 patients in the PCSS group, among whom 1 patient

was lost to follow-up, and there were 50 patients in the traditional endoscopy group, among whom 3 patients were lost to follow-up. There were no significant differences between the two groups in baseline data such as age, sex, Child-Pugh class, varices grade, and GOV typing (all $P>0.05$). Compared with the traditional endoscopy group, the PCSS group had significantly better results of the number of endoscopic treatment sessions ($t=-15.671$, $P=0.001$), the total amount of tissue adhesive used ($t=-2.830$, $P=0.006$), and the rate of alleviation or eradication of varices sclerosis ($\chi^2=7.078$, $P=0.029$). Both groups had low rates of postoperative rebleeding, adverse reactions, and complications, and there were no significant differences between the two groups (all $P>0.05$). **Conclusion** Compared with traditional endoscopy, PCSS can significantly enhance treatment outcome while maintaining safety standards.

Key words: Esophageal and Gastric Varices; Echoendoscope; Embolization, Therapeutic; Treatment Outcome

Research funding: Beijing Municipal Administration of Hospitals Incubating Program (PX2023065)

食管胃静脉曲张(gastroesophageal varices, GOV)破裂出血是肝硬化致死性并发症[1]。传统的GOV内镜治疗存在复发率高[2],有再出血及致死性并发症等风险[3-4],无法可视化精准注射。为了解决传统内镜治疗的缺点,本研究设计了超声内镜(endoscopic ultrasound, EUS)下选择性GOV来源支穿刺组织胶封闭治疗术(varices puncture cyanoacrylate selective seal, PCSS),在腹部增强CT辅助下,通过EUS引导确定GOV供血来源支,对来源支血管进行穿刺和组织胶封闭治疗,达到消灭GOV的目的;进而对PCSS与传统内镜治疗进行了随机对照研究,拟进一步明确PCSS的安全性和疗效。

1 资料与方法

1.1 研究对象及分组 本研究采用随机对照研究设计,并于中国临床试验注册中心进行注册(注册号:ChiCTR2400085943)。选择2023年3月1日—12月31日在本院进行GOV出血二级预防内镜治疗的肝硬化患者,随机分为PCSS组和传统内镜治疗组。纳入标准:(1)年龄18~75岁;(2)经影像学诊断为肝硬化门静脉高压的患者;(3)经影像学或内镜诊断为食管胃连通型静脉曲张的患者。排除标准:(1)肝癌患者;(2)合并心、肺、肾、脑、血液等严重疾病伴功能不全患者;(3)严重凝血功能异常患者(病情稳定期血小板<20×10^9/L和/或凝血酶原活动度<40%);(4)同时接受经颈静脉肝内门体分流术(transjugular intrahepatic portosystemic shunt, TIPS)、球囊阻塞逆行曲张静脉闭塞术(balloon-occluded retrograde transvenous obliteration, BRTO)、脾切断流等门静脉高压干预治疗患者;(5)腹部CT门静脉成像无法确定来源支血管或供血血管过多者或合并粗大的自发性门体分流者;(6)临床资料不完整者。

1.2 操作器材 日本Olympus 290型内镜主机,GIF-Q290型前视电子胃镜;日本Pentax EPM-3500型超声内镜主机,EG-3270UK侧视超声内镜;内窥镜超声活检穿刺针(19G/22G,美国波士顿科学);医用胶(栓塞型1.0 mL/支,康派特);1%聚桂醇注射液(10 mL/支,陕西天宇制药有限公司)。

1.3 内镜治疗 所有患者术前均行腹部增强CT检查,了解门静脉系统血管结构、是否存在血栓,并排除肝癌。所有患者若无禁忌证均服用卡维地洛(6.25~12.50 mg/d)降低门静脉压,全身麻醉后行内镜治疗。

PCSS治疗组:(1)术前腹部增强CT明确门静脉血管及侧支循环情况,寻找曲张静脉来源支供血管,确定位置,测量直径,初步拟定穿刺部位、预测组织胶使用剂量和超声穿刺针的型号;(2)标准胃镜检查,记录GOV的分型和曲张程度;(3)EUS和多普勒检查,在贲门附近寻找来源支血管,测量血管直径和血流速度;(4)超声引导穿刺靶血管,组织胶注射(三明治法,聚桂醇+组织胶+生理盐水)至靶血管管腔完全被组织胶封闭;直径≤0.5 cm血管组织胶使用量约1 mL,0.5~1 cm血管组织胶使用量约2 mL,直径>1 cm血管组织胶使用量约3 mL,术后多普勒确定血流信号基本消失;(5)标准胃镜检查,查看穿刺点情况和GOV变化,必要时补充治疗(图1、2)。

传统内镜治疗组:采用透明穿刺针穿刺胃底隆起曲张静脉,见回血后行组织胶注射(三明治法,聚桂醇+组织胶+生理盐水),先注射聚桂醇5~10 mL,确定为血管内注射,结合术前腹部增强CT,根据靶血管曲张静脉直径决定组织胶注射量,直径1 cm左右来源支血管组织胶使用量约1 mL,每增加1 cm增加1 mL。用针鞘触碰血管呈实变后结束治疗。

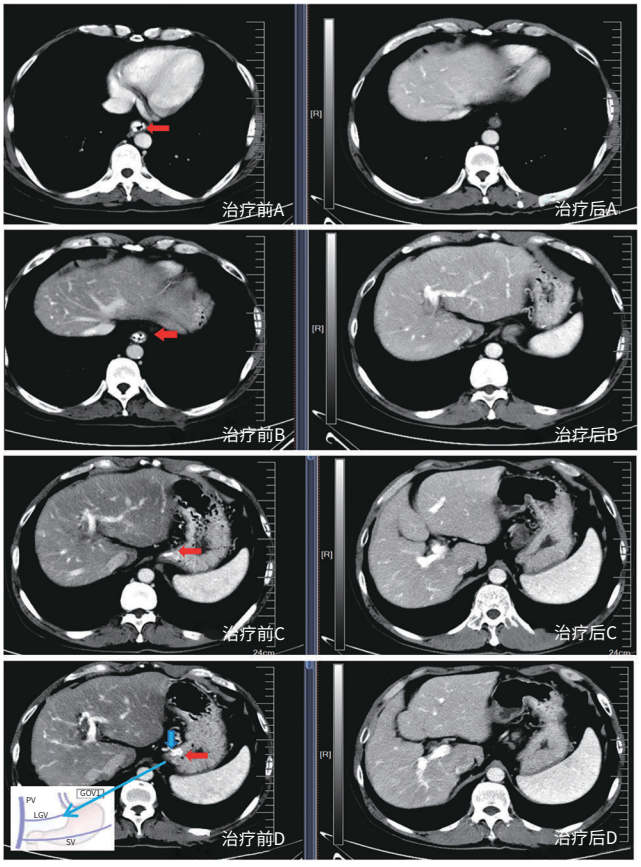

注：治疗前A～D可见明显的食管胃底静脉曲张；治疗后A～D可见原有的食管胃底曲张静脉基本消失。红色箭头示治疗前食管和胃的曲张静脉；蓝色箭头示PCSS穿刺靶血管（跨壁来源支）。

图1 PCSS治疗前、术后3个月食管胃曲张静脉变化比较CT图示

Figure 1 CT images of comparison of GOV before and three months after PCSS treatment

1.4 安全性、疗效评估和随访 传统内镜治疗组患者根据曲张静脉严重程度，术后1～3个月复查并追加治疗，若静脉曲张明显减轻或消失，则3个月后复查。PCSS组若无再出血，均于首次治疗后3个月复查胃镜。观察并记录患者静脉曲张的治疗次数、曲张静脉实变缩小或消失情况，术后随访6个月的再出血率、病死率以及并发症或不良反应发生情况。

1.5 资料收集和观察指标 收集患者基线资料，包括年龄、性别、病因及肝功能指标，食管静脉曲张程度依据《消化道静脉曲张及出血的内镜诊断和治疗规范试行方案（2009年）》[5]分为G2、G3，胃静脉曲张依据Sarin分型。主要观察指标为曲张静脉的实变减轻或消失，次要观察指标为再出血率和病死率。

1.6 统计学方法 采用SPSS 26.0进行数据的统计分析。正态分布及近似正态分布的定量资料以$\bar{x}\pm s$表示，2组间比较采用成组t检验；非正态分布的定量资料以$M(P_{25}\sim P_{75})$表示，2组间比较采用Wilcoxon非参数检验。定性资料2组间比较采用χ^2检验或Fisher确切概率法。$P<0.05$为差异有统计学意义。

2 结果

2.1 基线资料 根据纳入和排除标准，共纳入患者100例，PCSS组50例，脱落1例，实际49例完成研究；传统内镜治疗组50例，脱落3例，实际47例完成研究。两组患者基线指标差异均无统计学意义（P值均>0.05）（表1）。

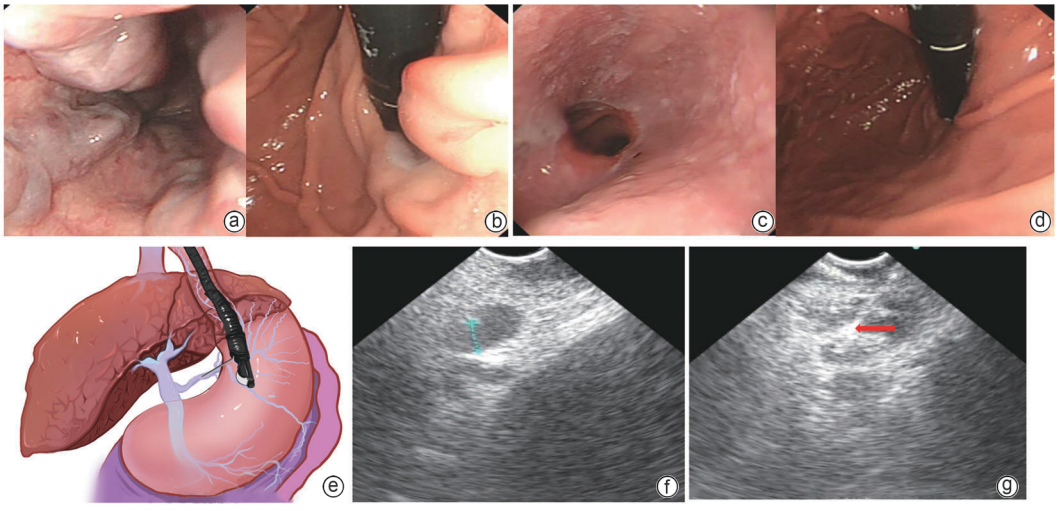

注：a、b，白光内镜下PCSS术前食管和胃底均可见重度曲张静脉；c、d，PCSS术后3个月食管和胃底曲张静脉基本消失；e，PCSS操作示意图；f，EUS测量来源支血管直径（见蓝色标注）；g，EUS引导穿刺栓塞治疗（红色箭头示穿刺针）。

图2 PCSS操作过程及治疗效果

Figure 2 PCSS procedure and treatment outcomes

2.2 临床疗效 PCSS组和传统内镜治疗组首次治疗组织胶用量、硬化剂使用量和总硬化剂使用量差异均无统计学意义（*P*值均>0.05）。PCSS组术后1个月内镜治疗率为0（0/49），术后3个月内镜治疗率为100%（49/49）；传统内镜治疗组术后1个月内镜治疗率为29.8%（14/47），术后3个月内镜治疗率为70.2%（33/47）。PCSS组总组织胶使用量明显少于传统内镜治疗组（*P*=0.006）；PCSS组内镜治疗次数明显少于传统内镜治疗组（*P*=0.001），术后6个月内静脉曲张的实变或消失率明显高于传统内镜治疗组（*P*=0.029），其中曲张静脉根除率达24.5%，亦明显高于传统内镜治疗组（*P*=0.036）；术后再出血率基本一致（*P*>0.05），两组间累积再出血率差异无统计学意义（*P*=0.632）（表2）。

2.3 安全性评估 PCSS组和传统内镜治疗组均未出现致死性并发症，术后随访6个月，无死亡患者。两组不良反应和并发症发生率均很低，总发生率差异无统计学意义（*P*=0.482）（表3）。其中PCSS组出现了1例脾梗死，分析原因为EUS筛选靶血管失误所致，此例患者经内科综合保守治疗后痊愈。

2.4 随访 因PCSS组和传统内镜治疗组患者治疗频率的差异，将首次随访定于首次治疗后3个月。PCSS组首次治疗时Child-Pugh评分为（5.69±1.10）分，传统内镜治疗

表1 PCSS组和传统内镜治疗组的基线资料比较

Table 1 Comparison of baseline data between PCSS group and control group

指标	PCSS组（*n*=49）	传统内镜治疗组（*n*=47）	统计值	*P*值
年龄（岁）	55（48～65）	57（46～67）	*Z*=−0.583	0.560
男/女（例）	33/16	25/22	χ^2=2.887	0.097
总胆红素（μmol/L）	21.10（13.05～31.75）	14.85（10.10～23.25）	*Z*=−1.880	0.600
白蛋白（g/L）	33.95±5.05	34.94±0.35	*t*=−0.915	0.490
国际标准化比值	1.37±0.18	1.28±0.18	*t*=2.240	0.624
Child-Pugh分级（例）			χ^2=0.030	0.863
A级	40	39		
B/C级	9	8		
食管静脉曲张程度（例）			χ^2=1.009	0.315
G2	10	6		
G3	39	41		
胃静脉曲张（例）			χ^2=0.922	>0.05
GOV1	40	38		
GOV2	9	9		
肝硬化病因（例）			χ^2=4.689	0.096
病毒性肝炎	24	33		
酒精性肝病	9	4		
其他	16	10		

表2 PCSS与传统内镜方法对GOV的治疗情况和疗效比较

Table 2 Comparison of PCSS and traditional endostherapy in the treatment of GOV

指标	PCSS组（*n*=49）	传统内镜治疗组（*n*=47）	统计值	*P*值
首次治疗组织胶使用量（mL）	3.63±1.83	3.07±1.67	*t*=1.532	0.129
总组织胶使用量（mL）	3.82±1.88	4.88±1.72	*t*=−2.830	0.006
首次治疗硬化剂使用量（支）	2.92±1.17	2.35±1.02	*t*=2.172	0.075
总硬化剂使用量（mL）	33.70±1.20	32.10±1.25	*t*=0.620	0.538
内镜治疗次数	1.08±0.28	2.20±0.41	*t*=−15.671	0.001
术后6个月曲张静脉变化（例）			χ^2=7.078	0.029
根除	12	4		
实变减轻	37	40		
无变化或加重	0	3		
术后6个月再出血（例）	2	1		>0.05

表3 PCSS与传统内镜方法治疗GOV的安全性比较
Table 3 Comparison of the safety profiles between PCSS and traditional endotherapy in the treatment of GOV

不良反应及并发症	PCSS组（n=49）	传统内镜治疗组（n=47）
腹痛（例）	1	2
恶心呕吐（例）	0	1
发热（例）	1	1
新发门静脉血栓（例）	0	1
异位栓塞（例）	1	0
总发生率[例（%）]	3（6.1）	5（10.6）

组为（5.75±0.99）分，治疗3个月后随访时，PCSS组Child-Pugh评分为（5.33±1.03）分，传统内镜治疗组为（5.70±0.90）分，两组患者肝功能均有好转趋势，PCSS组更明显。

3 讨论

门静脉高压性GOV破裂出血治疗方法主要包括药物、内镜、血管介入及外科手术等[6-7]。相较于其他有创性治疗方法，内镜具有微创、风险低、可反复多次、术后恢复快、兼具诊疗、对患者一般状况要求低且相对廉价等优点，是我国肝硬化患者治疗静脉曲张及出血的重要方法。食管静脉曲张和GOV1型胃静脉曲张主要采用内镜曲张静脉套扎术（endoscopic variceal ligation，EVL）和内镜曲张静脉硬化术（endoscopic injection sclerosis，EIS）治疗，GOV2和孤立性胃静脉曲张1型（IGV1）主要采用组织胶注射治疗[8]。传统的内镜治疗方法存在着一些固有的缺点：（1）EVL只能套扎黏膜及黏膜下层的血管，无法干预穿通支静脉，导致术后有较高的复发率（62%），且术后的瘢痕纤维化导致再处理困难[9]；（2）EIS通过向血管内注射硬化剂，形成血栓性静脉炎，破坏血管，可干预穿通支血管[10]，但EIS有较高的不良反应（高达40%），如肾脏和肺部的不良反应，食管溃疡、狭窄、穿孔甚至死亡[11]；（3）组织胶注射治疗可有效闭塞胃静脉曲张，但操作时需精准注射至血管内，否则容易出现黏膜溃疡；且无法精准把控血管完全闭塞所需的准确剂量，注射过多容易出现栓塞并发症，栓塞不全则出现排胶出血。PCSS有效克服了传统内镜治疗方法的缺陷。EUS可以发现标准胃镜无法识别或确定的曲张静脉，可全面评估侧支循环，在腹部增强CT的辅助下，准确锁定来源支供血管，结合彩色多普勒功能，提供血流速度和变化等血流动力学信息，既可以在术前充分了解胃和食管腔内外血管，还能在术后实时评估疗效[12]，从曲张静脉源头进行治疗，疗效更好，避免反复治疗后引起的食管狭窄、食管功能异常导致的吞咽困难及排胶出血等并发症。

PCSS是一项耐受性好、安全性高的治疗方法。本研究中有1例患者术后出现脾梗死，结合患者术后腹部CT，考虑EUS超选时，将脾静脉误认为是来源支靶血管所致，提示PCSS需要有一定的EUS血管介入治疗经验的医师进行操作。无1例患者出现其余的栓塞性并发症，总不良反应发生率低。2例患者在术后6个月内发生再出血，再出血发生率与传统内镜治疗相当。这2例再出血患者经二次PCSS治疗后，复查曲张静脉基本消失，再出血原因考虑为未能完全封闭主干血管，残留分支血管供血所致。

有研究表明，胃旁有粗大静脉的患者对于传统内镜治疗应答差[13]，食管旁的粗大静脉与EVL及EIS术后曲张静脉复发相关[14-15]。PCSS的技术重点是在腹部增强CT及门静脉血管成像辅助下，通过EUS超选GOV的壁外段来源支作为靶血管进行组织胶精准注射，从源头上阻断GOV的血流来源。本研究发现，与传统内镜治疗相比，在不增加并发症的前提下，PCSS治疗次数更少，曲张静脉的减轻程度和根除率高，显示出明显的优势。

PCSS与TIPS、BRTO等介入治疗相比，设备和技术门槛低，对患者一般状况和基础肝功能要求也更低。TIPS可有效降低门静脉压力，从源头上解决静脉曲张的问题，但TIPS术后有20%～30%的患者会出现肝性脑病[16-17]，且随着门静脉血流的减少，会出现肝功能的恶化[18]。BRTO是治疗胃静脉曲张的一种方法，可用于急诊止血和择期治疗，但是术后门静脉压力会升高，有再出血风险，还存在血红蛋白尿和术后疼痛等副作用[19]。PCSS对患者的筛选门槛低，技术及设备要求均不高，术后患者肝功能有改善的趋势，不会导致肝功能的恶化；术后门静脉压力虽然未检测，但未增加再出血率，均体现其优势。

除了内镜直视下静脉曲张的组织胶注射治疗外，组织胶栓塞治疗还包括：（1）EUS引导的细针注射治疗；（2）EUS引导的弹簧圈置入联合组织胶栓塞治疗[20]。EUS引导的组织胶注射治疗的效果是目前研究的热点，系统回顾荟萃分析表明[21]：EUS引导的弹簧圈置入联合组织胶栓塞治疗，其有效率、再出血率和静脉曲张复发率均表现最佳；EUS引导的细针注射治疗和内镜直视治疗组间无明显差异。EUS引导的弹簧圈置入联合组织

胶栓塞治疗与PCSS的区别主要在于，弹簧圈治疗针对的是壁内胃曲张静脉本身，没有对曲张静脉的来源支血管进行干预，所以主要应用于胃静脉曲张患者（GOV2和IGV1）[21]，欧洲胃肠病学会推荐在经验丰富和熟练掌握此项技术的中心施行[22]。PCSS针对的是胃静脉曲张的来源支血管，本研究主要的目标人群是无粗大门体分流的食管胃连通型静脉曲张患者（GOV1和GOV2），对合并门体分流患者是否具有同样的安全性和疗效，仍需进一步的大样本随机对照研究进一步明确。

综上所述，EUS联合腹部门静脉血管成像可以全面评估门静脉高压和食管、胃腔内外的血管形态和血流动力学状况，精准实现来源支靶血管的穿刺和封闭，在不降低安全性的前提下，明显提高了疗效，弥补了传统内镜治疗的短板。本研究也存在一些缺陷，传统内镜治疗后通过针鞘触碰来明确胃曲张静脉是否完全闭塞，存在一定主观性，且治疗前胃曲张静脉的最大直径只能进行主观评估，故这两个变量均未在结果中体现；另外，PCSS对不同类型的胃静脉曲张疗效是否存在差异未行分析，因GOV2型患者例数较少，未能细化分析和研究。门静脉高压的血管网络具有其复杂性，PCSS对门静脉压力的影响、对静脉曲张的长期疗效、对患者生存的影响仍需要更深入和更长时间的随访与观察，后期将会开展一系列研究，以期获得更多的经验和证据。

伦理学声明：本研究方案于2024年3月15日经由首都医科大学附属北京地坛医院伦理委员会审批，批号：京地伦科字【2024】第（025）-01号，所纳入患者均签署知情同意书。

利益冲突声明：本文不存在任何利益冲突。

作者贡献声明：马佳丽、梁秀霞负责课题设计；马佳丽负责资料分析，撰写论文；何玲玲参与收集数据，修改论文；魏红山、李坪、梁秀霞、马佳丽负责拟定写作思路，指导撰写文章并最后定稿。

参考文献：

[1] MAYDEO A, PATIL G. How to approach a patient with gastric varices[J]. Gastroenterology, 2022, 162(3): 689-695. DOI: 10.1053/j.gastro.2021.12.277.

[2] WENDY TAN AY, CHIENG JY. Endoscopic variceal ligation as primary prophylaxis for esophageal variceal bleeding at a Malaysian tertiary hospital[J]. Med J Malaysia, 2018, 73(6): 361-364.

[3] GARCIA-TSAO G, SANYAL AJ, GRACE ND, et al. Prevention and management of gastroesophageal varices and variceal hemorrhage in cirrhosis[J]. Hepatology, 2007, 46(3): 922-938. DOI: 10.1002/hep.21907.

[4] ZHANG MY, LI P, MOU HJ, et al. Clip-assisted endoscopic cyanoacrylate injection for gastric varices with a gastrorenal shunt: A multicenter study[J]. Endoscopy, 2019, 51(10): 936-940. DOI: 10.1055/a-0977-3022.

[5] Esophagogastric Varices Group of Chinese Society of Digestive Endoscopology. Trial protocol for endoscopic diagnosis and treatment of gastrointestinal varicose veins and bleeding (2009)[J]. China Contin Med Educ, 2010, 2(6): 21-26.
中华医学会消化内镜学分会食管胃静脉曲张学组. 消化道静脉曲张及出血的内镜诊断和治疗规范试行方案（2009年）[J]. 中国继续医学教育, 2010, 2(6): 21-26.

[6] KAPLAN DE, RIPOLL C, THIELE M, et al. AASLD Practice Guidance on risk stratification and management of portal hypertension and varices in cirrhosis[J]. Hepatology, 2024, 79(5): 1180-1211. DOI: 10.1097/HEP.0000000000000647.

[7] ZHANG S, ZHANG XB, LIU YD, et al. Endoscopic management of esophagogastric varices in patients with liver cirrhosis[J/OL]. Chin J Gastrointestial Endoscopy (Electronic Editon), 2024, 11(3): 191-194. DOI: 10.3877/cma.j.issn.2095-7157.2024.03.010.
张帅, 张晓彬, 刘迎娣, 等. 肝硬化食管胃静脉曲张的内镜管理[J/OL]. 中华胃肠内镜电子杂志, 2024, 11(3): 191-194. DOI: 10.3877/cma.j.issn.2095-7157.2024.03.010.

[8] de FRANCHIS R, BOSCH J, GARCIA-TSAO G, et al. Baveno VII - Renewing consensus in portal hypertension[J]. J Hepatol, 2022, 76(4): 959-974. DOI: 10.1016/j.jhep.2021.12.022.

[9] KRIGE J, JONAS E, KOTZE U, et al. Defining the advantages and exposing the limitations of endoscopic variceal ligation in controlling acute bleeding and achieving complete variceal eradication[J]. World J Gastrointest Endosc, 2020, 12(10): 365-377. DOI: 10.4253/wjge.v12.i10.365.

[10] ALI SM, WU SB, XU HW, et al. A prospective study of endoscopic injection sclerotherapy and endoscopic variceal ligation in the treatment of esophageal varices[J]. J Laparoendosc Adv Surg Tech A, 2017, 27(4): 333-341. DOI: 10.1089/lap.2016.0436.

[11] SCHUMAN BM, BECKMAN JW, TEDESCO FJ, et al. Complications of endoscopic injection sclerotherapy: a review[J]. Am J Gastroenterol, 1987, 82: 823-830.

[12] O'ROURKE J, TODD A, SHEKHAR C, et al. EUS-guided thrombin injection and coil implantation for gastric varices: Feasibility, safety, and outcomes[J]. Gastrointest Endosc, 2024, 100(3): 549-556. DOI: 10.1016/j.gie.2024.01.044.

[13] TSENG Y, MA LL, LUO TC, et al. Patient response to endoscopic therapy for gastroesophageal varices based on endoscopic ultrasound findings[J]. Gut Liver, 2018, 12(5): 562-570. DOI: 10.5009/gnl17471.

[14] CARNEIRO FOAA, RETES FA, MATUGUMA SE, et al. Role of EUS evaluation after endoscopic eradication of esophageal varices with band ligation[J]. Gastrointest Endosc, 2016, 84(3): 400-407. DOI: 10.1016/j.gie.2016.02.006.

[15] IRISAWA A, SAITO A, OBARA K, et al. Endoscopic recurrence of esophageal varices is associated with the specific EUS abnormalities: Severe periesophageal collateral veins and large perforating veins[J]. Gastrointest Endosc, 2001, 53(1): 77-84. DOI: 10.1067/mge.2001.108479.

[16] SOMEBERG KA. TIPS: safe, effective, better?[J]. Am J Gastroenterol, 1997, 92(9): 1412-1416.

[17] LIANG A, BRAR S, ALMAGHRABI M, et al. Primary prevention of hepatic encephalopathy post-TIPS: A systematic review and meta-analysis[J]. Medicine (Baltimore), 2023, 102(38): e35266. DOI: 10.1097/MD.0000000000035266.

[18] ZHANG H, XIAO JQ, TU JJ, et al. Prevention of variceal rebleeding in cirrhotic patients with spontaneous portosystemic shunts: Transjugular intrahepatic portosystemic shunt versus endoscopic treatment[J]. Eur J Gastroenterol Hepatol, 2021, 33(5): 752-761. DOI: 10.1097/MEG.0000000000002079.
[19] KHAKWANI A, TRIVEDI M, AFZAL M, et al. Use of balloon occluded retrograde transvenous obliteration (BRTO) for treatment of gastric varices: A narrative review[J]. Cureus, 2023, 15(4): e38233. DOI: 10.7759/cureus.38233.
[20] MOHAN BP, CHANDAN S, KHAN SR, et al. Efficacy and safety of endoscopic ultrasound-guided therapy versus direct endoscopic glue injection therapy for gastric varices: Systematic review and meta-analysis[J]. Endoscopy, 2020, 52(4): 259-267. DOI: 10.1055/a-1098-1817.
[21] SAMANTA J, NABI Z, FACCIORUSSO A, et al. EUS-guided coil and glue injection versus endoscopic glue injection for gastric varices: International multicentre propensity-matched analysis[J]. Liver Int, 2023, 43(8): 1783-1792. DOI: 10.1111/liv.15630.
[22] GRALNEK IM, CAMUS DUBOC M, GARCIA-PAGAN JC, et al. Endoscopic diagnosis and management of esophagogastric variceal hemorrhage: European Society of Gastrointestinal Endoscopy (ESGE) Guideline[J]. Endoscopy, 2022, 54(11): 1094-1120. DOI: 10.1055/a-1939-4887.

收稿日期：2024-10-16；**录用日期**：2024-11-20
本文编辑：刘晓红

引证本文：MA JL, HE LL, WEI HS, et al. Safety and efficacy of puncture cyanoacrylate selective seal under endoscopic ultrasound versus traditional endoscopy in treatment of gastroesophageal varices: A randomized controlled trial[J]. J Clin Hepatol, 2025, 41(6): 1113-1119.
马佳丽, 何玲玲, 魏红山, 等. 超声内镜下选择性食管胃静脉曲张来源支穿刺组织胶封闭术与传统内镜治疗的随机对照研究[J]. 临床肝胆病杂志, 2025, 41(6): 1113-1119.

·国外期刊精品文章简介·

Hepatology Research | CXCL6：胆道闭锁中的新型胆管标志物及MMP7下游靶点

胆道闭锁是一种严重的婴儿肝胆疾病。胆道闭锁患儿胆汁引流受阻，肝内胆汁淤积，最终会使得肝损伤不断加重。尽管基质金属蛋白酶7(MMP7)已被确定为可用于胆道闭锁诊断的生物标志物，但其在胆道闭锁发病中的作用机制尚不清楚。

2025年6月，复旦大学附属儿科医院王军锋、郑珊和陈功团队在*Hepatology Research*发表的研究发现，趋化因子CXCL6是MMP7的下游靶点，并在胆道闭锁患儿的胆管上皮细胞中特异性高表达。研究团队通过单细胞转录组测序、qRT-PCR、Western Blot、免疫组化、ELISA等多种手段对临床组织和血清样本进行多维度分析后发现，CXCL6和MMP7在胆道闭锁患儿胆管上皮细胞中特异性高表达，且两者表达水平呈正相关。此外，CXCL6和MMP7的表达与胆道闭锁患者的肝纤维化程度密切相关。体外细胞实验进一步证实，MMP7调控胆管上皮细胞CXCL6表达，进而可能参与胆道闭锁的病理生理过程。

该研究首次揭示了CXCL6是胆道闭锁的一种新型胆管标志物。CXCL6是MMP7的下游靶点，MMP7的表达能够在胆管上皮细胞中促进CXCL6的产生。MMP7和CXCL6可能在胆道闭锁肝纤维化的进程中发挥重要作用。这为胆道闭锁的诊断和治疗提供了新的潜在靶点。

摘译自 KONG F, JIANG J, DU M, et al. CXCL6 is a novel biliary marker and a downstream target of MMP7 in biliary atresia[J]. Hepatol Res, 2025. DOI: 10.1111/hepr.14217. [Online ahead of print]

（复旦大学附属儿科医院普外科 孔繁阳 王军锋 报道）