doi:10.3969/j.issn.1005-3697.2020.01.01

❖论著❖

移植同种异体骨髓间充质干细胞对兔椎间盘退变早期的干预实验研究

白亦光[1],陈巧玲[2],刘康[3],肖东琴[3],罗翔伟[1],林涛[1],杨泽龙[1],冯刚[3]
(川北医学院第二临床医学院·南充市中心医院,1.骨科;2.肿瘤科;3.组织工程与干细胞研究所;四川 南充 637000)

【摘要】**目的:** 在诱导椎间盘退变的早期移植同种异体兔骨髓间充质干细胞(BMSC),观察 BMSC 对退变椎间盘的修复效果。**方法:** 体外分离、培养 BMSC,并通过组织化学染色、免疫组织化学和免疫荧光染色对其进行鉴定。采用穿刺抽吸法建立兔椎间盘退行性变模型,造模同期进行细胞移植治疗。27 只 5 月龄日本大耳白兔随机分为正常对照组(NC 组)、BMSC 移植组(BMSC 组)、DMEM 培养基组(DMEM 组),每组各 9 只。每只实验动物的 L_{3-4}、L_{4-5}和 L_{5-6}作为实验干预椎间盘。术后 4、8、12 周分别利用标准化 T2 加权像信号强度(%ST2WI)、病理组织学、退变分数、免疫组化染色、免疫荧光染色以及二型胶原(Collagen Ⅱ)和蛋白聚糖(aggrecan)mRNA 表达水平评价修复效果。**结果:** 术后 12 周,DMEM 组的%ST2WI 值、Collagen Ⅱ和 aggrecan 的 mRNA 表达量均低于其它各组($P<0.05$),NC 组和 BMSC 组比较,差异无统计学意义($P>0.05$);NC 组和 BMSC 组退变分数低于 DMEM 组($P<0.05$),NC 组和 BMSC 组比较,差异无统计学意义($P>0.05$);NC 组、BMSC 组的 Collagen Ⅱ免疫组化和 aggrecan 免疫荧光染色均显示强阳性,而 DMEM 组随着时间的推移阳性逐渐减弱。**结论:** 在退变早期移植同种异体的兔 BMSC 能有效抑制椎间盘的退变。

【关键词】骨髓间充质干细胞;椎间盘退行性变;干细胞移植
【中图分类号】R394.2 【文献标志码】A

Experimental study on the restraining effects of intervertebral discs degeneration of early stage by transplantation of allogeneic bone marrow mesenchymal stem cell

BAI Yi-guang[1], CHEN Qiao-ling[2], LIU Kang[3], XIAO Dong-qin[3], LUO Xu-wei[1], LIN Tao[1], YANG Ze-long[1], FENG Gang[3]
(1. *Departments of Orthopaedics*; 2. *Departments of Oncology*; 3. *Institute of Tissue Engineering and Stem Cells, Nanchong Central Hospital, the Second Clinical Institute of North Sichuan Medical College, Nanchong* 637000, *Sichuan, China*)

【**Abstract**】**Objective**: The aim of this study was to observe on the repair effect of rabbits' degenerative intervertebral disc on early stage with bone marrow mesenchymal stem cell (BMSC) transplantation. **Methods**: BMSC was isolated and cultured in vitro, and identified with histochemical staining, immunochemical staining and Immunofluorescence staining. The intervertebral discs degeneration animal model was constructed by the conventional punctured method and at the same time BMSC was transplanted into the rabbit's model of disc degeneration. 27 Japanese white rabbits of 5-month-old were randomly divided into three groups: normal control group (NC group), BMSC transplantation group (BMSC group) and DMEM medium group (DMEM group), 9 cases in each group. L_{3-4}, L_{4-5} and L_{5-6} intervertebral discs were set as samples of experiment in every rabbit. In 4, 8 and 12 weeks after the transplantation, repair effect of rabbits' degenerative intervertebral discs were evaluated by standard T2-weighted image ratio (%ST2WI), histology, degeneration score, immunochemical staining, Immunofluorescence staining, and mRNA expression levels of collagen II and aggrecan. **Results**: In 12 weeks after cell-transplantation, standard T2-weighted image ratio (%ST2WI), mRNA expression levels of collagen II and aggrecan for DMEM group were significantly lower than other groups ($P<0.05$). There was no difference between NC group and BMSC group ($P>0.05$). The degeneration score for the NC and BMSC groups was significantly lower than that of the DMEM group ($P<0.05$). There was no significant difference between NC and BMSC groups ($P>0.05$). Immunofluorescence staining of Collagen Ⅱ and aggrecan indicated obviously positive in NC and BMSC groups, and that of DMEM group gradually weakened with the change of time. **Conclusion**: In the early stage of degeneration, BMSC can effectively inhibit the degeneration of intervertebral disc.

基金项目: 国家自然科学基金(81171472、81071270、30872614);四川省南充市校科技战略合作专项(18SXHZ0539);四川省卫计委课题(16PJ202)
作者简介: 白亦光(1986-),男,博士,主治医师。E-mail:baiyiguang@163.com
通讯作者: 冯刚,博士,教授。E-mail:fenggangncch@163.com

【Key words】 Bone marrow mesenchymal stem cell; Intervertebral disc degeneration; Stem cell transplantation

椎间盘退行性变(intervertebral disc degeneration, IDD)是引起下腰部疼痛症状常见的原因,也是中老年人的常见病、多发病。IDD具体表现为椎间盘组织含水量逐渐缓慢减少,髓核组织内部张力进行性下降,弹性消失,椎间盘高度降低,纤维环生理结构紊乱,产生向心性小裂隙。其确切的病理生理机制到目前为止尚不十分清楚,很多学者认为是生物介导、年龄增长、椎间盘内部营养失衡等多种因素造成的结果。由于椎间盘是体内最大的无血管组织,它的细胞处于一种较为"恶劣"的微环境,髓核组织仅靠上下的软骨终板血管弥散作用获取少量的营养,而纤维环表层的外周细胞通过邻近的韧带内的血管获取营养,故而椎间盘一旦开始发生退变后较难自行恢复。且随着病程的进展,终板发生钙离子沉积骨化,营养的提供(如葡萄糖、氧分等)也变得越来越受限[1],进而髓核组织内细胞外基质含量减少,髓核细胞活性降低,最终椎间盘功能丧失。

骨髓间充质干细胞(bone marrow mesenchymal stem cells, BMSCs)是一种在组织工程领域应用非常广泛的细胞。免疫研究[2]表明B细胞的活性,同种异体移植的BMSCs也未引起宿主的免疫反应,由于其本身的多向分化潜能及较低的免疫原性使之成为IDD研究中的理想种子细胞。本实验将骨髓间充质干细胞进行造模时的同期移植,以观察在这种在椎间盘退变发生早期,骨髓间充质干细胞在椎间盘内的生存情况以及其对椎间盘退变过程的抑制作用。

1 材料与方法

1.1 实验动物、试剂及仪器

健康2周龄日本大耳白兔4只,雌雄不限,体重0.5 kg左右。5月龄日本大耳白兔(川北医学院动物中心提供)27只,雌雄不限,体重(2.5±0.25)kg。CO_2孵箱购于美国Theromo公司;甲苯胺蓝、番红O染液;倒置相差显微镜购于日本Nikon公司;超净工作台购于美国Airtech公司;Ⅱ型胶原免疫组化试剂盒购于美国Chondrex公司。

1.2 方法

1.2.1 *动物模型的建立* 用21 G针头在椎间盘纤维环的中点刺入纤维环5 mm,回抽针筒至3 mL维持5 s,抽取髓核组织,吸出髓核组织大约湿重5~8 mg[3]。

1.2.2 *BMSCs的分离培养与鉴定* 健康2周龄日本大耳白兔4只,无菌条件下取下兔的股骨、胫骨。将组织放入含有20% FBS及双抗(青霉素100 U/mL、链霉素100 U/mL)的杜尔贝科改良老鹰培养基(dulbecco's modified Eagle's medium, DMEM)培养液的无菌培养瓶中;用无菌剪刀从骨骼两端剪断,将装有含肝素钠的DMEM培养基的5 mL注射器的针头插入骨髓腔,反复冲洗骨髓腔,收集骨髓混合液;将获得的骨髓混合液置入15 mL的离心管内,1 500 rpm离心5 min;吸取上层液体,用含体积分数为10% FBS的DMEM培养液(含青霉素100 U/mL,链霉素100 mg/mL)反复吹打重悬细胞,制成单细胞悬液;将获取的细胞悬液接种在T75培养瓶中,置于37 ℃、体积分数为5%的CO_2饱和湿度温养箱中静置培养;每2~3 d换培养液1次,每2 d用倒置显微镜观察细胞贴壁及生长情况。将原代BMSC按1×10^4个/mL接种至含盖玻片的6孔培养板中进行细胞爬片。光镜下观察大体形态,并使用番红O及甲苯胺蓝染色对骨髓间充质干细胞进行鉴定(相关实验结果已发表[4])。

1.2.3 *BMSC的移植* (1)分组:取(2.5±0.25)kg的5月龄日本大耳白兔27只(川北医学院实验动物中心提供),雌雄不限,随机分为正常对照组(NC组)、BMSC移植组(BMSC)、DMEM阴性对照组(DMEM),每组各9只。(2)除NC组外,每只动物采用髓核穿刺抽吸法来建立退变动物模型[3],造模完成后,将制备好的约30 μL含有BMSCs,1×10^6的细胞悬浊液经带有29 G针头的1 mL胰岛素注射器穿刺移植入各处理组动物的椎间盘中心[5],使用组织粘合剂封堵穿刺孔,防止细胞流出;DMEM组注入30 μL不含细胞的DMEM培养液。缝合肌肉、皮肤组织,伤口消毒后送回动物房;术后连续3 d肌注青霉素素预防感染。

1.2.4 *检测指标* (1)影像学MRI观察。术后4、8、12周,各组兔在耳缘静脉麻醉下行MRI腰椎矢状位扫描,在腹部放置水囊进行信号标准化处理,得出%ST2WI值,通过椎间盘矢状面,采用自旋回波序列,T2加权像序列重复时间(TR)为3 500 ms,回波时间(TE)为120 ms,层厚为3 mm。测量髓核T2值,采用TIFF image and quantified with a CS Analyzer version 2.01软件计算术后各时间点%ST2WI变化比值(以腹部放置的水囊为标准)。(2)病理组织学染色观察。术后4、8、12周,耳缘静脉空气5 mL栓塞处死动物,暴露上下椎板及椎间盘,放入10%固定脱钙液中固定脱钙1周。石蜡包埋椎间盘组织,组织切片取正中矢状位,厚度5 μm。实验椎间盘组织切片进行HE染色和番红O染色。HE组织染色步骤为:脱蜡至水;苏木素染色15 min;水冲洗至组织反蓝;1%盐酸乙醇分色3 s;伊红液复染1 min;梯

度酒精脱水,二甲苯透明,中性树脂封片;根据染色结果按照病理组织学分级量表进行评分(表 1);番红 O 染色步骤为:脱蜡至水;PBS 冲洗后 4% 多聚甲醛室温固定 30 min,PBS 冲洗 3 次;苏木素染色 10 min,水洗;0.2% 亮绿染色 10 min,PBS 冲洗 3 次;0.1% 番红 O 染色 10 min,PBS 冲洗 3 次;1% 盐酸酒精分化液 3 s,烘干后树脂封片后镜下观察。(3)免疫组织化学染色和免疫荧光染色。Collagen Ⅱ免疫组织化学染色检测(参照 Chondrex 公司 collagen Ⅱ免疫组织化学染色试剂盒)步骤如下:将石蜡组织切片脱蜡至水;用 PBS 冲洗后 4% 多聚甲醛室温固定 30 min,行免疫组化检测;2% 牛透明质酸酶封闭 30 min,PBS 冲洗 3 次;3% 过氧化氢封闭 10 min,PBS 冲洗 3 次;Ⅱ型胶原一抗(小鼠抗兔)封闭 4 ℃过夜,PBS 冲洗 3 次;添加二抗(山羊抗小鼠)在室温下孵育 1 h,PBS 冲洗 3 次;DAB 显色 1 h,PBS 冲洗 3 次,中性树脂封片,显微镜下观察。(4)Real time-PCR 检测(参照 Fermentas 两步法 PCR 试剂盒)。手术干细胞移植后 4、8、12 周后处死动物,游离出椎间盘,液氮下环境下研磨提取总 RNA,逆转录为 cDNA,进而开始 collagen Ⅱ、aggrecan、GAPDH 基因表达 RT-PCR 检测。各蛋白基因的上下游引物见表 2。

表 1　病理组织学分级量表

部位	标准	分值(分)
纤维环	1. 正常:纤维软骨的形态(后面观为 U 形;前面观轻微的前突没有破坏的纤维环和没有出现扭曲的表现	1
	2. 破坏的纤维环 <30%	2
	3. 破坏的纤维环≥30%	3
纤维环与髓核之间的分界	1. 正常	1
	2. 轻度不清晰	2
	3. 中度或者严重不清晰	3
髓核的细胞结构	1. 正常:正常的细胞结构,凝胶状的细胞外基质中细胞胞液丰富	1
	2. 细胞量轻微下降,细胞胞液较少	2
	3. 细胞量中度或者严重下降,细胞细胞胞液极度减少	3
髓核的细胞外基质	1. 正常的凝胶状表现	1
	2. 细胞外基质轻微收缩	2
	3. 细胞外基质中毒或者严重收缩	3

注:退变椎间盘的组织学分级按照 4 个标准评分:正常椎间盘 4 分,严重退变椎间盘 12 分,小数点后一位表示对椎间盘整体结构的评价。

表 2　引物序列

序列名称	正义链	反义链
Collagen II(198kb)	ACGCTCAAGTCCCTCAACA	TGCGAGTTCAGGGAGTTGA
Aggrecan(223kb)	TCTATCCAGTAGTCACCGCTCT	AGATAGGTCATCAGTGGCGAGA
GAPDH(820kb)	TGCTTCTAGGCGGAGTGTTA	CGTCACATGGCATCTCACGA

注:椎间盘组织 RNA 提取采用 Trizol 试剂盒,提取组织 RNA 时,每 50~100 mg 组织用 1 mL Trizol 试剂对组织进行裂解;其余步骤同前。

1.3　统计学分析

采用 SPSS13.0 统计软件对数据进行处理,计量资料以($\bar{x} \pm s$)表示,多组间变量的差异比较采用单因素方差分析 AVONA 法,组间两两比较用 LSD 和 SNK 检验方法。以 $P<0.05$ 为差异有统计学意义。

2　结果

2.1　MRI %ST2WI 值检测结果

BMSC 组和正常对照组% ST2WI 值变化趋势类似,两者各时间点比较,差异无统计学意义,提示二者均能有效的维持% ST2WI 值;NC 组、BMSC 组在术后 4 周、8 周、12 周时% ST2WI 值明显高于 DMEM 组($P<0.05$),提示 BMSC 组能有效维持髓核组织内的含水量。见图 1。

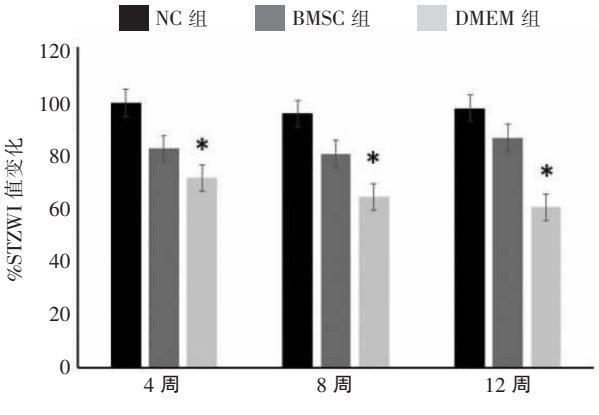

图 1　术后各个时间点%ST2WI 值变化

*$P<0.05$,与 BMSC 组相比。

2.2　术后 12 周椎间盘矢状面大体观察

NC 组纤维环完整有序,髓核组织为透明凝胶状态,椎体边缘未见增生骨赘;BMSC 组提示纤维环纹理维持良好,髓核组织状态基本正常;DMEM 组出现明显退变,椎体边缘出现骨赘,纤维环纹理紊乱,髓核组织变性,与椎间盘界限模糊。见图 2。

2.3 组织切片染色结果及组织学评分

NC组HE染色结果显示髓核组织成椭圆形,可见较多细胞及细胞外基质,边界清晰完整,周围纤维环层次分明,无明显紊乱,番红O染色结果显示均质红染;BMSC组HE染色结果显示髓核组织区域可见大量细胞团块及明显的细胞外基质,番红O染色结果显示均质红染,与纤维环边界清晰,纤维环轻度紊乱,术后12周可见细胞团明显增多,细胞外基质明显丰富,纤维环层次仍表现为轻度紊乱;DMEM组术后12周时椎间盘显示出髓核缺如或空洞,显示出明显的退变征象。见图3。

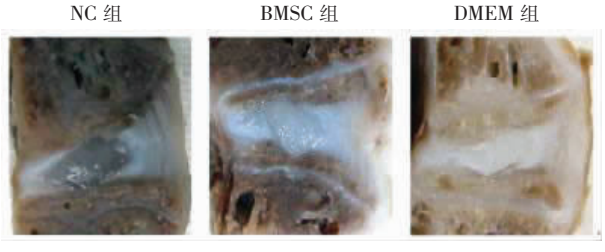

图2 术后12周椎间盘矢状面大体观察

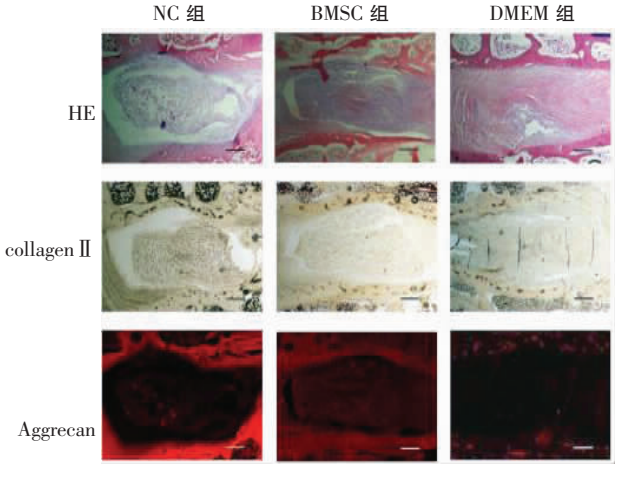

图3 术后12周HE染色、collagen Ⅱ和aggrecan免疫荧光染色结果(×40,bar=300 μm)

根据组织学评分量表,得出各时间点椎间盘的退变程度的评分,NC组退变分数低于BMSC组、DMEM组($P<0.05$);BMSC组退变分数低于DMEM组($P<0.05$);BMSC组与正常对照组之间比较,差异无统计学意义($P>0.05$)。

表3 各组不同时间点退变分数的动态变化($\bar{x}\pm s$)

	4周	8周	12周
NC组($n=9$)	4±0.0	4±0.0	4±0.0
BMSC组($n=9$)	6.4±0.7	6.3±0.8	6.2±0.7
DMEM组($n=9$)	8±0.7	11.2±0.8	12±0.6*

*$P<0.05$,与其他组相比。

2.4 Real-time PCR测定结果

NC组collagen Ⅱ和aggrecan mRNA的表达水平基本趋于稳定。术后12周,real-time PCR检测显示DMEM组collagen Ⅱ和aggrecan mRNA的表达明显低于其他组($P<0.05$);BMSC组和NC组collagen Ⅱ和aggrecan mRNA的表达差异无统计学意义($P>0.05$)。见图4、图5。

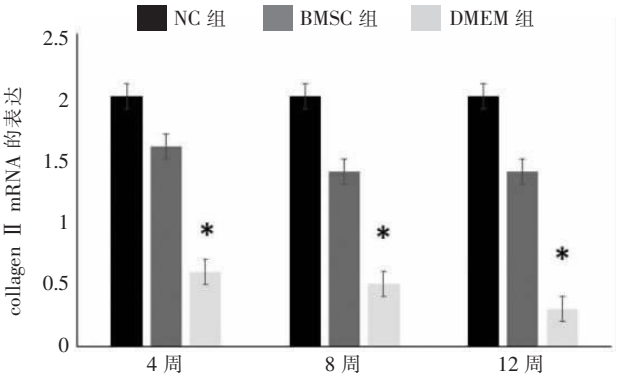

图4 各组不同时间点collagen Ⅱ mRNA的表达水平

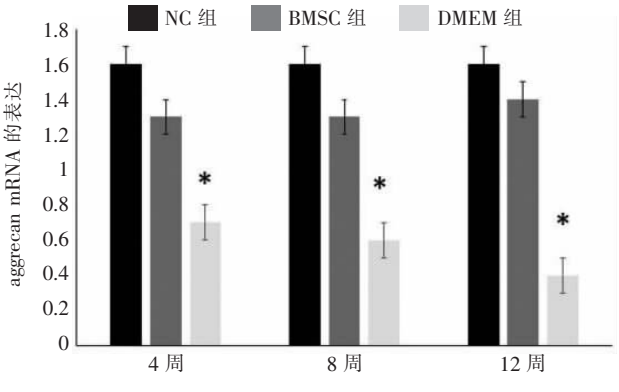

图5 各组不同时间点aggrecan mRNA的表达水平

3 讨论

建立有效、可靠的IDD动物模型是研究其发生机制的基础,也为治疗方式提供实验模型[6]。建立IDD模型的方式有很多,标准尚未达成统一。目前,较为常用的模型均为诱发性退变,以直接干预损伤椎间盘结构诱发退变应用最为广泛。

人类IDD的原因多与生活工作习惯相关,而非损伤性退变过程。完全模拟人类椎间盘退变过程所用周期较长,故而实验采用纤维环损伤的建立模型的方式较为多见[7]。椎间盘退变模型的建立应当具有特点如下:(1)能再现椎间盘退变的客观规律;(2)具备高重复性、可靠性;(3)尽可能与人类退变过程相似;本实验通过空针穿刺抽吸出5~8 mg(湿重)的髓核组织,此方法对实验动物椎间盘创伤小,使髓核组织丧失一定的体积,减少其含水量,髓核内静水压下降,诱发其发生退变,此方法能更好的模拟IDD早期病程中的髓核生物学功能丧失的基本特征,可以作为针对细胞移植治疗IDD的可靠动物模型。

BMSC 是一种在组织工程领域应用非常广泛的干细胞,但是 BMSC 的体外扩增效率也较稳定,有足够的细胞来源。本实验中在采用穿刺抽吸法造模时同期进行 BMSC 的移植,观察在椎间盘发生退变的早期,尽管 BMSC 本身无法分泌类似髓核细胞的细胞外基质,但是 BMSC 的取材及增殖能力均明显强于髓核细胞并且在特定的环境下可以分化成为类软骨细胞的表型[8]。得出的实验结果提示可以抑制椎间盘继续发生退变。在实验周期方面,本实验选取 12 周作为观察的时间周期,对于细胞移植治疗 IDD 较长期的观察仍然需要进一步研究。

在使用干细胞对椎间盘退变的干预实验中,细胞数量也是一个非常重要的因素,本实验的目的主要是探讨同种异体 BMSC 在早期对椎间盘组织退变的干预作用,使用的细胞数量为 1×10^6 的细胞悬浊液,并使用组织粘合剂封堵穿刺孔,防止细胞流出。使用该数量级的细胞数,是参考了国外学者多数认可的使用量[9],尽量的考虑了在细胞培养和转移过程中凋亡、老化以及在干细胞移植后细胞漏出的多方面因素,也许该细胞数量的浓度并不是抑制早期退变的最佳细胞浓度,但在实验过程中发现,是完全可以满足实验的要求和达到实验目的的。

在自然衰老的过程中,椎间盘高度的下降与髓核组织中蛋白多糖含水量的下降有关[10-11]。临床诊断 IDD 时,MRI T2 加权像显示的椎间盘信号强度是评价是否发生退变的重要参数,MRI T2 加权像的信号可以直接反应椎间盘组织内的含水量,是较为敏感的评价指标,椎间盘内髓核组织的修复也直接表现为蛋白聚糖及其含水量的恢复。术后 12 周 DMEM 组 MRI 显示明显的信号降低,表明髓核组织内含水量显著下降,退变程度较为严重。故而,单纯使用 DMEM 培养基注射无法达到类似于种子细胞移植的修复效果,而 BMSC 组髓核组织信号轻微的降低,形态结构仍然相对完整。基于上述观察到的影像学改变,表明通过 BMSC 的早期移植的技术可以抑制椎间盘退行性变。

为了进一步观察 BMSC 对 IDD 的修复效果,本实验还进行了组织学染色和免疫组化染色。HE 染色结果可以显示出椎间盘清晰的结构,BMSC 组在椎间盘结构完整性方面强于 DMEM 组。由于 HE 染色无法显示出髓核组织的内部蛋白成分,所以本实验又进行了番红 O 染色和免疫组化染色,collagen II 和 aggrecan 是 BMSC 的主要细胞外基质,aggrecan 免疫荧光染色和番红 O 染色均显示髓核组织中 aggrecan 的蛋白表达情况。免疫组化染色显示在 BMSCs 组中髓核组织呈现广泛的阳性,而 DMEM 组随着时间的推移阳性表现进行性减弱,12 周后表现为阴性反应,表明椎间盘已发生严重退变。Real-time PCR 在基因水平检测了 collagen II 和 aggrecan mRNA 的表达水平,其结果与免疫组化染色一致,说明 BMSC 很好的抑制了髓核组织的继续退变。

本研究在细胞移植过程中使用的是 29 G 胰岛素注射器,可以满足细胞移植的需要而不使纤维环产生二次破坏[12];相反,如果纤维环被二次破坏后,将会有血管神经长入椎间盘内部,进而种子细胞将暴露于血液而产生免疫反应,最终影响其修复效果[13-14]。本研究小组认为外源性的补充 BMSC 对椎间盘内残余 BMSC 可产生影响,或者椎间盘的内环境可以满足 BMSC 的增殖分泌相应的细胞外基质。本实验主要目的在于观察椎间盘早期的退变情况,在造模的早期进行干预操作,此时纤维环和髓核组织受到穿刺抽吸刺激后刚刚开始发生退变,是选择干预的最佳时机,同时避免了对实验动物的二次手术。

综上,在退变早期移植同种异体的兔 BMSC 能有效抑制椎间盘的退变。但本实验缺乏生物力学的检测指标,对于各个时间点椎间盘的活动功能没有明确的数据支持,这将是实验下一步进行的主要方向。

参考文献

[1] Vickers L, Thorpe A, Snuggs J, *et al*. Mesenchymal stem cell therapies for intervertebral disc degeneration: Consideration of the degenerate niche[J]. JOR Spine, 2019, 2: e1055.

[2] Spaggiari GM, Capobianco A, Becchetti S, *et al*. Mesenchymal stem cell-natural killer cell interactions: evidence that activated NK cells are capable of killing MSCs, wheweas MSCs can inhabit IL-2-induced NK-cell proliferation[J]. Blood, 2006, 107(4): 1484-1490.

[3] 白亦光,韩小伟,张旭乾,等. 穿刺抽吸法诱导兔椎间盘退变模型[J]. 川北医学院报,2013,28(2):91-94.

[4] 白亦光,刘康,冯刚,等. 兔骨髓间充质干细胞原代培养及其生物学特性的实验研究[J]. 西部医学,2013,25(8):1136-1139.

[5] Sakai D, Mochida J, Iwashina T, *et al*. Differentiation of mesenchymal stem cells transplanted to a rabbit degenerative disc model: potential and limitations for stem cell therapy in disc regeneration[J]. Spine, 2005, 30(21): 2379-2387.

[6] Liang HX, Ma SY, Feng G, *et al*. Therapeutic effects of adenovirus-mediated growth and differentiation factor-5 in a mice disc degeneration model induced by annulus needle puncture[J]. The Spine Journal, 2010, 10(1): 32-41.

(下转第 13 页)