DOI: 10.12235/E20250356
文章编号：1007-1989（2026）04-0054-10

论 著

血清CC趋化因子配体20、Akt激酶联合超声内镜和增强CT诊断胃黏膜下肿物及侵袭风险分级的应用价值

孟兆臣[1]，管迪[1]，刘正娟[2]
（青岛市胶州中心医院 1.影像科；2.消化内科，山东 胶州 266300）

摘要：目的 探讨血清CC趋化因子配体20（CCL20）、Akt激酶联合超声内镜和增强CT在胃黏膜下肿物（GSMT）诊断和侵袭危险度分级评估中的应用价值。**方法** 回顾性分析2022年3月—2024年6月在该院经白光内镜检查发现，并经术后病理检查证实的128例GSMT患者的临床资料。所有患者术前均进行了超声内镜、CT平扫和增强CT检查，并检测血清CCL20和Akt激酶。根据美国国立卫生研究院关于胃肠道间质瘤侵袭危险分级标准，将76例胃间质瘤患者纳入极低危组（36例）、低危组（19例）和中高危组（21例）。比较3组超声内镜和CT下表现、血清CCL20和Akt激酶水平，将差异有统计学意义的自变量纳入有序分类多因素Logistic回归模型，分析胃肠道间质瘤侵袭危险度分级的独立危险因素，并构建加权预测模型，通过受试者操作特征曲线（ROC curve），评估模型效能。**结果** 超声内镜诊断GSMT和胃间质瘤的符合率分别为79.69%和97.37%，明显高于增强CT的67.19%和84.21%，差异均有统计学意义（$P < 0.05$）。极低危组和低危组超声内镜特征中的回声均匀和边界清晰占比，以及增强CT特征中的瘤周脂肪间隙清晰、边界清晰、均匀强化和密度均匀占比，明显高于中高危组，差异均有统计学意义（$P < 0.0167$）；极低危组和低危组超声内镜特征中的表面破溃占比明显低于中高危组，差异有统计学意义（$P < 0.0167$）；极低危组超声内镜和增强CT特征中的边缘规则占比，明显高于中高危组，增强CT特征中的肿瘤血管显示占比明显低于中高危组，差异均有统计学意义（$P < 0.0167$）。胃间质瘤组血清CCL20和Akt激酶水平明显高于非胃间质瘤组，差异均有统计学意义（$P < 0.05$）。胃间质瘤中高危组血清CCL20和Akt激酶水平明显高于低危组和极低危组，低危组血清CCL20和Akt激酶水平明显高于极低危组，差异均有统计学意义（$P < 0.05$）。有序分类多因素Logistic回归分析显示，超声内镜回声不均匀、超声内镜表面破溃、增强CT强化不均匀、血清CCL20 > 30.59 pg/mL和Akt激酶 > 2.08 ng/mL是胃间质瘤侵袭危险度分级的独立危险因素（$P < 0.05$）。基于上述5个独立危险因素构建胃间质瘤侵袭风险概率预测模型：logit（P）= −5.215 + 超声内镜回声不均匀 × 1.140 + 超声内镜表面破溃 × 1.267 + 增强CT强化不均匀 × 1.056 + 血清CCL20 > 30.59 pg/mL × 0.258 + 血清Akt > 2.08 ng/mL × 1.396。ROC curve分析显示，该模型预测中高危胃间质瘤的曲线下面积（AUC）为0.943（95%*CI*：0.893~0.992），采用最大约登指数确定最佳临界值，当logit（P）≥−2.358时，预测为中高危胃间质瘤，此时的约登指数为0.873，敏感度为100.00%，特异度为87.27%。**结论** 超声内镜诊断GSMT的符合率高于增强CT；基于超声内镜回声不均匀、超声内镜表面破溃、增强CT强化不均匀、血清CCL20和Akt激酶构建的多因素Logistic回归预测模型，能够有效评估胃间质瘤的侵袭风险概率，对中高危胃间质瘤具有较高的预测价值，可为术前评估和治疗方案的制定，提供量化参考。

关键词： 侵袭危险度；超声内镜；胃黏膜下肿物（GSMT）；CC趋化因子配体20（CCL20）；增强CT；诊断；Akt激酶

中图分类号： R735.2

Application value of serum CCL20, Akt kinase combined with endoscopic ultrasound and enhanced CT for the diagnosis of submucosal gastric tumors and the classification of invasion risk

收稿日期：2025-06-23
[通信作者] 刘正娟，E-mail：78681798@qq.com；Tel：13780694787

Meng Zhaochen[1], Guan Di[1], Liu Zhengjuan[2]
(1.Department of Imaging; 2.Department of Gastroenterology, Jiaozhou Central Hospital of Qingdao, Jiaozhou, Shandong 266300, China)

Abstract: Objective To explore the application value of serum CC chemokine ligand 20 (CCL20), Akt kinase combined with endoscopic ultrasound and enhanced CT in the diagnosis of submucosal gastric tumors (GSMT) and the assessment of invasion risk classification. **Methods** A retrospective analysis was conducted on the clinical data of 128 patients with GSMT who were identified by white light endoscopy and confirmed by postoperative pathological examination from March 2022 to June 2024. All patients underwent endoscopic ultrasound examination, plain CT scan and enhanced CT before the operation, and serum CCL20 and Akt were detected. According to the risk classification criteria for invasion of gastrointestinal stromal tumors by the National Institutes of Health of the United States, 76 patients with gastric stromal tumors were included in the very low-risk group (36 cases), the low-risk group (19 cases), and the medium-high-risk group (21 cases). The endoscopic ultrasound and CT features, serum CCL20 and Akt levels of the three groups were compared. The independent variables with statistically significant differences were included in the ordered classification multivariate Logistic regression model. The independent risk factors for the invasion risk classification of gastrointestinal stromal tumors were analyzed, and a weighted prediction model was constructed. Through the receiver operating characteristic curve (ROC curve) , evaluate the effectiveness of the model. **Results** The consistency rates of endoscopic ultrasound in diagnosing GSMT and gastric stromal tumors were 79.69% and 97.37% respectively, which were significantly higher than 67.19% and 84.21% of enhanced CT, and the differences were statistically significant ($P < 0.05$). The proportions of uniform echo and clear boundary in endoscopic ultrasound, as well as the proportions of clear peritumoral fat space, clear boundary, uniform enhancement and uniform density in enhanced CT in the very low-risk group and the low-risk group were significantly higher than those in the medium-high-risk group, and the differences were statistically significant ($P < 0.0167$). The proportion of endoscopic ultrasound of surface ulceration in the very low-risk group and the low-risk group was significantly lower than that in the medium-high-risk group, and the difference was statistically significant ($P < 0.0167$). The proportion of regular margins of endoscopic ultrasound and CT in the very low-risk group was significantly higher than that in the medium-high-risk group, while the proportion of tumor vascular display in enhanced CT was significantly lower than that in the medium-high-risk group. The differences were statistically significant ($P < 0.0167$). The levels of serum CCL20 and Akt kinase in the gastric stromal tumor group were significantly higher than those in the non-gastric stromal tumor group, and the differences were statistically significant ($P < 0.05$). The levels of serum CCL20 and Akt kinase in the medium-high-risk group of gastric stromal tumors were significantly higher than those in the low-risk group and the very low-risk group. The levels of serum CCL20 and Akt kinase in the low-risk group were significantly higher than those in the very low-risk group, and the differences were statistically significant ($P < 0.05$). Ordered classification multivariate Logistic regression analysis showed that non-uniform echo of endoscopic ultrasound, surface ulceration of endoscopic ultrasound, non-uniform enhancement of enhanced CT, serum CCL20 > 30.59 pg/mL and Akt kinase > 2.08 ng/mL were independent risk factors for the risk classification of gastric stromal tumor invasion ($P < 0.05$). Based on the above five independent risk factors, the invasion risk probability prediction model of gastric stromal tumor was constructed: logit (P) = -5.215 + endoscopic ultrasound non-uniform × 1.140 + endoscopic ultrasound surface ulceration ×1.267 + enhanced CT non-uniform enhancement × 1.056 + serum CCL20 > 30.59 pg/mL × 0.258 + serum Akt > 2.08 ng/mL × 1.396. ROC curve analysis showed that the area under the curve (AUC) of this model for predicting medium and high-risk gastric stromal tumors was 0.943 (95%*CI*: 0.893 ~ 0.992), when logit (P) ⩾ -2.358 was used to predict intermediate-high risk gastric stromal tumors, the Youden index was 0.873, the sensitivity was 100.00%, and the specificity was 87.27%. **Conclusion** The consistency rate of endoscopic ultrasound in diagnosing GSMT is higher than that of enhanced CT. The multivarate Logistic regression prediction model based on the non-uniform echo of endoscopic ultrasound, surface ulceration of endoscopic ultrasound, non-uniform enhancement of enhanced CT, serum CCL20 and Akt kinase can effectively evaluate the invasion risk probability of gastric stromal

tumors, and has high predictive value for intermediate and high-risk gastric stromal tumors, and can provide quantitative references for preoperative assessment and treatment plan formulation.

Keywords: invasion risk; endoscopic ultrasound; gastric submucosal tumor (GSMT); CC chemokine ligand 20 (CCL20); enhanced CT; diagnosis; Akt kinase

胃黏膜下肿物（gastric submucosal tumor，GSMT）是指起源于胃黏膜层组织以下的肿瘤，常见类型有：间质瘤、平滑肌瘤、神经鞘瘤、异位胰腺和脂肪瘤等[1]。GSMT绝大多数为良性肿瘤，仅少数存在恶性潜能。其中，胃间质瘤是典型的具有恶性潜能的GSMT[2]。由于不同类型GSMT的治疗方法不同，对于良性肿瘤多采用内镜黏膜下剥离术、内镜黏膜切除术治疗或随访观察；对于有恶性潜能的GSMT，可视情况给予内镜下切除治疗，术后根据病理结果考虑是否追加手术、放化疗或靶向治疗等。因此，若能准确判断GSMT的类型，对于合理制定治疗方案，具有重要价值[3-5]。超声内镜检查术属于一种较为新型的内镜诊疗技术，通过将普通白光内镜和超声技术结合起来，可观察并判断胃壁层次结构及邻近组织情况，并根据病变起源层次和回声特点等，对病变性质进行初步评估[6]。由于超声内镜兼具白光内镜的直观性和超声的穿透性，已被广泛应用于GSMT的诊断中。增强CT是诊断和评估GSMT的重要影像学检查手段。主要通过对增强模式、衰减值和起源血供等进行评估，从而对肿瘤的恶性潜能起到一定的诊断和预测作用[7]。除常规影像学手段在GSMT和胃间质瘤的诊断中具有良好的应用价值外，近年来，有研究[8-9]表明，某些血清学指标也与GSMT、胃间质瘤和胃癌等胃部疾病的发生发展密切相关，如：血清CC趋化因子配体20（CC chemokine ligand 20，CCL20）和Akt激酶。由于血清学指标获取简单，若能用于GSMT的诊断和侵袭危险度评估中，对于改善患者预后具有重要价值。目前，关于GSMT的侵袭危险度分级除胃间质瘤外，其余类型GSMT尚缺乏指南推荐[10]。且指南推荐的胃间质瘤侵袭危险分级，主要依据的是病理和免疫组化结果，难以在术前进行评估。基于此，本研究对本院近年来收治的GSMT患者于术前分别进行了超声内镜和增强CT检查，以及血清CCL20和Akt激酶检测，术后进行了病理检查，旨在分析其在GSMT中的诊断价值，探讨超声内镜及增强CT的图像特征、血清CCL20及Akt激酶与胃间质瘤侵袭危险度分级的关系。现报道如下：

1 资料与方法

1.1 一般资料

回顾性分析2022年3月—2024年6月在本院经白光内镜检查发现，并经术后病理检查证实为GSMT的128例患者的临床资料。其中，男52例，女76例；年龄23～79岁，平均（59.03±11.21）岁；体重指数（body mass index，BMI）18.2～28.7 kg/m^2，平均（22.17±2.34）kg/m^2；病理诊断结果：胃间质瘤76例，平滑肌瘤34例，异位胰腺7例，脂肪瘤5例，神经鞘瘤3例，神经纤维瘤1例，错构瘤1例，血管瘤1例。根据美国国立卫生研究院关于胃肠道间质瘤侵袭危险分级标准[10]，将76例胃间质瘤患者分为极低危组（$n=36$）、低危组（$n=19$）和中高危组（$n=21$）。

纳入标准：因消化道症状或体检接受白光内镜检查发现GSMT；术前完善超声内镜和增强CT检查；术后经病理检查确诊为GSMT，包括：胃间质瘤和平滑肌瘤等；检查前未接受过相关治疗；年龄18～80岁，性别不限；临床资料完整。排除标准：存在严重心脑血管疾病；有凝血功能障碍；存在重要脏器器质性病变或功能障碍；过敏体质；合并其他部位肿瘤；有严重认知障碍或精神疾病；有严重自身免疫性疾病。本研究经医院医学伦理委员会审批通过（第20230724-040号）。

1.2 方法

1.2.1 超声内镜检查 常用设备：日本PENTAX EPK-i7000和日本OLYMPUS CV-290电子胃镜系统，日本富士SP-702超声小探头和P2620-M超声大探头。常规禁食禁水8 h，检查前口服利多卡因胶浆和二甲硅油乳剂进行表面麻醉和消泡处理。患者取左侧卧位，经口插入内镜，先行普通白光内镜检查，观察胃腔大体情况。观察到可疑病灶后，打开超声模式，频率为12 MHz，对病灶及其周围进行扫描。记录病变位置、肿瘤直径、起源层次、回声、边界和表面有无破溃。

1.2.2 增强CT检查 采用美国GE公司64层螺旋CT机进行全腹部平扫及增强扫描。检查前禁食6 h，患者取仰卧位，先行腹部CT平扫，嘱患者屏住呼吸。扫描参数：扫描层距5 mm，层厚5 mm，螺距1.0，管电流200 mAs，管电压120 kV。平扫完成后，经肘前

静脉以3.5 mL/s速率注入碘海醇80 mL，随后进行动、静脉双期增强扫描。

1.2.3　血清CCL20和Akt激酶检测　采集所有患者的空腹外周静脉血4 mL，静置30 min后，以3 000 r/min速率离心15 min，离心半径13.5 cm，将分离后的血清保存于−80℃冰箱备用。采用迈克医疗电子有限公司i 6000型全自动化学发光仪和化学发光法，检测血清CCL20水平，试剂盒为配套试剂盒。采用德国BMG LABTECH CLARIOstar Plus型多功能酶标仪和酶联免疫吸附试验，检测患者的血清Akt激酶水平，试剂盒购自上海抚生实业有限公司。操作均按说明书进行。

1.3　侵袭危险度分级评价标准

按照美国国立卫生研究院关于胃肠道间质瘤侵袭危险的分级标准[10]，对胃间质瘤进行分级评估。该分级标准将胃间质瘤分为4个等级。其中，极低危险：肿瘤直径 < 2 cm，核分裂象 ≤ 5/50 HPF（高倍视野）；低危险：肿瘤直径2 ~ 5 cm，核分裂象 ≤ 5/50 HPF；中危险：肿瘤直径2 ~ 5 cm、核分裂象 > 5/50 HPF，或肿瘤直径 < 5 cm、核分裂象（6 ~ 10）/50 HPF，或肿瘤直径 > 5~10 cm、核分裂象≤5/50 HPF；高危险：肿瘤破裂；或肿瘤直径 > 10 cm、核分裂象 > 10/50 HPF，或肿瘤直径 > 5 cm、核分裂象 > 5/50 HPF。

1.4　模型构建及预测价值评估

1.4.1　危险因素筛选　将单因素分析中差异有统计学意义（$P < 0.05$）的自变量（超声内镜特征：回声强度、回声均匀性、表面破溃、边界、边缘和钙化；增强CT特征：瘤周脂肪间隙、边界、边缘、强化方式、密度和肿瘤血管显示；血清CCL20和Akt激酶）纳入有序分类多因素Logistic回归分析，筛选独立危险因素。

1.4.2　模型构建　采用有序分类多因素Logistic回归分析，得出各独立危险因素的回归系数（B值）作为加权系数，构建侵袭风险预测模型。

1.4.3　预测价值评估　采用受试者操作特征曲线（receiver operating characteristic curve，ROC curve），评估模型预测中高危胃间质瘤的效能。

1.5　统计学方法

选用SPSS 28.0统计学软件处理数据。符合正态分布的计量资料以均数 ± 标准差（$\bar{x} \pm s$）表示，两组间比较采用独立样本t检验，多组间比较采用单因素方差分析，两两比较，采用LSD−t检验；计数资料以例（%）表示，组间比较行χ^2检验或Fisher确切概率法。3组计数资料的两两比较，选用Bonferroni校正法校正检验水平，检验水准$\alpha' = \alpha$/比较次数 = 0.0500/3 = 0.0167。将单因素分析中差异有统计学意义（$P < 0.05$）的自变量，纳入有序分类多因素Logistic回归模型，分析胃肠道间质瘤侵袭危险度分级的独立危险因素，使用ROC curve评估模型效能。$P < 0.05$为差异有统计学意义。

2　结果

2.1　不同类型GSMT超声内镜和增强CT诊断符合率比较

在GSMT的诊断方面：超声内镜诊断符合率明显高于增强CT（79.69%和67.19%），差异有统计学意义（$P < 0.05$）。在胃间质瘤的诊断方面：超声内镜诊断符合率明显高于增强CT（97.37%和84.21%），差异有统计学意义（$P < 0.05$）。在平滑肌瘤和其他肿瘤的诊断方面：超声内镜和增强CT诊断符合率比较，差异无统计学意义（$P > 0.05$）。见表1。

2.2　不同侵袭危险度分级胃间质瘤的超声内镜特征比较

3组不同侵袭危险度分级胃间质瘤的超声内镜特征中，回声均匀、表面破溃、边界清晰和边缘规则比较，差异均有统计学意义（$P < 0.05$），而回声强度和钙化情况比较，差异均无统计学意义（$P > 0.05$）。其中，极低危组和低危组回声均匀和边界清晰占比明显高于中高危组，表面破溃占比明显低于中高危组，差异均有统计学意义（$P < 0.0167$）；极低危组边缘规则占比明显高于中高危组，差异有统计学意义（$P < 0.0167$）。见表2。白光内镜表面破溃见图1A，同一病例超声内镜表面破溃见图1B。

2.3　不同侵袭危险度分级胃间质瘤的增强CT特征比较

3组不同侵袭危险度分级胃间质瘤的增强CT特征中，瘤周脂肪间隙清晰、边界清晰、边缘规则、强化方式、密度和肿瘤血管显示占比比较，差异均有统计学意义（$P < 0.05$）。其中，极低危组和低危组瘤周脂肪间隙清晰、边界清晰、均匀强化和密度均匀占比明显高于中高危组，差异均有统计学意义（$P < 0.0167$）。极低危组边缘规则占比明显高于中高危组，肿瘤血管显示占比明显低于中高危组，差异均有统计学意义（$P < 0.0167$）。见表3。

表 1　不同类型GSMT超声内镜和增强CT诊断符合率比较　%

Table1　Comparison of diagnostic consistency rates of endoscopic ultrasound and enhanced CT for different types of GSMT　%

类别	胃间质瘤	平滑肌瘤	其他	异位胰腺	脂肪瘤
超声内镜(n = 128)	97.37(74/76)	64.71(22/34)	33.33(6/18)	71.43(5/7)	0.00(0/5)
增强CT(n = 128)	84.21(64/76)	50.00(17/34)	27.78(5/18)	71.43(5/7)	0.00(0/5)
χ^2值	7.87	1.50			
P值	0.005	0.220	1.000†		

类别	神经鞘瘤	神经纤维瘤	错构瘤	血管瘤	合计
超声内镜(n = 128)	0.00(0/3)	0.00(0/1)	0.00(0/1)	100.00(1/1)	79.69(102/128)
增强CT(n = 128)	0.00(0/3)	0.00(0/1)	0.00(0/1)	0.00(0/1)	67.19(86/128)
χ^2值					5.13
P值					0.024

注：†为Fisher确切概率法

表 2　不同侵袭危险度分级胃间质瘤的超声内镜特征比较　例(%)

Table 2　Comparison of endoscopic ultrasound characteristics of gastric stromal tumors with different invasive risk grades　n (%)

组别	回声强度				回声均匀	表面破溃	边界清晰	边缘规则	钙化
	低	稍低	稍高	高					
极低危组(n = 36)	33(91.67)	2(5.56)	0(0.00)	1(2.78)	25(69.44)	0(0.00)	35(97.22)	34(94.44)	2(5.56)
低危组(n = 19)	18(94.74)	1(5.26)	0(0.00)	0(0.00)	10(52.63)	1(5.26)	17(89.47)	18(94.74)	1(5.26)
中高危组(n = 21)	19(90.48)	1(4.76)	1(4.76)	0(0.00)	1(4.76)[1)2)]	9(42.86)[1)2)]	10(47.62)[1)2)]	15(71.43)[1)]	1(4.76)
χ^2值					22.54		22.77	7.78	0.02
P值	0.957[3)]				0.000	0.000[3)]	0.000	0.020	0.992

注：1）与极低危组比较，差异有统计学意义（P < 0.0167）；2）与低危组比较，差异有统计学意义（P < 0.0167）；3）为Fisher确切概率法。

2.4　胃间质瘤组与非胃间质瘤组血清CCL20和Akt激酶水平比较

胃间质瘤组血清CCL20和Akt激酶水平明显高于非胃间质瘤组，差异均有统计学意义（P < 0.05）。见表4。

2.5　不同侵袭危险度的胃间质瘤患者血清CCL20和Akt激酶水平比较

中高危组血清CCL20和Akt激酶水平明显高于低危组和极低危组，低危组血清CCL20和Akt激酶水平明显高于极低危组，差异均有统计学意义（P < 0.05）。见表5。

2.6　胃间质瘤侵袭危险度分级的有序分类多因素Logistic回归分析

以胃间质瘤不同侵袭危险度分级作为因变量（极低危 = 0，低危 = 1，中高危 = 2），以超声内镜回声均匀（是 = 0，否 = 1）、表面破溃（否 = 0，

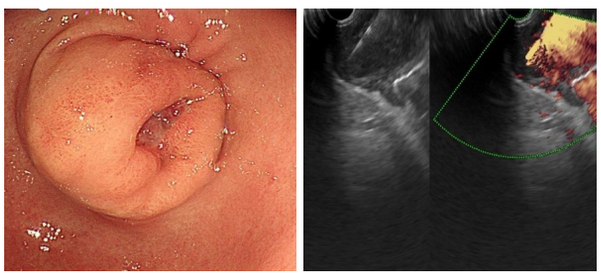

A　　B

A：白光内镜；B：超声内镜。

图 1　胃间质瘤侵袭危险度分级为中危病例的内镜表现

Fig.1　Endoscopic findings in a case classified as intermediate-risk for gastric stromal tumor invasion

是＝1）、边界清晰（是＝0，否＝1）和边缘规则（是＝0，否＝1），增强CT瘤周脂肪间隙（清晰＝0，模糊＝1）、边界清晰（是＝0，否＝1）、边缘规则（是＝0，否＝1）、强化方式（均匀＝0，不均匀＝1）、密度（均匀＝0，不均匀＝1）、肿瘤血管显示（否＝0，是＝1）和血清CCL20（≤30.59 pg/mL＝0，＞30.59 pg/mL＝1）和Akt激酶（≤2.08 ng/mL＝0，＞2.08 ng/mL＝1）作为自变量，经有序分类多因素Logistic回归分析显示，超声内镜回声不均匀、超声内镜表面破溃、增强CT强化不均匀、血清CCL20＞30.59 pg/mL和Akt激酶＞2.08 ng/mL是胃间质瘤侵袭危险度分级的独立危险因素（$P<0.05$）。见表6。

2.7　预测模型构建

根据有序分类多因素Logistic回归分析结果，基于各独立危险因素的回归系数（B值）作为加权系数，构建胃间质瘤侵袭风险概率预测模型：logit（P）＝−5.215＋超声内镜回声不均匀×1.140＋超声内镜表面破溃×1.267＋增强CT强化不均匀×1.056＋血清CCL20＞30.59 pg/mL×0.258＋血清Akt激酶＞2.08 ng/mL×1.396。式中P为胃间质瘤被判定为中高危侵袭风险的概率。

表3　不同侵袭危险度分级胃间质瘤的增强CT特征比较　例(%)

Table 3　Comparison of enhanced CT characteristics of gastric stromal tumors with different invasive risk grades　n (%)

组别	瘤周脂肪间隙		边界清晰	边缘规则
	清晰	模糊		
极低危组(n＝36)	32(88.89)	4(11.11)	34(94.44)	35(97.22)
低危组(n＝19)	12(63.16)	7(36.84)	17(89.47)	18(94.74)
中高危组(n＝21)	5(23.81)[1)2)]	16(76.19)	8(38.10)[1)2)]	15(71.43)[1)]
χ^2值	24.54		26.30	10.11
P值	0.000		0.000	0.006

组别	强化		密度		肿瘤血管显示
	均匀	不均匀	均匀	不均匀	
极低危组(n＝36)	26(72.22)	10(27.78)	23(63.89)	13(36.11)	8(22.22)
低危组(n＝19)	11(57.89)	8(42.11)	11(57.89)	8(42.11)	6(31.58)
中高危组(n＝21)	4(19.05)[1)2)]	17(80.95)	4(19.05)[1)2)]	17(80.95)	14(66.67)[1)]
χ^2值	15.25		11.30		11.56
P值	0.000		0.004		0.003

注：1）与极低危组比较，差异有统计学意义（$P<0.0167$）；2）与低危组比较，差异有统计学意义（$P<0.0167$）。

表4　胃间质瘤组与非胃间质瘤组血清CCL20和Akt激酶水平比较　($\bar{x}\pm s$)

Table 4　Comparison of serum CCL20 and Akt kinase levels between gastric stromal tumor group and non-gastric stromal tumor group　($\bar{x}\pm s$)

组别	CCL20/(pg/mL)	Akt激酶/(ng/mL)
胃间质瘤组(n＝76)	32.27±5.52	2.26±0.43
非胃间质瘤组(n＝52)	17.36±4.38	1.48±0.39
t值	16.28	10.46
P值	0.000	0.000

表 5　不同侵袭危险度的胃间质瘤患者血清CCL20和Akt激酶水平比较　($\bar{x} \pm s$)

Table 5　Comparison of serum CCL20 and Akt kinase levels in patients with different invasion risk of gastric stromal tumors　($\bar{x} \pm s$)

组别	CCL20/(pg/mL)	Akt激酶/(ng/mL)
极低危组(n = 36)	24.60±4.32	1.72±0.40
低危组(n = 19)	35.82±3.87[1)]	2.31±0.37[1)]
中高危组(n = 21)	42.21±4.01[1)2)]	3.14±0.39[1)2)]
F值	130.00	88.10
P值	0.000	0.000

注：1）与极低危组比较，差异有统计学意义（P < 0.05）；2）与低危组比较，差异有统计学意义（P < 0.05）。

表 6　胃间质瘤侵袭危险度分级的有序分类多因素Logistic回归分析

Table 6　Ordered multivariate Logistic regression analysis of invasive risk grade of gastric stromal tumors

类别	B	SE	$Wald\ \chi^2$值	P值	$\hat{OR}$	95%CI
超声内镜回声不均匀	1.140	0.333	11.752	0.001	3.126	1.628 ~ 5.956
超声内镜表面破溃	1.267	0.438	8.376	0.005	3.550	1.505 ~ 6.251
增强CT强化不均匀	1.056	0.320	10.862	0.002	2.875	1.535 ~ 5.187
血清CCL20 > 30.59 pg/mL	0.258	0.071	13.164	0.000	1.294	1.126 ~ 1.588
血清Akt激酶 > 2.08 ng/mL	1.396	0.498	7.865	0.006	4.039	1.822 ~ 7.603
常量	−5.215	1.058	24.298	0.000	0.005	—

2.8　ROC curve分析预测价值

ROC curve分析显示，该模型预测中高危胃间质瘤的曲线下面积（area under the curve，AUC）为0.943（95%CI：0.893~0.992），具有较高的诊断价值。采用最大约登指数确定最佳临界值，当logit（P）≥ −2.358时，预测为中高危胃间质瘤，此时约登指数为0.873，敏感度为100.00%，特异度为87.27%。见图2。

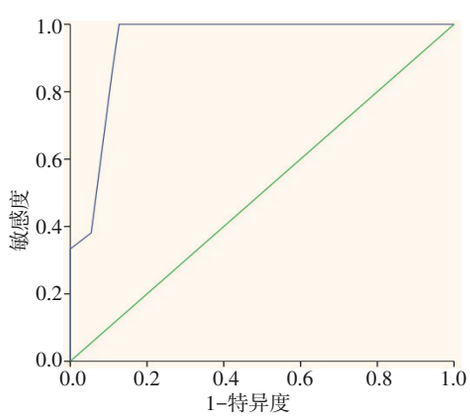

图2　模型预测中高危胃间质瘤的ROC curve

Fig.2　ROC curve of the model for predicting intermediate and high−risk gastric stromal tumor

3　讨论

3.1　超声内镜与增强CT在GSMT诊断中的应用效果

超声内镜检查术是将超声内镜与普通内镜结合起来的一种消化道检查技术。其通过将超声探头置于内镜顶端，在观察消化道黏膜的同时，可进一步通过超声探头对消化道及其邻近器官进行扫描[11]。与常规超声检查相比，超声内镜可将超声探头直接送至病变部位或与病变相邻的自然通道内，从而避免检查过程中，受到气体等因素的干扰，明显提高了诊断的准确性[12−14]。CT具有扫描时间快、空间和密度分辨率高等优点[15]。通过CT检查，不仅能发现胃肠道腔内和腔外肿块，还能清晰地显示肿块与周围邻近组织的关系，以及肿瘤内部情况。增强CT基于普通CT，通过静脉短时间内注射造影剂，并在设定时间内进行扫描，观察造影剂摄入与排泄情况，从而对病变特征进行判断[16]。本研究通过对比超声内镜与增强CT在GSMT中的诊断效果，得出：超声内镜对于GSMT和胃间质瘤的诊断符合率明显高于增强CT（79.69%和67.19%，97.37%和84.21%）。尽管如此，增强CT仍

可作为超声内镜的重要补充，特别是对于较大肿瘤或有恶性潜能的肿瘤，增强CT可清晰地显示出肿瘤的整体情况，从而对肿瘤的良恶性和肿瘤分级情况进行评估。

3.2　超声内镜与增强CT在胃间质瘤侵袭危险度分级评估中的应用

GSMT大多为良性，但胃间质瘤的生物学特征复杂，具有恶性潜能。目前，关于GSMT，仅有胃间质瘤具有公认的侵袭危险度分级标准。因此，本研究仅选取了胃间质瘤进行分析。胃间质瘤是根据肿瘤大小和核分裂象计数进行分级，依据的是术后病理结果。若能在治疗前对胃间质瘤的侵袭危险度进行准确评估，有利于制定适宜的治疗方案，进而改善患者预后。通常极低或低危险度胃间质瘤形态较为规则，边界较为清晰，而侵袭程度高的肿瘤由于生长速度快，容易出现不规则肿瘤外观，且边界模糊不清[17]。此外，侵袭程度高的肿瘤不仅形态不规则，CT检查时，也会发现密度不均，增强扫描多呈现不均匀强化，且肿瘤内部可出现丰富血管影。本研究结果显示，胃间质瘤的危险程度与超声内镜特征中回声均匀与否、边界是否清晰、边缘是否规则、肿瘤表面有无破溃有关；也与增强CT特征中瘤周脂肪间隙是否清晰、密度是否均匀、边界是否清晰、边缘是否规则、肿瘤血管有无显示和是否为均匀强化具有一定相关性。其中，超声内镜回声不均匀、超声内镜表面破溃和增强CT强化不均匀是胃间质瘤侵袭危险度分级的独立危险因素。因此，当出现上述情况时，应加以重视。

3.3　血清CCL20和Akt激酶在胃间质瘤侵袭危险度分级评估中的应用

CCL20为CC趋化因子家族中的重要成员，主要于肠道、肺部和肝脏等外周器官组织细胞中表达，可通过与CCR6结合，参与细胞趋化、增殖、迁移和凋亡等多种生物学活动。CCL20的异常表达，可过度激活免疫系统，并造成持续的炎症反应。有研究[18]证实，CCL20可通过趋化免疫细胞至炎症部位，进而参与疾病的炎症病理过程，并与包括胃癌在内的多种恶性肿瘤的发生密切相关。目前，已有研究[19-20]表明，CCL20的过表达与胃癌及胃癌前病变有关，但关于其与胃间质瘤的相关报道较少。Akt激酶是一种丝氨酸/苏氨酸激酶，在细胞存活、增殖、代谢和凋亡等过程中起关键作用。Akt通路是恶性肿瘤的重要信号通路，其异常激活被证实与多种恶性肿瘤有关。有研究[21-22]表明，Akt作为PI3K/Akt/mTOR信号通路的核心分子，可激活mTORC1，促进p70S6K1磷酸化，引起细胞周期失控性增殖，促进胃肠道间质瘤和胃癌组织生长。张春光等[9]研究表明，高水平Akt激酶是胃肠道间质瘤术后复发的独立危险因素。本研究结果则显示，随着胃间质瘤侵袭危险度的增加，其血清CCL20和Akt激酶水平明显升高。由此可见，血清CCL20和Akt激酶与胃间质瘤侵袭危险度分级存在密切相关性。进一步行有序分类多因素Logistic回归分析显示，血清CCL20 > 30.59 pg/mL和Akt激酶 > 2.08 ng/mL是中高危胃间质瘤的独立危险因素。

3.4　预测模型的构建与临床意义

为了更好地对胃间质瘤侵袭危险度进行预测，本研究基于上述5个独立危险因素，构建侵袭风险概率预测模型，将定性指标（如：超声内镜回声不均匀）和二分类赋值后的定量指标（如：血清CCL20和Akt激酶水平）相结合，实现了侵袭风险的概率化量化评估。经ROC curve验证显示，该模型预测中高危胃间质瘤的AUC达0.943，具有较高的敏感度和特异度，这说明：模型具有良好的预测能力。临床应用中，以模型预测值logit（P）≥ −2.358为临界值，判断为中高危胃间质瘤，建议采取更积极的治疗方案，如：行手术切除，且术后应密切随访；若logit（P）< −2.358，多为极低危或低危肿瘤，可选择内镜下微创治疗或定期随访观察，避免过度治疗。该模型操作简便，所需指标均为术前常规检查项目，易于在临床推广应用，可为胃间质瘤的个体化治疗提供科学依据。

综上所述，在GSMT的诊断中，超声内镜和增强CT均具有较高的诊断符合率，尤其是超声内镜。基于超声内镜回声不均匀、超声内镜表面破溃、增强CT强化不均匀、血清CCL20和Akt激酶构建的侵袭风险概率预测模型，对胃间质瘤侵袭危险度分级具有良好的预测价值，可辅助术前精准评估和治疗决策的制定。

参 考 文 献：

[1] KOIZUMI E, GOTO O, YOSHINAGA S, et al. Circularity is a potential noninvasive diagnostic indicator to differentiate gastric submucosal tumors[J]. Digestion, 2022, 103(4): 287-295.

[2] FU Y, KARANIA M, PERRET R, et al. Deep learning predicts patients outcome and mutations from digitized histology slides in gastrointestinal stromal tumor[J]. NPJ Precis Oncol, 2023, 7(1): 71.

[3] DEPREZ P H, MOONS L M G, O'TOOLE D, et al. Endoscopic management of subepithelial lesions including neuroendocrine neoplasms: European Society of Gastrointestinal Endoscopy (ESGE) guideline[J]. Endoscopy, 2022, 54(4): 412-429.

[4] GE P S, AIHARA H. Advanced endoscopic resection techniques: endoscopic submucosal dissection and endoscopic full-thickness resection[J]. Dig Dis Sci, 2022, 67(5): 1521-1538.

[5] 陈汉林, 曾少雄, 程春生. 超声内镜引导下与白光内镜下病理组织活检在上消化道肿瘤的诊断价值对比研究[J]. 现代消化及介入诊疗, 2023, 28(5): 638-643.

[5] CHEN H L, ZENG S X, CHENG C S. Comparative study on diagnostic value of endoscopic ultrasound guided and white light endoscopic biopsy in upper digestive tract tumors[J]. Modern Interventional Dignosis and Treatment in Gastroenterology, 2023, 28(5): 638-643. Chinese

[6] HIRAI K, KUWAHARA T, FURUKAWA K, et al. Artificial intelligence based diagnosis of upper gastrointestinal subepithelial lesions on endoscopic ultrasonography images[J]. Gastric Cancer, 2022, 25(2): 382-391.

[7] NISHIMUTA Y, TSURUMARU D, KAI S, et al. Extracellular volume fraction determined by equilibrium contrast-enhanced computed tomography: correlation with histopathological findings in gastric cancer[J]. Jpn J Radiol, 2023, 41(7): 752-759.

[8] 邓亚男, 谢媛媛, 李文君, 等. 血清TGF-β、CCL20、IFN-γ对胃癌前病变与胃癌的联合鉴别诊断价值及与病情进展的关系[J]. 海南医学, 2025, 36(3): 311-316.

[8] DENG Y N, XIE Y Y, LI W J, et al. Value of serum TGF-β, CCL20 and IFN-γ in combination for the differential diagnosis between precancerous lesions and gastric cancer and their relationship with disease progression[J]. Hainan Medical Journal, 2025, 36(3): 311-316. Chinese

[9] 张春光, 郑伦辉, 谭智明, 等. 血清miR-30a、蛋白激酶B表达对胃肠道间质瘤术后复发风险评估价值的研究[J]. 中国现代普通外科进展, 2023, 26(4): 288-291.

[9] ZHANG C G, ZHENG L H, TAN Z M, et al. Study on the evaluation value of serum miR-30a and protein kinase B expression on the risk of recurrence of gastrointestinal stromal tumors after surgery[J]. Chinese Journal of Current Advances in General Surgery, 2023, 26(4): 288-291. Chinese

[10] 汪明, 曹晖. 从2020年国内外主要指南更新变化解读胃肠间质瘤精准诊治[J]. 中国实用外科杂志, 2021, 41(2): 125-129.

[10] WANG M, CAO H. Interpretation of the precise diagnosis and treatment of gastrointestinal stromal tumors from the latest updates of domestic and international guidelines in 2020[J]. Chinese Journal of Practical Surgery, 2021, 41(2): 125-129. Chinese

[11] IMPELLIZZERI G, DONATO G, DE ANGELIS C, et al. Diagnostic endoscopic ultrasound (EUS) of the luminal gastrointestinal tract[J]. Diagnostics (Basel), 2024, 14(10): 996.

[12] ASLANIAN H R, MUNIRAJ T, NAGAR A, et al. Endoscopic ultrasound in cancer staging[J]. Gastrointest Endosc Clin N Am, 2024, 34(1): 37-49.

[13] GILJA O H, NYLUND K. Point-of-care ultrasound of the gastrointestinal tract[J]. J Med Ultrasound, 2023, 31(1): 1-7.

[14] ASAI H, FURUKAWA K, MIYAHARA R, et al. Feasibility of endoscopic ultrasonography using a 60-MHz ultrasound miniature probe in the upper gastrointestinal tract[J]. J Med Ultrason (2001), 2022, 49(1): 61-69.

[15] ZEYDANLI T, KILIC H K. Performance of quantitative CT texture analysis in differentiation of gastric tumors[J]. Jpn J Radiol, 2022, 40(1): 56-65.

[16] STRUCKMEIER A K, BUCHBENDER M, AGAIMY A, et al. Diagnostic accuracy of contrast-enhanced computed tomography in assessing bone invasion in patients with oral squamous cell carcinoma[J]. Clin Oral Investig, 2024, 28(6): 314.

[17] 王露露, 师荣慧, 董娜, 等. 分析不同危险度胃间质瘤超声内镜特征及免疫组化结果的相关性[J]. 现代消化及介入诊疗, 2024, 29(3): 281-291.

[17] WANG L L, SHI R H, DONG N, et al. Analyzing the correlation between endoscopic ultrasound features and immunohistochemical results of gastric stromal tumors with different risk levels[J]. Modern Interventional Dignosis and Treatment in Gastroenterology, 2024, 29(3): 281-291. Chinese

[18] BARAN K, KORDIAK J, JABŁOŃSKI S, et al. Panel of miR-150 and linc00673, regulators of CCR6/CCL20 may serve as non-invasive diagnostic marker of non-small cell lung cancer[J]. Sci Rep, 2023, 13(1): 9642.

[19] LIU Y, WEI D Y, DEGUCHI Y, et al. PPARδ dysregulation of CCL20/CCR6 axis promotes gastric adenocarcinoma carcinogenesis by remodeling gastric tumor microenvironment[J]. Gastric Cancer, 2023, 26(6): 904-917.

[20] 张志伟, 高春艳, 王岚. CCL20与CEA和CA724对幽门螺杆菌感染相关胃癌前病变的诊断价值[J]. 中华医院感染学杂志, 2023, 33(3): 364-367.

[20] ZHANG Z W, GAO C Y, WANG L. Diagnostic value of CCL20 combined with CEA and CA724 in precancerous lesion of gastric cancer associated with Helicobacter pylori infection[J]. Chinese Journal of Nosocomiology, 2023, 33(3): 364-367. Chinese

[21] 王昊, 赵伟, 石磊. 胃肠间质瘤组织中第10号染色体缺失的磷酸酶张力蛋白同源物基因蛋白和磷酸化蛋白激酶B蛋白的表达及其对患者预后的影响[J]. 实用临床医药杂志, 2021, 25(18): 53-59.

[21] WANG H, ZHAO W, SHI L. Expression of phosphatase and tension homology deleted on chromosome ten and phospho-protein kinase B protein in gastrointestinal stromal tumor and their effects on the prognosis of patients[J]. Journal of Clinical Medicine in Practice, 2021, 25(18): 53-59. Chinese

[22] MORGOS D T, STEFANI C, MIRICESCU D, et al. Targeting PI3K/AKT/mTOR and MAPK signaling pathways in gastric cancer[J]. Int J Mol Sci, 2024, 25(3): 1848.

（吴静　编辑）

本文引用格式：

孟兆臣, 管迪, 刘正娟. 血清CC趋化因子配体20、Akt激酶联合超声内镜和增强CT诊断胃黏膜下肿物及侵袭风险分级的应用价值[J]. 中国内镜杂志, 2026, 32(4): 54-63.

MENG Z C, GUAN D, LIU Z J. Application value of serum CCL20, Akt kinase combined with endoscopic ultrasound and enhanced CT for the diagnosis of submucosal gastric tumors and the classification of invasion risk[J]. China Journal of Endoscopy, 2026, 32(4): 54-63. Chinese