· 论　　著 · Original Article ·

中国现代普通外科进展
Chin J Curr Adv Gen Surg

2025年8月　第28卷　第8期　Aug. 2025 Vol. 28 No. 8

成熟三级淋巴结构与胃癌新辅助免疫治疗疗效及预后的关系

李治楷　王建波

山东大学齐鲁医院　肿瘤放疗科　（山东　济南　250012）

【摘要】**目的：**探讨瘤内成熟三级淋巴结构（TLS）与接受新辅助免疫治疗的胃癌患者治疗疗效和预后的关系。**方法：**选取2022年1月至2024年1月收治的接受根治性切除术的胃腺癌患者108例，术前均行含抗PD-1抗体方案的新辅助治疗。观察肿瘤组织或肿瘤退缩床内是否存在成熟TLS（mTLS），分析mTLS与胃癌临床病理特征的关系；比较新辅助免疫治疗后病理学完全缓解（pCR）和病理学未完全缓解（non-pCR）患者肿瘤组织中mTLS的存在情况，探讨mTLS与胃癌患者新辅助免疫治疗疗效及临床结局的关系，评价mTLS预测新辅助免疫治疗结局的价值。**结果：**80.6%（87/108）的患者瘤内存在TLS，48.1%（52/108）的患者瘤内存在mTLS。mTLS与胃癌治疗后肿瘤退缩、更低的ypTNM分期相关（P<0.001）。新辅助免疫治疗后pCR患者mTLS阳性率显著高于non-pCR患者（P<0.001）。mTLS阳性胃癌患者的总生存期（HR=3.70，95%CI：2.17~6.33，P<0.001）与无复发生存期（HR=4.04，95%CI：2.44~6.70，P<0.001）更长。ROC曲线显示mTLS预测胃癌患者复发和死亡的AUC分别是0.762（95%CI：0.668~0.856，P<0.001）和0.740（95%CI：0.645~0.837，P<0.001）。**结论：**瘤内mTLS与胃癌患者新辅助免疫治疗后肿瘤退缩和治疗结局显著相关，mTLS状态能有效预测接受新辅助免疫治疗的胃癌手术患者临床结局。

【关键词】胃肿瘤·三级淋巴结构·新辅助治疗·免疫治疗·预后
【中图分类号】R735.2
【文献标识码】A　DOI: 10.3969/j.issn.1009-9905.2025.08.004
【文章编号】1009-9905（2025）08-0607-05

Association of mature tertiary lymphoid structures with efficacy and prognosis of neoadjuvant immunotherapy in gastric cancer

LI Zhi-kai, WANG Jian-bo

Department of Radiation Oncology, Qilu Hospital of Shandong University(Jinan 250012, China)

【ABSTRACT】***Objective:*** To investigate the relationship between intratumoral mature tertiary lymphoid structures (mTLS) and the therapeutic efficacy and prognosis in gastric cancer patients receiving neoadjuvant immunotherapy. ***Methods:*** A total of 108 patients with gastric adenocarcinoma who underwent radical resection between January 2022 and January 2024 were retrospectively enrolled. All patients received neoadjuvant therapy regimens containing anti-PD-1 antibodies prior to surgery. Based on the presence of mTLS within the tumor or tumor regression bed, patients were categorized into mTLS-positive and mTLS-negative groups. The correlation between mTLS status and

[通信作者] 王建波，E-mail: qlwjb2008@163.com

clinicopathological features was analyzed. The presence of mTLS was also compared between patients who achieved pathological complete response(pCR) and those with non-pCR after neoadjuvant immunotherapy. Furthermore, associations between mTLS status, treatment efficacy, and long-term outcomes were assessed. The predictive value of mTLS for clinical outcomes was evaluated using ROC curve analysis. **Results:** Among the 108 patients, 87(80.6%) exhibited intratumoral TLSs, and 52(48.1%) had mature TLSs. The presence of mTLS was significantly associated with greater tumor regression and lower post-treatment ypTNM stage(P<0.001). The mTLS-positive rate was markedly higher in pCR patients than in non-pCR patients(P<0.001). Patients with mTLS positivity demonstrated significantly longer overall survival(*HR*=3.70, 95%*CI*: 2.17-6.33, P<0.001) and recurrence-free survival(*HR*=4.04, 95%*CI*: 2.44-6.70, P<0.001). ROC analysis revealed that the AUCs of mTLS for predicting recurrence and mortality were 0.762 (95%*CI*: 0.668-0.856, P<0.001) and 0.740(95%*CI*: 0.645~0.837, P<0.001), respectively. **Conclusion:** The presence of intratumoral mature tertiary lymphoid structures is significantly associated with tumor regression and favorable clinical outcomes in gastric cancer patients receiving neoadjuvant immunotherapy. mTLS status may serve as a valuable biomarker for predicting the clinical outcomes of gastric cancer patients receiving neoadjuvant immunotherapy.

【KEY WORDS】Gastric tumor•Tertiary lymphoid structures•Neoadjuvant therapy•Immunotherapy•Prognosis

胃癌(gastric cancer)是临床常见的消化道恶性肿瘤。根据2022年全球癌症统计数据报道,2022年全球新发胃癌病例约96.8万例,死亡病例约65.9万例,新发病例和死亡病例数在各癌种中均居第5位[1]。因早期症状不明显,胃癌患者就诊时往往已经处于进展期。对于可切除或潜在可切的肿瘤,围手术期化疗、免疫治疗、靶向治疗等可以患者带来更多生存益处[2-3]。三级淋巴结构(tertiary lymphoid structures,TLS)是在自身免疫病、慢性感染、肿瘤等特定情况下,于非淋巴组织内形成的免疫细胞有组织的聚集体[4]。有研究认为,抗肿瘤治疗能够诱导肿瘤组织内TLS形成,且与患者预后相关[5-7]。本研究探讨接受新辅助免疫治疗的胃癌患者肿瘤组织内成熟TLS(mature TLS,mTLS)的存在情况与治疗效果和预后的关系,以期为胃癌免疫治疗提供潜在的预后标志物。

1 资料与方法

1.1 一般资料 选取2022年1月至2024年1月在山东大学齐鲁医院进行含抗PD-1抗体方案的新辅助治疗并接受胃癌根治术的患者108例。

纳入标准:(1)病理组织学检查确诊为胃腺癌;(2)术前接受含抗PD-1抗体的新辅助治疗;(3)病例资料完整。排除标准:(1)合并其他恶性肿瘤;(2)残胃癌或胃癌治疗后复发;(3)发生远处转移;(4)病例资料不完善。

108例患者中,男性88例,女性20例,年龄27~82岁,平均年龄61岁。贲门部肿瘤34例,胃底部肿瘤8例,胃体部肿瘤39例,胃窦部肿瘤27例。肿瘤直径≤5 cm者60例,>5 cm者48例。TNM分期Ⅰ~Ⅱ期15例,Ⅲ~ⅣA期93例。新辅助免疫治疗后,病理学完全缓解(pCR)24例,病理学未完全缓解(non-pCR)84例。所有患者均随访至死亡或2025年1月,随访时间5.5~43.7个月,中位随访期27.4个月。所有患者及监护人均已知情同意。本研究经山东大学齐鲁医院伦理委员会审批通过,批件文号:KYLL-202409-024-1。

1.2 方法 收集患者临床资料,包括性别、年龄、TNM分期、组织学分级、肿瘤退缩情况等。对肿瘤组织HE染色后,由两位病理医师独立评估残存肿瘤或肿瘤退缩床内的TLS成熟程度。mTLS定义为存在明显生发中心、组织结构类似于次级淋巴器官的TLS。存在mTLS为mTLS(+),不存在为mTLS(-)。

1.3 统计学方法 所获数据应用SPSS 27.0软件进行统计分析,应用Graphpad Prism 9.4软件进行数据可视化。计量资料以$\bar{x}\pm s$表示,组间比较采用独立样本t检验;计数资料用频数(率)表示,组间比较采用卡方检验或*Fisher*精确检验。mTLS与胃癌治疗结局的相关性采用*Fisher*精确检验;生存分析采用Log-rank检验;预测效能采用ROC曲线分析。P<0.05表示差异有统计学意义。

2 结果

2.1 TLS的存在情况 结果显示,80.6%(87/108)的胃癌患者肿瘤组织或肿瘤退缩床中存在TLS,其中48.1%(52/108)的胃癌患者肿瘤组织中观察到含有生发中心结构的mTLS(图1)。

2.2 mTLS与胃癌临床病理特征的关系 mTLS与胃癌患者更低的ypTNM分期(P<0.001)及治疗后肿瘤退缩(P<0.001)有关,与其他临床病理特征无关(P>0.05),见表1。

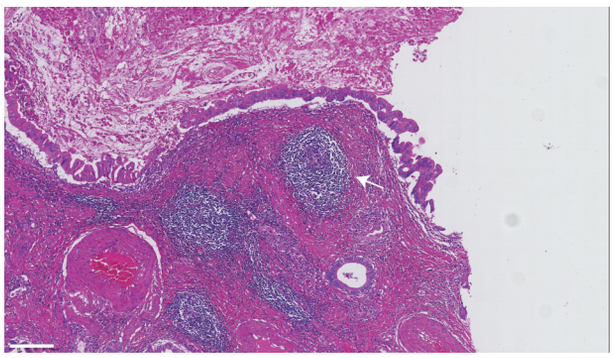

图1　新辅助免疫治疗后肿瘤内mTLS的形态（箭示，HE，100 μm）

表1　mTLS与胃癌新辅助治疗患者临床病理特征的关系

临床病理特征	mTLS(−)	mTLS(+)	*P*值
性别（例）			
男	45	43	0.755
女	11	9	
年龄（$\bar{x}\pm s$，岁）	61.3±11.4	60.98±9.0	0.864
TNM分期（例）			
Ⅰ~Ⅱ	8	7	0.902
Ⅲ~Ⅳa	48	45	
组织学分级（例）			
G1	5	6	
G2	23	24	0.710
G3	28	22	
肿瘤退缩TRG分级（例）			
0	2	22	
1	0	12	<0.001
2	13	15	
3	41	3	
ypTNM分期（例）			
0	2	22	
Ⅰ	6	15	<0.001
Ⅱ	27	10	
Ⅲ	21	5	
HER-2阳性（例）			
是	5	2	0.440
否	51	50	
微卫星不稳定性（例）			
MSS	53	50	>0.999
MSI	3	2	
PD-L1 CPS >1（例）			
是	6	4	0.744
否	50	48	
P53突变（例）			
是	10	5	0.216
否	46	47	

2.3　mTLS与胃癌新辅助免疫治疗效果的关系　比较24例pCR胃癌患者与84例non-pCR胃癌患者肿瘤组织或退缩床中mTLS的存在情况。结果显示，pCR组mTLS阳性率显著高于non-pCR组，差异有统计学意义（$P<0.05$）。见图2。

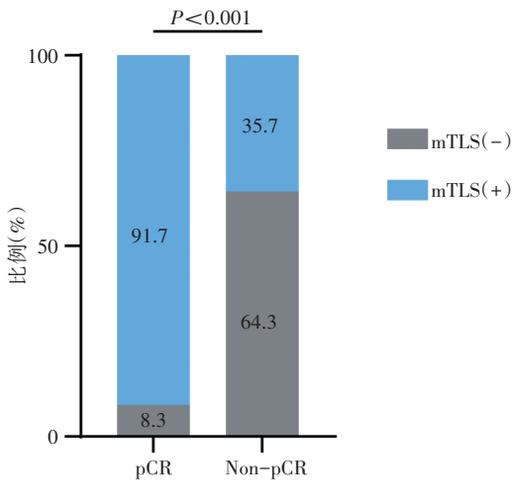

图2　mTLS与胃癌新辅助免疫治疗效果的关系

2.4　mTLS与胃癌患者临床结局的关系　Log-rank检验结果表明，新辅助免疫治疗后mTLS(+)患者总生存期（*HR*=3.70，95%*CI*：2.17~6.33，$P<0.001$）和无复发生存期（*HR*=4.04，95%*CI*：2.44~6.70，$P<0.001$）较mTLS(−)患者显著延长。见图3。

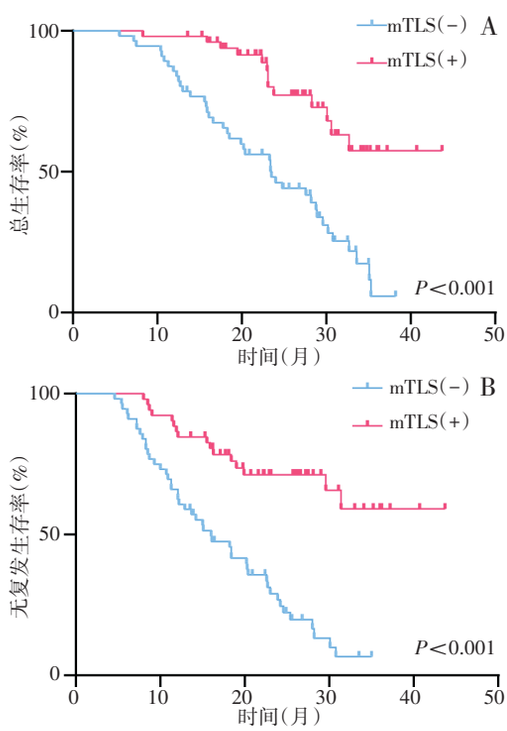

图3　mTLS（+）与mTLS(−)患者的Kaplan-Meier生存曲线

A：总生存期；B：无复发生存期

2.5　mTLS对胃癌患者预后的预测价值　以复发或死亡为因变量，mTLS状态为自变量，绘制ROC曲线。曲线下面积（AUC）分别为0.762（95%*CI*：0.668~0.856，$P<0.001$）和0.740（95%*CI*：0.645~0.837，$P<$

0.001），表明 mTLS 对胃癌患者复发或死亡具有潜在的预测价值。见图 4。

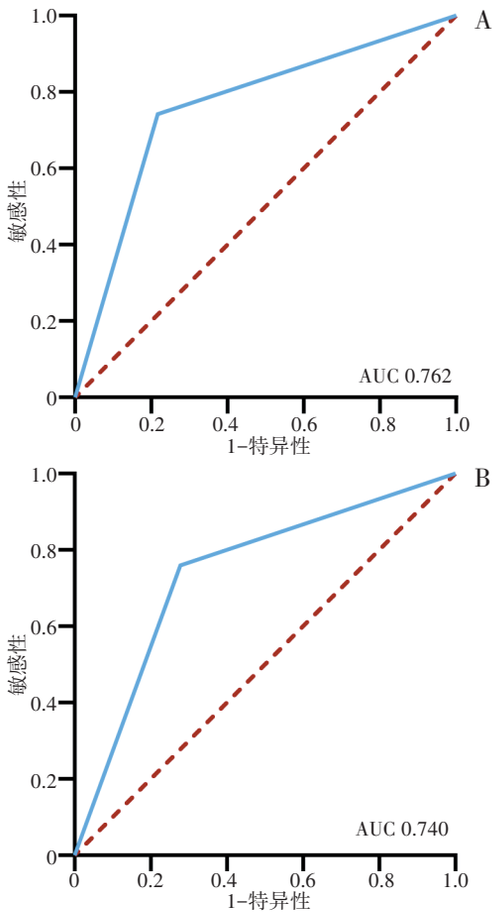

图 4　mTL 预测胃癌患者临床结局的 ROC 曲线

A：复发；B：死亡

3　讨论

免疫检查点抑制剂（immune checkpoint inhibitor，ICI）目前已经成为胃癌围手术期治疗的标准方案[8]。然而，受限于胃癌高度异质性的特点，只有部分患者能够显著获益。因此，亟需一种能够筛选适合 ICI 治疗的胃癌患者的标志物。

肿瘤细胞、免疫细胞、基质细胞、血管、细胞外基质等共同组成了肿瘤微环境（tumor microenvironment，TME），影响肿瘤的发生发展及治疗应答[9-12]。肿瘤浸润淋巴细胞（tumor infiltrating lymphocytes，TILs）是肿瘤组织中浸润的淋巴细胞，其对预后的预测作用受到越来越多的关注[13]。TILs 能够形成有组织的聚集体，称为 TLS[14]，往往在自身免疫病、慢性感染、肿瘤等病理情况中出现。研究认为，肿瘤组织中出现 TLS 与接受 ICI 等免疫治疗的患者更好的预后相关[15]，有望成为潜在的预测肿瘤患者预后的标志物[16-20]。Shu 等[7]指出，接受新辅助免疫治疗的肝细胞癌患者，肿瘤内高密度 TLS 与更好的治疗应答和无复发生存期改善相关。

TLS 具有不同的成熟状态，至少经历 3 个阶段：组织最少的阶段（least-organized stage）、初级滤泡样 TLS（primary follicle-like TLS）、次级滤泡样 TLS（secondary follicle-like TLS）[15]。Vanhersecke 等[18]认为，mTLS 的存在与客观反应率、无进展生存期和总体生存期的增加相关。Fridman 等[21]指出，在 mTLS 的生发中心，B 细胞克隆被选择性激活和扩增，经抗体类别转换和体细胞高突变，分化为浆细胞，产生针对肿瘤相关抗原的抗体，从而有效激活抗肿瘤免疫；因此 mTLS 的出现往往预示良好的临床结局。本研究结果证实，mTLS 与胃癌患者良好的免疫治疗应答以及临床结局相关。

综上所述，接受新辅助免疫治疗的胃癌患者，肿瘤组织内可能存在 TLS；而 mTLS 与胃癌患者显著的肿瘤退缩、更低的新辅助 TNM 分期有关，提示患者良好的新辅助免疫治疗效果和预后。对新辅助治疗诱导的 TLS 形成和成熟机制的探索，可能有助于改善胃癌患者新辅助治疗的效果与预后。

参　考　文　献

[1] Bray F, Laversanne M, Sung H, et al. Global cancer statistics 2022: GLOBOCAN estimates of incidence and mortality worldwide for 36 cancers in 185 countries[J]. CA Cancer J Clin, 2024,74(3):229-263. DOI:10.3322/caac.21834.

[2] 李凤山，王振勇，柴伟，等.miR-375 靶向调控 JAK2 表达抑制胃癌细胞增殖，侵袭与迁移[J]. 中国现代普通外科进展，2020，23（9）：6. DOI:10.3969/j.issn.1009-9905.2020.09.001.

[3] Guan W, He Y, Xu R. Gastric cancer treatment: recent progress and future perspectives[J]. J Hematol Oncol, 2023, 16(1): 57. DOI: 10.1186/s13045-023-01451-3.

[4] Gao X, Zhao X, Li X, et al. Editorial: Tertiary lymphoid structures (TLS) in the tumor immune microenvironment[J]. Front Immunol, 2025, 16: 1555677. DOI:10.3389/fimmu.2025.1555677.

[5] 武子镇，李晨，叶颖江，等.三级淋巴结构在胃癌等多种肿瘤评估及治疗中的研究进展[J]. 中华消化外科杂志，2025，24（3）：401-406. DOI:10.3760/cma.j.cn115610-20250124-00037.

[6] Morcrette G, Hirsch T Z, Badour E, et al. APC germline hepatoblastomas demonstrate cisplatin-induced intratumor tertiary lymphoid structures[J]. Oncoimmunology, 2019, 8(6): e1583547. DOI:10.1080/2162402X.2019.1583547.

[7] Shu D H, Ho W J, Kagohara L T, et al. Immunotherapy response induces divergent tertiary lymphoid structure morphologies in hepatocellular carcinoma[J]. Nat Immunol, 2024, 25(11): 2110-2123. DOI: 10.1038/s41590-024-01992-w.

[8] 程向东.局部进展期胃癌围手术期免疫检查点抑制剂的应用策略[J]. 中华消化外科杂志，2024，23（3）：339-344. DOI:10.3760/cma.j.cn115610-20240219-00116.

[9] Anderson N M, Simon M C. The tumor microenvironment[J]. Curr Biol, 2020, 30(16): R921-R925. DOI:10.1016/j.cub.2020.06.081.
[10] 杨彦，李腾飞，黄陈.肿瘤间质成分及病理学特征在胃肿瘤中的研究进展[J].中华消化外科杂志，2022，21(3)：427-432. DOI:10.3760/cma.j.cn115610-20220216-00090.
[11] Hinshaw D C, Shevde L A. The Tumor Microenvironment Innately Modulates Cancer Progression[J]. Cancer Res, 2019, 79(18): 4557-4566. DOI:10.1158/0008-5472.CAN-18-3962.
[12] Wu T, Dai Y. Tumor microenvironment and therapeutic response[J]. Cancer Lett, 2017, 387: 61-68. DOI:10.1016/j.canlet.2016.01.043.
[13] Badalamenti G, Fanale D, Incorvaia L, et al. Role of tumor-infiltrating lymphocytes in patients with solid tumors: Can a drop dig a stone[J]. Cell Immunol, 2019, 343: 103753. DOI: 10.1016/j.cellimm.2018.01.013.
[14] Paijens S T, Vledder A, de Bruyn M, et al. Tumor-infiltrating lymphocytes in the immunotherapy era[J]. Cell Mol Immunol, 2021, 18(4): 842-859. DOI:10.1038/s41423-020-00565-9.
[15] Schumacher T N, Thommen D S. Tertiary lymphoid structures in cancer[J]. Science, 2022, 375(6576): eabf9419. DOI: 10.1126/science.abf9419.
[16] Helmink B A, Reddy S M, Gao J, et al. B cells and tertiary lymphoid structures promote immunotherapy response[J]. Nature, 2020, 577(7791): 549-555. DOI:10.1038/s41586-019-1922-8.
[17] Cabrita R, Lauss M, Sanna A, et al. Tertiary lymphoid structures improve immunotherapy and survival in melanoma[J]. Nature, 2020, 577(7791): 561-565. DOI:10.1038/s41586-019-1914-8.
[18] Vanhersecke L, Brunet M, Guegan J, et al. Mature tertiary lymphoid structures predict immune checkpoint inhibitor efficacy in solid tumors independently of PD-L1 expression[J]. Nat Cancer, 2021, 2(8): 794-802. DOI:10.1038/s43018-021-00232-6.
[19] Ho W J, Zhu Q, Durham J, et al. Neoadjuvant Cabozantinib and Nivolumab Converts Locally Advanced HCC into Resectable Disease with Enhanced Antitumor Immunity[J]. Nat Cancer, 2021, 2(9): 891-903. DOI:10.1038/s43018-021-00234-4.
[20] Wu J, Hou L, E H, et al. Real-world clinical outcomes of neoadjuvant immunotherapy combined with chemotherapy in resectable non-small cell lung cancer[J]. Lung Cancer, 2022, 165: 115-123. DOI:10.1016/j.lungcan.2022.01.019.
[21] Fridman W H, Meylan M, Petitprez F, et al. B cells and tertiary lymphoid structures as determinants of tumour immune contexture and clinical outcome[J]. Nat Rev Clin Oncol, 2022, 19(7): 441-457. DOI:10.1038/s41571-022-00619-z.

（收稿日期：2025-07-04）

读者·作者·编者

欢迎订阅2026年《中国现代普通外科进展》杂志

《中国现代普通外科进展》杂志是国家教育部主管、山东大学主办的学术性刊物，国内外公开发行，以从事普通外科的临床工作者、科研人员和研究生为主要读者对象，报道普通外科领域内的最新学术动态与进展、临床实践经验和原创性科研成果，以及与临床密切结合的基础理论研究。

本刊贯彻我刊顾问、中国科学院院士裘法祖教授提出的“在现代中获得启迪，读进展后有所创新”的办刊方向，坚持以“现代”“进展”为导向，启迪读者，以提高广大普通外科工作者的业务水平与科研能力。

本刊为月刊，每年12期。定价：15元/期，180元/年。

订阅方法：(1)通过全国邮局订阅(邮发代号：24-190)

(2)向编辑部订阅

地址：山东省济南市文化西路107号(250012)

电话：0531-82169203

联系人：连培凤