· 论　　著 · Original Article ·

中国现代普通外科进展
Chin J Curr Adv Gen Surg

2025年6月　第28卷　第6期　Jun. 2025　Vol. 28　No. 6

基于临床及超声特征构建的列线图在甲状腺乳头状癌颈部淋巴结转移中的应用

刘文卉[1]　高萌[2]　魏修良[1]　滕超[3]

山东大学第二医院　[1]超声科　[3]中医科　（山东　济南　250033）
[2]济南市第七人民医院　超声科　（山东　济南　250101）

【摘要】**目的：**分析甲状腺乳头状癌（PTC）的临床及超声特征，评估其与颈部淋巴结转移（CLNM）的相关性，构建PTC颈部淋巴结转移风险的列线图预测模型。**方法：**选取2019年12月至2022年12月在山东大学第二医院就诊，行超声检查、临床资料完整并手术后经病理证实为PTC的患者553例（共553个结节），其中伴颈部淋巴结转移的患者228例（共228个结节），非颈部淋巴结转移的患者325例（325个结节）。将所有患者按照颈部淋巴结转移与否分为转移组和非转移组，并按7:3分为训练集和验证集，比较两组临床及超声特征差异并绘制列线图。**结果：**单因素分析结果显示，转移组与非转移组在年龄、是否合并桥本甲状腺炎、病灶多发性、纵横比、钙化、与被膜关系及血流等方面差异具有统计学意义（$P<0.05$）。训练集的Logistic回归分析显示，年龄、是否合并桥本甲状腺炎、病灶多发性、纵横比、钙化及血流等与PTC颈部淋巴结是否转移有关（$P<0.05$）。将这些指标纳入列线图模型，在训练集和验证集中均显示出较高的预测性能、校准和临床价值。**结论：**基于临床及超声特征构建的列线图预测模型可以有效预测PTC患者颈部淋巴结转移风险；当PTC患者年龄较大、合并桥本甲状腺炎、结节纵横比≥1时，不易并发颈部淋巴结转移，当结节呈多发性、结节伴微钙化、结节有中央血供或丰富血供时，更易并发颈部淋巴结转移。

【关键词】甲状腺乳头状癌•淋巴结转移•列线图
【中图分类号】R737.9
【文献标识码】A　DOI: 10.3969/j.issn.1009-9905.2025.06.002
【文章编号】1009-9905(2025)06-0429-07

Clinical and ultrasonographic feature-based nomogram for predicting cervical lymph node metastasis in papillary thyroid carcinoma

LIU Wen-hui[1], GAO Meng[2], WEI Xiu-liang[1], TENG Chao[3]

[1]Department of Ultrasound, [3]Department of Traditional Chinese Medicine, The Second Hospital of Shandong University(Jinan 250033, China)
[2]Department of Ultrasound, Jinan Seventh People's Hospital(Jinan 250101, China)

【ABSTRACT】***Objective:*** To analyze the clinical and ultrasonographic characteristics of papillary thyroid carcinoma (PTC) and explore their correlation with cervical lymph node metastasis(CLNM), thereby constructing a nomogram prediction model for assessing the risk of CLNM in PTC. ***Methods:*** A total of 553 patients (corresponding to 553 nod-

[通信作者] 滕超，E-mail: Tengdoctor92@163.com

ules) with papillary thyroid carcinoma (PTC), confirmed by postoperative pathology, who underwent ultrasonography and had complete clinical data at the Second Hospital of Shandong University between December 2019 and December 2022, were included. 228 patients (228 nodules) hadcervical lymph node metastasis, and 325 patients (325 nodules) were without cervical lymph node metastasis. All patients were categorized into metastasis and non-metastasis groups based on the presence or absence of cervical lymph node metastasis. These groups were then randomly divided into training and validation sets in a 7:3 ratio. Differences in clinical and ultrasonographic characteristics between the two groups were compared, and a nomogram was constructed. ***Results:*** Univariate analysis revealed statistically significant differences between the metastasis group and the non-metastasis group in terms of age, presence of Hashimoto's thyroiditis, multifocality, taller-than-wide shape, calcification, capsular contact, and blood flow ($P < 0.05$). Logistic regression analysis in the training set indicated that age, presence of Hashimoto's thyroiditis, multifocality, taller-than-wide shape, calcification, and blood flow were associated with lymph node metastasis in papillary thyroid carcinoma (PTC) ($P < 0.05$). These indicators were incorporated into a nomogram model, which demonstrated high predictive performance, good calibration, and significant clinical utility in both the training and validation sets. ***Conclusion:*** The nomogram prediction model, constructed based on clinical and ultrasonographic features, effectively predicts the risk of cervical lymph node metastasis (CLNM) in patients with papillary thyroid carcinoma (PTC). Patients who were older, had concomitant Hashimoto's thyroiditis, or exhibited a nodule aspect ratio ≥ 1 were less likely to have concurrent CLNM. Conversely, patients presenting with multiple nodules, nodules with microcalcifications, or nodules demonstrating central or rich/peripheral vascularity were more likely to have concurrent CLNM.

【KEY WORDS】Papillary thyroid carcinoma•Cervical lymph node metastasis•Nomogram

甲状腺乳头状癌(papillary thyroid carcinoma,PTC)是甲状腺癌中最常见的病理类型,占所有甲状腺恶性肿瘤的80%以上[1]。尽管PTC通常预后较好,10年生存率超过90%,但颈部淋巴结转移(cervical lymph node metastasis,CLNM)是常见的生物学行为之一,也是评估肿瘤侵袭性和制定个体化治疗方案的重要参考指标。研究表明,30%~50%的PTC患者在初次诊断时已存在颈部淋巴结转移,且中央区淋巴结转移更为常见[2]。颈部淋巴结转移不仅增加了局部复发风险,还可能影响患者的无病生存率和总体生存率。因此,早期识别和评估PTC颈部淋巴结转移风险因素,对于制定个体化治疗方案、优化手术范围及改善预后具有重要意义。

本研究回顾性分析PTC患者的临床资料和超声特征,探讨其与颈部淋巴结转移的相关性,并筛选影响颈部淋巴结转移的独立危险因素;基于临床和超声特征建立颈部淋巴结转移预测模型,以指导临床治疗决策,改善患者预后。

1 资料和方法

1.1 一般资料 收集2019年12月至2022年12月经山东大学第二医院甲状腺外科手术治疗且病理确诊的553例PTC患者(共553个结节,多发病灶选择最大的病灶为研究对象)的病例资料。

纳入标准:(1)术前在山东大学第二医院超声科进行超声检查;(2)所有患者均确诊为PTC伴或者不伴颈部淋巴结转移;(3)超声图像及临床信息可用。

排除标准:(1)超声图像或临床信息不完整;(2)患者术前接受过其他甲状腺手术或者激素治疗;(3)病理结果是PTC合并其他恶性病变。

将所有患者按照是否存在颈部淋巴结转移分为转移组和非转移组,并按7∶3分为训练集和验证集。本研究经山东大学第二医院伦理委员会审核批准(伦理号:KYLL2025302)。

1.2 主要仪器和方法 采用迈瑞Resona 9和GE LOGIQ E9超声诊断仪,线阵探头,频率9~15 MHz。患者平卧位后仰,多切面扫查甲状腺结节及颈部淋巴结,观察每个结节的二维超声特征,遵循TI-RADS标准记录并保存显著超声特征,内容主要包括结节大小、形状、回声性质、回声均质性、后方回声变化、边界、边缘毛刺、纵横比、周边晕环及钙化等。图像由两名工作10年以上高年资主治医师在未知病理结果的前提下进行分析,意见不一致时经过协商取得一致意见再记录。

1.3 统计学方法 所获数据应用SPSS20.0软件进行统计学分析。符合正态分布的计量资料以$\bar{x}\pm s$表示,非正态分布则以中位数表示。单因素分析根据自变量类型选择统计方法:数值变量符合正态分布

的行独立样本t检验，不符合正态分布的行非参数检验（Mann Whitney U检验），分类变量采用Pearson χ^2检验或Fisher精确检验。多因素分析采用二元Logistic回归分析，$P<0.05$为差异有统计学意义。采用R软件（版本4.3.3）绘制列线图模型。绘制受试者工作特征（ROC）曲线，使用曲线下面积（AUC）和95%CI评估模型的预测能力。构建校准曲线评估预测模型可靠性，利用决策曲线分析（DCA）评估预测模型临床效益。

2 结果

2.1 两组患者临床特征比较 训练集中两组患者的年龄、合并桥本甲状腺炎和病灶多发性等方面差异有统计学意义（$P<0.05$），而两组性别比较差异无统计学意义（$P=0.43$），见表1。

2.2 两组患者PTC结节超声特征比较 训练集两组PTC结节的超声特征在纵横比、钙化、血流以及结节与被膜的关系等方面差异有统计学意义（$P<0.05$），其余超声特征比较差异无统计学意义（$P>0.05$），见表2。

2.3 多因素Logistic回归分析及列线图的建立 将训练集中单因素分析有统计学意义的临床及超声特征指标纳入多因素Logistic回归分析，结果显示，年龄、是否合并桥本甲状腺炎、病灶多发性、纵横比、钙化及结节血流等与PTC颈部淋巴结转移有关（$P<0.05$，表3）。即当患者年龄较大、合并桥本甲状腺炎、病灶纵横比≥1时，不易发生颈部淋巴结转移；当病灶多发、伴微钙化及丰富血供或中央血供时，更容易发生颈部淋巴结转移。基于以上临床和超声特征构建PTC淋巴结转移的列线图预测模型，见图1。

2.4 列线图预测效能评估 列线图预测效能评估中，训练集的AUC为0.70（95%CI：0.65~0.76），验证集的AUC为0.65（95%CI：0.57~0.74），见图2。校准度分析表明，预测概率与实际观测值在训练集和验证集中均呈现良好一致性（$\chi^2=7.870$，$P=0.446$），校准曲线紧贴理想对角线分布（图3）。DCA证实，当阈值概率在合理范围内变动时，该列线图预测模型可为临床决策提供显著净获益（图4）。

2.5 列线图预测实例 55岁患者，超声发现甲状腺多发结节，较大结节5 mm×7 mm×5 mm，纵横比≥1，结节内部无明显钙化灶，CDFI示内部呈稀少血供，超声图像显示甲状腺整体呈桥本氏甲状腺炎表现，结节归类为TI-RADS 4c类。根据列线图预测模型，该患者总分为92分，该结节淋巴结转移概率<0.3。经甲状腺全切和颈部淋巴结清扫术，术后组织病理学检查结果：PTC并周围甲状腺桥本病改变，（中央区）淋巴结10枚，未查见癌。见图5A。

22岁患者，超声发现甲状腺多发结节，较大者36 mm×23 mm×15 mm。纵横比<1，结节内部呈点簇状微小钙化，CDFI示多发较丰富血供，超声图像未见桥本甲状腺炎表现结节被归类为TI-RADS 5类。列线图预测总分320分，淋巴结转移风险>0.9。经甲状腺全切和颈部淋巴结清扫术，术后组织病理学检查结果：乳头状癌，（中央区）淋巴结8枚查见癌；（左侧Ⅲ、Ⅳ、Ⅴ区）淋巴结4枚查见癌；（右侧Ⅱ区）淋巴结3枚查见癌；（右侧Ⅲ、Ⅳ、Ⅴ区）淋巴结4枚查见癌。见图5B。

3 讨论

随着近年来高分辨率超声技术的广泛应用，PTC检出率急剧增加。超声不仅可以清晰显示甲状腺肿瘤的大小、形态、边界、回声特征及血流情况，还能评估颈部淋巴结的状态，为临床医生提供重要的诊断依据。颈部淋巴结转移不仅是评估PTC进展的重要指标，更是预后不良的预测因子[3]。因此，准确识别颈部淋巴结转移高风险的PTC患者，有助

表1 颈部淋巴结转移组和非转移组PTC患者临床特征比较

超声特征	训练集		t/χ^2值	P值	验证集		t/χ^2值	P值
	转移组（n=152）	非转移组（n=235）			转移组（n=76）	非转移组（n=90）		
年龄（$\bar{x}\pm s$，岁）	43.83±12.82	47.31±11.69	2.76	0.006	44.67±12.70	48.01±9.12	1.91	0.058
性别[例（%）]								
男	32（21.05）	42（17.87）	0.60	0.43	23（30.26）	11（12.22）	8.23	0.004
女	120（78.95）	193（82.13）			53（69.74）	79（87.78）		
合并桥本甲状腺炎[例（%）]								
有	21（20.39）	78（33.19）	15.48	<0.001	20（26.32）	37（41.11）	4.01	0.045
无	121（79.61）	157（66.81）			56（73.68）	53（58.89）		
病灶数量[例（%）]								
单发	107（70.39）	197（83.83）	9.89	0.002	52（68.42）	78（86.67）	8.08	0.004
多发	45（29.61）	38（16.17）			24（31.58）	12（13.33）		

表 2　颈部淋巴结转移组和非转移组 PTC 结节超声特征比较

超声特征	训练集		U/χ^2值	P值	验证集		U/χ^2值	P值
	转移组(n=152)	非转移组(n=235)			转移组(n=76)	非转移组(n=90)		
体积($\bar{x}\pm s$,cm^3)	1.83±5.27	1.54±8.91	−0.36	0.717	1.34±3.82	0.39±0.93	−2.12	0.037
形状[例(%)]								
规则	36(23.68)	77(32.77)	3.68	0.055	15(19.74)	23(25.56)	0.79	0.374
不规则	116(76.32)	157(67.23)			61(80.26)	67(74.44)		
纵横比[例(%)]								
＜1	77(50.66)	76(32.34)	12.96	＜0.001	39(51.32)	29(32.22)	6.21	0.013
≥1	75(49.34)	159(67.66)			37(48.68)	61(67.78)		
内部回声[例(%)]								
低/极低	148(97.36)	227(96.60)	0.18	0.570	75(98.68)	86(95.56)	1.43	0.366
等/高	4(2.64)	8(3.40)			1(1.32)	4(4.44)		
回声均质性[例(%)]								
均质	16(10.53)	21(8.94)	0.27	0.603	5(6.58)	6(6.67)	0.00	0.982
不均质	136(89.47)	214(91.06)			71(93.42)	84(93.33)		
后方回声[例(%)]								
无	132(86.84)	217(92.34)	2.34	0.079	73(96.05)	81(90.00)	2.24	0.092
衰减	20(13.16)	18(7.66)			3(3.95)	9(10.00)		
结节边界[例(%)]								
清晰	42(27.63)	64(27.23)	0.01	0.932	18(23.68)	20(22.22)	0.05	0.823
不清晰	110(72.37)	171(72.77)			58(76.32)	70(77.78)		
边缘毛刺[例(%)]								
无	115(75.66)	163(69.36)	1.81	0.179	55(72.37)	55(61.11)	2.34	0.126
有	37(24.34)	72(30.64)			21(27.63)	35(38.89)		
周边晕环[例(%)]								
无	144(94.74)	227(96.60)	0.69	0.404	74(97.37)	89(98.89)	0.55	0.610
有	8(5.26)	8(3.40)			2(2.63)	1(1.11)		
钙化[例(%)]								
无	43(28.29)	95(40.43)	9.82	0.007	16(21.05)	42(46.67)	11.92	0.003
微钙化	109(71.71)	140(59.57)			60(78.95)	48(53.33)		
与被膜关系[例(%)]								
未侵犯被膜	115(75.66)	198(84.26)	4.41	0.036	57(75.00)	77(85.56)	2.95	0.086
侵犯被膜	37(24.34)	37(15.74)			19(25.00)	13(14.44)		
CDFI[例(%)]								
无/稀少	108(71.05)	203(86.38)			63(82.89)	75(83.33)		
中央	24(15.79)	20(8.51)	14.25	0.003	10(13.16)	7(7.78)	3.30	0.347
丰富	20(13.16)	12(5.11)			3(3.95)	8(8.89)		

表 3　训练集多因素 Logistic 回归分析

因素	β	OR(95%CI)	P值
年龄	−0.02	0.98 (0.96 – 0.99)	0.015
合并桥本甲状腺炎	−0.69	0.50 (0.30 – 0.81)	0.008
病灶多发	0.71	2.04 (1.20 – 3.47)	0.008
纵横比≥1	−0.64	0.53 (0.34 – 0.83)	0.005
微钙化	0.58	1.79 (1.07 – 3.00)	0.005
结节血流			
中央血供	0.76	2.13(1.07 – 4.26)	0.032
丰富血供	1.00	2.72(1.20 – 6.18)	0.017

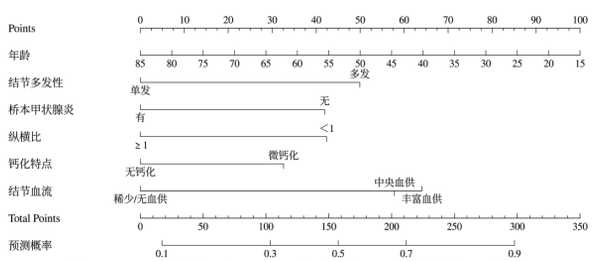

图 1　PTC 颈部淋巴结转移的列线图预测模型

于改善预后。本研究发现，PTC 患者颈部淋巴结转移的发生率为 41.2%（228/553），与既往研究一致[4-5]；且年龄、合并桥本甲状腺炎、纵横比、钙化及

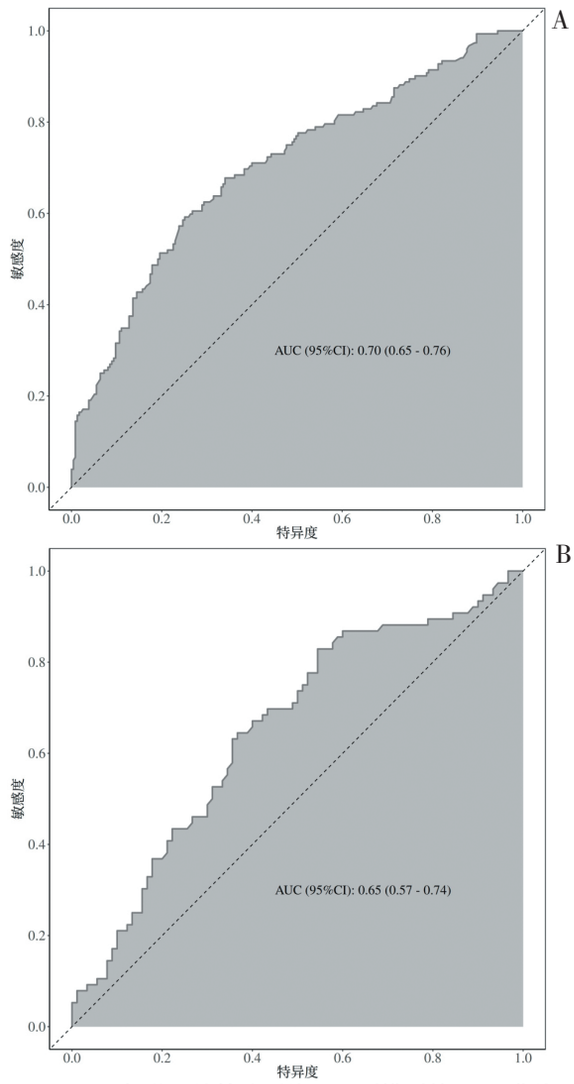

图2 PTC颈部淋巴结转移列线图预测模型的ROC曲线

A：训练集，B：验证集

血供是影响PTC颈部淋巴结转移的重要因素，对诊断PTC颈部淋巴结转移有良好的诊断效能。

多项临床研究结果显示，患者年龄是PTC颈部淋巴结转移的独立影响因素[6]，年龄较小的患者更容易发生颈部淋巴结转移。这可能与年轻患者的发病和进展受到多种遗传事件的影响有关[7-8]，也可能是因为年轻患者的BRAF V600E突变率较高导致癌细胞增殖、淋巴管浸润及转移。此外，年轻患者的肿瘤微环境中血管内皮生长因子C（VEGF-C）表达上调，促进淋巴管生成，增加淋巴结转移风险[9]。以往研究关于桥本甲状腺炎对PTC颈部淋巴结转移的影响观点不一，部分结论甚至相悖[10-11]。本研究结果显示，合并桥本甲状腺炎的PTC患者不易发生颈部淋巴结转移，与Liu[10]的研究一致，提示桥本甲状腺炎可能对PTC颈部淋巴结转移具有保护作用，桥本甲状腺炎的淋巴细胞浸润可能具有抗癌作用[12]。但此结论是否准确以及其作用机制需要大样本多中心临床研究加以确认。

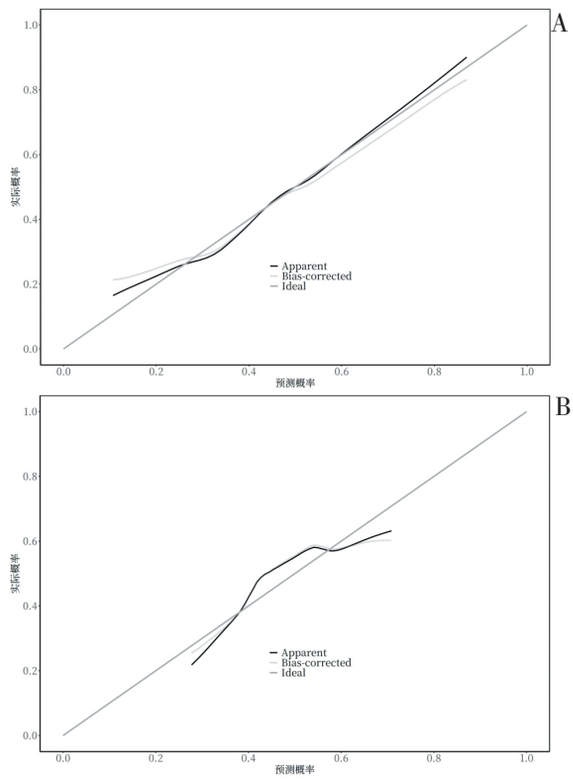

图3 PTC颈部淋巴结转移列线图预测模型的校准曲线

A：训练集；B：验证集

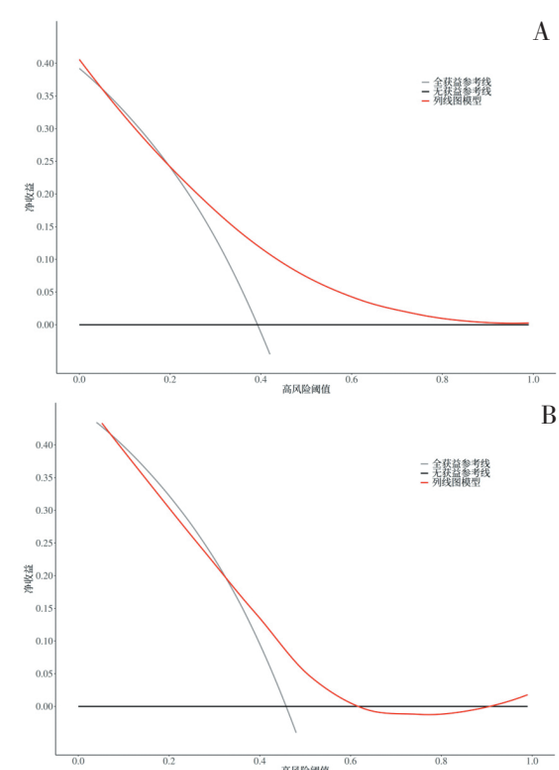

图4 PTC颈部淋巴结转移列线图预测模型的DCA曲线

A：训练集；B：验证集

本研究结果显示，多发病灶是PTC颈部淋巴结转移的独立影响因素[13-14]。多发病灶表明肿瘤具有更高的侵袭性和扩散性，也可能是腺叶内转移的一

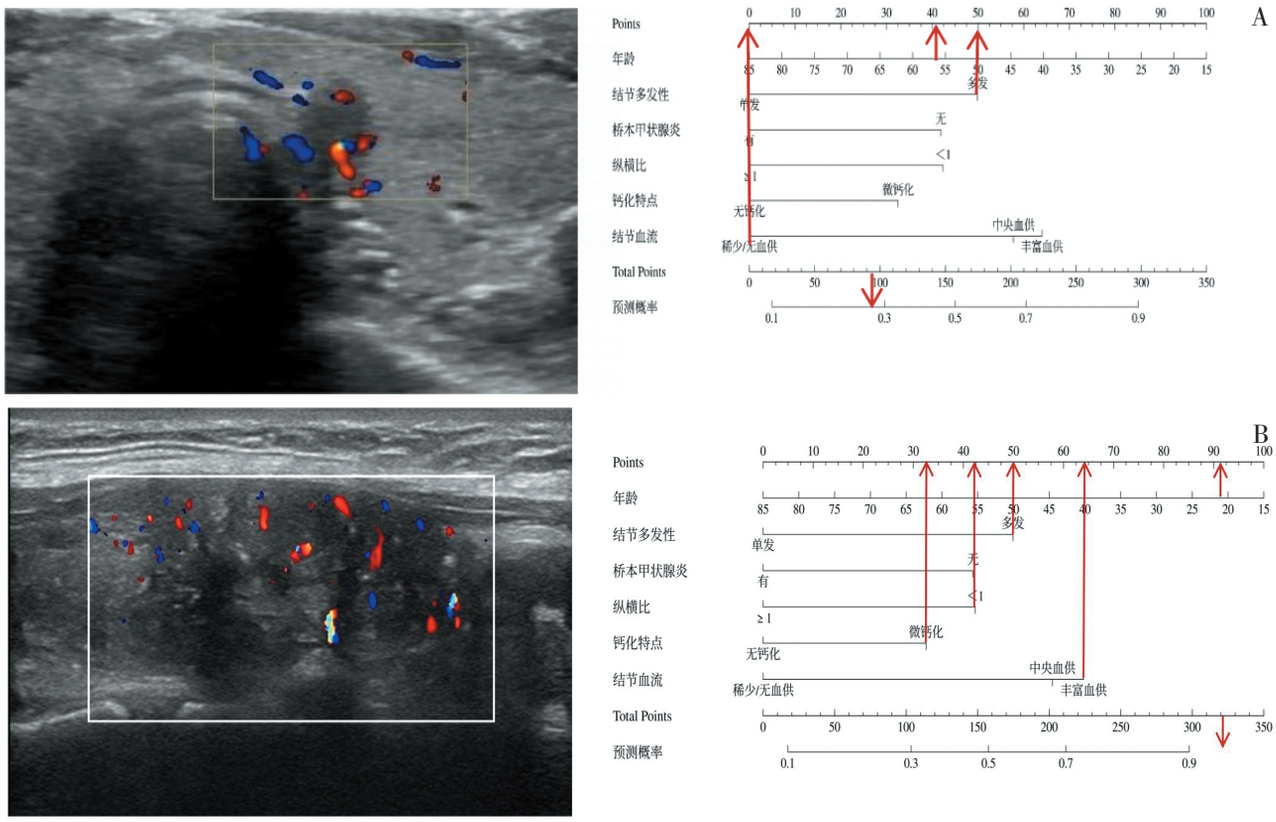

图5　列线图预测PTC颈部淋巴结转移实例

A：PTC颈部淋巴结未转移；B：PTC颈部淋巴结转移

种特定形式，因而更易发生颈部淋巴结转移。本研究发现，病灶纵横比＜1的PTC患者更易发生颈部淋巴结转移，与Zhou等[5]的研究一致。纵横比＜1说明病灶是在水平方向上扩张和延伸，是结节具有侵袭性的重要标志，因而更易发生颈部淋巴结转移。

本研究结果显示，微钙化是PTC患者颈部淋巴结转移的独立影响因素，与以往研究一致[4,15]。微钙化是PTC在超声图像上的特征性表现，提示癌细胞快速增殖，表明肿瘤具有强侵袭性，早期即发生颈部淋巴结转移。一些因子如骨桥蛋白参与钙化过程，研究表明骨桥蛋白的过表达会刺激PTC癌细胞的增殖、迁移、运动和侵袭，因而微钙化超声表现的PTC病灶更易发生颈部淋巴结转移[16]。此外，本研究结果还显示，PTC结节中央血供及丰富血供是颈部淋巴结转移的独立影响因素，与田晓琦等[17]研究一致。这可能与富血供的结节中血管内皮生长因子（VEGF）过表达有关。病灶内血管受VEGF诱导快速形成大量血管，而血管越丰富病灶生长越活跃，颈部淋巴结转移可能性大大增加。

综上，年龄、桥本甲状腺炎、病灶多发性、纵横比、钙化及血流是PTC颈部淋巴结转移的独立影响因素。基于临床和超声特征构建的颈部淋巴结转移列线图预测模型有助于术前评估PTC患者淋巴结转移发生风险，制定更准确的管理策略，优化手术方案和随访策略，提高治疗效果和患者术后生活质量。但本研究存在一定的局限性。首先，作为单中心回顾性研究，存在选择偏差，部分混杂因素如家族史、个人生活史等指标未纳入研究，可能影响模型在人群中的可靠性和适用性。其次，对于病灶多发性PTC患者，本研究只分析了最大病灶的特征，而对其他结节未予关注，亦可能造成选择性偏差，影响分析结果。最后，本研究仅研究了部分临床因素，而对甲状腺球蛋白水平、BRAF基因等未分析，尚需对更多的临床和超声特征与PTC颈部淋巴结转移的关系进行研究。

参　考　文　献

[1] ZHENG Y, ZHANG Y, CHEN L, et al. Preoperative prediction of central lymph node metastasis in follicular variant of papillary thyroid carcinoma using clinical and ultrasound features[J]. Gland Surg, 2024, 13(6): 812-824. DOI:10.21037/gs-23-492.

[2] 陈保林，罗军. 甲状腺乳头状癌侧颈区淋巴结转移危险因素分析[J]. 医学理论与实践，2025，38（3）：474-477. DOI: 10.19381/j.issn.1001-7585.2025.03.039.

[3] LIU T, ZHOU S, YU J, et al. Prediction of lymph node metastasis in patients with papillary thyroid carcinoma: A radiomics method based

on preoperative ultrasound images[J]. Technol Cancer Res Treat, 2019, 18: 1533033819831713. DOI: 10.1177/1533033819831713.

[4] 鄢薇，周恒，刘虎，等.基于超声特征联合临床因素的列线图预测甲状腺乳头状癌颈部中央区淋巴结转移的发生风险[J].临床和实验医学杂志，2024，23(24)：2677-2681. DOI:10.3969/j.issn.1671-4695.2024.24.027.

[5] ZHOU J, ZHAO B, LIU L, et al. A nomogram for individualized prediction for cervical lymph node metastasis of papillary thyroid carcinoma[J]. Gland Surg, 2024, 13(11): 1965-1976. DOI: 10.21037/gs-24-277.

[6] ZHENG X, PENG C, GAO M, et al. Risk factors for cervical lymph node metastasis in papillary thyroid microcarcinoma: A study of 1, 587 patients[J]. Cancer Biol Med, 2019, 16(1): 121-130. DOI: 10.20892/j.issn.2095-3941.2018.0125.

[7] Shukla N, Osazuwa-Peters N, Megwalu UC. Association between age and nodal metastasis in papillary thyroid carcinoma[J]. Otolaryngol Head Neck Surg, 2021, 165(1): 43-49. DOI: 10.1177/0194599820966995.

[8] CHEN Q, LIU Y, LIU J, et al. Development and validation of a dynamic nomogram based on conventional ultrasound and contrast-enhanced ultrasound for stratifying the risk of central lymph node metastasis in papillary thyroid carcinoma preoperatively[J]. Front Endocrinol(Lausanne), 2023, 14: 1186381. DOI: 10.3389/fendo.2023.1186381.

[9] 丁炜，苗永民，王伟，等.血清VEGF、VWF及凝血指标与甲状腺癌预后的相关性分析[J].中华内分泌外科杂志，2024，18(6)：835-840. DOI:10.3760/cma.j.cn115807-20240428-00142.

[10] LIU Y, Lü H, ZHANG S, et al. The impact of coexistent hashimoto′s thyroiditis on central compartment lymph node metastasis in papillary thyroid carcinoma[J]. Front Endocrinol(Lausanne), 2021, 12 (772071.D OI:10.3389/fendo.2021.772071.

[11] FU J, LIU J, WANG Z, et al. Predictive values of clinical features and multimodal ultrasound for central lymph node metastases in papillary thyroid carcinoma[J]. Diagnostics(Basel), 2024, 14(16). DOI:10.3390/diagnostics14161770.

[12] 田成路，张朋慧，吴梅.桥本甲状腺炎背景对甲状腺癌超声图像的差异性影响[J].中国现代普通外科进展，2023，26(5)：402-404，407. DOI:10.3969/j.issn.1009-9905.2023.05.016.

[13] 邢芝静，卢丹，张乔盟，等.甲状腺乳头状癌颈淋巴结转移风险因素分析及模型构建[J].现代肿瘤医学，2024，32(24)：4608-4615. DOI:10.3969/j.issn.1672-4992.2024.24.005.

[14] 宋景双，杜勇，黄颖，等.甲状腺乳头状癌临床特征及颈部淋巴结转移相关危险因素分析[J].中国当代医药，2024，31(2)：70-74.

[15] LIU J, JIA X, GU Y, et al. Thyroid parenchyma microcalcifications on ultrasound for predicting lymph node metastasis in papillary thyroid carcinoma: A prospective multicenter study in china[J]. Front Oncol, 2021, 11(null): 609075. DOI:10.3389/fonc.2021.609075.

[16] CHENG Z, WANG JJ, Du JB, et al. Development and validation of a dynamic nomogram for predicting central lymph node metastasis in papillary thyroid carcinoma patients based on clinical and ultrasound features [J]. Quant Imaging Med Surg, 2025, 15(2): 1555-1570. DOI:10.21037/qims-24-618.

[17] 田晓琦，罗渝昆，张颖，等.超声模型在甲状腺乳头状癌中央区淋巴结转移预测中的应用[J].中国医学科学院学报，2020，42(5)：626-631. DOI:10.3881/j.issn.1000-503X.11733.

（收稿日期：2025-03-13）

欢迎投稿，欢迎订阅

2025年《中国现代普通外科进展》