中国现代
普通外科进展
Chin J Curr Adv Gen Surg

2025年12月 第28卷 第12期 Dec. 2025 Vol. 28 No. 12

肝细胞癌破裂多学科综合诊治专家共识（2025年版）

中国医师协会肝癌专业委员会《肝细胞癌破裂多学科综合诊治专家共识（2025年版）》编写专家委员会

【摘要】肝细胞癌破裂是肝细胞癌的一种特殊类型，急性期死亡率高达25%～75%，中远期预后亦差于非破裂型肝癌。因其具有突发性，目前尚无基于前瞻性随机对照研究的最佳管理策略。本共识基于现有循证医学证据，提出肝细胞癌破裂的诊断应结合慢性肝病史、突发腹痛及休克体征、影像学检查和实验室检查结果；治疗遵循“生命第一，肿瘤第二”原则，急性期以止血和稳定生命体征为主，后续根据患者全身状况、肝功能储备及肿瘤分期，选择一期手术切除、“介入一手术”序贯治疗、单纯介入治疗、系统抗肿瘤治疗或最佳支持治疗等手段以延长患者生存期。本共识强调多学科协作在改善患者预后中的重要性，并呼吁开展多中心研究，为肝细胞癌破裂的诊疗提供更高级别的循证医学证据。

【关键词】肝细胞癌破裂•多学科综合诊治•治疗策略•共识
【中图分类号】R735.7
【文献标识码】A DOI: 10.3969/j.issn.1009-9905.2025.12.001
【文章编号】1009-9905（2025）12-0925-09

Expert consensus-based multidisciplinary for diagnosis and treatment of ruptured hepatocellular carcinoma(2025 edition)

Chinese Association of Liver Cancer of Chinese Medical Doctor Association Expert committee of “Expert consensus-based multidisciplinary for diagnosis and treatment of ruptured hepatocellular carcinoma (2025 edition)”

【ABSTRACT】Ruptured hepatocellular carcinoma (rHCC) is a life-threatening manifestations of hepatocellular carcinoma (HCC), with a short-term mortality rate of 25%~75% and a poorer medium- to long-term prognosis compared to non-ruptured HCC. Due to its sudden onset, there is currently no optimal management strategies based on prospective randomized controlled trials. This consensus, grounded in existing evidence-based medicine, recommends diagnosing rHCC based on chronic liver disease history, sudden abdominal pain, and signs of shock, with dynamic contrast-enhanced CT as the preferred imaging modality, supplemented by laboratory tests. Treatment follows the principle of "life first, tumor second," prioritizing hemorrhage control and hemodynamic stabilization in the acute phase. Subsequent management—including one-stage resection, "intervention-surgery" sequential therapy, interventional therapy alone, systemic antitumor therapy, or best supportive care—should be tailored to the patient's performance status, liver function reserve, and tumor stage. The consensus emphasizes the importance of multidisciplinary collaboration in improving patient outcomes and calls for multicenter studies to generate higher-level evidence for rHCC diagnosis and treatment.

【KEY WORDS】Ruptured hepatocellular carcinoma•Multidisciplinary management•Treatment strategy•Consensus

[通信作者] 靳斌，E-mail: jinbin9449@126.com；常宏，E-mail: changhong@sdfmu.edu.cn
Corresponding author: JIN Bin, E-mail: jinbin9449@126.com; CHANG Hong, E-mail: changhong@sdfmu.edu.cn

2022 年的研究数据显示，肝细胞癌（hepatocellular carcinoma，HCC）是全球第六大常见恶性肿瘤[1]，也是我国第六大常见恶性肿瘤、第二位癌症相关死亡原因[2]。肝细胞癌破裂（ruptured hepatocellular carcinoma，rHCC）是 HCC 的一种特殊类型，患者急性期死亡率高，中远期预后也差于非破裂的 HCC 患者。rHCC 在亚洲高发，既往观点认为孤立的大体积肿瘤、突出肝脏表面的肿瘤以及 HBV 感染等是其高危因素。近年研究发现 rHCC 的新特点：肝硬化程度可能与 rHCC 的发生率呈负相关；rHCC 与肿瘤的生物学行为更密切，是肿瘤高侵袭性的标志；代谢性疾病相关肝癌发生 rHCC 的比例正逐年升高。

由于 rHCC 具有突发性，很难通过前瞻性随机对照研究探索最佳管理策略，故国内外尚未对 rHCC 的治疗标准达成共识。目前的治疗手段包括一期手术切除、经动脉介入治疗、“介入—手术”序贯治疗、最佳支持治疗（best supportive care，BSC）等。同时，rHCC 的临床分期尚未统一，其治疗方式的选择、治疗策略的制定、系统抗肿瘤治疗方案的应用等一系列问题尚待明确，因此需要开展包括肝胆外科、介入科、急诊科、肿瘤内科、影像科等多学科综合诊治协作。

《原发性肝癌诊疗指南（2024 年版）》[3]指出，手术切除可以使部分 rHCC 患者明显获益，但并未给出详细的诊疗方案。为规范 rHCC 诊疗，改善患者预后，中国医师协会肝癌专业委员会基于目前的循证医学证据，组织专家编写形成《肝细胞癌破裂多学科综合诊治专家共识（2025 年版）》，供业内参考。

本共识的循证医学证据等级评价参照推荐分级的评估、制定与评价（grading of recommendation-sassessment, development and evaluation，GRADE）分级系统（http://www.gradeworkinggroup.org/）和《牛津循证医学中心分级 2011 版》（https://www.cebm.ox.ac. uk/resources/levels-of-evidence/ocebm-levels-of-evidence），专家推荐强度参照 GRADE 的推荐意见分级。见表 1。

表 1　证据质量与推荐强度分级

类别	具体描述
证据质量分级	
高（A）	非常有把握观察值接近真实值
中（B）	对观察值有中等把握：观察值有可能接近真实值，但也有可能差别很大
低（C）	对观察值的把握有限：观察值可能与真实值有很大差别
极低（D）	对观察值几乎没有把握：观察值与真实值可能有极大差别
推荐强度分级	
强	明确显示干预措施利大于弊或弊大于利
弱	利弊不确定或无论质量高低的证据均显示利弊相当
最佳实践声明（GPS）	基于非直接证据或专家意见经验形成的推荐

1　rHCC 的现状

rHCC 是继肿瘤进展和肝功能衰竭之后 HCC 的第三大死亡原因，急性期患者死亡率高达 25%~75%[4-5]。rHCC 患者的总生存率（overall survival，OS）在不同的研究中差异较大，但荟萃分析显示，rHCC 患者 1、3 和 5 年的 OS 显著低于非破裂的 HCC 患者，提示 rHCC 患者的中远期预后更差[6]。通常认为，出血休克导致的肝肾功能急性损伤、肿瘤细胞腹腔种植引发的腹膜转移以及基础肝病导致的抗肿瘤治疗强度受限，与 rHCC 患者更差的预后相关。为改善 rHCC 患者预后，需要更加积极的多学科综合诊治方案。

研究数据显示，rHCC 的发病率地域差别较大，欧美国家发病率低于 3%，而亚洲国家高达 26%[6-7]。既往观点认为，孤立的大体积肿瘤、突出肝脏表面的肿瘤、HBV 感染等是 rHCC 的高危因素[6,8-12]。目前大样本的 rHCC 研究多源自亚洲人群，与西方国家的 HCC 患者通常合并丙型肝炎病毒感染（hepatitis C virus，HCV）和酒精性肝炎不同，亚洲（除外日本）的 HCC 患者与 HBV 感染高度相关。不同病因学的 HCC 临床表现和预后不同，rHCC 发生率也各异。美国的研究认为，肿瘤长径＞5 cm 和肥胖是 rHCC 的高危因素；代谢相关脂肪性肝病（metabolic associated steatotic liver disease，MASLD）背景的 HCC 患者由于未接受定期监测，rHCC 发生率更高[13]；而 HCV 相关的肝癌患者发生 rHCC 的概率较低。也有观点认为，肝硬化程度可能与 rHCC 的发生率呈负相关[5]；rHCC 与肿瘤生物学行为更密切，可以被视为肿瘤高侵袭性的标志[14]。

近十年的研究数据显示，rHCC 呈现出新的特征：（1）发生率正随着定期监测的普及而逐渐下降；（2）伴随 MASLD、糖尿病、高脂血症和肥胖的高发，代谢性疾病相关的肝癌患者发生 rHCC 的比例呈现升高趋势；（3）全球范围内 rHCC 患者中亚洲患者的比例正在下降[5]。

rHCC 的机制尚不完全明确，肝病背景引起的凝血机制损害、肿瘤快速生长导致内部缺血坏死、肿瘤

坏死导致回流肝静脉堵塞、血管浸润及包膜张力增高均被认为是发生rHCC的基础,而门静脉高压及外力常为直接诱因[15-17]。rHCC多发生在肝表面或突向肝被膜的肿瘤,破裂后血液流入腹腔导致急性失血性休克;但也有转移性HCC发生破裂的报道[18-19]。

共识1:rHCC患者急性期死亡率高,中远期预后显著差于非破裂HCC患者,需要更加积极的多学科综合诊治方案(证据质量等级:A,推荐强度:强推荐)。

共识2:rHCC在亚洲高发;肿瘤体积大、肿瘤突出肝脏表面、HBV感染、肿瘤生物学行为高度恶性是发生rHCC的高危因素;门静脉高压及外力常为诱因;代谢性疾病相关的肝癌患者rHCC发生比例呈现升高趋势(证据质量等级:B,推荐强度:强推荐)。

2 rHCC的诊断

rHCC是肝胆外科和急诊科的急危重症,因直接影响后续治疗策略和患者预后,诊断需要快速、准确。诊断rHCC的技术难度并不高;相比而言,医务人员在接诊时能够考虑到rHCC更为重要。对于任何已知肝硬化或慢性肝病病史且突然出现急性腹痛和失血性休克表现的患者,均应将rHCC作为首要鉴别诊断。

2.1 临床表现与病史

2.1.1 突发性剧烈腹痛 疼痛多位于右上腹、右季肋部或上腹部,可迅速弥漫至全腹;呈持续性锐痛、撕裂样或刀割样剧痛;可放射至右侧肩背部。部分患者的腹痛可能继发于外力撞击或腹腔压力骤然增高(如剧烈咳嗽、用力排便)之后[6,12]。

2.1.2 失血性休克 患者表现为面色苍白、皮肤湿冷、心率增快、脉搏细速、血压下降甚至测不出、尿量减少、烦躁不安或意识模糊[12,20]。

2.1.3 腹部体征 右上腹压痛,部分患者伴反跳痛和肌紧张;移动性浊音阳性;腹胀,部分患者可呈进行性腹部膨隆[12,20]。

2.1.4 基础肝病史 大多数患者有明确的肝硬化病史,部分患者可能已知患有HCC,但也有以破裂出血为首发症状的患者。

2.2 影像学检查

2.2.1 动态增强CT 动态增强CT是诊断rHCC的首选影像学检查,诊断准确率高达75%~100%[20]。动态增强CT在发现"快进快出"典型影像学特征的同时,还可以明确肿瘤破裂位置、判断出血量和肿瘤临床分期,为后续治疗决策提供依据[3,20]。若无法行动态增强CT,平扫CT也可提供重要影像学参考。

2.2.2 动态增强MRI 与动态增强CT相比,动态增强MRI在发现卫星病灶、明确临床分期方面更具优势,但扫描耗时较长,不适用于急性出血患者。

2.2.3 超声显像 超声显像具有便捷、实时、无创和无辐射等优势,是临床上常用的肝脏影像学检查。床旁超声尤其适用于血流动力学不稳定的危重患者。

2.2.4 诊断性腹腔穿刺 对于高度怀疑rHCC但无法立即行CT检查的患者,可行诊断性腹腔穿刺。抽出不凝血性液体即可证实腹腔内出血,但需要结合其他检查判断出血是否来源于肝脏。

2.2.5 实验室检查 血红蛋白和红细胞压积进行性下降是持续出血的实验室证据;患者肝炎病毒学、肝功能可以为rHCC的诊断提供参考;肿瘤标志物如甲胎蛋白(AFP)、甲胎蛋白异质体(AFP-L3)和异常凝血酶原(PIVKA-Ⅱ)能够为rHCC的诊断提供依据。

共识3:rHCC的诊断要点包括慢性肝病病史、突发腹痛和休克体征(证据质量等级:A,推荐强度:强推荐)。动态增强CT是明确rHCC诊断的首选手段,平扫CT也可以为诊断提供重要依据;床旁超声检查可作为部分生命体征不稳定患者的替代影像学检查;MRI扫描因耗时较长,不适用于急性出血的患者;诊断性腹腔穿刺、血常规、病毒学、肿瘤标志物可以为诊断提供依据(证据质量等级:A,推荐强度:强推荐)。

3 rHCC的治疗手段

rHCC的治疗原则现已达成一定的共识,即"急性期快速止血稳定生命体征,生命体征稳定后综合利用各种手段控制肿瘤进展,治疗全过程需兼顾肝脏代偿功能"。rHCC患者短期生存率取决于出血控制策略;中远期预后的影响因素较为复杂,目前尚未形成统一的管理策略[8,17,21],常因患者情况、医院资源、医生经验等差异而有所差别。

rHCC的治疗手段目前包括一期手术切除、经动脉介入治疗、"介入—手术"序贯治疗、BSC等;但治疗中还存在诸多争议,包括肝切除术的疗效、治疗的时机、手术切除与经动脉介入治疗的先后顺序、二期手术切除与经动脉介入治疗的间隔时间、rHCC继发腹膜转移的治疗、rHCC的临床分期以及现行诊治模式下系统抗肿瘤治疗方案的选择等。尽管rHCC总体预后较差,但及时有效的治疗能够显著改善患者预后[17]。

3.1 一期手术切除

手术切除破裂肿瘤是一种根治性治疗方式,也是最有效的治疗手段。如果患者身体状况能够耐受手术且肿瘤具有可切除性,应行

一期手术切除，达到止血和治疗的双重目的。研究显示，严格筛选后接受一期手术切除的rHCC患者1年OS约为75%，显著优于经动脉介入治疗[6]。一期手术切除应达到以下目标：(1)肝肿瘤R_0切除；(2)清除腹腔内因rHCC可能播散的肿瘤细胞；(3)切除大网膜及可能受累的邻近组织。然而，rHCC患者往往存在生命体征不稳定、肝功能储备不足、美国东部肿瘤协作组功能状态评分(ECOG PS)较低等情况，增加手术风险和术后并发症发生率[22]。

一期手术切除适应证：(1)血流动力学稳定，可以耐受全身麻醉和一期手术切除的中国肝癌分期方案(CNLC)Ⅰa、Ⅰb和Ⅱa期患者；(2)血流动力学稳定，可以耐受全身麻醉、且预计可通过一期手术切除获益的CNLC Ⅱb、Ⅲa期患者；(3)ECOG PS评分0~2分；(4)肝功能Child-Pugh A/B级、ICG-R15＜30%；剩余肝脏体积(future liver remnant，FLR)占标准化肝脏体积(standard liver volume，SLV)的40%以上(伴有慢性肝病、肝实质损伤或肝硬化者)或30%以上(无肝纤维化或肝硬化者)[3]。

此外，随着经动脉介入治疗技术的成熟和普及，部分传统的外科姑息手术，如肝周填塞止血法、缝扎止血法和肝动脉结扎等[23]，目前仅用于经动脉介入治疗止血失败的患者，而此类患者的住院死亡率显著增加。

3.2 经动脉介入治疗 目前，rHCC经动脉介入治疗主要包括经动脉栓塞术(transarterial embolization，TAE)和经动脉化疗栓塞术(transarterial chemoembolization，TACE)，其中TAE是最常用的急救手段。研究表明，TAE的止血成功率达53%~100%，但由于仅控制了出血，患者中远期预后差于手术切除[4,24]。TACE是在栓塞止血的同时注入化疗药物，虽然能在一定程度上抑制肿瘤，但同时会加重肝功能损害，肝功能储备差的rHCC患者应用风险较大。数据显示，经动脉介入治疗的rHCC患者30 d死亡率为25%~30%[25]，1、3和5年OS分别为37.3%、17.3%和7%，显著低于一期手术切除[6]。

经动脉介入治疗适应证：(1)血流动力学不稳定，无法耐受全身麻醉和一期手术切除的CNLC各期患者；(2)血流动力学稳定，但存在高龄、肝功能储备不足、肿瘤高危部位等非手术原因，不能或不愿接受一期手术切除的CNLC Ⅰa、Ⅰb和Ⅱa期患者；(3)血流动力学稳定的CNLC Ⅱb、Ⅲa期患者；预计通过TAE/TACE治疗能控制肝内肿瘤生长而获益的CNLC Ⅲb期患者。

3.3 “介入—手术”序贯治疗 “介入—手术”序贯治疗是先行经动脉介入治疗控制出血、稳定病情，二期再行手术切除的治疗策略。该策略在提高手术安全性、减少术后并发症方面具有一定优势。数据显示，与一期手术切除相比，“介入—手术”序贯治疗rHCC患者的住院死亡率更低[15]。但介入治疗和手术切除的间隔时间目前尚无定论，此外延期手术也会增加肿瘤继发腹膜转移的发生概率。

“介入—手术”序贯治疗的适应证：(1)就诊时血流动力学不稳定，无法耐受全身麻醉和一期手术切除，且经动脉介入治疗后血流动力学稳定的CNLC Ⅰa、Ⅰb和Ⅱa期患者，以及预计可通过二期手术切除获益的CNLC Ⅱb、Ⅲa期患者；(2)ECOG PS评分0~2分；(3)肝功能Child-Pugh A/B级、ICG-R15＜30%；FLR占SLV40%以上(伴有慢性肝病、肝实质损伤或肝硬化者)或30%以上(无肝纤维化或肝硬化者)。

3.4 BSC 对于部分就诊时病情严重、一般状况较差的rHCC患者，BSC可能成为合理选择，但这部分患者1年生存率仅为1%[6]。

BSC的适应证：(1)血流动力学稳定；(2)ECOG PS评分3~4分；(3)肝功能Child-Pugh C级。

3.5 其他治疗 rHCC患者急性期行经动脉介入治疗成功止血后，可以选择抗病毒治疗、消融治疗、肝动脉灌注化疗(hepatic artery infusion chemotherapy，HAIC)和系统抗肿瘤治疗等。虽然rHCC不是肝脏移植的绝对禁忌，但尚需要更多的循证医学证据支持[6]。目前腹腔镜肝切除术治疗rHCC仍存争议，我国相关指南也不推荐[3]。有研究者认为定期监测可以降低rHCC发生的概率[5]。

3.6 rHCC治疗存在的问题 rHCC的标准治疗目前尚缺乏足够的高级别循证医学证据，外科手术的有效性、治疗手段的时机和先后顺序是目前争议的焦点。

尽管有研究表明，与TAE/TACE相比，肝切除术对rHCC患者的结局改善有限[26]；但更多的大样本研究倾向于支持肝切除术对rHCC的治疗作用[14,27-28]，我国指南也肯定了患者能够从肝切除术中获益[3]。日本的全国性研究结果显示，rHCC患者接受肝切除术后1、3和5年OS显著优于TACE[8]。美国的大样本研究结果显示，肝切除术可以改善rHCC患者的预后[5]。中国的研究结果亦显示，与非手术治疗相比，肝部分切除术或TAE联合二期手术是改善rHCC患者预后的重要手段[29-30]。

关于治疗手段的时机和先后顺序,部分研究者主张急诊手术为首选,认为早期手术切除可实现根治并提高中远期生存率;而另一些学者主张,先以TAE/TACE止血、待病情稳定后再行二期手术切除的方案更为安全。亚洲的多项倾向性匹配研究也支持TAE序贯二期手术切除可能是rHCC较好的治疗选择[29-31]。一项纳入了7个国家8个医疗中心2033例HCC患者的全球多中心、倾向性匹配研究认为,"介入—手术"序贯治疗可作为rHCC患者的有效治疗方案[32]。

经动脉介入治疗与二期手术切除的间隔时间尚无定论,不同医疗中心的间隔时间从10 d到126 d不等[8,30,32]。需要注意的是,rHCC患者的结局会随着间隔时间的延长而恶化,原因可能与延迟手术切除导致肿瘤肝内扩散或远处转移有关[30,33]。Zhang等[33]的研究结果显示,一期手术切除的无复发生存期(recurrence-free survival,RFS)优于TAE序贯二期手术切除(P=0.031)。Wu等[30]认为,TAE术后8 d内进行二期手术患者的腹膜种植概率与一期手术切除患者比较,差异无统计学意义(P>0.05);但8 d以后接受二期手术切除的患者腹膜种植概率显著增高,预后变差。因此目前的数据倾向于,rHCC患者经动脉介入止血后,如果血流动力学稳定,能够耐受手术,应尽快接受手术切除,避免腹腔种植概率随间隔时间延长而显著增高。

综上,一期手术切除能早期切除肿瘤,显示出较好的中远期预后,但术前需要严格把握指征以减少围手术期并发症和死亡率;而二期手术切除虽然短期预后较好,但中远期预后不尽如人意。

共识4:rHCC的治疗遵循"生命第一,肿瘤第二"原则,急性期给予快速止血以稳定生命体征;生命体征稳定后,综合利用各种手段控制肿瘤进展;治疗全过程需兼顾肝脏代偿功能(证据质量等级:A,推荐强度:强推荐)。

共识5:就诊时生命体征稳定、肝功能储备良好且肿瘤可切除的患者,首先推荐一期手术切除(证据等级:B,推荐强度:强推荐);就诊时生命体征不稳定、肝功能储备欠佳、无法耐受全身麻醉和一期手术切除术的患者,建议采用"介入—手术"序贯治疗,即先行动脉介入治疗控制出血、稳定病情,限期行手术切除(证据等级:B,推荐强度:强推荐)。"介入—手术"序贯治疗中,建议在生命体征稳定和肝功能达到标准后尽快实施手术切除(证据质量等级:C,推荐强度:弱推荐)。

共识6:就诊时一般状况较差(Child-Pugh C、ECOGPS 3~4分)的患者可选择BSC,但此类患者预后不良(证据质量等级:A,推荐强度:强推荐);外科姑息手术(如肝周填塞止血法、缝扎止血法、肝动脉结扎等)仅用于经动脉介入治疗止血失败的患者,此类患者住院死亡率高(证据质量等级:A,推荐强度:弱推荐)。在急性期介入治疗成功止血后,可以选择抗病毒治疗、消融治疗、HAIC和系统抗肿瘤治疗(证据质量等级:A,推荐强度:强推荐);肝脏移植治疗rHCC仍需高级别循证医学证据支持(证据质量等级:C,推荐强度:GPS);不建议将腹腔镜肝切除术用于治疗rHCC患者(证据质量等级:C,推荐强度:GPS)。

4 rHCC继发的腹膜转移

rHCC可继发腹膜转移。非破裂HCC腹膜转移并不常见,文献报道其发生率为3.0%~5.6%[34-35];而rHCC腹膜转移率为11.1%~20%[14,34]。腹膜转移是rHCC患者预后差的重要原因之一。rHCC腹膜转移可能与肿瘤破裂后癌细胞脱落进入腹腔有关,也可能是肿瘤本身生物学特性所致。Chan等[14]认为,破裂是肿瘤高侵袭性的标志,肿瘤的高侵袭性继发了肿瘤破裂和腹膜转移,而不仅仅是肿瘤细胞脱落导致了腹腔种植转移;伴随腹膜转移的rHCC患者中位生存时间较短,5年OS较低。

不同的治疗方案影响rHCC腹膜转移的发生率。一期手术切除通过切除肿瘤、清除腹腔积血、冲洗腹腔等操作可降低腹膜转移风险;而TAE/TACE无法有效清除已经脱落到腹腔内的肿瘤细胞,种植转移概率增加。中国大样本研究证实,rHCC患者的手术时机与腹膜转移发生概率显著相关,急诊手术、破裂后8 d内手术和破裂后8 d后手术的患者肝部分切除术后腹膜转移发生率分别为3.3%、4.5%和33.3%[30]。而在"介入—手术"序贯治疗策略中,较长的间隔时间会增加腹膜转移的风险,合适的间隔时间则能够减少腹膜转移的发生概率,改善患者预后[6,36]。

法国大队列研究证实,12%的rHCC患者发生腹膜转移,手术切除或腹腔热灌注化疗可以改善患者预后,根治性手术是腹膜转移的首选治疗方案[35]。来自韩国研究者的数据得到类似的结论,认为采用包括手术在内的更加积极的治疗方案可以改善腹膜转移患者的预后[34]。

共识7:rHCC患者腹膜转移发生率高于非破裂患者,腹膜转移影响患者的中远期预后(证据质量等

级：A，推荐强度：强推荐）。TAE/TACE对腹膜转移的治疗效果有限，建议通过一期手术切除、缩短“介入—手术”序贯治疗的间隔时间来降低腹膜转移发生率（证据等级：B，推荐强度：强推荐）。包括手术切除、腹腔热灌注化疗和系统抗肿瘤治疗在内的更加积极的治疗方案可以改善腹膜转移患者的预后（证据质量等级：B，推荐强度：强推荐）。

5　rHCC的临床分期及其相应的治疗策略

5.1　rHCC的临床分期　目前分期指导下的治疗策略仍然是HCC的治疗原则。然而，rHCC在各个分期系统中并没有精准的定义和相应的治疗方案。

美国癌症联合会（American Joint Committee on Cancer，AJCC）提出，将rHCC定义为TNM分期系统的T_4期，直接影响患者的预后评估和治疗决策。然而，该分期的合理性受到质疑。部分学者指出，将所有rHCC归为T_4期可能高估了其恶性程度，尤其是对于组织学分级较低、无转移的rHCC患者。临床实践表明，这类患者经过积极治疗，预后显著优于T_4期患者[12,14]。日本肝癌研究小组（Liver Cancer Study Group of Japan，LCSGJ）指南（第6版）则将肿瘤破裂排除在T分期的考虑因素之外[37]。也有研究尝试结合肿瘤破裂程度、出血量及血管侵犯等因素对T_4期进行细化分层，以提升预后判断的准确性，指导个体化治疗[8]。Chan等[14]研究显示，在排除肿瘤破裂对TNM分期的影响后，T_1期肿瘤破裂患者的预后与未破裂的T_2期患者预后相似，T_2期或T_3期肿瘤破裂患者的预后与未破裂的T_3期患者的预后相似。这一结果表明，rHCC的生物学行为更接近T_2~T_3b期而非T_4期。Aoki等[8]则认为，在基线TNM分期基础上增加额外分期（Ⅳ-A期0.5，Ⅲ期1，Ⅱ期1.5），能够更准确地评价rHCC患者的预后。

CNLC分期是我国广泛应用的肝癌分期系统，在HCC的诊治中发挥指导性作用。该分期系统综合考虑了肿瘤的大小、数量、血管侵犯、肝外转移和肝功能状态等因素，但对于rHCC的分期及其治疗策略尚待进一步明确。《原发性肝癌诊疗指南（2024版）》提及，肿瘤破裂是HCC高危复发因素，手术切除可以使部分患者获得明显的生存获益，并建议患者初期抢救成功后，制订后续个体化的治疗方案[3]；但没有明确这类患者的分期及其相应的治疗策略。

BCLC分期是全球范围内应用的肝癌分期系统，也没有明确rHCC患者的分期和治疗建议[17,38-39]。一些研究尝试将rHCC患者纳入BCLC分期系统，发现患者的分期与预后并不相符。Xia等[40]研究显示，BCLC 0/A期rHCC患者在肝切除术后的预后与BCLC B期HCC患者相当。2022年更新的BCLC分期及诊治策略中，手术切除仅推荐用于分期为BCLC 0/A期的部分患者[39]。而全球多中心参与的临床研究结果表明，肝切除术治疗的rHCC患者中，仅有29%处于BCLC 0/A期[32]。这意味着rHCC患者的临床实践与BCLC指南的推荐意见存在显著差距。

5.2　治疗策略　尽管rHCC的突发性使随机前瞻性对照研究难以开展，甚至有观点认为在现实世界中无法建立rHCC标准化治疗方案[13]。然而，rHCC对HCC分期及治疗原则的影响仍需进一步研究，以期减少临床实践与指南推荐间的差距。

Ni等[38]开展的单中心回顾性研究比较了BCLC A期rHCC患者和非破裂HCC患者肝切除术后的预后，结果显示肿瘤破裂和肿瘤直径＞5 cm是BCLC A期患者肝切除术后OS的独立危险因素；基于BCLC A期rHCC患者的治疗和预后与非破裂患者存在差异这一事实，研究者定义A期HCC合并破裂者为A1期，并建议补充至现有的BCLC分期系统。此外，该团队基于前期的研究，提出将CNLC Ⅰ、Ⅱ期的rHCC患者界定CNLC Ⅲ0期，认为不同于CNLC Ⅲa/Ⅲb期，Ⅲ0期能耐受手术的患者应积极接受手术治疗[41]。然而单中心回顾性研究数据的客观性和科学性尚需验证，建议开展多中心大样本前瞻性或回顾性研究，进一步完善rHCC患者分期的详细标准，为制定相应的治疗策略提供更高级别的循证医学证据。

共识8：rHCC患者的临床分期尚未达成共识。TNM分期侧重于肿瘤大小、淋巴结转移和远处转移，用于评估rHCC存在缺陷（证据质量等级：B，推荐强度：强推荐）。CNLC和BCLC均未明确rHCC的分期及相应的治疗策略。建议开展多中心大样本前瞻性或回顾性研究，为rHCC分期及治疗策略提供更高级别的循证医学证据（证据质量等级：B，推荐强度：强推荐）。

共识9：在更高等级循证医学证据出现之前，建议基于CNLC分期，遵循以手术为基础的rHCC治疗策略，见图1（证据质量等级：B，推荐强度：GPS）。

6　系统抗肿瘤治疗在rHCC中的应用

随着系统抗肿瘤治疗的日益发展，不可切除HCC患者的生存期不断延长。rHCC患者TAE止血后仍有残留病灶，手术切除后腹膜种植风险高或已发生腹膜种植，均需进一步系统抗肿瘤治疗。对于短期内TAE止血后的rHCC患者，应慎重使用抗血

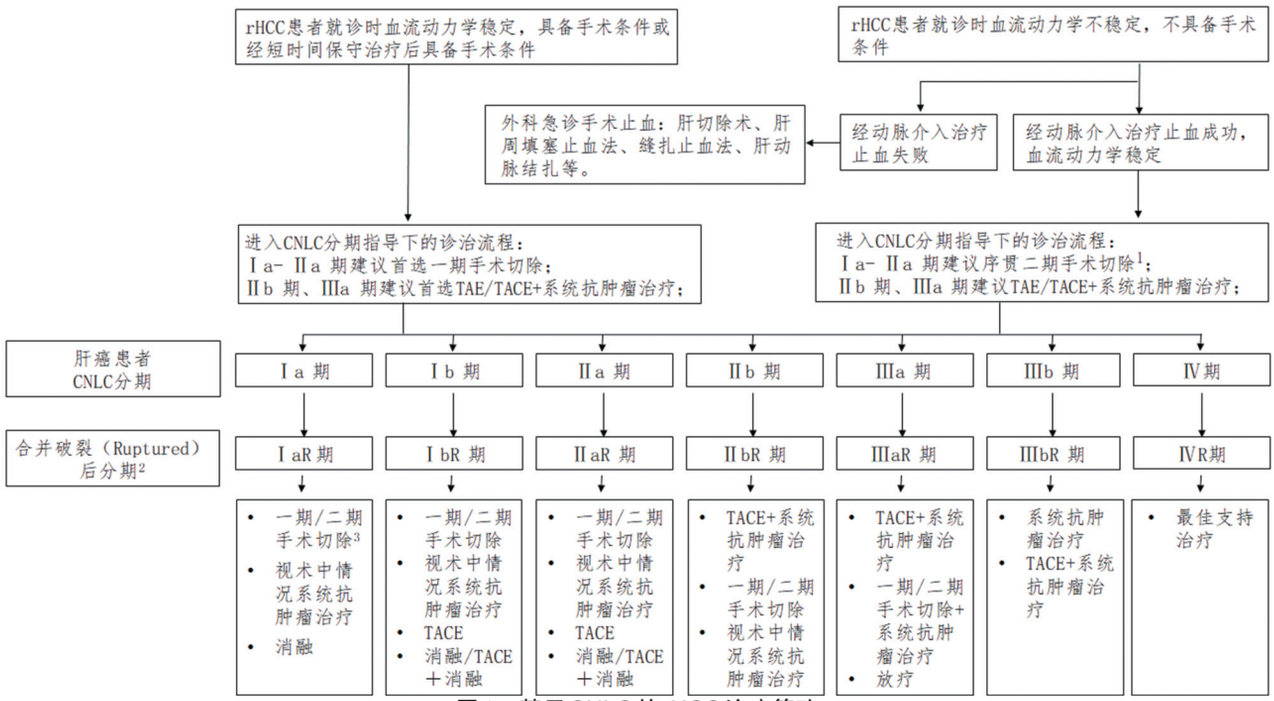

图1　基于CNLC的rHCC治疗策略

1:经动脉介入治疗与二期手术切除的间隔时间尚无共识;2:破裂后分期标注R(Ruptured);3:手术切除操作应包括肝肿瘤R_0切除、术中蒸馏水充分冲洗腹腔、切除联合大网膜及可能受肝肿瘤累及的邻近组织。

管生成靶向药物治疗,以免增加再出血风险。目前尚缺乏大样本、前瞻性研究明确系统抗肿瘤治疗的时机及其必要性。但需要强调的是,系统抗肿瘤治疗与手术、局部治疗等联合应用改善rHCC患者预后是未来研究的重要方向。

共识10:建议对rHCC患者采用更加积极的系统抗肿瘤治疗,具体用药方案可参考《原发性肝癌诊治指南(2024年版)》;建议通过多中心临床研究进一步优化rHCC的系统抗肿瘤治疗方案(证据等级:B,推荐强度:强推荐)。

7　结语

rHCC是HCC的一种特殊类型,急性期死亡率高,中远期预后差。目前,对于rHCC肝切除术的疗效、治疗时机的选择、手术切除与经动脉介入治疗的先后顺序、二期手术切除与经动脉介入治疗的间隔时间等问题存在诸多争议,基于临床分期的诊治策略尚待进一步明确。目前的研究大多支持手术切除能够使rHCC患者获益观点;"介入—手术"序贯治疗也得到部分研究的支持,但尚需开展多中心大规模临床试验以制定分期指导下的最佳管理策略。此外,rHCC患者在成功止血或手术切除后,应积极开展系统抗肿瘤治疗。只有在循证医学证据基础上不断优化治疗方案,才有望提高rHCC患者的OS和生活质量,改善预后。

中国医师协会肝癌专业委员会《肝细胞癌破裂多学科综合诊治专家共识(2025年版)》编写专家委员会

名誉主任委员:

程树群　海军军医大学第三附属医院

主任委员:

靳　斌　山东大学齐鲁第二医院

常　宏　山东第一医科大学附属省立医院

副主任委员:

石　洁　海军军医大学第三附属医院

高　杰　北京大学人民医院

孙玉岭　郑州大学第一附属医院

刘吉兵　山东第一医科大学附属肿瘤医院

曾永毅　福建医科大学孟超肝胆医院

王继洲　中国科学技术大学附属第一医院(安徽省立医院)

朱　鹏　华中科技大学同济医学院附属同济医院

刘瑞宝　哈尔滨医科大学附属肿瘤医院

执笔专家:

郑顺贞　山东第一医科大学附属省立医院

杜　刚　山东大学齐鲁医院

委员:

常　宏　山东第一医科大学附属省立医院

陈志宇　陆军军医大学西南医院

杜　刚　山东大学齐鲁医院

杜顺达　北京协和医院

冯　浩　上海交通大学医学院附属仁济医院
范瑞芳　中国人民解放军联勤保障部队第九四〇医院
高　杰　北京大学人民医院
高良辉　海南医科大学第一附属医院
郭　源　青岛大学附属医院
郝　静　山东大学齐鲁医院
靳　斌　山东大学齐鲁第二医院
蒋小峰　广州医科大学附属第二医院
刘瑞宝　哈尔滨医科大学附属肿瘤医院
刘恩宇　山东大学齐鲁医院
刘学民　西安交通大学第一附属医院
刘崇忠　山东大学齐鲁第二医院
刘吉兵　山东第一医科大学附属肿瘤医院
刘炎锋　山东大学齐鲁医院
庞国栋　山东大学齐鲁第二医院
彭　利　河北医科大学第四医院
饶建华　南京医科大学第一附属医院
（江苏省人民医院）
石　洁　海军军医大学第三附属医院
孙云帆　复旦大学附属中山医院
孙玉岭　郑州大学附属第一医院
沈　洁　南京鼓楼医院
王继洲　中国科学技术大学附属第一医院
（安徽省立医院）
寻　琛　南京天印山医院
杨　霞　山东第一医科大学附属省立医院
余德才　南京鼓楼医院
杨定华　南方医科大学南方医院
曾永毅　福建医科大学孟超肝胆医院
张中林　武汉大学中南医院
朱　鹏　华中科技大学同济医学院附属同济医院
仲　海　山东大学齐鲁第二医院
郑顺贞　山东第一医科大学附属省立医院
朱　强　山东第一医科大学附属省立医院
赵　宏　中国医学科学院肿瘤医院
郑　璐　陆军军医大学新桥医院
周存才　江西省肿瘤医院
Syed Asghar Naqi　King Edward Medical University Mayo Hospital

参 考 文 献

[1] BRAY F, LAVERSANNE M, SUNG H, et al. Global cancer statistics 2022: GLOBOCAN estimates of incidence and mortality worldwide for 36 cancers in 185 countries[J]. CA Cancer J Clin, 2024, 74(3): 229-263. DOI:10.3322/caac.21834.

[2] HAN B, ZHENG R, ZENG H, et al. Cancer incidence and mortality in China, 2022[J]. J Natl Cancer Cent, 2024, 4(1): 47-53. DOI: 10.1016/j.jncc.2024.01.006.

[3] 中华人民共和国国家卫生健康委员会. 原发性肝癌诊疗指南(2024 年版)[J]. 临床肝胆病杂志, 2024, 40(5): 893-918. DOI: 10.12449/JCH240508.

[4] YOSHIDA H, MAMADA Y, TANIAI N, et al. Spontaneous ruptured hepatocellular carcinoma[J]. Hepatol Res, 2016, 46(1): 13-21. DOI: 10.1111/hepr.12498.

[5] OBEIDAT AE, WONG LL. Spontaneous Rupture of Hepatocellular Carcinoma: New Insights[J]. J Clin Exp Hepatol, 2022, 12(2): 483-491. DOI:10.1016/j.jceh.2021.05.010.

[6] MORIS D, CHAKEDIS J, SUN SH, et al. Management, outcomes, and prognostic factors of ruptured hepatocellular carcinoma: A systematic review[J]. J Surg Oncol, 2018, 117(3): 341-353. DOI: 10.1002/jso.24869.

[7] SAHU SK, CHAWLA YK, DHIMAN RK, et al. Rupture of hepatocellular carcinoma: a review of literature[J]. J Clin Exp Hepatol, 2019, 9(2): 245-256.DOI: 10.1016/j.jceh.2018.04.002.

[8] AOKI T, KOKUDO N, MATSUYAMA Y, et al. Prognostic impact of spontaneous tumor rupture in patients with hepatocellular carcinoma: an analysis of 1160 cases from a nationwide survey[J]. Ann Surg, 2014, 259(3): 532-542. DOI:10.1097/SLA.0b013e31828846de.

[9] WANG C, HUANG X, LAN X, et al. Research progress of spontaneous ruptured hepatocellular carcinoma: Systematic review and meta-analysis[J]. Front Oncol, 2022, 12: 973857. DOI: 10.3389/fonc.2022.973857.

[10] ZHANG Z, TAN S, TANG H, et al. Risk Factors and Survival Analysis of Spontaneously Ruptured Hepatocellular Carcinoma: A Retrospective Cohort Study in Bilateral Centers[J]. Ann Surg Oncol, 2025, 32(7): 4997-5007. DOI:10.1245/s10434-025-17250-8.

[11] KANEMATSU M, IMAEDA T, YAMAWAKI Y, et al. Rupture of hepatocellular carcinoma: predictive value of CT findings[J]. AJR Am J Roentgenol, 1992, 158(6): 1247-1250. DOI: 10.2214/ajr.158.6.1317090.

[12] XIA F, NDHLOVU E, ZHANG M, et al. Ruptured Hepatocellular Carcinoma: Current Status of Research[J]. Front Oncol, 2022, 12: 848903. DOI:10.3389/fonc.2022.848903.

[13] SEMPOKUYA T, WONG LL. Do we really need a standardized approach to spontaneously ruptured hepatocellular carcinoma[J]. Hepatobiliary Surg Nutr, 2024, 13(1): 191-193. DOI: 10.21037/hbsn-23-625.

[14] CHAN AC, DAI JW, CHOK KS, et al. Prognostic influence of spontaneous tumor rupture on hepatocellular carcinoma after interval hepatectomy[J]. Surgery, 2016, 159(2): 409-417. DOI: 10.1016/j.surg.2015.07.020.

[15] LAI EC, LAU WY. Spontaneous rupture of hepatocellular carcinoma: a systematic review[J]. Arch Surg, 2006, 141(2): 191-198. DOI:10.1001/archsurg.141.2.191.

[16] TAN NP, MAJEED A, ROBERTS SK, et al. Survival of patients with ruptured and non-ruptured hepatocellular carcinoma[J]. Med J Aust, 2020, 212(6): 277-278.DOI:10.5694/mja2.50483.

[17] 夏丰, 张必翔, 朱鹏. 肝细胞癌自发性破裂的相关问题探讨[J]. 腹部外科, 2025, 38(1): 1-6. DOI: 10.3969/j. issn. 1003-5591. 2025.01.001.

[18] FUJINAKA R, URADE T, KIDO M, et al. Spontaneous rupture of splenic hilar lymph node metastasis from hepatocellular carcinoma [J]. Clin J Gastroenterol, 2024, 17(3): 557-562. DOI: 10.1007/s12328-024-01928-9.

[19] HIGASHINO M, SUGIURA R, YAMAMOTO Y, et al. A spontaneous rupture of lung metastasis from hepatocellular carcinoma after the introduction of lenvatinib[J]. J Gastrointestin Liver Dis, 2021, 30(1): 169-170. DOI:10.15403/jgld-3025.

[20] AZIZ H, KWON YIC, PARK A, et al. Comprehensive review of clinical presentation, diagnosis, management, and prognosis of ruptured hepatocellular carcinoma[J]. J Gastrointest Surg, 2024, 28(8): 1357-1369. DOI:10.1016/j.gassur.2024.05.018.

[21] HIRAOKA A, KAWAMURA T, AIBIKI T, et al. Prognosis and therapy for ruptured hepatocellular carcinoma: problems with staging and treatment strategy[J]. Eur J Radiol, 2015, 84(3): 366-371. DOI:10.1016/j.ejrad.2014.11.038.

[22] ZHU Q, LI J, YAN JJ, et al. Predictors and clinical outcomes for spontaneous rupture of hepatocellular carcinoma[J]. World J Gastroenterol, 2012, 18(48): 7302-7307.DOI:10.3748/wjg.v18.i48.7302.

[23] 尹大龙,曲志博,刘连新,等.原发性肝癌破裂出血的治疗现状[J].世界华人消化杂志,2007,15(6):601-605. DOI:10.3969/j.issn.1009-3079.2007.06.011.

[24] PARK J, JEONG YS, SUH YS, et al. Clinical course and role of embolization in patients with spontaneous rupture of hepatocellular carcinoma[J]. Front Oncol, 2022, 12: 999557. DOI: 10.3389/fonc.2022.999557.

[25] SHIN BS, PARK MH, JEON GS. Outcome and prognostic factors of spontaneous ruptured hepatocellular carcinoma treated with transarterial embolization[J]. Acta Radiol, 2011, 52(3): 331-335. DOI: 10.1258/ar.2010.100369.

[26] ZHANG SY, GUO DZ, ZHANG X, et al. Prognosis of spontaneously ruptured hepatocellular carcinoma: a propensity score matching study[J]. J Cancer Res Clin Oncol, 2023, 149(11): 8889-8896. DOI: 10.1007/s00432-023-04774-3.

[27] CHUA DW, KOH YX, ALLEN JC, et al. Impact of spontaneous rupture on the survival outcomes after liver resection for hepatocellular carcinoma: A propensity matched analysis comparing ruptured versus non-ruptured tumors[J]. Eur J Surg Oncol, 2019, 45(9): 1652-1659. DOI:10.1016/j.ejso.2019.03.044.

[28] SADA H, OHIRA M, KOBAYASHI T, et al. An Analysis of Surgical Treatment for the Spontaneous Rupture of Hepatocellular Carcinoma [J]. Dig Surg, 2016, 33(1): 43-50. DOI:10.1159/00044153.

[29] WANG W, MENG T, CHEN Y, et al. Propensity score matching study of 325 patients with spontaneous rupture of hepatocellular carcinoma[J]. Hepatobiliary Surg Nutr, 2022, 11(6): 808-821. DOI: 10.21037/hbsn-21-45.

[30] WU JJ, ZHU P, ZHANG ZG, et al. Spontaneous rupture of hepatocellular carcinoma: Optimal timing of partial hepatectomy[J]. Eur J Surg Oncol, 2019, 45(10): 1887-1894. DOI: 10.1016/j. ejso.2019.02.033.

[31] MIYAMOTO M, SUDO T, KUYAMA T. Spontaneous rupture of hepatocellular carcinoma: a review of 172 Japanese cases[J]. Am J Gastroenterol, 1991, 86(1): 67-71.

[32] JOLIAT GR, DE MAN R, RIJCKBORST V, et al. Long-term outcomes of ruptured hepatocellular carcinoma: international multicentre study[J]. Br J Surg, 2024, 111(4): znae093. DOI: 10.1093/bjs/znae093.

[33] ZHANG W, ZHANG ZW, ZHANG BX, et al. Outcomes and Prognostic Factors of Spontaneously Ruptured Hepatocellular Carcinoma [J]. J Gastrointest Surg, 2019, 23(9): 1788-1800. DOI: 10.1007/s11605-018-3930-7.

[34] KWON JH, SONG GW, HWANG S, et al. Surgical Outcomes of Spontaneously Ruptured Hepatocellular Carcinoma[J]. J Gastrointest Surg, 2021, 25(4): 941-953. DOI:10.1007/s11605-020-04555-0.

[35] ROUSSEL E, BUBENHEIM M, LE TREUT YP, et al. Peritoneal Carcinomatosis Risk and Long-Term Survival Following Hepatectomy for Spontaneous Hepatocellular Carcinoma Rupture: Results of a Multicenter French Study(FRENCH-AFC) [J]. Ann Surg Oncol, 2020, 27(9): 3383-3392. DOI:10.1245/s10434-020-08442-5.

[36] 钱相君,贺涛,万百顺,等.手术时机的选择对原发性肝癌破裂出血术后预后生存的影响[J].胃肠病学和肝病学杂志,2017,26(4):407-411. DOI:10.3969/j.issn.1006-5709.2017.04.012.

[37] Liver Cancer Study Group of Japan. General rules for the clinical and pathological study of primary liver cancer[M]. 6th ed. Tokyo: Kanehara & Co, 2015.

[38] NI Q, JIA H, ZHANG Y, et al. Treatment and prognosis study of spontaneous rupture hemorrhage in hepatocellular carcinoma: Recommendations for adding the A1 stage to the BCLC staging system [J]. Cancer Med, 2024, 13(10): e6952. DOI:10.1002/cam4.6952.

[39] REIG M, FORNER A, RIMOLA J, et al. BCLC strategy for prognosis prediction and treatment recommendation: The 2022 update[J]. J Hepatol, 2022, 76(3): 681-693. DOI:10.1016/j.jhep.2021.11.018.

[40] XIA F, HUANG Z, ZHANG Q, et al. Hepatectomy for ruptured hepatocellular carcinoma classified as Barcelona Clinic Liver Cancer stage 0/A: The optimal treatment[J]. Eur J Surg Oncol, 2022, 48(9): 2014-2022. DOI:10.1016/j.ejso.2022.05.006.

[41] 贾洪涛,倪庆强,于泽涛,等.肝癌破裂出血的治疗及预后研究[J].中华普外科手术学杂志(电子版),2023,17(4):408-412. DOI:10.3877/cma.j.issn.1674-3946.2023.04.016.

(收稿日期:2025-11-04)