doi:10.3969/j.issn.1005-3697.2022.09.013

❖临床研究❖

超声弹性成像参数联合 D-二聚体诊断下肢深静脉血栓形成的临床研究

冯鹤云[1],陈子亮[2],包天舒[1],柏根基[1]
(南京医科大学附属淮安第一人民医院,1.影像中心;2.血管外科,江苏 淮安 223300)

【摘要】**目的:** 探讨超声弹性成像参数联合 D-二聚体(D-D)在下肢深静脉血栓(DVT)中应用价值。**方法:** 选取 224 例疑似 DVT 患者行超声弹性成像检查,并抽血测定血浆中 D-D 水平,将深静脉造影作为金标准,探讨超声弹性成像参数联合D-D 在 DVT 中的诊断价值。**结果:** 224 例受试者中 45 例确诊为 DVT,179 例非 DVT;DVT 患者超声弹性成像评分、应变值高于非 DVT 者,D-D 低于非 DVT 者($P<0.05$),且超声弹性成像评分、应变值、D-D 联合在 DVT 中诊断敏感度为 94.33%,特异度为 81.25%;不同分期患者超声弹性成像评分、应变值、D-D 比较,差异有统计学意义($P<0.05$);超声弹性成像评分、应变值与下肢 DVT 疾病分期呈正相关($P<0.05$),D-D 与下肢 DVT 疾病分期呈负相关($P<0.05$);超声弹性成像参数联合血浆 D-D 对下肢 DVT 患者疗效预测敏感度为 84.62%、特异度 70.64%。**结论:** 超声弹性成像参数联合血浆 D-D 在下肢 DVT 早期诊断中应用较佳,可为疾病分期诊断提供依据,二者联合应用在临床治疗中具有指导意义。

【关键词】下肢深静脉血栓;超声弹性成像;D-二聚体;疾病分期
【中图分类号】R543.6 【文献标志码】A

Clinical study of ultrasonic elastography parameters combined with D-dimer in the diagnosis of lower extremity deep venous thrombosis

FENG He-yun[1], CHEN Zi-liang[2], BAO Tian-shu[1], BAI Gen-ji[1]
(1. *Imaging Center*; 2. *Vascular Surgery*, *Huaian First People's Hospital Affiliated to Nanjing Medical University*, *Huaian* 223300, *Jiangsu*, *China*)

【**Abstract**】**Objective**: To investigate the clinical application value of ultrasonic elastography parameters combined with D-dimer (D-D) in the diagnosis of lower extremity deep venous thrombosis (DVT). **Methods**: A total of 224 patients suspected of DVT underwent ultrasonic elastography, and plasma D-D level was measured. Deep vein angiography was taken as the golden standard to discuss the diagnostic value of ultrasonic elastography parameters combined with D-D in DVT. **Results**: It was confirmed that among 224 subjects, 45 were diagnosed as DVT and 179 were non DVT. The ultrasound elastography scores and strain values of DVT patients were higher than those of non DVT patients, and D-D was lower than that of non DVT patients ($P<0.05$), the diagnostic sensitivity and specificity of ultrasound elastography score, strain value and D-D combination in DVT were 94.33% and 81.25%. There were significant differences in ultrasonic elastography score, strain value and D-D in patients with different stages ($P<0.05$). Ultrasound elastography score and strain value were positively correlated with lower extremity DVT disease stage ($P<0.05$), and D-D was negatively correlated with lower extremity DVT disease stage ($P<0.05$). The sensitivity and specificity of ultrasound elastography parameters combined with plasma D-D in predicting the efficacy of patients with lower extremity DVT were 84.62% and 70.64%. **Conclusion**: Ultrasonic elastography parameters combined with plasma D-D can assist in the early diagnosis of lower extremity DVT, and provide a basis for staging diagnosis of the disease. The combination of the two is of guiding significance in clinical treatment.

【**Key words**】Lower extremity deep venous thrombosis; Ultrasonic elastography; D-dimer; Staging of disease

下肢深静脉血栓(deep venous thrombosis, DVT)为血管外科多发静脉血管病变类型,DVT 的形成与静脉壁受损、血液高凝状态、血流速度缓慢密切相关,手术类创伤性操作是引发上述致病因素的主要因子[1-2]。有研究[3]提出,DVT 患者在早期若未能及时确诊及干预,部分血栓可自行脱落,导致患者出现脑、肺栓塞,轻者可能存在不同程度后遗症,长期伴有疼痛感,影响患者生活及工作,严重者可能

基金项目: 北京市医学科学研究基金资助项目(B20240ES)
作者简介: 冯鹤云(1989-),女,技师。E-mail:dahu0908@163.com
通讯作者: 柏根基。E-mail:hybgj0451@163.com

导致死亡,因此加强对 DVT 的早期诊断及干预是临床研究重点。下肢深静脉造影为诊断 DVT 的金标准,具有较高的特异度及敏感度,但对检测设备要求极高,导致普及受限[4]。超声弹性成像为新型超声医学技术,通过定量估计、成像组织弹性模量,进一步反应被测组织的弹性,在血栓诊断中具有一定价值[5]。另外 D-二聚体(D-D)是在凝血过程中胶原纤维蛋白纤溶酶降解产物,其在血浆中的表达情况与血栓形成有一定关联性[6]。但当前较少研究超声弹性成像联合 D-D 对下肢深静脉血栓进行诊断。本研究联合超声弹性成像及 D-D 对疑似下肢深静脉血栓的患者进行检测,探讨二者联合在下肢深静脉血栓中的应用价值。

1　资料与方法

1.1　一般资料

选取 2018 年 8 月至 2021 年 11 月南京医科大学附属淮安第一人民医院就诊的 224 例疑似 DVT 患者为研究对象。纳入标准:(1)疑似 DVT 患者(患肢肿胀、周径增粗、疼痛或压痛、行走易疲劳);(2)均知情并自愿参与本研究;(3)近两周内未使用抗血小板及抗凝药物者。排除标准:(1)合并心脑血管疾病;(2)合并血栓性浅静脉炎;(3)合并其他部位感染者。

1.2　DVT 诊断标准及分期标准

诊断标准[7]:下肢静脉血管腔内未能检测到实质性回声;对探头加压后静脉血管腔无法压瘪;彩色多普勒血流图显示静脉血管腔中有少量细小血流信号或未能检测到彩色血流信号;对探头加压后血流频谱并未随着呼吸改变;患肢出现侧支静脉或侧支血管,血流增多,流速缓慢,管径增宽。分期标准[8]:急性期:下肢 DVT 发生后 14 d 内;亚急性期:下肢 DVT 发生时间在 14 d ~ 6 个月;慢性期:下肢深静脉血栓发生时间在 6 个月以上。

1.3　方法

1.3.1　超声弹性成像　采用彩色超声仪,设置探头频率 5.0 ~ 12.0 MHz,患者仰卧位,将患者膝关节微曲,略向外旋,先给予常规扫描,确定血栓内部回声、血管管径变化及血栓位置,获取图像,选择感兴趣区(需包括静脉周围部分肌肉组织及前后壁),震动探头,应用不同颜色评估弹性大小,绿色为平均硬度,3 分;红色为比平均硬度软,1 分;蓝色为比平均硬度更硬,5 分;红绿相间为 2 分;蓝绿相间为 4 分。感兴趣区血栓部位为 A 区,周围肌肉组织为 B 区,计算两个区内组织应变值[9]。

1.3.2　深静脉造影　患者在 DSA 导管床上取仰卧位,垫高臀背部(30°),使用两个止血带分别结扎踝关节稍上方处及大腿根部,切断浅部静脉血液回心。同时采用高压注射器将 320 mg/mL 的碘佛醇(100 mg)注入足背静脉,速度为 1 mL/s,将 DSA 导管床缓慢移动至下肢近端,观察瓣膜功能及形态,依次移去止血带,避免止血带时间过长导致血管变窄。在造影结束后静脉滴注肝素盐水(5 U/mL)60 mL。

1.3.3　血浆 D-D 检测　取 4 mL 空腹静脉血,采用迈瑞全自动生化分析仪检测血浆 D-D 含量。

1.4　治疗及疗效评估

治疗:急性期采用皮下注射低分子肝素,用药 1 周后静滴 10 U 瑞替普酶,治疗 2 d。亚急性期采用舒洛地特口服,250 LSU/次,2 次/d,治疗 3 个月。慢性期采用口服华法林,1.5 ~ 7.5 mg/d,间隔 2 ~ 4 周后检测国际标准化比率(INR),并调整剂量,治疗 3 个月。疗效评估[10]:显效:患者治疗后临床症状基本消失,影像学检查无血栓,患肢与检测周径差值低于 3 cm;有效:患者治疗后临床症状显著改善,影像学结果显示在静脉壁存在血栓黏附,患肢周径亦降低;无效:患者治疗后无显著变化。良好包括显效和有效,无效则为不佳。

1.5　统计学分析

采用 SPSS 20.0 软件处理数据。计数资料用[n(%)]表示,组间比较采用 χ^2 检验;计量资料以($\bar{x} \pm s$)表示,组间比较用独立样本 t 检验,多组间计量资料比较采用 F 检验,两两比较采用 LSD-t 检验;参数与疾病分期相关性采用 Spearman 相关性分析,应用受试者工作曲线(ROC)评估及曲线下面积(AUC)各指标在 DVT 中诊断效能及在预后中预测效能。$P < 0.05$ 为差异有统计学意义。

2　结果

2.1　诊断结果

224 例受试者经深静脉造影 45 例确诊为 DVT,179 例为非 DVT;男性 117 例,女性 107 例;年龄 35 ~ 82 岁,平均(58.56 ± 6.41)岁;病程 1 ~ 6 年,平均(3.25 ± 0.37)年;体质量指数(BMI)为20 ~ 22 kg/m^2,平均(21.03 ± 3.15) kg/m^2;损伤原因:有恶性肿瘤史 25 例、手术史 45 例、长期肢体制动及偏瘫史 135 例、不明原因下肢肿痛 19 例;合并症:高血压 103 例、冠心病 52 例、糖尿病 69 例。二者各项一般资料比较,差异无统计学意义($P > 0.05$)。见表 1。

2.2　不同组别患者超声弹性成像参数、应变值、血浆 D-D 比较

DVT 患者超声弹性成像评分、应变值高于非 DVT 者,D-D 低于非 DVT 者($P < 0.05$),且超声弹

性成像评分、应变值、D-D 联合在 DVT 中诊断敏感度为 94.33%，特异度为 81.25%。见表 2 及表 3。

表 1 DVT 与非 DVT 患者一般资料比较[$\bar{x} \pm s$, n(%)]

组别	男	女	年龄(岁)	病程(年)	体质量指数(kg/m²)	合并高血压	合并冠心病	合并糖尿病
DVT(n=45)	27(60.00)	18(40.00)	59.36±6.97	3.31±0.40	21.22±2.55	20(44.44)	11(24.44)	17(37.78)
非 DVT(n=179)	90(50.28)	89(49.72)	57.91±7.74	3.20±0.39	20.96±2.47	83(46.37)	41(22.91)	52(29.05)
χ^2/t 值	1.362		1.145	1.683	0.627	0.054	0.048	1.285
P 值	0.243		0.253	0.099	0.531	0.817	0.827	0.257

表 2 不同组别患者超声弹性成像参数、应变值、血浆 D-D 比较($\bar{x} \pm s$)

组别	超声弹性成像评分(分)	应变值	D-D(mg/L)
DVT(n=45)	3.00±0.31	1.46±0.15	0.88±0.09
非 DVT(n=179)	1.21±0.15	0.58±0.06	1.32±0.15
t 值	13.796	14.084	10.149
P 值	<0.001	<0.001	<0.001

表 3 诊断效能

检查方式	AUC	95% CI	Youden 值	SE 值	敏感度(%)	特异度(%)
超声弹性成像参数	0.820	0.764~0.868	0.770	0.047	84.78	92.18
应变值	0.790	0.730~0.841	0.732	0.046	80.43	92.74
血浆 D-D	0.857	0.804~0.900	0.790	0.036	93.48	85.47
联合	0.952	0.915~0.976	0.797	0.019	94.33	81.25

2.3 不同疾病分期下肢 DVT 患者超声弹性成像参数评分、血浆 D-D 水平比较

急性期患者超声弹性成像评分、应变值均低于亚急性期、慢性期；而 D-D 值则高于亚急性期、慢性期($P<0.05$)；亚急性期患者超声弹性成像评分、应变值均低于慢性期，D-D 则高于慢性期($P<0.05$)。见表 4。

表 4 不同疾病分期下肢 DVT 患者超声弹性成像参数评分、血浆 D-D 水平比较($\bar{x} \pm s$)

分期	超声弹性成像评分(分)	应变值	D-D(mg/L)
急性期(n=16)	1.58±0.17	0.93±0.12	0.98±0.11
亚急性期(n=17)	3.27±0.35*	1.76±0.19*	0.71±0.08*
慢性期(n=12)	4.51±0.53*#	4.25±0.43*#	0.62±0.07*#
F 值	233.089	588.966	64.052
P 值	<0.001	<0.001	<0.001

*$P<0.05$，与急性期比较；#$P<0.05$，与亚急性期比较。

2.4 超声弹性成像参数评分、血浆 D-D 水平与下肢 DVT 疾病分期相关性

Spearman 相关性分析发现，超声弹性成像评分、应变值与下肢 DVT 疾病分期呈正相关(r=0.948、0.939，$P<0.05$)，D-D 与下肢 DVT 疾病分期呈负相关(r=−0.851，$P<0.05$)。见图 1。

2.5 不同疗效下肢 DVT 患者治疗前超声弹性成像参数及血浆 D-D 水平比较

疗效良好者治疗前超声弹性成像评分、应变值高于疗效不佳者，D-D 低于疗效不佳者($P<0.05$)。见表 5。

2.6 超声弹性成像参数及血浆 D-D 水平对下肢 DVT 患者疗效预测价值

Logistics 回归获得疗效预测模型：方程式 Log(P)=0.895×超声弹性成像参数+1.438×应变值+2.975×血浆 D-D，超声弹性成像参数联合血浆 D-D 对下肢 DVT 患者疗效预测敏感度为 84.62%，特异度 70.64%。见表 6、图 2。

2.7 典型病例

患者，女，63 岁，因“左下肢肿胀 1 周”入院。患者 1 周前无诱因出现左侧小腿肿胀，3 d 前左下肢肿胀加重，蔓延至左大腿，伴疼痛、沉重感明显，无左足发冷、麻木感。当地医院行下肢血管彩超提示左下肢静脉血栓形成，急诊行下腔静脉滤器置入+左下肢静脉置管溶栓术，术后采用康宁及溶栓治疗，患者左下肢胀痛稍好转。昨日患者左下肢肿胀症状加重，左小腿出现张力性水泡。本院急诊彩超示左下肢深静脉血栓形成，以“左下肢深静脉血栓形成”收入院。超声弹性成像检查结果：左下肢动脉管腔结构显示清楚，内壁光滑，未见斑块，彩色血流充盈良好，频谱形态正常。股浅静脉、胫后静脉、腘静脉、左下肢股总静脉、管腔增宽，内见低回声充填，探头加压管腔无明显压缩，管腔内见大片彩色血流充盈缺损，血管内见管状物强回声，由股静脉延伸至胫后静脉。见图 3。

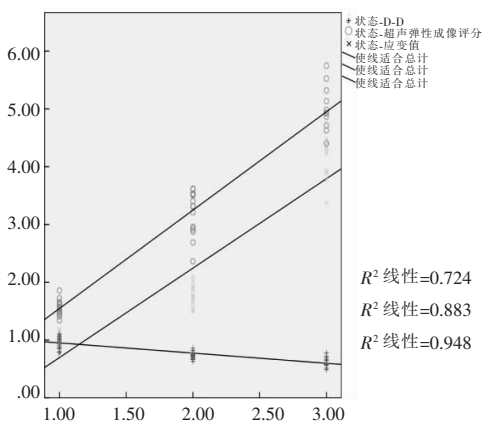

图 1 超声弹性成像参数评分、血浆 D-D 水平与下肢 DVT 疾病分期相关性

表 5　不同疗效下肢 DVT 患者治疗前超声弹性成像参数及血浆 D-D 水平比较($\bar{x} \pm s$)

组别	超声弹性成像评分(分)	应变值	D-D(mg/L)
疗效良好($n=39$)	3.24±0.45	2.41±0.25	0.73±0.08
疗效不佳($n=6$)	1.43±0.21	0.31±0.04	1.12±0.15
t 值	9.620	20.342	9.778
P 值	<0.001	<0.001	<0.001

表 6　超声弹性成像参数及血浆 D-D 水平对下肢 DVT 患者疗效预测价值

检查方式	AUC	95% CI	Cut-off 值	*SE* 值	Youden 值	敏感度(%)	特异度(%)
超声弹性成像参数	0.671	0.515~0.804	≤2.00	0.146	0.551	82.31	71.79
应变值	0.806	0.660~0.908	≤1.78	0.094	0.628	81.46	79.49
血浆 D-D	0.829	0.687~0.925	≥0.97	0.066	0.654	83.33	82.05
预测	0.840	0.700~0.932	-	0.088	0.705	84.62	70.64

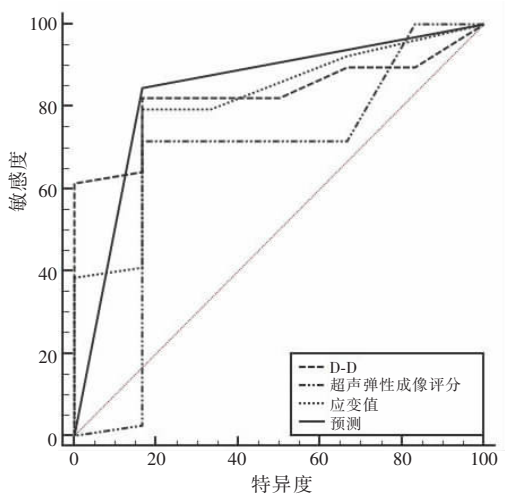

图 2　超声弹性成像参数及血浆 D-D 水平对下肢 DVT 患者疗效预测 ROC 曲线



图 3　不同部位 DVT 影像学图片

A. 诊断为左下肢股总静脉 DVT;B. 诊断为股浅静脉 DVT;C. 诊断为胫后 DVT。

3　讨论

DVT 危害较高,是影响患者术后疾病转归的重要因素,早期确诊并制定有效措施,在改善患者预后中具有重要作用[11]。下肢深静脉造影为诊断金标准,可有效评估血栓位置、形态及侧支循环状态,但对仪器精准度要求较高,且有创检查可能会导致血栓脱落,加重病情,临床应用受限,因此选择科学、有效的诊断方式为当前亟待解决的问题。

血浆 D-D 通常应用在 DVT 疑似早期评估中,检测简单、快速,可重复测量,但单项检测存在漏诊、误诊的风险[12]。解红娟等[13]研究指出,联合 D-D 与彩色多普勒超声在早期下肢 DVT 中具有较佳的敏感度及特异度,可有效降低误诊、漏诊风险,在临床治疗方案的制定中具有一定参考依据,提示 D-D 联合其他技术可提高诊断效能。超声弹性成像技术是利用超声成像结合数字信号及图像的处理技术,对组织中内部力学情况进行评估,并采用彩色编码成像技术将组织受压后移动幅度展示出来,并应用彩色编码技术展示被测组织的硬度,血栓形成时间不同,硬度不同[14]。在本研究中经下肢深静脉造影证实,224 例疑似 DVT 患者中,确诊为 DVT 的有 45 例,非 DVT 的有 179 例;DVT 患者超声弹性成像评分、应变值高于非 DVT 者,D-D 低于非 DVT 者,且超声弹性成像评分、应变值、D-D 联合在 DVT 中诊断敏感度为 94.33%,特异度为 81.25%,提示联合超声弹性成像参数、血浆 D-D 在下肢 DVT 中诊断效能较佳。分析在机体中形成血栓后,会在不同时期出现不同组织结构,而组织结构与血管软硬程度有一定关系,本研究中采用超声弹性成像技术,可有效采集压缩信号,并评估局部硬度情况,还可反映血栓的形成时间及硬度[15-16];此外血浆中 D-D 水平的检测可为临床诊断下肢 DVT 提供重要依据,联合二者,可有效减少漏诊、误诊发生率,提高诊断效能。

本研究还发现急性期患者超声弹性成像评分、应变值均低于亚急性期、慢性期,D-D 高于亚急性期、慢性期;亚急性期患者超声弹性成像评分、应变值均低于慢性期,D-D 高于慢性期,另 Spearman 相关性分析发现,超声弹性成像评分、应变值与下肢 DVT 疾病分期呈正相关,D-D 与下肢 DVT 疾病分期呈负相关,进一步提示超声弹性成像参数及血浆 D-D 水平均与疾病严重程度密切相关。究其原因可能是因为急性期下肢 DVT 由血小板、红白细胞、纤维素形成凝胶状,质地较松软,弹性成像评分及应变值

均变小,血栓越严重,D-D水平越高;进入亚急性期后,血栓逐渐纤维化,中性粒细胞浸润后,逐渐分解、吞噬血小板及红细胞,质地较硬,弹性成像评分及应变值逐渐升高,颞部新生毛细血管增多后,血栓减轻D-D水平亦降低[17]。

近年来研究[18]表明,在患者术后行动态监测D-D水平,若血浆中D-D水平居高不下,或者呈增高趋势,则表明溶栓药物剂量过少或出现新血栓。而在本研究中,对不同疗效患者治疗前弹性成像评分、应变值监测发现,疗效良好者治疗前超声弹性成像评分、应变值高于疗效不佳者,D-D低于疗效不佳者,且超声弹性成像参数联合血浆D-D对下肢DVT患者疗效预测敏感度为84.62%,特异度70.64%,提示弹性成像参数及D-D水平的检测不仅可应用在术后动态监测中,还可应用在术前疗效预测中,临床可在治疗前根据患者D-D水平及弹性成像参数变化情况调整溶栓药物剂量,在临床治疗中具有一定指导意义。

综上所述,超声弹性成像参数联合D-D在下肢DVT早期诊断中效能较佳,可为疾病分期诊断提供有效依据,通过预测疗效,可为临床治疗提供客观支持。

参考文献

[1] Wu H, Huang DL, Wu B, *et al*. Fatal deep venous thrombosis and pulmonary embolism secondary to melioidosis in China: case report and literature review[J]. BMC Infectious Diseases, 2019, 19(1): 984.

[2] Yoo T, Aggarwal R, Wang TF, *et al*. Presence and degree of residual venous obstruction on serial duplex imaging is associated with increased risk of recurrence and progression of infrainguinal lower extremity deep venous thrombosis[J] Journal of Vascular Surgery Venous and Lymphatic Disorders, 2018, 6(5): 575 - 583. e1.

[3] Eker J, Kasper K, Leggit JC *et al*. Case report and management of discovery of lower extremity venous thrombosis on musculoskeletal ultrasound[J]. Current Sports Medicine Reports, 2020, 19(5): 178 - 179.

[4] Qiu JJ, Xie WM, Zhai ZG, *et al* . Metastatic synovial sarcoma of lung mimicking pulmonary embolism and deep venous thrombosis [J]. Thorax: The Journal of the British Thoracic Society, 2017, 72(2): 186 - 188.

[5] Bin WK, Xu MG, Xin TL, *et al*. Atrial fibrillation is related to lower incidence of deep venous thrombosis in patients with pulmonary embolism[J]. Journal of Thoracic Disease, 2018, 10(3): 1476 - 1482.

[6] 王孝高,王颖,宋涛,等. D-二聚体在下肢深静脉血栓形成导管溶栓过程中疗效评估的作用[J]. 重庆医学,2020,49(10): 1593 - 1596.

[7] 吴庆华,罗小云. 下肢深静脉血栓形成诊治指南的解析[J]. 中国血管外科杂志(电子版),2011,3(1):1 - 2.

[8] 李晓强,张福先,王深明. 深静脉血栓形成的诊断和治疗指南(第三版)[J]. 中国血管外科杂志(电子版),2017,9(4): 250 - 257.

[9] 曾艾,葛肖艳,潘建春,等. 超声弹性成像技术在不同时期下肢深静脉血栓中的应用[J]. 中国医药导刊,2016,18(8): 757 - 758,763.

[10] 侯玉芬,刘政. 下肢深静脉血栓形成诊断及疗效标准[J]. 中国中西医结合外科杂志,2016,22(5):520 - 521.

[11] Mukremin E. Recombinant tissue plasminogen activator treatment of pulmonary embolism also improves deep venous thrombosis[J]. Journal of Investigative Medicine, 2018, 66(7): 1045 - 1049.

[12] 沈涛,李娜,刘晓娜,等. 超声剪切波弹性成像定量指标对深静脉血栓分期价值的实验研究[J]. 医学影像学杂志,2018,28(4):683 - 685.

[13] 解红娟,张叔军,夏群,等. 彩色多普勒超声联合D-二聚体水平检测在早期下肢深静脉血栓诊断中的临床研究[J]. 内蒙古医科大学学报,2018,40(3):255 - 258,267.

[14] Durmaz F, Gultekin MA. Efficacy of shear wave elastography in the differentiation of acute and subacute deep venous thrombosis[J]. Ultrasound Quarterly, 2021, 37(2): 168 - 172.

[15] He YL, Yuan SS, Guo XZ, *et al*. Association of thromboelastography profile with severity of liver cirrhosis and portal venous system thrombosis[J]. BMC Gastroenterology, 2021, 21(1): 253.

[16] 胡剑,任魁,牟欢. 超声弹性成像参数及CT值与妇科术后下肢深静脉血栓形成临床分期的相关性及疗效预测价值[J]. 医疗卫生装备,2021,42(3):51 - 55.

[17] Osuafor CN, Olawuni A, Savage M, *et al*. An assessment of deep venous thrombosis in Irish older adults in an acute medical assessment unit[J]. Irish Journal of Medical Science, 2018, 187(4): 1107 - 1108.

[18] Li Q, Chen X, Wang YY, *et al*. Analysis of the occurrence of deep venous thrombosis in lower extremity fractures: A clinical study [J]. Pakistan Journal of Medical Sciences, 2018, 34(4): 828 - 832.

(收稿日期:2022 - 03 - 22 修回日期:2022 - 05 - 05)