·临床研究·

双能CT碘图影像组学特征对甲状腺乳头状癌侧颈区淋巴结转移的诊断价值

周　雨，周　燕，许泳康，旷欣汝，沈美萍，斯　岩，王　勇，苏国义，吴飞云*

南京医科大学第一附属医院放射科，江苏　南京　210029

［摘　要］ **目的：**探讨双能CT（dual energy CT，DECT）碘图影像组学特征对甲状腺乳头状癌（papillary thyroid cancer，PTC）侧颈区淋巴结转移（lateral cervical lymph node metastasis，LLNM）的诊断价值。**方法：**回顾性分析2022年6月—2024年6月于南京医科大学第一附属医院术前行DECT检查并经病理证实的200例PTC患者临床和影像资料，共纳入777枚淋巴结（其中379枚转移淋巴结，398枚非转移淋巴结）。将患者按7∶3的比例随机分配到训练集与验证集中。纳入淋巴结相关的CT图像特征参数：大小、形状、边缘、强化程度、是否合并钙化及囊变、是否结外侵犯。纳入淋巴结DECT定量参数：动脉期和静脉期的碘浓度、标准化碘浓度、有效原子序数、标准化有效原子序数和能谱曲线斜率。同时从动脉期和静脉期碘图中手动勾画感兴趣区，提取影像组学特征。**结果：**除结外侵犯外，转移淋巴结与非转移淋巴结的所有图像特征及DECT定量参数差异均有统计学意义（P均<0.05）。与传统影像特征模型［训练集曲线下面积（area under curve，AUC）=0.803，95%CI：0.765~0.841；验证集 AUC=0.804，95% CI：0.748~0.861］相比，DECT定量参数模型（训练集AUC=0.939，95%CI：0.918~0.960；验证集 AUC=0.933，95%CI：0.901~0.965）、影像组学模型（训练集 AUC=0.977，95%CI：0.966~0.988；验证集 AUC=0.931，95%CI：0.900~0.962）和联合模型（训练集 AUC=0.977，95%CI：0.965~0.988；验证集 AUC=0.938，95%CI：0.908~0.968）对LLNM的诊断效能均更优（P均<0.05）。训练集中影像组学模型诊断效能优于DECT定量参数模型（$P<0.01$），影像组学模型与联合模型效能相仿（$P=0.950$）。**结论：**DECT碘图影像组学特征对PTC患者LLNM具有较高的诊断价值。

［关键词］ 甲状腺乳头状癌；双能CT；淋巴结转移；影像组学

［中图分类号］ R736.1；R730.44　　［文献标志码］ A　　［文章编号］ 1007-4368（2026）10-1518-10

doi：10.7655/NYDXBNSN251409

Value of dual-energy CT iodine map derived radiomics features in diagnosing the lateral cervical lymph node metastasis in papillary thyroid cancer

Zhou Yu，Zhou Yan，Xu Yongkang，Kuang Xinru，Shen Meiping，Si Yan，Wang Yong，Su Guoyi，Wu Feiyun*

Department of Radiology，the First Affiliated Hospital of Nanjing Medical University，Nanjing 210029，China

［**Abstract**］ **Objective：**To investigate the diagnostic value of radiomics features derived from iodine map of dual energy CT（DECT）in diagnosing lateral cervical lymph node metastasis（LLNM）in patients of papillary thyroid cancer（PTC）. **Methods：**A retrospective analysis was performed on the clinical and imaging data of 200 patients with PTC who underwent preoperative DECT at the First Affiliated Hospital of Nanjing Medical University between June 2022 and June 2024，all with pathological confirmation. A total of 777 lymph nodes were included，comprising 379 metastatic lymph nodes and 398 non-metastatic lymph nodes. Patients were randomly allocated into the training and validation sets at a ratio of 7∶3. Clinical and CT features of lymph nodes，including size，shape，margin，enhancement degree，calcification，cystic change，and extranodal extension were included. Quantitative DECT parameters including iodine concentration，normalized IC，effective atomic number，normalized Zeff and slope of energy spectrum curve in arterial and venous phase. Radiomics features were manually extracted from arterial and venous phase iodine maps by sketching region of interest. **Results：**All clinical and DECT features showed significant differences between LLNM and non-LLNM（all $P<0.05$）except for extranodal extension. Compared with the conventional imaging model［training set，area under curve（AUC）=0.803，95% CI：0.765–

［基金项目］ 国家自然科学基金（82171928，82471980）；江苏省自然科学基金（BK20241983）

*通信作者（Corresponding author），E-mail：wfy_njmu@163.com（ORCID：0000-0002-0343-0458）

0.841；validation set，AUC=0.804，95% CI：0.748-0.861］，the DECT quantitative parameter model（training set，AUC=0.939，95% CI：0.918-0.960；validation set，AUC=0.933，95% CI：0.901-0.965），radiomics model（training set，AUC=0.977，95% CI：0.966-0.988；validation set，AUC=0.931，95% CI：0.900-0.962）and combined model（training set，AUC=0.977，95% CI：0.965-0.988；validation set，AUC=0.938，95% CI：0.908-0.968）showed excellent diagnostic performance in both training and validation set（$P < 0.05$）. In the training set，radiomics model was superior to DECT quantitative parameter model（$P < 0.01$），while no significant difference was observed between the radiomics and combined models（P=0.950）. **Conclusion**：Radiomics features extracted from iodine mapping extraction have high diagnostic value in diagnosing LLNM in PTC patients.

［**Key words**］ papillary thyroid cancer；dual energy CT；lymph node metastasis；radiomics

［J Nanjing Med Univ，2026，46（10）：1518-1526，1552］

甲状腺乳头状癌（papillary thyroid cancer，PTC）发病率逐年上升，颈部淋巴结转移（lymph node metastasis，LNM），尤其侧颈淋巴结转移（lateral LNM，LLNM）是影响PTC患者预后的重要因素[1-4]。临床实践过程中，通常会进行预防性中央区淋巴结清扫，但是否进行侧颈部淋巴结清扫高度依赖术前影像评估[2-4]。因此，术前准确识别PTC的LLNM对临床制定手术策略至关重要。

对于怀疑LNM的PTC患者，临床通常选择超声作为金标准[5-8]，然而受限于操作者的临床经验，并且部分区域淋巴结评估不准确[7,9-10]，需要传统的CT检查作为有效补充，但两者基于图像特征的主观性不可避免，同时他们忽略了组织间的异质性。而双能CT（dual energy CT，DECT）使用高低能量扫描方案获取数据，不仅可以提供图像特征，还可以表征组织成分，提供碘图、原子序数图[11-14]。与传统增强CT相比，DECT能获得更好的图像质量，且能够实现多参数成像，同时提供定量指标[9,11]，在LLNM中也具有更高的诊断价值。而影像组学作为强大的分析方法，能够获取高通量的医学图像信息，捕捉图像深层次的纹理特征，已在PTC患者颈部LNM的诊断中展现出潜在价值[15-18]。然而，现有研究多聚焦于LLNM的整体评估，尚未针对不同淋巴结分区（尤其是侧颈区）进行系统分析。因此，本研究旨在探讨组学特征对PTC患者LLNM的诊断价值。

1　对象和方法

1.1　对象

回顾性搜集2022年6月—2024年6月在南京医科大学第一附属医院进行甲状腺DECT检查的疑似PTC患者的临床和影像学资料。纳入标准：接受甲状腺手术治疗；术后病理证实为PTC；完成侧颈区淋巴结清扫且有完整病理结果。排除标准：其他恶性肿瘤病史；头颈部手术史及放疗史；临床或影像资料缺失。最后共纳入200例患者，男59例，女141例，中位年龄35（29，45）岁。按7∶3的比例分为训练集（140例）和验证集（60例）。本研究经南京医科大学第一附属医院伦理委员会批准（批号：2024-SRFA-168）。所有患者知情同意。

1.2　方法

1.2.1　DECT扫描方法及后处理

采用德国Siemens Force三代DECT扫描图像，扫描范围自颅底至主动脉弓。扫描参数：探测器准直128.0 mm×0.6 mm，球管旋转速度0.5 s/周，螺距0.7，矩阵256×256，FOV 252 mm× 252 mm，层厚1.5 mm，层间距1.5 mm。A、B球管管电压分别为80、150 kV（Sn），管电流分别为118、59 mA。开启自动管电流调制（CARE Dose 4D）技术减低部分辐射剂量。以线性融合因子=0.5扫描后自动重建平扫、动脉期和静脉期加权融合图（模拟常规120 kV的CT图像）。采用高压注射器经肘正中静脉团注75 mL对比剂（碘普罗胺），流率3.5 mL/s，跟注50 mL生理盐水。动静脉期DECT图像采集延迟时间分别为对比剂注射后25、50 s。采用工作站（Syngo.via VB10）重建碘图供后续分析。

1.2.2　临床基线资料

收集患者以下临床信息：年龄、性别、术前最后一次甲状腺功能水平、v-raf鼠肉瘤病毒癌基因同源物B（v-raf murine sarcoma viral oncogene homolog B，BRAF）V600E基因状态。依据术后病理判断患者是否合并结节性甲状腺肿或慢性淋巴细胞性甲状腺炎。

1.2.3　淋巴结标记

采用基于颈部淋巴结分区的“全或无”原则进行淋巴结标记与筛选[19]，具体流程如下：依据术后

病理评估侧颈区各区淋巴结状态及数量，并与DECT图像对照。按照2013年欧洲放射肿瘤协会发表的新版颈部淋巴结分区指南区分颈部各亚区。当亚区内所有淋巴结病理结果均显示转移，则将亚区内淋巴结标记为转移淋巴结；若亚区内所有淋巴结病理结果显示为非转移淋巴结，则该亚区内淋巴结标记为非转移淋巴结；若亚区内仅部分淋巴结病理结果显示转移淋巴结，则该亚区内所有淋巴结均不纳入研究[11]，并以此标准分区筛选颈部转移及非转移淋巴结。因此，经过样本量估算，本研究最终纳入了777枚侧颈区淋巴结，包括非转移淋巴结（398枚）及转移淋巴结（379枚）。训练集531枚淋巴结中包括1区淋巴结1枚，2区淋巴结109枚，3区淋巴结174枚，4区淋巴结206枚，5区淋巴结41枚；而验证集246枚淋巴结中包括2区淋巴结54枚，3区淋巴结69枚，4区淋巴结103枚，5区淋巴结20枚。

1.2.4　DECT定性分析

由两名分别具有8年和10年头颈部影像诊断经验的医师基于加权融合图（模拟常规120 kV的CT图像）采用双盲法评估图像特征。意见不一时，由另一名具有26年头颈部影像诊断经验的医师进行最终判断。评估的淋巴结DECT图像特征包括：大小（轴位最大层面短径）、形状（分为规则和不规则）、是否早期强化（动脉期强化后CT值显著高于同层面肌肉）（图1）、钙化（分为是和否）、囊变（分为是和否）、结外侵犯（分为是和否）。

1.2.5　DECT定量分析

由上述两名放射医师基于后处理工作站（Syngo.via VB10）独立测量淋巴结DECT定量参数，包括动静脉期碘浓度（iodine concentration，IC）、标准化碘浓度（normalized IC，NIC）、有效原子序数（effective atomic number，Zeff）、标准化有效原子序数（normalized Zeff，NZeff）和能谱曲线斜率（slope of energy spectrum curve，λHU）。计算公式如下：NIC=IC$_{淋巴结}$/IC$_{颈内动脉}$；NZeff=Zeff$_{淋巴结}$/Zeff$_{颈内动脉}$；λHU=（40 keV HU−70 keV HU）/30[20]。将两名医师测量的平均值纳入后续统计分析。

1.2.6　感兴趣区（region of interest，ROI）分割和影像组学特征提取

由一名具有2年头颈影像诊断经验的医师，基于碘图手动勾画淋巴结ROI。ROI采用双屏联动勾画，避开周围脂肪、钙化及囊变区域勾画淋巴结，所有ROI均由具有26年头颈部影像诊断经验的放射医师再次确认。勾画完ROI后，采用PyRadiomics自动提取影像组学特征，包括反映二维及三维空间信息的形状特征、反映单像素下像素强度分布的一阶特征、反映像素之间及其邻域间相互关系的纹理特征及反映多频域多尺度影像信息的小波特征。

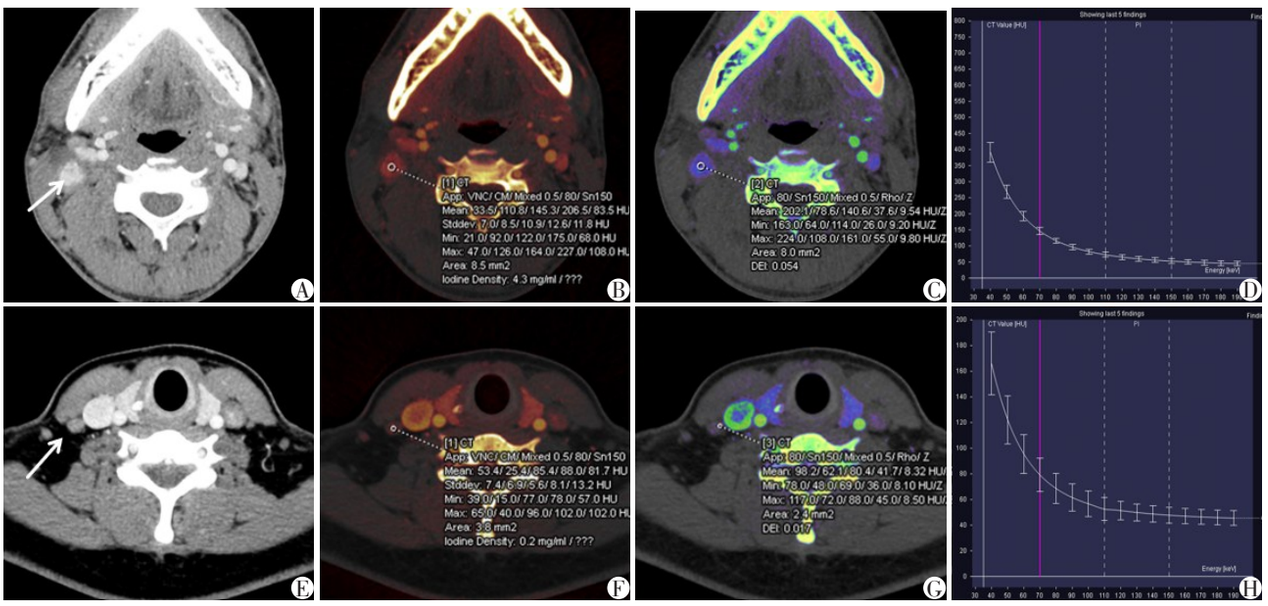

Representative images of LLNM of a 31-year-old man with PTC（A−D）and non-LLNM of a 34-year-old woman with PTC（E−H）. Compared with figure E，lymph node in figure A showed significant enhancement. Figures B−D and F−H respectively measured the arterial phase IC，Zeff，and λHU of lymph nodes，revealing that the values in the LLNM group were higher than those in the non-LLNM group.

图1　PTC转移淋巴结及非转移淋巴结

Figure 1　Metastasis and non-metastasis lymph nodes of patients with PTC

1.2.7 特征选择及模型构建

为保证模型稳定性，对所有参数进行组内相关系数（intraclass correlation coefficient，ICC）分析，去除ICC低于0.8的特征[15]。为降低过拟合，采用最小绝对收缩和选择算子（least absolute shrinkage and selection operator，LASSO）回归5倍交叉验证分析进一步筛选特征，获得最优特征子集。采用支持向量机（support vector machine，SVM）方法构建传统影像特征模型、DECT定量参数模型、影像组学模型及联合模型。先配制LASSO特征选择模块，以SelectFromModel作为特征选择器，其内部采用LASSO CV模型，设置最大迭代次数max_iter=100 000确保模型收敛，同时设定特征选择参数selector__max_features为np.arange（2，20，1），用于遍历筛选2~19个最优特征，利用LASSO CV的L1正则化特性压缩冗余特征系数至0，完成特征降维与优化。随后配制SVM分类模块，选用支持向量分类器（support vector classifier，SVC）作为分类器，设置probability=True以支持后续分类概率输出及性能评估，同时设定分类器参数classifier_kernel为['linear','poly','rbf']，涵盖3种常用核函数。之后将上述LASSO特征选择模块（selector）与SVM分类器模块（classifier）通过Pipeline函数串联，构建“特征选择-分类”一体化流水线模型，再采用GridSearchCV对模型进行超参数调优，遍历预设的LASSO特征选择参数与SVM分类器参数组合，筛选出最优参数。本研究训练集/验证集划分、特征筛选、参数调优全部限定在训练集内。

1.3 统计学方法

应用SPSS 26.0、MedCalc 20.0、Python软件进行统计分析。对于定性资料，采用卡方检验或Fisher确切概率法进行评估。对于符合正态分布的定量参数，用均数±标准差（$\bar{x} \pm s$）表示，通过两独立样本t检验比较差异；不符合正态分布的定量参数，用中位数（四分位数）[$M(P_{25}, P_{75})$]表示，通过Mann-Whitney U秩和检验进行比较。采用受试者工作特征（receiver operating characteristic，ROC）曲线和曲线下面积（area under curve，AUC）评估各模型的诊断效能，并采用DeLong检验进行比较。通过校准曲线分析该模型风险预测的准确度。$P<0.05$为差异有统计学意义。

2 结 果

2.1 患者特征

训练集中BRAF V600E突变比例（78.6% *vs.* 63.3%，P=0.024）高于验证集，其余临床基线资料两组间差异均无统计学意义（P均>0.05，表1）。

2.2 DECT图像特征和定量参数筛选及建模

除验证集中的结外侵犯特征（P=0.340）外，转移和非转移LN之间所有CT图像特征（表2）及定量参数（表3）差异均有统计学意义（P均<0.05）。利用SVM构建的传统影像特征模型纳入淋巴结大小、是否早期明显强化和囊变特征。传统影像特征模型在训练集和验证集中的AUC分别为0.803和0.804，灵敏度分别为83.2%和88.4%，特异度分别为73.7%和73.5%（表4），95%CI分别为0.765~0.841和0.748~0.861。

DECT定量参数模型纳入动脉期IC、动脉期Zeff、动脉期NZeff、动脉期λHU、静脉期NIC和静脉期NZeff。模型在训练集中的AUC、灵敏度、特异度和95% CI分别为0.939、92.4%、86.1%和0.918~0.960，在验证集中分别为0.933、92.2%、87.2%和0.901~0.965（表4）。

2.3 影像组学特征筛选及建模

LASSO回归筛选出19个影像组学特征用于后续建模，其中14个为动脉期组学参数（动脉期原始

表1 临床特征比较

Table 1 Comparison of clinical features

Clinical feature	Training set（n=140）	Validation set（n=60）	Z/χ^2	P
Age[years，$M(P_{25}, P_{75})$]	34.0（28.0，45.0）	36.5（31.0，47.5）	−1.576	0.115
Female[n（%）]	103（73.6）	38（63.3）	2.117	0.146
Abnormal TSH[n（%）]	35（25.0）	8（13.3）	3.387	0.066
Abnormal Tg[n（%）]	54（38.6）	22（36.7）	0.065	0.799
Abnormal TgAb[n（%）]	44（31.4）	17（28.3）	0.190	0.663
Nodular goiter[n（%）]	44（31.4）	19（31.7）	0.001	0.974
Hashimoto's thyroiditis[n（%）]	48（34.3）	24（40.0）	0.595	0.440
BRAF V600E[n（%）]	110（78.6）	38（63.3）	5.069	0.024

表2　非转移和转移淋巴结的CT图像特征比较

Table 2　Comparison of CT image features between non-metastatic lymph nodes and metastatic lymph nodes

CT image features	Training set(n=531)		Z/χ^2	P	Validation set(n=246)		Z/χ^2	P
	Non-metastatic lymph node (n=281)	Metastatic lymph node (n=250)			Non-metastatic lymph node (n=117)	Metastatic lymph node (n=129)		
Size[mm, $M(P_{25},P_{75})$]	5.10(3.95,6.10)	6.35(4.70,8.80)	6.719	<0.001	5.00(3.65,5.80)	7.40(5.10,10.90)	6.718	<0.001
Regular shape[n(%)]	222(79.0)	162(64.8)	13.332	<0.001	94(80.3)	85(65.9)	6.465	0.011
Well-defined margin[n(%)]	228(81.1)	181(72.4)	5.709	0.017	97(83.0)	93(73.1)	4.080	0.043
Marked early enhancement[n(%)]	73(26.0)	200(80.0)	154.557	<0.001	30(25.6)	105(81.4)	77.021	<0.001
Calcification[n(%)]	1(0.4)	17(6.8)	16.776	<0.001	1(0.9)	25(19.4)	22.276	<0.001
Cystic change[n(%)]	0(0)	21(8.4)	24.576	<0.001	1(0.9)	11(8.5)	7.784	0.005
Extranodal extension[n(%)]	0(0)	7(2.8)	7.973	0.005	0(0)	1(0.8)	0.911	0.340

表3　非转移和转移淋巴结的DECT定量参数比较

Table 3　DECT quantitative parameters between non-metastatic and metastatic lymph nodes

Quantitative parameter	Training set(n=531)		Z/t	P
	Non-metastatic lymph node(n=281)	Metastatic lymph node(n=250)		
Arterial phase IC[mg/mL, $M(P_{25},P_{75})$]	1.600(1.000,2.300)	3.200(2.700,4.200)	15.559	<0.001
Arterial phase NIC[$M(P_{25},P_{75})$]	0.161(0.104,0.218)	0.360(0.285,0.467)	15.895	<0.001
Arterial phase Zeff[$M(P_{25},P_{75})$]	8.300(8.015,8.645)	9.085(8.800,9.423)	15.013	<0.001
Arterial phase NZeff[$M(P_{25},P_{75})$]	0.729(0.697,0.757)	0.820(0.782,0.862)	15.757	<0.001
Arterial phase λHU[$M(P_{25},P_{75})$]	2.703(1.892,3.923)	5.690(4.255,7.641)	13.654	<0.001
Venous phaseIC[mg/mL, $M(P_{25},P_{75})$]	2.300(1.700,2.800)	3.000(2.400,3.600)	10.485	<0.001
Venous phase NIC[$M(P_{25},P_{75})$]	0.426(0.342,0.512)	0.608(0.507,0.730)	11.583	<0.001
Venous phase Zeff[$M(P_{25},P_{75})$]	8.600(8.440,8.800)	8.970(8.788,9.303)	11.715	<0.001
Venous phase λHU[$M(P_{25},P_{75})$]	3.933(3.195,4.712)	5.248(4.402,6.456)	11.050	<0.001
Venous phase NZeff($\bar{x}\pm s$)	0.866 ± 0.040	0.922 ± 0.044	409.033	<0.001
Quantitative parameter	Validation set(n=246)		Z/t	P
	Non-metastatic lymph node(n=117)	Metastatic lymph node(n=129)		
Arterial phase IC[mg/mL, $M(P_{25},P_{75})$]	1.400(1.000,1.900)	3.800(3.000,4.500)	11.395	<0.001
Arterial phase NIC[$M(P_{25},P_{75})$]	0.144(0.097,0.218)	0.376(0.297,0.553)	11.064	<0.001
Arterial phase Zeff[$M(P_{25},P_{75})$]	8.230(7.915,8.510)	9.280(8.895,9.700)	10.955	<0.001
Arterial phase NZeff[$M(P_{25},P_{75})$]	0.736(0.689,0.771)	0.823(0.791,0.876)	10.293	<0.001
Arterial phase λHU[$M(P_{25},P_{75})$]	2.403(1.462,3.788)	6.797(4.402,9.127)	10.061	<0.001
Venous phaseIC[mg/mL, $M(P_{25},P_{75})$]	2.300(1.750,2.850)	3.600(2.750,4.400)	8.527	<0.001
Venous phase NIC[$M(P_{25},P_{75})$]	0.475(0.356,0.593)	0.667(0.545,0.800)	7.284	<0.001
Venous phase Zeff[$M(P_{25},P_{75})$]	8.660(8.395,8.820)	9.250(8.850,9.580)	9.129	<0.001
Venous phase λHU[$M(P_{25},P_{75})$]	4.057(3.055,5.005)	6.140(4.902,7.620)	8.330	<0.001
Venous phase NZeff($\bar{x}\pm s$)	0.875 ± 0.049	0.931 ± 0.047	256.011	<0.001

灰度共生矩阵相关动脉期梯度灰度共生矩阵Imc2、动脉期梯度灰度差分矩阵依赖方差、动脉期梯度灰度差分矩阵大依赖高灰度级强调度、动脉期对数灰度大小区域矩阵灰度级非均匀度归一化值、动脉期对数灰度差分矩阵依赖方差、动脉期平方一阶矩偏度、动脉期平方灰度行程长矩阵-短行程低灰度级强调、动脉期对数σ=1.0 mm三维灰度行程长矩阵-长行程低灰度级强调、动脉期对数σ=1.0 mm三维灰度行程长矩阵-短行程低灰度级强调、动脉期小波-LHL灰度尺寸区域矩阵-小区域低灰度级强调、动脉期小波-HLL灰度共生矩阵-相关性、动脉期小波-HLH灰度尺寸区域矩阵-大面积低灰度级强调、动

表4　不同模型诊断效能的比较

Table 4　Comparison of diagnostic efficacy among different models

Parameters	Conventional imaging model		DECT quantitative parameter model		Radiomics model		Combined model	
	Training set	Validation set	Training set	Validation set	Training set	Validation set	Training set	Validation set
AUC	0.803	0.804	0.939	0.933	0.977	0.931	0.977	0.938
Sensitivity（%）	83.2	88.4	92.4	92.2	96.8	95.3	94.0	89.1
Specificity（%）	73.7	73.5	86.1	87.2	89.3	81.2	93.6	88.9
Accuracy（%）	78.0	80.5	84.7	89.8	91.7	81.7	93.2	88.2
PPV（%）	73.8	78.3	85.9	88.2	91.2	86.2	91.5	90.3
NPV（%）	82.5	83.5	91.0	91.8	92.2	77.7	94.9	86.1

PPV：positive predictive value；NPV：negative predictive value.

脉期小波-HHH一阶统计量 - 偏度），5个为静脉期组学参数（静脉期指数灰度行程矩阵短行程低灰度级强调度、静脉期小波-LH一阶统计量-中位数、静脉期小波-HLL一阶统计量-均值、静脉期小波-HL灰度共生矩阵-逆差矩归一化、静脉期小波-HLH灰度共生矩阵-聚类阴影），上述特征涵盖一阶统计量、纹理特征等多维度信息。基于SVM方法构建的影像组学模型在训练集和验证集的AUC分别为0.977和0.931，灵敏度分别为96.8%和95.3%，特异度分别为89.3%和81.2%（表4，图2），95% CI分别为0.966~0.988及0.900~0.962。校准曲线说明该模型在训练集和验证集的校准能力均良好（图3）。

2.4　基于DECT定量参数及影像组学建立联合模型

筛选出3个定量参数及9个影像组学特征用于联合模型的构建，联合模型在训练集和验证集的AUC分别为0.977和0.938，灵敏度分别为94.0%和89.1%，特异度分别为93.6%和88.9%（表4，图2），95%CI分别为0.965~0.988及0.908~0.968。

2.5　模型效能比较

影像组学模型、DECT定量参数模型和联合模型在训练集和验证集中的诊断效能均显著优于传统影像特征模型（P均< 0.01）。在训练集中，影像组学模型的诊断效能优于DECT定量参数模型（P < 0.01），验证集中，差异无统计学意义（P=0.899，图2）。训练集和验证集中3个模型的决策曲线分析显示DECT定量参数模型、影像组学模型和联合模型在预测PTC患者LLNM方面相比传统影像特征模型提供了更好的净受益（图4）。在训练集决策曲线分析中，影像组学模型更优于DECT定量参数模型。而在验证集中，DECT定量参数模型在低阈值情况下较影像组学模型净受益更好，高阈值情况下影像组学模型更优。训练集和验证集中，影像组学模型与联合模型间的诊断效能差异均无统计学意义（训练集P=0.950，验证集P=0.585）。

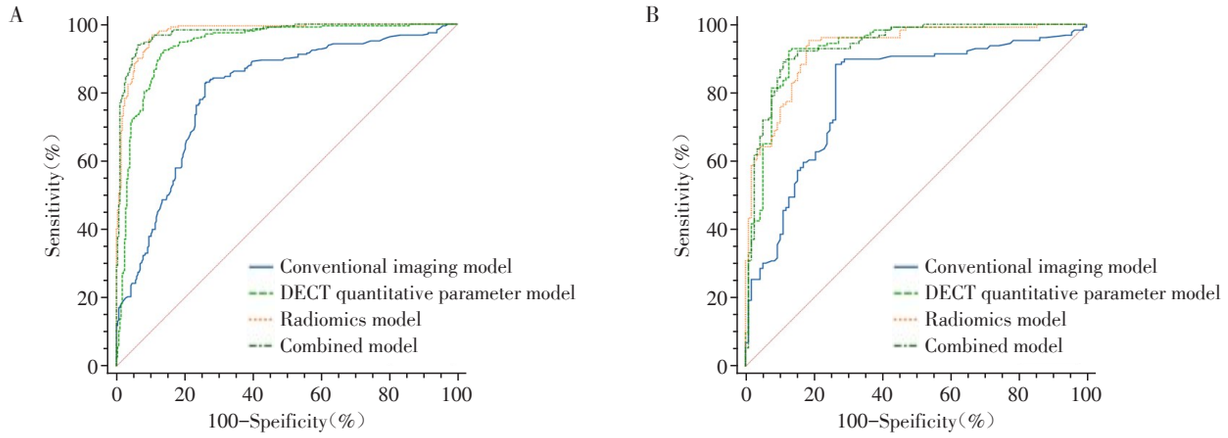

A：Training set. B：Validation set. The diagnostic efficacy of the conventional imaging model，DECT model，radiomics model and combined model in diagnosing lateral cervical lymph node metastasis in patients with PTC was demonstrated，respectively.

图2　4种模型在训练集与验证集的ROC曲线对比

Figure 2　Comparison of ROC curves of four models in the training set and validation set

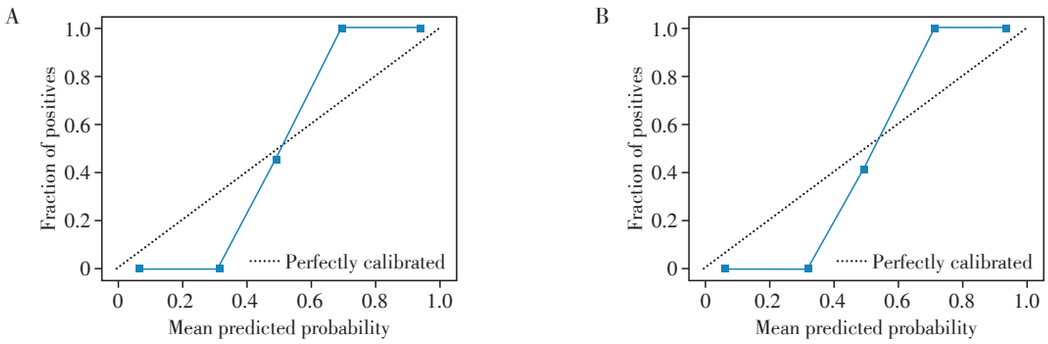

A: Training set. B: Validation set. It demonstrated that the consistency between the predicted probability of the radiomics model and the actual observed results is excellent.

图3　影像组学模型在训练集与验证集的校准曲线对比

Figure 3　Comparison of calibration curves of the radiomics model in the training set and validation set

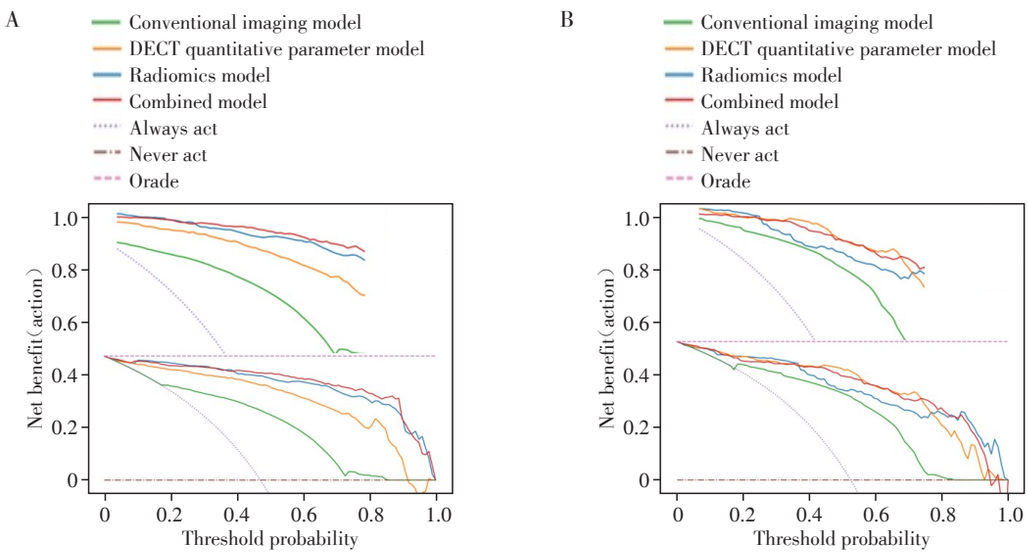

A: Training set. B: Validation set. It showed that in the training set, the practical application value of the radiomics model is significantly superior to that of the DECT model and the conventional imaging model; however, in the validation set, the DECT model achieved a better net benefit than other models at low thresholds, while the radiomics model was more optimal at high thresholds.

图4　4种模型在训练集与验证集中的决策曲线对比

Figure 4　Comparison of decision curves of the four models in the training set and validation set

3　讨　论

本研究建立了PTC患者LLNM的4种诊断模型，分别是：传统影像特征模型、DECT定量参数模型、影像组学模型及联合模型。研究发现相比传统影像特征模型，DECT定量参数模型、影像组学模型和联合模型在诊断PTC患者LLNM方面更有优势。训练集中，影像组学模型显著优于DECT定量参数模型，验证集中二者差异无统计学意义。上述结果表明，DECT定量参数及碘图影像组学特征在诊断PTC患者LLNM转移中具有临床价值。

利用SVM构建的传统影像特征模型纳入淋巴结大小、强化程度及是否合并囊变。转移淋巴结更具侵袭性，因此轴位最大层面短径常大于非转移淋巴结[21-23]。甲状腺周围血液供应丰富，因此转移淋巴结更易表现为明显强化[24]。PTC患者淋巴结内各种浓度的甲状腺球蛋白、出血或肿瘤的液化坏死通常表现为囊变，已有研究证明颈部淋巴结内部囊变是PTC患者LLNM的特异性征象[21-23]。虽然上述参数对转移淋巴结有一定的诊断价值，但诊断效能有限，且图像特征判断容易受判读者主观性的影响。

DECT定量参数模型纳入了动脉期IC、动脉期Zeff、动脉期NZeff、动脉期λHU、静脉期NIC和静脉期NZeff。DECT定量参数通过病灶血管对含碘对比剂的摄取，能够更好地反映组织的血流灌注情况及血供丰富程度[25]。本研究中PTC转移淋巴结的动

静脉期NIC均高于非转移性淋巴结，可能是与转移淋巴结内小血管增生和新生血管床增加有关。增加的IC使淋巴结内部结构及组织特性发生改变，同时增加了Zeff和λHU[11]。定量参数标准化后可以有效减少体循环及对比剂差异对测量的干扰。本研究结果显示，基于DECT定量参数的诊断模型在训练集与验证集中均保持稳定性能，其客观化特征提取方式显著提升了诊断一致性。

影像组学方法能够提取高层次影像特征，是评估淋巴结异质性的重要手段。本研究共筛选了19个组学特征，4个为一阶统计特征，用于量化病灶整体灰度强度分布；15个为二阶纹理特征，涵盖灰度共生矩阵、灰度行程矩阵、灰度大小区域矩阵及灰度依赖矩阵这4类经典纹理矩阵，用于多维度量化病灶的微观纹理异质性，全面反映病灶的病理生物学特征。其中动脉期对数灰度差分矩阵-依赖方差（gray level dependence matrix-dependence variance，GLDM-DV）、静脉期指数灰度行程矩阵-短行程低灰度级强调度（gray level run length matrix-short run low gray level emphasis，GLRLM-SRLGLE）及动脉期梯度灰度差分矩阵-大依赖高灰度级强调度（gray level dependence matrix-large dependence high gray level emphasis，GLDM-LDHGLE）对淋巴结良恶性鉴别贡献度最高，其数值变化与病理结果密切相关。三者均属于二阶纹理特征，区别于一阶特征，其核心价值是挖掘像素间的空间纹理规律，如GLDM-DV量化了图像中各灰度值对应的依赖度分布的离散程度，其本质反映淋巴结内相邻像素间灰度关联关系的均匀性，该数值越高，提示淋巴结内不同灰度像素间的相邻依赖频次差异越显著，灰度空间关联的规律性越弱，纹理分布越不均匀。PTC转移性淋巴结有时出现囊变、钙化，这类成分异质性较高的区域往往伴随GLDM-DV数值升高，而反应性淋巴结的该数值一般较低，因此，GLDM-DV可以间接反映淋巴结内部成分的异质性，可为淋巴结良恶性鉴别提供参考。

既往研究证明影像组学较传统CT在LNM的诊断和预测方面更具优势[6]。但目前专注于LLNM的研究较少，也尚未有研究将DECT及影像组学进行对比。本研究发现训练集中，影像组学模型的诊断性能显著优于DECT定量参数模型，说明影像组学在捕捉区域内的异质性差异方面存在优势。而在验证集中影像组学模型表现与DECT模型较为相近，主要原因可能在于不同队列间存在一定的样本异质性，同时高维影像组学特征在跨数据集验证时易受病例构成、图像采集及病灶勾画差异等因素影响，导致其在独立验证集中的诊断优势未能充分体现。后续可通过扩大样本规模、优化特征筛选与标准化流程，进一步提升影像组学模型的稳健性与泛化能力。

本研究存在一定局限性。第一，本研究为单中心回顾性研究，可能存在病例选择偏倚。第二，本研究纳入的777枚淋巴结来源于200例患者，个体患者的多枚淋巴结共享相同的临床基线、肿瘤微环境等个体特征，存在同质性，违背了统计学分析中样本相互独立的核心假设。这种样本聚类特性可能引发双重偏倚：一方面，单一患者的多枚淋巴结会导致样本量的“假性增加”，高估统计检验的效能；另一方面，对于存在多枚转移淋巴结的病例，建模过程中模型可能优先捕捉该患者的个体化信号，而非淋巴结发生转移的共性影像规律，导致模型的泛化能力下降，难以推广至其他队列的患者群体。第三，训练集与验证集在部分临床基线上存在不平衡，这可能对模型性能的评估产生潜在干扰。第四，本研究采用人工勾画ROI，未来可引入全自动或半自动分割以提升可重复性。

综上，本研究结果表明，DECT碘图影像组学特征对PTC患者LLNM诊断有一定的指导价值，有望为PTC患者制定个体化和精准化治疗方案奠定基础。

利益冲突声明：

所有作者声明无利益冲突。

Conflict of Interests：

The authors declared no conflict of interests.

作者贡献声明：

周雨负责数据收集、数据整理、论文撰写、校对和编辑；周燕负责数据整理、审阅和编辑；许泳康负责数据收集、数据整理；旷欣汝负责数据收集；沈美萍、斯岩、王勇、苏国义负责项目监督指导；吴飞云提出研究框架、设计研究方法，撰写、审阅和编辑论文。

Author's Contributions：

Zhou Yu was responsible for data collection, data sorting, manuscript writing, proofreading and editing. Zhou Yan was responsible for data sorting, review and editing. Xu Yongkang participated in data collection and data sorting. Kuang Xinru conducted data collection. Shen Meiping, Si Yan, Wang Yong, and Su Guoyi undertook project supervision and guidance. Wu Feiyun conceived the research framework, designed the research methods, and completed manuscript writing, review and editing.

[参考文献]

[1] Boucai L, Zafereo M, Cabanillas M E. Thyroid cancer: a review[J]. JAMA, 2024, 331(5): 425

[2] Liu Y T, Wang X J, Sun X D, et al. Nomogram for predicting the risk of cervical lymph node metastases and recurrence in papillary thyroid carcinoma based on the thyroid differentiation score system and clinical characteristics[J]. BMC Endocr Disord, 2025, 25(1): 39

[3] Luo Z Y, Hei H, Qin J W, et al. Lymph node ratio in lateral neck is an independent risk factor for recurrence-free survival in papillary thyroid cancer patients with positive lymph nodes[J]. Endocrine, 2022, 78(3): 484-490

[4] Kim H K, Jeong H J, Lee J S, et al. Risk factors for lateral neck lymph node metastasis in papillary thyroid ultra micro carcinoma with implications for active surveillance [J]. Sci Rep, 2025, 15(1): 30640

[5] Alabousi M, Alabousi A, Adham S, et al. Diagnostic test accuracy of ultrasonography *vs.* computed tomography for papillary thyroid cancer cervical lymph node metastasis: a systematic review and meta-analysis[J]. JAMA Otolaryngol Head Neck Surg, 2022, 148(2): 107-118

[6] 何佳美, 曹琨芃, 王欣玥, 等. 高频超声及其新技术在评估甲状腺乳头状癌喉前淋巴结转移中的应用[J]. 南京医科大学学报(自然科学版), 2025, 45(2): 253-259
He J M, Cao K F, Wang X Y, et al. The application of high-frequency ultrasound and new ultrasonic techniques in the evaluation of Delphian lymph node metastasis in papillary thyroid carcinoma[J]. Journal of Nanjing Medical University(Natural Sciences), 2025, 45(2): 253-259

[7] Yang J, Zhang F Y, Qiao Y. Diagnostic accuracy of ultrasound, CT and their combination in detecting cervical lymph node metastasis in patients with papillary thyroid cancer: a systematic review and meta-analysis[J]. BMJ Open, 2022, 12(7): e051568

[8] Liu J, Yu J C, Wei Y N, et al. Ultrasound radiomics signature for predicting central lymph node metastasis in clinically node-negative papillary thyroid microcarcinoma[J]. Thyroid Res, 2024, 17(1): 4

[9] Cho S J, Suh C H, Baek J H, et al. Diagnostic performance of CT in detection of metastatic cervical lymph nodes in patients with thyroid cancer: a systematic review and meta-analysis[J]. Eur Radiol, 2019, 29(9): 4635-4647

[10] Wei B, Yao J C, Peng C J, et al. Clinical features and imaging examination assessment of cervical lymph nodes for thyroid carcinoma[J]. BMC Cancer, 2023, 23(1): 1225

[11] 许泳康, 周 燕, 耿 峘, 等. 临床和双能CT特征对甲状腺乳头状癌侧颈区淋巴结转移的预测价值[J]. 临床放射学杂志, 2024, 43(7): 1095-1100
Xu Y K, Zhou Y, Geng D, et al. Clinical and dual-energy CT features for predicting lateral cervical lymph node metastasis feom papillary thyroid cancer[J]. Journal of Clinical Radiology, 2024, 43(7): 1095-1100

[12] Xu Y K, Chai T T, Wang J W, et al. Optimal virtual monochromatic images for assessing metastatic lateral cervical lymph nodes in patients with papillary thyroid carcinoma using dual-layer spectral detector computed tomography[J]. Eur J Radiol, 2024, 178: 111623

[13] Han A P, Liu Y Q, Cai L X, et al. The diagnostic performance of dual-energy CT imaging in cervical lymph node metastasis of papillary thyroid cancer: a meta-analysis[J]. Front Med, 2024, 11: 1457307

[14] Zhou Y, Xu Y K, Geng D, et al. Added value of arterial enhancement fraction derived from dual-energy computed tomography for preoperative diagnosis of cervical lymph node metastasis in papillary thyroid cancer: initial results[J]. Eur Radiol, 2024, 34(2): 1292-1301

[15] Zhou Y, Su G Y, Hu H, et al. Radiomics from primary tumor on dual-energy CT derived iodine maps can predict cervical lymph node metastasis in papillary thyroid cancer[J]. Acad Radiol, 2022, 29(Suppl 3): S222-S231

[16] Peng Y, Zhang Z T, Wang T T, et al. Prediction of central lymph node metastasis in CN0 papillary thyroid carcinoma by CT radiomics[J]. Acad Radiol, 2023, 30(7): 1400-1407

[17] Dong L C, Han X, Yu P Y, et al. CT radiomics-based nomogram for predicting the lateral neck lymph node metastasis in papillary thyroid carcinoma: a prospective multicenter study[J]. Acad Radiol, 2023, 30(12): 3032-3046

[18] Li Z Y, Zhang L, Li S X, et al. CT radiomics analysis facilitates preoperative risk stratification of central lymph node metastasis in papillary thyroid cancer: a multicenter study[J]. Front Oncol, 2025, 15: 1681000

[19] Park J E, Lee J H, Ryu K H, et al. Improved diagnostic accuracy using arterial phase CT for lateral cervical lymph node metastasis from papillary thyroid cancer[J]. AJNR Am J Neuroradiol, 2017, 38(4): 782-788

[20] Zhao Y F, Li X L, Li L, et al. Preliminary study on the diagnostic value of single-source dual-energy CT in diagnosing cervical lymph node metastasis of thyroid carcinoma[J]. J Thorac Dis, 2017, 9(11): 4758-4766

[21] Zou Y, Zhang H L, Li W F, et al. Prediction of ipsilateral lateral cervical lymph node metastasis in papillary thyroid carcinoma: a combined dual-energy CT and thyroid function indicators study[J]. BMC Cancer, 2021, 21(1): 221

[22] Singh G, Goswami P, Patel T, et al. WHO 2022 updates on follicular cell and c-cell derived thyroid neop-lasm[J]. J Med Life, 2024, 17(1): 15-23

（下转第1552页）

perspectives in cancer[J]. Int J Mol Sci, 2025, 26(15): 7320
[17] Yao B Y, Xu X Y, Liu W J, et al. The correlation of Th22 and regulatory T cells with *Helicobacter pylori* infection in patients with chronic gastritis[J]. Immun Inflamm Dis, 2023, 11: e768
[18] Xu M Y, Liu D, Wang L, et al. Clinical implications of CT-detected ascites in gastric cancer: association with peritoneal metastasis and systemic inflammatory response[J]. Insights Imaging, 2024, 15(1): 237
[19] Mukherjee S, Ghosh A, Chakraborty S, et al. Tumor-infiltrating lymphocytes and tumor-associated macrophages in cancer immunoediting: a targetable therapeutic axis[J]. Front Immunol, 2025, 16: 1655176
[20] Yang C, Wang X P, To K K W, et al. Circulating tumor cells shielded with extracellular vesicle-derived CD45 evade T cell attack to enable metastasis[J]. Sigal Transduct Target Ther, 2024, 9: 84
[21] Witz A, Dardare J, Betz M, et al. Tumor-derived cell-free DNA and circulating tumor cells: partners or rivals in metastasis formation[J]. Clin Exp Med, 2024, 24(1): 2
[22] Ren X Y, Song M, Liu X Z, et al. Circulating tumor cells: mechanisms and clinical significance in colorectal cancer metastasis[J]. Mol Cancer, 2025, 24(1): 242
[23] Scholten D, El-Shennawy L, Jia Y Z, et al. Double-positive T cells form heterotypic clusters with circulating tumor cells to foster cancer metastasis[J]. J Clin Invest, 2025, 135(18): e193521
[24] Gu X Y, Wei S Y, Lv X. Circulating tumor cells: from new biological insights to clinical practice[J]. Sigal Transduct Target Ther, 2024, 9: 226
[25] Que Z J, Qi D, Yang Y, et al. Regulating chemoresistance and cancer stemness: the CDH17-YAP pathway in distinct cellular states of lung cancer CTC clusters[J]. Cell Mol Biol Lett, 2025, 30(1): 23
[26] 苑建磊, 王　钊, 胡　涛, 等. 血清循环肿瘤细胞在胃癌患者中的表达及预后评估价值[J]. 疑难病杂志, 2025, 24(7): 815-819
Yuan J L, Wang Z, Hu T, et al. The expression and prognostic value of serum circulating tumor cells in gastric cancer patients[J]. Chinese Journal of Difficult and Complicated Cases, 2025, 24(7): 815-819
[27] 刘　姹, 钱露茜, 郭业松, 等. CTC联合NLR预测可切除老年原发性胃癌患者术后辅助化疗疗效和预后的临床研究[J]. 临床肿瘤学杂志, 2024, 29(3): 244-248
Liu C, Qian L Q, Guo Y S, et al. Clinical study of CTC combined with NLR to predict the efficacy and prognosis of postoperative adjuvant chemotherapy in senile patients with resectable primary gastric cancer[J]. Chinese Clinical Oncology, 2024, 29(3): 244-248

(**收稿**: 2026-01-01; **修回**: 2026-07-12; **录用**: 2026-08-08)
(本文编辑: 蒋　莉)

(上接第1526页)

[23] Kim J K, Kim M J, Choi S H, et al. Cystic lateral lymph node metastases from papillary thyroid cancer patients[J]. Laryngoscope, 2020, 130(12): E976-E981
[24] 赵冬夏, 黄　钰, 曹凌强, 等. 甲状腺乳头状癌的CT图像特征及对淋巴结转移的诊断价值[J]. 中国CT和MRI杂志, 2024, 22(11): 45-46
Zhao D X, Huang Y, Cao L Q, et al. CT image features of papillary thyroid carcinoma and its diagnostic value in lymph node metastasis[J]. Chinese Journal of CT and MRI, 2024, 22(11): 45-46
[25] Xu X Q, Zhou Y, Su G Y, et al. Iodine maps from dual-energy CT to predict extrathyroidal extension and recurrence in papillary thyroid cancer based on a radiomics approach[J]. AJNR Am J Neuroradiol, 2022, 43(5): 748-755

(**收稿**: 2025-12-17; **修回**: 2026-04-29; **录用**: 2026-05-07)
(本文编辑: 陈汐敏)