能谱CT在肝疾病中的应用进展

赵文慧[1]，鲁佳乐[1]，刘雅欣[1]，徐涵歆[1]，张发昌[1]，邓点点[1]，谭　淇[1]，王莉莉[1,2]

1　兰州大学 第一临床医学院，甘肃 兰州 730000；2　兰州大学第一医院 放射科，甘肃 兰州 730000

摘要：计算机断层成像（CT）是肝疾病诊断和评估的主要影像学手段，常用于肝硬化、中重度脂肪肝等弥漫性疾病的初步诊断，以及肝细胞癌等局灶性疾病的诊断与鉴别诊断。然而，常规CT基于单能量成像，对肝早期弥漫性疾病、微小局灶性病变的诊断以及肝储备功能的评估仍存在显著局限性。能谱CT可以凭借不同的X射线光谱来增强材料分化和组织特征，它拥有快速切换管电压的优点，依靠高、低能量更精准地显示组织和病变的性质，弥补了常规CT诊断中的不足，具有广泛的临床应用前景。本文重点探讨能谱CT在肝弥漫性疾病、局灶性病变以及肝储备功能中的应用价值，为肝疾病的早期诊断、鉴别诊断和预后评估提供新思路和新方法。

关键词：能谱计算机断层成像；肝弥漫性疾病；肝局灶性病变；肝储备功能

中图分类号：R445.3；R333.4　　**文献标识码：**A　　DOI：10.13885/j.issn.2097-681X.M20250256

Advances in spectral CT applications for liver diseases

ZHAO Wenhui[1], LU Jiale[1], LIU Yaxin[1], XU Hanxin[1], ZHANG Fachang[1], DENG Diandian[1], TAN Qi[1], WANG Lili[1,2]

1 The First Clinical Medical School, Lanzhou University, Lanzhou 730000, China; 2 Department of Radiology, The First Hospital of Lanzhou University, Lanzhou 730000, China

Abstract: Computed tomography（CT）is the primary imaging modality for the diagnosis and evaluation of liver diseases, and is commonly used for the initial diagnosis of diffuse conditions such as cirrhosis and moderate-to-severe fatty liver, as well as for the diagnosis and differential diagnosis of focal lesions like hepatocellular carcinoma. However, conventional CT, which relies on monoenergetic CT imaging, still has significant limitations in the diagnosis of early-stage diffuse liver diseases, subtle focal lesions, and the assessment of hepatic functional reserve. Spectral CT imaging, which utilizes different X-ray energy spectra to enhance material separation and tissue characterization, offers the advantage of rapid tube voltage switching technology. By leveraging dual-energy CT data acquisition, it enables a more detailed depiction of tissue and lesion properties, thereby addressing the shortcomings of conventional CT. This technique holds broad clinical promise. This article focused on exploring the value of spectral CT imaging in the evaluation of diffuse liver diseases, focal liver lesions, and hepatic functional status. It aimed to provide new insights and methodologies for the early diagnosis, differential diagnosis, and prognostic assessment of liver diseases.

Keywords: energy spectrum computed tomography; diffuse liver disease; focal liver lesion; liver functional reserve

计算机断层成像（computed tomography, CT）是诊断和评估肝疾病的主要工具。在临床上，CT因扫描速度快、覆盖范围广、时间和空间分辨率高，拥有较强的动态增强扫描能力，操作流程比

收稿日期：2025-03-09　**修回日期：**2025-09-25　**接受日期：**2025-12-03

基金项目：国家自然科学基金资助项目（82360132）；北京肝胆相照公益基金会人工肝专项基金（iGandanF-1082024-RGG130）；兰州大学第一医院院内基金资助项目（ldyyyn2020-14）；兰州大学第一临床医学院“卓越计划”资助项目（20250060069，20240060203，20240060057）；国家级大学生创新创业训练计划资助项目（20250060015）

作者简介：王莉莉，女，副主任医师，副教授，博士，研究方向为腹部影像学，e-mail：ldyy_wanglldyy@lzu.edu.cn，通信作者

较标准，且造影剂浓度的定量分析简单，常应用于肝硬化形态学改变及中重度脂肪肝的初步诊断。多期增强扫描是诊断局灶性病变的标准方法，对典型肝细胞癌（hepatocellular carcinoma, HCC）的“快进快出”征象具有重要诊断价值[1]。然而，依据形态学和相对强化程度的常规CT在诊断肝疾病中存在一定的局限性：对于早期弥漫性病变，如肝纤维化分级和轻度脂肪变性缺少精确的量化能力；对不典型局灶性病变的鉴别诊断具有难度，特别是在肝硬化背景下的增生性结节与早期HCC、乏血供转移灶难以区分。在肝病变小于1 cm时，其敏感性较低，并且不能直接达到肝储备功能的客观定量评估。能谱CT利用物质分离技术突破了这些限制，完成了从形态学到功能定量学的转化。通过使用碘密度图像（iodine density images, IDI）对肝实质及病灶血供进行量化分析，可以明显提高病变检出率与定性准确性。虚拟平扫（virtual noncontrast, VNC）等手段可以对肝脂肪变性进行分级，并可借助肝实质碘摄取无创地评估肝储备功能[2]。因此，能谱CT可以凭借多参数定量信息，为解决常规CT的诊断难题提供新的方案。病灶检测、特征描述、准确分期、无创量化脂肪肝沉积和纤维化、肝功能评估等会提升能谱CT的应用前景[3]。本文对能谱CT在肝疾病中的应用价值进行阐述（图1）。

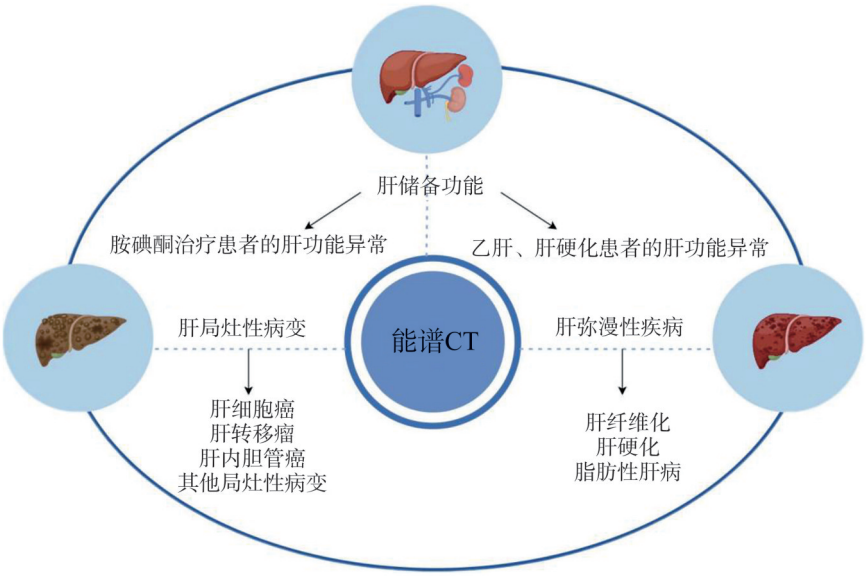

CT　计算机断层成像。

图1　能谱CT在肝疾病中的应用总结图

1　能谱CT在肝弥漫性疾病中的应用

肝纤维化是因为乙型肝炎病毒、丙型肝炎病毒、酒精性肝炎和非酒精性脂肪性肝病等慢性肝病反复损伤组织，使细胞外基质蛋白过度积累。肝纤维化不断进展最终会发展成肝硬化，患者发生HCC、肝功能失代偿和门静脉高压的风险也会随之增加。所以，早期诊断和Metavir分期对预后具有重要意义。影像学检查在肝纤维化的诊断和分期中具有重要作用，其中CT常用于诊断肝纤维化，与超声、磁共振弹性成像等其他方式比较，CT扫描速度快、时间和空间分辨率高、具有高精度和可重复性、技术故障率低且造影剂浓度的定量化简单，可通过CT体积评估和CT肝表面结节评分等进行纤维化分期，具有潜在预后预测意义[4]。能谱CT代表了CT技术的一项重要发展，其对于肝纤维化的诊断和分期具有特别的预测价值。可以通过公式测量肝在平扫期和平衡期的细胞外体积分数（extracellular volume fraction, ECV），ECV表示血管外和血管内细胞外间隙的总和，肝病进展会导致肝胶原沉积增加，从而扩大细胞外间隙。基于这一病理基础，定量测量肝ECV可以评估肝病严重程度并预测疾病进展[5]。

$$ECV(\%)=(1-\text{血细胞比容})\times(\Delta\text{参数}_{\text{肝}}/\Delta\text{参数}_{\text{主动脉}})\times100,$$

其中，Δ参数等于平扫期和平衡期（约180 s）的测量值之差。伴随肝纤维化程度加重，ECV逐渐增加，肝硬化患者的ECV明显高于非肝硬化患者，失代偿性肝硬化患者的ECV明显高于代偿性肝硬化患者[6]。肝ECV也可以从IDI中获得，5 min延迟能谱CT肝标准化碘浓度（normalized iodine concentration, NIC）与肝ECV之间有明显的相关性，显示出良好的诊断性能[7]。

能谱CT获得的ECV可以表现出肝纤维化的病因学差异。有研究[8]纳入169例慢性肝病患者，通过肝能谱CT检查，对各组病因学之间及Metavir分期之间的ECV进行了统计学分析，其差异具有统计学意义。结果显示，各病因组及全体患者的ECV均随纤维化分期升高而明显增加，并且和纤维化程度密切相关。在F2～F4阶段，酒精性肝炎的ECV明显高于病毒性肝炎和非酒精性脂肪性肝炎（$P<0.05$），但是3种病因在F1期没有明显差异。ECV在酒精性肝炎纤维化晚期中高于其他病因，ECV病因差异会影响纤维化分期表现，对慢性肝病纤维化阶段进行评估时应当单独分析酒精性肝病。能谱CT可以评估肝多期增强CT中碘摄取参数预测肝纤维化的能力，并且比较绝对对比增强（absolute contrast enhancement, ΔHU）与双能量碘密度（iodine density, ID）这两种方法的效能。有研究[9]纳入接受能谱CT的117例肝纤维化患者，比较不同纤维化阶段两种方法计算得到的ECV和碘洗出率（iodine washout rate, IWR），同时计算了血清和成像纤维化标志物的受试者操作特征曲线下面积以预测肝纤维化的严重程度。结果表明，Metavir评分$F\geqslant2$、$F\geqslant3$和F4的患者相较于$F\leqslant1$、$F\leqslant2$和$F\leqslant3$的患者拥有更高的ECV和更低的IWR。在常规肝多期增强CT检查中，IWR比ECV能更准确地预测肝纤维化（受试者操作特性曲线下面积范围：$ECV_{\Delta HU}$：0.65～0.71、ECV_{ID}：0.67~0.73、$IWR_{\Delta HU}$：0.76~0.81，IWR_{ID}：0.81~0.85），ID方法在组内相关系数方面表现优于ΔHU方法（ECV：$P=0.045$；IWR：$P<0.001$），具有更高的观察者间再现性和预测值。

引起肝硬化的常见原因有病毒性肝炎、酗酒、隐源性感染、血管病变和代谢紊乱等。随着时间的推移，能谱CT碘定量在肝硬化和非肝硬化患者之间存在明显差异，该差异与终末期肝病模型（model for end-stage liver disease, MELD）评分相关，这表明能谱CT作为无创预测方法，可以用来评估肝硬化严重程度，显示出一定的诊断价值[10]。有研究[11]利用能谱CT的细胞外容积分数（extracellular volume fraction, fECV）评分对肝硬化患者的相关疾病进行预测，其中包括肝失代偿期和HCC。结果表明，失代偿性肝硬化患者的fECV平均评分明显高于代偿性肝硬化患者（33.90%±6.82与23.40%±4.13，$P<0.001$），fECV评分会随着肝硬化阶段的提高而表现出线性上升的趋势，并且在各个阶段之间明显不同，而MELD评分在3期和4期肝硬化之间没有明显差异。因此，fECV评分在反映肝硬化严重程度上可能与MELD评分相当或略高。综上，基于能谱CT的fECV评分可以用来预测肝硬化患者肝相关事件，是一种有效的无创预后指标。能谱CT定量的肝ECV也可以排除肝硬化患者的高风险食管静脉曲张（high-risk esophageal varices, HREV）。HONG等研究[12]表明，fECV评分联合血小板计数比CT成像联合血小板计数具有更高的特异性，对于排除HREV具有相同的高灵敏度，并且可以安全地避免食管、胃、十二指肠镜检查。因此肝纤维化的定量标志物和门静脉高压及脾功能亢进的血清标志物联合应用可有效判断肝硬化患者的HREV。

非酒精性脂肪性肝病是最常见的代谢性肝疾病，从轻度脂肪变性发展到伴有或不伴有纤维化的非酒精性脂肪性肝炎，再到明显的肝硬化、肝功能衰竭，最终到HCC，会影响患者的生活质量和总体生存时间[13]。能谱CT对于非酒精性脂肪性肝病的诊断和定量检测而言，具有潜在应用价值。研究[14]发现，通过VNC CT测量的肝衰减值与肝脂肪含量呈现中度相关，对诊断脂肪肝的特异性超过90%，表明能谱CT肝VNC的衰减程度在评估肝脂肪变性方面具有高度特异性，并可能成为早期发现脂肪性肝病的重要工具。低剂量平扫能谱CT定量测定肝脂肪含量与磁共振（magnetic resonance imaging, MRI）质子密度脂肪分数呈明显负相关（$r=-0.39$，$P<0.001$），临界值大于或等于4.61%，在脂肪肝的诊断方面具有较好的诊断准确性[15]。

2　能谱CT在肝局灶性病变中的应用

HCC发病率在全球癌症负担中位居第6位，死亡率位居第3位。多期对比增强CT是诊断HCC的主要成像方法，具有较高的灵敏度和特异性，并且扫描时间较短[16]。肝CT增强扫描的门静脉期一般在静脉注射造影剂后60～90 s进行，最适于显示乏血供转移和胆道异常，在检测动脉化疗栓塞（transarterial chemoembolization, TACE）治疗后的残余病变时，门静脉期的优势可能更大[17]。当进行动脉期时间增强注射时，可以计算出门静脉期扫描的最佳延迟。其中，有44%的HCC患者会出现门静脉癌栓，使预后变差。能谱CT获得的IDI可以准确诊断门静脉癌栓的形成，同其他能谱CT重建算法相比，使用低keV虚拟单能成像（virtual monochromatic image, VMI）可以明显提高诊断性能，不过癌栓定量的最佳扫描阶段和最佳碘阈值尚未确定[18]。

TACE治疗是中晚期HCC的一线治疗手段。能谱CT定量的fECV可以作为预测TACE治疗后HCC患者的生存结果的一种潜在指标。研究[19]表明，基于VMI计算的fECV及基于IDI计算的fECV值的升高与患者总生存期和无进展生存期的缩短正相关（均$P<0.05$）。VIM-fECV与IDI-fECV具有良好的相关性（$P<0.001$）。其中，基于IDI的肿瘤强化最明显区域fECV表现出预测HCC患者经TACE治疗后生存结果的潜力，为HCC的临床评估提供了一种新方法。YUE等[20]进行了相似的研究，发现能谱CT可以有效地定量区分TACE治疗后的不同HCC组织，并且可作为肝影像报告与数据系统v2018的补充，主要用于评估TACE治疗后的HCC患者。HCC的非手术治疗主要包括射频消融、微波热消融、TACE治疗、放疗和化疗。能谱CT可以评估接受射频消融治疗后HCC患者的局部肿瘤进展情况，具有应用价值。YOON等[21]的研究表明，在非肥胖HCC高危患者中，低剂量VMI 50 keV图像显示的病变显著高于双标准剂量组的动脉图像和门静脉期图像。与标准剂量的CT图像相比，低辐射和低造影剂量的虚拟单能成像可在肝转移瘤的检测中提供新的可能性，并且保持较低的辐射和造影剂量。能谱CT体积碘定量在预测HCC微血管侵犯（microvascular invasion, MVI）方面也有潜在价值。有研究[22]运用能谱CT技术，对比观察MVI阴性和MVI阳性HCC患者的CT特征，结果表明，MVI阳性HCC患者的NIC显著高于MVI阴性HCC患者，说明利用能谱CT可以预测HCC患者是否存在MVI。LEWIN等[23]发现通过灌注CT和能谱CT的定量成像能够评估HCC组织学MVI，其中渗透性表面积是预测复发风险的独立且重要的参数。Log-rank分析表明，当渗透性表面积＞22.79，预计中位复发时间为1年，否则中位复发时间超过2年。此外，动脉期NIC和微血管密度呈正相关，动脉期NIC值超过最佳截止值患者的早期复发率明显高于数值低于截止值的患者。所以，能谱CT测得的动脉期NIC可以反映肿瘤源性血管生成，是HCC早期复发的潜在预测生物标志物[24]。也有研究[25]显示，运用能谱CT且在造影剂的协助下，扩散加权MRI对于检测小于1 cm的HCC的特异性为90.0%。

能谱CT低keV的VMI可以增强肝转移瘤的显示。在光子计数CT组中，40 keV和100 keV之间的图像噪声明显降低，肿瘤与正常肝摄取比最低，其显著性最高。随着keV水平提高，肿瘤与正常肝摄取比稳步增加，对比噪声比在keV频谱的底端达到最大值，并随着keV水平的提高而下降。补充研究[26]发现，就体重指数较高的患者而言，辐射剂量的增加幅度较小，图像噪声没有变化，病变的清晰度保持良好。相比标准能量积分CT，该图像噪声比有所降低，并且在较低的keV水平下，肝乏血供转移瘤的显示清晰度明显提升，此结论可以应用于肝转移瘤的诊断。对于肝乏血供转移瘤的检测，噪声优化的VMI与标准重建相比，会影响脂肪肝患者低衰减性肝转移病灶的划分和测量准确性。LENGA等[27]对此进行研究发现，与标准重建相比，噪声优化的VMI可以改善脂肪性肝病患者低衰减性肝转移瘤与肝实质的对比度，并提高病变边界的显示效果，这为肝乏血供转移瘤的检测提供了新方法。

肝内胆管癌是仅次于HCC的第二大常见原发性肝癌，是一类预后不良的高度恶性癌症，当造影表现为不典型时，普通CT区分肝内胆管癌和

HCC具有挑战性。近年来，有研究[28]表明能谱CT成像技术对于识别肝内可疑病变的特征具有帮助，利用造影增强CT技术进行碘定量分析，可以将其作为一种能够有效区分肝内胆管癌和HCC的新型非侵入性工具。分析表明，肝内胆管癌和HCC之间的ID、标准化碘摄取量、脂肪分数和病灶与周围正常肝组织碘浓度（iodine concentration, IC）比值存在显著差异。ROC曲线分析显示，ID鉴别肝内胆管癌和HCC的能力最强，可明确区分两种病变的最佳临界阈值为2.33 mg/dL。

能谱CT可应用于鉴别肝脓肿与HCC。有研究[29]发现，HCC动脉期NIC和病灶与正常肝组织IC比值均高于肝脓肿，但只有后者的差异有统计学意义。在门静脉期，肝脓肿的NIC和病灶与正常肝组织IC比值均高于HCC，两者之间的差异具有统计学意义。所以动脉期的病灶与正常肝组织IC比值是鉴别肝脓肿和HCC的最佳能谱定量值。此外，能谱CT还可应用于鉴别肝脓肿与发生中枢性坏死或囊性改变的肝转移瘤。肝转移瘤比肝脓肿表现出更高的密度、有效原子序数和IC，以及更低的脂肪浓度。而且，肝脓肿在静脉期和延迟期的IC明显升高，所以能谱CT还可以用于鉴别肝脓肿与小的肝内占位性胆管癌[3]。

肝泡棘球蚴病属于肝囊肿，虚拟非增强能谱CT重建可以用于肝泡棘球蚴病的潜在诊断。KANTARCI等[30]的研究表明，在诊断准确度上，虚拟非增强图像与真实非增强图像相当，其辐射剂量明显下降，所以在诊断肝泡棘球蚴病时能谱CT为更优的选择。在正常肝中，肝局灶性结节样增生通常必须与恶性肿瘤相鉴别[31]。运用能谱CT检查，比较HCC组与肝局灶性结节样增生组的能谱CT定量参数发现，动脉期和门静脉期HCC组的NIC和病灶及周围肝组织中IC低于肝局灶性结节样增生组，可据此对两者进行鉴别[32]。肝血管瘤很少引起症状，通常在影像学检查中被意外发现。能谱CT也可以对肝血管瘤和HCC进行鉴别，OHTANI等[33]的研究通过比较能谱CT获得的HCC和肝血管瘤之间的电子密度来评估其诊断性能。结果表明，HCC组的电子密度和相对电子密度明显高于肝血管瘤组。所以在HCC和肝血管瘤的鉴别诊断中能谱CT可以作为一种新的选择。

3 能谱CT在肝储备功能评估中的应用

慢加急性肝功能衰竭是一种死亡率较高且伴有多器官功能衰竭的疾病。胺碘酮的长期使用是肝过度衰减的常见原因之一。当血清胺碘酮浓度低于1.5 mg/L时肝毒性风险很低，但浓度超过2.5 mg/L时可能导致高达6%的肝损伤风险。胺碘酮对肝的毒性作用可以在长期治疗后出现，使15%～50%的患者肝功能检查异常，约3%的患者发生肝炎或肝硬化。与单能CT相比，通过运用碘特异性三组织分解算法，双能CT可以精准测量肝的绝对IC数值，并且不受肝衰减正常变化及合并脂肪的干扰效应影响。有研究利用双能CT对该类患者肝IC进行测定，结果显示IC范围为1.4～2.9 mg/mL，明显超过造成肝损伤的界限值。将双能CT与肝功能检测结合，有助于在不可逆损伤发生前早期诊断胺碘酮导致的肝损伤，并可将其与血色素沉着症、含铁血黄素沉着症等常见疾病进行鉴别[34]。魏海云等[35]的研究将53例乙肝肝硬化患者作为肝硬化组，同期肝正常者22例作为对照组，均使用能谱CT增强扫描。结果显示，肝硬化组肝能谱CT碘图表现为动脉期肝实质IC和肝动脉碘分数升高，门静脉期肝实质IC和门静脉IC降低，IC参数可实时定量反映乙肝肝硬化患者肝血流动力学变化及肝储备功能。该结果为评估乙肝肝硬化患者肝储备功能提供了新方法。

4 总结与展望

能谱CT作为一种先进的医学成像技术，在腹部疾病诊断中取得了显著成就，特别是在各种肝疾病的诊断和评估中表现出巨大的潜力。如附表1所示，在肝纤维化、肝硬化等慢性肝疾病的分期上，能谱CT通过特殊的成像技术，为临床提供了更准确的病变程度评估。就HCC等恶性病变而言，能谱CT具有较高的分辨率和精确的诊断能力，可提高诊断与鉴别诊断的准确性。在对其他肝弥漫性疾病和局灶性病变进行诊断的过程中，能谱CT不仅提高诊断的准确性，而且凭借清晰的病变边界和详细的组织成分信息，协助医生更深入地了解病情。在评估肝储备功能时，能谱CT也表现出独特价值。但是当前技术也存在一定的局限性：较大体型受检者的图像质量会下降、不

同厂商和扫描设备之间存在差异，并且图像重建耗时较长等。深度学习成像重建和新型光谱光子计数CT技术是前景广阔的创新方案，这些技术可以在降低辐射剂量的同时获得更优质的图像质量与更精准的诊断结果。

利益冲突声明　所有作者声明不存在利益冲突 。

作者贡献声明　赵文慧：数据获取与分析、论文起草与撰写；鲁佳乐、刘雅欣、徐涵歆：数据采集、数据分析与解释；张发昌、邓点点、谭淇：数据采集、数据分析与解释、论文修改；王莉莉：论文构思与设计、文章审阅、经费支持。

参 考 文 献

[1] ADAMO R G, VAN DER POL C B, ALABOUSI M, et al. Diagnostic performance of CT/MRI LI-RADS version 2018 major feature combinations: individual participant data meta-analysis[J]. Radiology, 2025, 315(3): e243450.

[2] FERNÁNDEZ-PÉREZ G C, PIÑEIRO C F, OÑATE MIRANDA M, et al. Dual-energy CT: technical considerations and clinical applications[J]. Radiología (English edition), 2022, 64(5): 445-455.

[3] BORGES A P, ANTUNES C, CASEIRO-ALVES F. Spectral CT: current liver applications[J]. Diagnostics, 2023, 13(10): 1673.

[4] IM W H, SONG J S, JANG W. Noninvasive staging of liver fibrosis: review of current quantitative CT and MRI-based techniques[J]. Abdominal radiology, 2022, 47(9): 3051-3067.

[5] XU Y, LI Y F, LI S L, et al. Dual-energy CT quantification of extracellular liver volume predicts short-term disease progression in patients with hepatitis B liver cirrhosisacute decompensation[J]. Insights into imaging, 2023, 14(1): 51.

[6] KOKUBO R, SAITO K, YAMADA T, et al. Comparison of liver fibrosis and function indices with extracellular volume using dual-energy CT: a retrospective study[J]. Current medical imaging formerly current medical imaging reviews, 2022, 18(11): 1180-1185.

[7] MARRI U K, DAS P, SHALIMAR, et al. Noninvasive staging of liver fibrosis using 5-minute delayed dual-energy CT: comparison with US elastography and correlation with histologic findings[J]. Radiology, 2021, 298(3): 600-608.

[8] OZAKI K, OHTANI T, ISHIDA S, et al. Extracellular volume fraction obtained by dual-energy CT depicting the etiological differences of liver fibrosis[J]. Abdominal radiology, 2023, 48(6): 1975-1986.

[9] NAGAYAMA Y, KATO Y, INOUE T, et al. Correction to: liver fibrosis assessment with Multiphasic dual-energy CT: diagnostic performance of iodine uptake parameters[J]. European radiology, 2021, 31(11): 8823-8824.

[10] MASTRODICASA D, WILLEMINK M J, DURAN C, et al. Non-invasive assessment of cirrhosis using multiphasic dual-energy CT iodine maps: correlation with model for end-stage liver disease score[J]. Abdominal radiology, 2021, 46(5): 1931-1940.

[11] BAK S, KIM J E, BAE K, et al. Quantification of liver extracellular volume using dual-energy CT: utility for prediction of liver-related events in cirrhosis[J]. European radiology, 2020, 30(10): 5317-5326.

[12] HONG S, KIM J E, CHO J M, et al. Quantification of liver extracellular volume using dual-energy CT for ruling out high-risk varices in cirrhosis[J]. European journal of radiology, 2022, 148: 110151.

[13] ADRIAN T, SØRENSEN I M H, KNOP F K, et al. Prevalence of non-alcoholic fatty liver disease in patients with chronic kidney disease: a cross-sectional study[J]. Nephrology dialysis transplantation, 2022, 37(10): 1927-1934.

[14] ZHANG P P, CHOI H H, OHLIGER M A. Detection of fatty liver using virtual non-contrast dual-energy CT[J]. Abdominal radiology, 2022, 47(6): 2046-2056.

[15] KANG H J, LEE D H, PARK S J, et al. Virtual noncontrast images derived from dual-energy CT for assessment of hepatic steatosis in living liver donors[J]. European journal of radiology, 2021, 139: 109687.

[16] 李怡香，吕威龙 . 能谱CT在肝癌诊疗中的研究进展[J]. 兰州大学学报(医学版)，2022，48(3)：72-76，82.

[17] KULKARNI N M, FUNG A, KAMBADAKONE A R, et al. Computed tomography techniques, protocols, advancements, and future directions in liver diseases[J]. Magnetic resonance imaging clinics of North America, 2021, 29(3): 305-320.

[18] MARTIN S S, KOLANECI J, CZWIKLA R, et al. Dual-energy CT for the detection of portal vein thrombosis: improved diagnostic performance using virtual monoenergetic reconstructions[J]. Diagnostics, 2022, 12(7):

1682.

[19] CHEN Y, SHI K X, LI Z, et al. Survival prediction of hepatocellular carcinoma by measuring the extracellular volume fraction with single-phase contrast-enhanced dual-energy CT imaging[J]. Frontiers in oncology, 2023, 13: 1199426.

[20] YUE X F, JIANG Q Q, HU X H, et al. Quantitative dual-energy CT for evaluating hepatocellular carcinoma after transarterial chemoembolization[J]. Scientific reports, 2021, 11: 11127.

[21] YOON J H, CHANG W, LEE E S, et al. Double low-dose dual-energy liver CT in patients at high-risk of HCC: a prospective, randomized, single-center study[J]. Investigative radiology, 2020, 55(6): 340-348.

[22] KIM T M, LEE J M, YOON J H, et al. Prediction of microvascular invasion of hepatocellular carcinoma: value of volumetric iodine quantification using preoperative dual-energy computed tomography[J]. Cancer imaging, 2020, 20(1): 60.

[23] LEWIN M, LAURENT-BELLUE A, DESTERKE C, et al. Evaluation of perfusion CT and dual-energy CT for predicting microvascular invasion of hepatocellular carcinoma[J]. Abdominal radiology, 2022, 47(6): 2115-2127.

[24] LUO N B, LI W Z, XIE J S, et al. Preoperative normalized iodine concentration derived from spectral CT is correlated with early recurrence of hepatocellular carcinoma after curative resection[J]. European radiology, 2021, 31(4): 1872-1882.

[25] FAN P L, CHU J, WANG Q, et al. The clinical value of dual-energy computed tomography and diffusion-weighted imaging in the context of liver cancer: a narrative review[J]. Journal of clinical ultrasound, 2022, 50(6): 862-868.

[26] BETTE S, DECKER J A, BRAUN F M, et al. Optimal conspicuity of liver metastases in virtual monochromatic imaging reconstructions on a novel photon-counting detector CT: effect of keV settings and BMI[J]. Diagnostics, 2022, 12(5): 1231.

[27] LENGA L, LANGE M, ARENDT C T, et al. Can dual-energy CT-based virtual monoenergetic imaging improve the assessment of hypodense liver metastases in patients with hepatic steatosis[J]. Academic radiology, 2021, 28(6): 769-777.

[28] MAHMOUDI S, BERNATZ S, ALTHOFF F C, et al. Dual-energy CT based material decomposition to differentiate intrahepatic cholangiocarcinoma from hepatocellular carcinoma[J]. European journal radiolology, 2022, 156: 110556.

[29] 黎伟政, 黄杰安. 消化系统隐匿性恶性肿瘤相关化脓性肝脓肿的研究进展[J]. 中华肝脏病杂志, 2021, 29(3): 275-278.

[30] KANTARCI M, AYDIN S, KAHRAMAN A, et al. Virtual non-enhanced dual-energy computed tomography reconstruction: a candidate to replace true non-enhanced computed tomography scans in the setting of suspected liver alveolar echinococcosis[J]. Diagnostic and interventional radiology, 2023, 29(6): 736-740.

[31] LEGOUT J D, BOLAN C W, BOWMAN A W, et al. Focal nodular hyperplasia and focal nodular hyperplasia—like lesions[J]. RadioGraphics, 2022, 42(4): 1043-1061.

[32] JIA P W, LIU R R, LIU Y, et al. Comparison of the value of color Doppler ultrasound and multislice spiral CT in the differential diagnosis of benign and malignant nodules in the liver[J]. Contrast media & molecular imaging, 2022, 2022: 5251966.

[33] OHTANI T, ISHIDA T, OZAKI K, et al. Usefulness of electron density calculated from dual energy CT in differential diagnosis between hepatocellular carcinoma and hepatic hemangioma[J]. Japanese journal of radiological technology: 1337-1343.

[34] GHAHREMANI G G, HAHN M E, FISHMAN E K. Computed tomography of hyper-attenuated liver: Pictorial essay[J]. Clinical imaging, 2023, 97: 1-6.

[35] 魏海云, 周舟. 肝硬化患者肝脏双能CT碘图定量参数与肝脏储备功能的关系[J]. 中华实用诊断与治疗杂志, 2023, 37(1): 93-96.

(责任编辑: 金 红)