·病例报告·

DOI：10.12449/JCH260221

乙型肝炎肝硬化合并路邓葡萄球菌血流感染1例报告

黄淑芸，朱步坤，张　玮，王俐琼

上海中医药大学附属龙华医院感染科，上海 200032

通信作者：王俐琼，wlqtcm@126.com（ORCID：0000-0001-5754-1236）

摘要：路邓葡萄球菌作为一种凝固酶阴性的葡萄球菌，其毒力和致病性较其他葡萄球菌更强，和金黄色葡萄球菌相当，近年来，相关病例报道逐渐增加，本科收治1例乙型肝炎肝硬化合并路邓葡萄球菌血流感染患者，随访超过2年，分析其临床特性、致病力、侵袭性及相关抗生素应用。

关键词：路邓葡萄球菌；乙型肝炎；肝硬化；血流感染

基金项目：国家自然科学基金青年科学基金项目（NSFC81503554）；上海市卫生健康委卫生行业临床研究专项青年项目（20224Y0162）

Hepatitis B cirrhosis comorbid with *Staphylococcus lugdunensis* bloodstream infection: A case report

HUANG Shuyun, ZHU Bukun, ZHANG Wei, WANG Liqiong

Department of Infectious, Longhua Hospital Affiliated to Shanghai University of Traditional Chinese Medicine, Shanghai 200032, China

Corresponding author: WANG Liqiong, wlqtcm@126.com (ORCID: 0000-0001-5754-1236)

Abstract: As a coagulase-negative staphylococcus, *Staphylococcus lugdunensis* has stronger virulence and pathogenicity than other Staphylococcus bacteria and is comparable to *Staphylococcus aureus*. In recent years, there has been a gradual increase in the number of related case reports, A patient with hepatitis B cirrhosis and *Staphylococcus lugdunensis* bloodstream infection was admitted to our department and was followed up for more than 2 years, and the patient was analyzed in terms of clinical features, pathogenicity, invasion, and the application of related antibiotics.

Key words: Staphylococcus lugdunensis; Hepatitis B; Liver Cirrhosis; Bloodstream Infection

Research funding: Young Scientists Fund of the National Natural Science Foundation of China (NSFC81503554); Shanghai Municipal Health Commission Health Industry Clinical Research Special Youth Project (20224Y0162)

路邓葡萄球菌感染最早由Freney等[1]于1988年提出，作为一种凝固酶阴性葡萄球菌（coagulase negative staphylococcus，CNS），其毒力和致病性较其他CNS更强，和金黄色葡萄球菌相当，有学者称其为“鬼鬼祟祟”或“披着羊皮的狼”葡萄球菌。近年来，相关病例报道逐渐增加[2-5]，所涉疾病包括感染性心内膜炎（infective endocarditis，IE）、脊柱感染、骨髓炎、腹膜炎、淋巴结炎、眼炎、皮肤及软组织感染（skin and soft tissue infection，SSTI）、血流感染（bloodstream infection，BSI）、中枢神经系统感染、骨关节感染等。本科收治1例乙型肝炎肝硬化合并路邓葡萄球菌BSI患者并随访2年余，现报道如下。

1　病例资料

患者女性，68岁。主诉：“左下肢肿胀16个月，间断发热3个月”。2021年4月，无明显诱因下，患者自觉左侧下肢逐渐出现肿胀，肤色正常，肤温稍高，左踝按之凹陷，不伴发热，不伴局部疼痛，无局部破溃，关节活动不受限，但行走后肿胀加重，晨轻暮重。2021年5月患者就诊于中医外科，查下肢静脉二维超声：双下肢股/腘静

脉血流流速正常，双下肢比目鱼肌静脉直径正常，双下肢股/腘静脉、胫后静脉未见血栓。盆腔增强CT：未见盆腔内占位病灶。诊断为左下肢淋巴水肿，予以迈之灵（300 mg，每日2次，口服）、金黄膏联合玄明粉外敷及三黄洗剂外用等综合治疗后，肿胀程度较前减轻。2021年6月，患者就诊于血管外科，复查下肢静脉血管二维超声：双下肢深静脉血流通畅，双小腿皮下组织增厚水肿，左侧为著，较对侧粗肿明显（图1），按之凹陷，无明显肤红，左小腿胫前见散在暗红丘疹（图2）。诊断为：左下肢丹毒，予以柑橘黄酮片及七叶皂苷钠治疗。患者遵医嘱减少外出活动，以居家休养为主，并长期服用上述药物，肿胀症状缓解不明显。至2022年8月24日，患者无诱因突然出现高热寒战，体温39.5 ℃，不伴咳嗽、咽痛、腹痛、腹泻、尿频、尿急和尿痛，急查血常规：白细胞计数6.54×10^9/L，中性粒细胞百分比88.9%，中性粒细胞绝对值5.82×10^9/L，C反应蛋白（C reactive protein，CRP）0.52 mg/L，降钙素原0.07 ng/mL。考虑细菌感染，故予口服头孢克洛0.375 g，每日2次。次日体温正常；5天后血培养示：革兰氏阳性球菌，经质谱菌种鉴定为路邓葡萄球菌；药敏试验：对青霉素G耐药，对氯洁霉素、达托霉素、红霉素、庆大霉素、利奈唑胺、左氧氟沙星、莫西沙星、苯唑西林、利福平、复方新诺明、替考拉宁、替加环素、万古霉素均敏感。为进一步诊疗予收住入院。仔细追问病史，患者诉近3个月，曾有3次突发寒战高热，均没有明显诱因，半天后可自行退热，无明显不适，均未引起重视，未及时就诊。

既往史：乙型肝炎肝硬化病史29年，平素服用恩替卡韦抗病毒治疗13年，辅助中药抗纤维化治疗，定期随访，病情稳定，肝功能及肿瘤指标均正常，HBV DNA<20 IU/mL，一般情况良好。否认饮酒史、脂肪肝病史及糖尿病史，否认冠心病、心律失常等心脑血管疾病史。体格检查：身高168 cm，体重50 kg，体重指数为17.7 kg/m^2。患者相关实验室检测及体温变化如图3、表1～3。淋巴细胞结果（2021年6月26日）：CD3$^+$绝对计数322个/UL，CD4$^+$绝对计数221个/UL，CD8$^+$绝对计数86个/UL，CD16$^+$NK绝对计数51个/UL。

治疗经过：根据血培养细菌学检测及药敏实验，结合患者的病史和临床症状，考虑左侧下肢肿胀可能与路邓葡萄球菌感染有关，其引起BSI导致高热寒战。因此，依据药敏试验结果，制定了抗感染治疗方案：给予万古霉素（500 mg，静脉滴注，每8小时1次）治疗，疗程共计2周。随后序贯予左氧氟沙星口服巩固1周。1个月后，患者左侧下肢肿胀完全消退，肤温正常，皮肤皱褶纹理复旧，左膝关节、左足踝、小腿中段周径均与右腿无显著差异，行走如常（图4）。随访2年，至2023年10月末次复查，患者未再出现寒战高热及左侧下肢浮肿，仅在2023年1月初曾低热2天（最高体温37.8 ℃），自测新型冠状病毒抗原阳性，未用药治疗，自行好转。

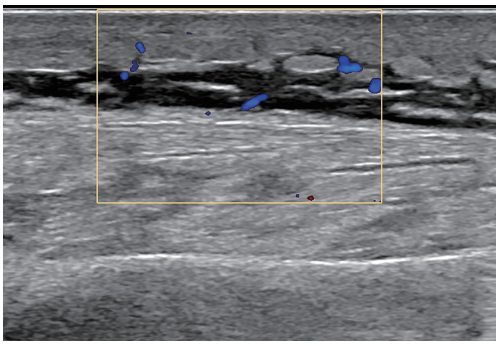

图1　左侧下肢腓侧二维超声（患侧）
Figure 1　Ultrasound of the fibular side of the left lower limb (affected side)



图2　治疗前双侧下肢肿胀情况（2021年8月21日）
Figure2　Condition of bilateral lower limb swelling before treatment (August 21, 2021)

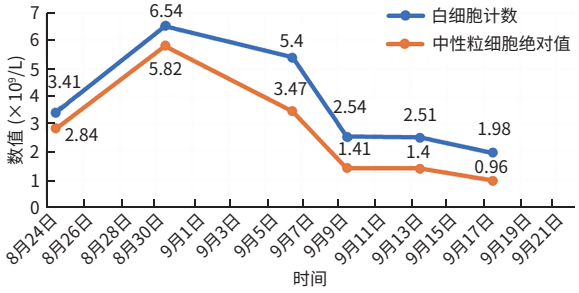

图3　白细胞水平变化趋势
Figure 3　Trend of white blood cell changes

表1 血常规、炎症指标、最高体温检测及抗生素使用情况

Table 1 Blood routine test, inflammatory markers, maximum body temperature, and antibiotic usage

时间	WBC（$\times 10^9$/L）	N%（%）	NEUT#（$\times 10^9$/L）	CRP（mg/L）	降钙素原（ng/mL）	最高体温（℃）	抗生素使用
2019.11.11	2.86	58.9	1.68			无	无
2020.9.9	2.89	54.7	1.58			无	无
2021.6.26	1.90	55.9	1.06	<0.5	<0.02	无	无
2022.8.24	3.41	83.3	2.84	1.35	<0.02	无	无
2022.8.30	6.54	88.9	5.82	0.52	0.07	39	头孢克洛
2022.9.6	5.40	64.2	3.47	0.63	0.03	无	万古霉素
2022.9.9	2.54	55.5	1.41	0.51	<0.02	无	万古霉素
2022.9.13	2.51	55.7	1.40	1.04	<0.02	无	万古霉素
2022.9.17	1.98	48.6	0.96	<0.5	<0.02	无	万古霉素

注：WBC，白细胞计数；N%，中性粒细胞百分比；NEUT#，中性粒细胞绝对值；CRP，C反应蛋白；空白表示未检测。

表2 肝肾功能

Table 2 Renal function

时间	ALT（U/L）	AST（U/L）	LDH（U/L）	TBil（μmol/L）	SCr（μmol/L）	BUN（mmol/L）
2021.8.21	22	27	319	31.0	62	4.90
2022.9.9	14	29	214	29.8	58	4.31
2022.9.13	12	26	199	26.8	58	5.46
2023.10.6	23	30	201	25.5	60	5.31

注：ALT，丙氨酸氨基转移酶；AST，天冬氨酸氨基转移酶；LDH，乳酸脱氢酶；SCr，血肌酐；BUN，尿素。

表3 路邓葡萄球菌药敏结果

Table 3 Drug sensitivity results of *Staphylococcus lugdunensis*

抗菌药物	最低抑菌浓度（mg/L）	敏感度
青霉素G	≥0.5	耐药
庆大霉素	≤0.5	敏感
莫西沙星	≤0.25	敏感
氯洁霉素	≤0.12	敏感
达托霉素	0.5	敏感
万古霉素	≤0.5	敏感
利福平	≤0.5	敏感
苯唑西林	0.5	敏感
左氧氟沙星	≤0.12	敏感
红霉素	≤0.25	敏感
利奈唑胺	1	敏感
替考拉宁	≤0.5	敏感
替加环素	≤0.12	敏感
复方新诺明	≤10	敏感



图4 治疗后双侧下肢肿胀减退情况（2021年9月30日）

Figure 6 Condition of bilateral lower limb swelling after treatment (September 30, 2021)

2 讨论

路邓葡萄球菌被归类为CNS[6]，作为人体皮肤定植菌被认为是无侵袭性、低毒力的条件致病菌[7]，但特定情况下亦可引起严重的皮肤和软组织感染，其毒力与致病机制接近金黄色葡萄球菌，可导致侵袭性感染；其与多种感染密切相关，是社区获得性SSTI的常见病原体，尤其好发于腹股沟、会阴及下肢等区域[3]。其中BSI和IE的病死率高达40%，远超其他CNS[8]。法国学者Douiri等[9]对法国斯特拉斯堡大学医院4年培养到的CNS进行分类，其中1.8%为路邓葡萄球菌；168例路邓葡萄球菌感染者中67例（39.9%）来源于骨和关节感染，其中64.1%感染来源于假体或植入物。其诊断难点在于传统生化方法易

误判为金黄色葡萄球菌，但基质辅助激光解吸电离飞行时间质谱技术的应用可显著提高该菌种的鉴定准确性[8]。

路邓葡萄球菌是下肢脓肿、手术部位感染和糖尿病足溃疡的重要病原体。56.86%的路邓葡萄球菌分离自皮肤软组织脓液，且下肢感染占比显著[10]，并且合并糖尿病或免疫功能低下者更易进展为深部感染（如骨髓炎）[3]。天津的一项临床分析进一步证实，路邓葡萄球菌在糖尿病足感染标本中占比达6.2%，研究结果提示需警惕其从局部感染向全身扩散的风险[11]。本例患者左侧下肢肿胀符合典型SSTI表现，且患者因乙型肝炎肝硬化、脾功能亢进，白细胞计数长期处于较低水平（$2.0\times10^9\sim2.5\times10^9$/L）。路邓葡萄球菌作为定植菌存在于皮肤皱褶处，当患者皮肤出现破损时，定植菌穿破黏膜屏障进入机体，路邓葡萄球菌的角色转变为致病菌，患者粒细胞减少，细胞免疫功能低下，无法彻底清除致病菌，后进展为血流播散，导致长期感染，左下肢肿胀迁延1年余；由于路邓葡萄球菌的毒力较弱，因此患者前期并没有明显的高热、肿痛等急性毒血症状，仅仅表现为单侧下肢的弥漫性肿大，超声检测提示患侧皮下水肿，淋巴管炎。迁延不愈后出现高热寒战，符合BSI典型症状。

路邓葡萄球菌导致的BSI虽仅占住院感染的1.3/10万，但常继发于深部感染或导管相关感染[12]。其最大威胁是引发IE，该并发症以快速破坏自体心脏瓣膜（尤其左心瓣膜）为特征，且手术干预率高达70%[8]。本例患者出现高热寒战，符合BSI典型症状。因菌血症患者发生IE的风险显著升高，虽然本例患者心脏超声及相关临床体征皆无心脏相关症状，但为排除IE，仍需进一步行超声心动图[13]。新生儿耐甲氧西林路邓葡萄球菌（methicillin-resistant staphylococcus lugdunensis，MRSL）所致导管相关BSI的案例，可作为重要警示，佐证侵入性操作是此类感染的关键危险因素，对该类患者的临床管理具有重要启示[14]。

路邓葡萄球菌通常对多种抗生素敏感，尤其是对β-内酰胺类药物（如头孢菌素和抗葡萄球菌青霉素）的敏感性较高。多数菌株因缺乏mecA基因对甲氧西林敏感，不产生对β-内酰胺类药物的耐药性[15]。然而，近年来，MRSL的报道逐渐增多，尤其在中国、巴西及欧洲部分地区[16]，其比例为32%[17]。刘晔华等[11]研究发现，该病菌青霉素耐药率为64.6%，大环内酯类（如红霉素）耐药率亦达37.5%，而左氧氟沙星（6.2%）、庆大霉素（4.2%）耐药率较低。值得注意的是，MRSL感染者的CRP水平显著高于甲氧西林敏感株，提示耐药株可能引发更强炎症反应[10]。

本例患者出现诸如高热、寒战等BSI的典型症状，结合血培养结果和药敏实验结果可知，其为甲氧西林敏感株，且β-内酰胺类药物的疗效优于万古霉素[15]。但本例患者青霉素G耐药，且考虑到其合并乙型肝炎肝硬化病史，为最大限度降低抗感染治疗对原发病的潜在负面影响及控制重症感染风险，故选用肝毒性风险较低、抗菌谱覆盖较广的万古霉素完成为期2周的足疗程初始治疗，并实施序贯治疗方案，后续以左氧氟沙星口服巩固1周。该治疗方案符合当前指南对无BSI的降阶梯治疗策略[5]，而左氧氟沙星的低耐药率（6.2%）支持其作为口服转换的选择[11]。

路邓葡萄球菌感染复发率约10%[13]，由于其较强的侵袭性，预后可能比其他CNS感染更差，尤其在涉及人工关节、心脏瓣膜或中枢神经系统的情况下[18]。预后受各项因素影响，包括感染部位、治疗时机、耐药性等，单纯SSTI预后良好[3]，但合并BSI或IE时病死率骤升。早期有效抗生素可显著改善结局[15]。MRSL感染可能延长恢复期并升高复发风险[10]。对于植入物相关感染（如人工关节），需联合手术清创并移除异物[12]。本例在确诊后及时应用万古霉素，1个月内下肢肿胀完全消退，证实治疗有效。随访2年未出现感染复发，仅有1次新型冠状病毒相关自限性低热，提示原感染已根治。

综上所述，路邓葡萄球菌作为CNS中一类具有潜在强侵袭性的病原体，实则为隐匿性较强的机会致病菌，可导致严重感染性疾病，常需个体化治疗干预。临床医师应充分认知其独特的临床特征、致病性及侵袭潜力，尤其对合并肝硬化等免疫功能低下的患者须高度重视，及时选用敏感抗菌药物进行针对性治疗。早期识别与恰当的抗感染策略对改善患者预后至关重要。

伦理学声明：本例报告已获得患者及其家属知情同意。

利益冲突声明：本文不存在任何利益冲突。

作者贡献声明：黄淑芸负责课题设计，资料分析，撰写论文；朱步坤参与收集数据，修改论文；张玮负责指导撰写文章；王俐琼负责拟定写作思路，指导撰写文章并最后定稿。

参考文献：

[1] FRENEY J, BRUN Y, BES M, et al. *Staphylococcus lugdunensis* sp. nov. and *Staphylococcus schleiferi* sp. nov., Two Species from Human Clinical Specimens[J]. Int J Syst Bacteriol, 1988, 38(2): 168-172. DOI: 10.1099/00207713-38-2-168.

[2] LU WH, LIU LL, CAO ZL, et al. Adolescent idiopathic scoliosis surgical

site infection caused by *Staphylococcus lugdunensis*: A case report[J]. J Spinal Surg, 2020, 18(4): 286-288. DOI: 10.3969/j.issn.1672-2957.2020.04.015.
陆伟豪, 刘乐玲, 曹正霖, 等. 路邓葡萄球菌引起青少年特发性脊柱侧凸术后感染1例报告[J]. 脊柱外科杂志, 2020, 18(4): 286-288. DOI: 10.3969/j.issn.1672-2957.2020.04.015.
[3] BÖCHER S, TØNNING B, SKOV RL, et al. *Staphylococcus lugdunensis*, a common cause of skin and soft tissue infections in the community[J]. J Clin Microbiol, 2009, 47(4): 946-950. DOI: 10.1128/JCM.01024-08.
[4] LIU ZJ, SHEN DX. Two cases of bone and joint infections caused by *Staphylococcus lugdunensis*[J]. Natl Med J China, 2013, 93(30): 2416. DOI: 10.3760/cma.j.issn.0376-2491.2013.30.022.
刘朝军, 沈定霞. 路邓葡萄球菌致骨和关节感染二例[J]. 中华医学杂志, 2013, 93(30): 2416. DOI: 10.3760/cma.j.issn.0376-2491.2013.30.022.
[5] FRANK KL, DEL POZO JL, PATEL R. From clinical microbiology to infection pathogenesis: How daring to be different works for *Staphylococcus lugdunensis*[J]. Clin Microbiol Rev, 2008, 21(1): 111-133. DOI: 10.1128/CMR.00036-07.
[6] BECKER K, HEILMANN C, PETERS G. Coagulase-negative staphylococci[J]. Clin Microbiol Rev, 2014, 27(4): 870-926. DOI: 10.1128/CMR.00109-13.
[7] KLOTCHKO A, WALLACE MR, LICITRA C, et al. *Staphylococcus lugdunensis*: An emerging pathogen[J]. South Med J, 2011, 104(7): 509-514. DOI: 10.1097/SMJ.0b013e31821e91b1.
[8] HEILBRONNER S, FOSTER TJ. *Staphylococcus lugdunensis*: A skin commensal with invasive pathogenic potential[J]. Clin Microbiol Rev, 2021, 34(2): e00205-20. DOI: 10.1128/CMR.00205-20.
[9] DOUIRI N, HANSMANN Y, LEFEBVRE N, et al. *Staphylococcus lugdunensis*: A virulent pathogen causing bone and joint infections[J]. Clin Microbiol Infect, 2016, 22(8): 747-748. DOI: 10.1016/j.cmi.2016.05.031.
[10] ZHANG X, CHENG JH, LI X, et al. Clinical characteristics and drug resistance of *Staphylococcus lugdunensis* infection[J]. Zhejiang Med J, 2023, 45(20): 2188-2192, 2201. DOI: 10.12056/j.issn.1006-2785.2023.45.20.2023-936.
张霞, 程江豪, 李曦, 等. 路邓葡萄球菌感染的临床特征及耐药性分析[J]. 浙江医学, 2023, 45(20): 2188-2192, 2201. DOI: 10.12056/j.issn.1006-2785.2023.45.20.2023-936.
[11] LIU YH, MU H, ZHANG JL, et al. Identification, drug resistance spectrum and clinical infection characteristics of *Staphylococcus* ludden by mass spectrometry[J]. Shandong Med J, 2020, 60(15): 78-80. DOI: 10.3969/j.issn.1002-266X.2020.15.021.
刘晔华, 穆红, 张坚磊, 等. 路邓葡萄球菌的质谱技术鉴定及耐药谱、临床感染特征分析[J]. 山东医药, 2020, 60(15): 78-80. DOI: 10.3969/j.issn.1002-266X.2020.15.021.
[12] PARTHASARATHY S, SHAH S, RAJA SAGER A, et al. *Staphylococcus lugdunensis*: Review of epidemiology, complications, and treatment[J]. Cureus, 2020, 12(6): e8801. DOI: 10.7759/cureus.8801.
[13] LIU CJ, SHEN DX, GUO J, et al. Clinical and microbiological characterization of *Staphylococcus lugdunensis* isolates obtained from clinical specimens in a hospital in China[J]. BMC Microbiol, 2012, 12: 168. DOI: 10.1186/1471-2180-12-168.
[14] HU XY, ZHOU YX. Neonatal catheter-related bloodstream infection caused by methicillin-resistant *Staphylococcus lugdunensis*: A case report[J]. Chin J Infect Control, 2015, 14(4): 278-279. DOI: 10.3969/j.issn.1671-9638.2015.04.018.
胡晓艳, 周于新. 耐甲氧西林路邓葡萄球菌致新生儿导管相关血流感染1例[J]. 中国感染控制杂志, 2015, 14(4): 278-279. DOI: 10.3969/j.issn.1671-9638.2015.04.018.
[15] SHAH NB, OSMON DR, FADEL H, et al. Laboratory and clinical characteristics of *Staphylococcus lugdunensis* prosthetic joint infections[J]. J Clin Microbiol, 2010, 48(5): 1600-1603. DOI: 10.1128/JCM.01769-09.
[16] TAN TY, NG SY, HE J. Microbiological characteristics, presumptive identification, and antibiotic susceptibilities of *Staphylococcus lugdunensis* [J]. J Clin Microbiol, 2008, 46(7): 2393-2395. DOI: 10.1128/JCM.00740-08.
[17] CUI W, TIAN SS, FENG BE, et al. Identification, drug resistance and clinical infection analysis of Staphylococcus lugdunensis[J/CD]. Chin J Exp Clin Infect Dis Electron Version, 2018, 12(1): 80-84. DOI: 10.3877/cma.j.issn.1674-1358.2018.01.016.
崔嵬, 田树时, 冯柏娥, 等. 路邓葡萄球菌的鉴定、耐药和临床感染分析[J/CD]. 中华实验和临床感染病杂志(电子版), 2018, 12(1): 80-84. DOI: 10.3877/cma.j.issn.1674-1358.2018.01.016.
[18] MATAS A, VEIGA A, GABRIEL JP. Brain abscess due to *Staphylococcus lugdunensis* in the absence of endocarditis or bacteremia[J]. Case Rep Neurol, 2015, 7(1): 1-5. DOI: 10.1159/000371441.

收稿日期：2025-06-22；**录用日期**：2025-08-25
本文编辑：王莹

引证本文：HUANG SY, ZHU BK, ZHANG W, et al. Hepatitis B cirrhosis comorbid with *Staphylococcus lugdunensis* bloodstream infection: A case report[J]. J Clin Hepatol, 2026, 42(2): 409-413.
黄淑芸, 朱步坤, 张玮, 等. 乙型肝炎肝硬化合并路邓葡萄球菌血流感染1例报告[J]. 临床肝胆病杂志, 2026, 42(2): 409-413.