•临床研究•

微单视设计联合景深延长型人工晶状体植入术对白内障超声乳化患者视功能的影响

殷　丽，谢田华，刘艳秋，王　琰，姚　勇*

南京医科大学附属无锡人民医院眼科，江苏　无锡　214023

［摘　要］ **目的：**评估微单视设计联合景深延长型（extended depth of focus，EDOF）人工晶状体（intraocular lens，IOL）植入术对白内障超声乳化患者视功能的影响。**方法：**连续纳入2024年6月—2025年8月南京医科大学附属无锡人民医院眼科收治的接受白内障超声乳化吸除联合IOL植入术的患者90例，通过随机数表法将患者分为观察组（n=45）及对照组（n=45）。观察组接受微单视设计联合EDOF IOL植入术，对照组接受三焦点IOL植入术，比较两组术后6个月的裸眼视力、视觉质量、离焦情况、对比敏感度（contrast sensitivity，CS）及脱镜情况，同时收集患者随访期间不良视觉现象。**结果：**两组患者临床基线资料及术前视功能指数量表（VF-14）评分差异无统计学意义（P > 0.05）；术后VF-14评分均高于同组术前（P均< 0.05）；术后观察组VF-14评分大于对照组。观察组的离焦曲线显示，在−0.50 D~0.50 D的屈光度范围内其裸眼远视力表现优异；在−2.00 D~−1.00 D范围内其裸眼中视力表现尚可；在−3.50 D~−2.50 D范围内其裸眼近视力表现良好；对照组中，从−0.50 D~0.50 D的屈光度范围内裸眼远视力表现良好；从−3.50 D~−2.50 D范围内裸眼近视力表现良好，其在−2.00 D~−1.00 D范围内保持了良好的裸眼中视力；比较可知，−0.50 D~0.50 D的屈光度范围内，观察裸眼视力与对照组相仿。不同明视、暗视条件及空间频率下观察组CS均高于对照组，差异均存在统计学意义。观察组术后脱镜率高于对照组，不良视觉现象发生率低于对照组（P均<0.05）。**结论：**微单视设计能够提高白内障超声乳化联合EDOF IOL植入术患者裸眼中、近视力且视力表现更稳定，该方案能够提供更优的视觉质量、更佳的对比敏感度功能，提高术后患者脱镜率、降低术后不良视觉现象风险，是白内障患者的优化手术策略之一。

［关键词］ 白内障；超声乳化；人工晶状体；微单视；三焦点人工晶状体；视功能

［中图分类号］ R776　　［文献标志码］ A　　［文章编号］ 1007-4368（2026）11-1659-07

doi：10.7655/NYDXBNSN260482

Effects of micro-monovision design combined with extended depth of focus intraocular lens implantation on visual function in patients undergoing phacoemulsification for cataract

Yin Li，Xie Tianhua，Liu Yanqiu，Wang Yan，Yao Yong*

Department of Ophthalmology，Wuxi People's Hospital Affiliated of Nanjing Medical University，Wuxi 214023，China

［**Abstract**］ **Objective:** To evaluate the effects of micro-monovision design combined with extended depth of focus（EDOF）intraocular lens（IOL）implantation on visual function in patients undergoing phacoemulsification for cataract. **Methods:** A total of 90 patients who underwent phacoemulsification and IOL implantation in the department of Ophthalmology，Affiliated Wuxi People's Hospital of Nanjing Medical University Hospital between June 2024 and August 2025 were consecutively enrolled. Patients were randomly assigned *via* a random number table to an observation group（n=45）and a control group（n=45）. The observation group underwent micro-monovision design combined with EDOF-IOL implantation，while the control group underwent trifocal IOL implantation. Uncorrected visual acuity，visual quality，defocus curves，contrast sensitivity（CS），and spectacle independence were observed and compared between the two groups at 6 months postoperatively. Adverse visual phenomena during follow-up were also recorded. **Results:** No significant differences were found in baseline clinical characteristics and preoperative Visual Function Index（VF-14）scores between the two groups（all P > 0.05）. The postoperative VF-14 scores were significantly higher than the preoperative values within each group（all P < 0.05）. The postoperative VF-14 score was higher in the observation group than in the control group.

［基金项目］ 江苏省医学重点学科（共建）（SQW-ZDXK）

*通信作者（Corresponding author），E-mail：yongyao@njmu.edu.cn（ORCID：0000-0002-5506-7101）

The defocus curve of the observation group demonstrated excellent uncorrected distance visual acuity (UDVA) within the diopter range of −0.50 D to 0.50 D, acceptable uncorrected intermediate visual acuity (UIVA) within −2.00 D to −1.00 D, and good uncorrected near visual acuity (UNVA) within −3.50 D to −2.50 D. In the control group, good UDVA was maintained from −0.50 D to 0.50 D, good UNVA was maintained from −3.50 D to −2.50 D, and good UIVA was maintained from −2.00 D to −1.00 D. Comparison revealed that the uncorrected visual acuity of the observation group within the −0.50 D to 0.50 D range was higher in the observation group than in the control group. CS under various photopic, mesopic conditions and spatial frequencies was significantly higher in the observation group thanin the control group (all $P < 0.05$). The postoperative spectacle independence rate was higher in the observation group, while the incidence of adverse visual phenomena was lower, with both differences being statistically significant (all $P < 0.05$). **Conclusion:** The micro-monovision design can improve uncorrected intermediate and near visual acuity and provide more stable visual performance in patients undergoing phacoemulsification combined with EDOF-IOL implantation. This approach offers superior visual quality, better contrast sensitivity function, a higher rate of postoperative spectacle independence, and a lower risk of adverse visual phenomena, making it an optimized surgical strategy for cataract patients.

[**Key words**] cataract; phacoemulsification; intraocular lens; micro-monovision; trifocal intraocular lens; visual function

[J Nanjing Med Univ, 2026, 46(11): 1659-1665]

近年来，我国人口老龄化形势严峻，年龄相关性白内障位居致盲性眼病首位。目前该类患者的主流术式为超声乳化吸除联合人工晶状体（intraocular lens，IOL）植入术[1]。随着患者对生活质量的要求提高，该疾病的治疗目标已由“复明”转化为“屈光性矫正”。随着多焦点人工晶状体（如三焦点人工晶体）的不断研发及临床应用，能够有效改善患者远、近视力，在临床应用中获得了较高的脱镜率[2]。然而，其存在光线能量分散及离焦像等情况导致对比敏感度下降、眩光与光晕等视觉干扰，影响视觉舒适度等[3]，临床应用受限。基于此有学者开发了景深延长型人工晶状体（extended depth of field IOL，EDOF IOL），其通过衍射光栅将光线能量集中于一个被延长的单一焦点上，实现了为患者提供从远距离到中距离平滑、连续视力的可能，同时保证了对比敏感度，降低了眩光、光晕等不良视觉现象，但其对更近距离视力的改善程度不及多焦点IOL[4-5]。联合微单视设计可能是解决EDOF IOL近视力局限的方案之一。EDOF IOL提供优异的远、中距离连续视力及高视觉质量；微单视设计则通过微小的屈光差，弥补EDOF的延长焦深近距离视力的不足，为患者提供全视程优化效果[6-7]。回顾既往研究可知，国内学者的研究指出，微单视设计联合EDOF-IOL植入能够有效改善白内障患者视觉质量及中、近视力，较单纯三焦点IOL植入能够更有效地改善患者视功能[8]。但是分析可知，上述研究对患者术后随访时间较短，仅关注了术后短期患者视功能的改善情况，对此类患者术后长期视功能影响研究尚属空白。

1　对象和方法

1.1　对象

连续纳入2024年6月—2025年8月南京医科大学附属无锡人民医院眼科收治的接受白内障超声乳化吸除联合IOL植入的患者90例，通过随机数表法将患者分为观察组（n=45）及对照组（n=45）。样本量估算依据：本研究为两组平行对照设计，设定双侧检验α=0.05、检验效能 80%，基于既往文献及预试验结果，主要结局指标两组预期均数差δ=6.0、标准差σ=10.0，经两独立样本均数比较公式 $n=2\times(Z1-\alpha/_2+Z1-\beta)^2\sigma^2/\delta^2$计算，每组需 44 例可评估受试者；考虑约 10%的脱落率，按$n'=n/(1-0.10)$校正后每组计划招募50例，预计脱落5例，最终每组纳入45例可分析病例，总样本量90例。以实际纳入45例复核，检验效能约81%，满足预设要求。观察组：男27例，女18例，年龄（71.46±8.25）岁（68~85岁），病程（6.02±2.18）年（4~11年）。对照组：男24例，女21例，年龄（72.28±7.94）岁（63~87岁），病程（5.83±2.21）年（3~9年）。

纳入标准：①通过第3代晶状体混浊分类系统（lens opacities classification system Ⅲ，LOCS Ⅲ）系统评估患者晶状体混浊程度需接受手术治疗；②患者同意接受白内障超声乳化吸除联合IOL植入手术；③首次接受手术；④术前最佳矫正视力<0.5；⑤22.0 mm≤眼轴长度≤26.0 mm；⑥术前明确诊断患者主视眼及非主视眼。排除标准：①合并其他眼部疾病，包括但不限于青光眼、活动性葡萄膜炎、糖尿病

性视网膜病变等；②患者合并高度近视或高度远视；③测量角膜散光度>1.00 D；④双眼视储备弱或合并影响视功能的神经系统疾病；⑤患者存在认知功能障碍无法有效配合本研究。本研究治疗方案经本院医学伦理委员会审核批准（2024LLPJ-023）。所有受试者均知情同意。

1.2 方法

1.2.1 白内障超声乳化吸除

所有患者入院后均接受白内障超声乳化吸除联合IOL植入术（由同一位高年资主任医师主刀）。超声乳化吸除具体手术步骤如下：术眼术前1 h接受复方托吡卡胺滴眼液散瞳，充分扩瞳后给予盐酸奥布卡因滴眼液3次进行表面麻醉；于角膜最陡子午线透明角膜作主切口，同时于90°~100°方位制作辅助侧切口。通过截囊针或撕囊镊撕开晶状体前囊膜；注入平衡盐溶液进行水分离，分离晶状体核与皮质，随后进行水分层，分离核与外核壳；应用“快速劈核”技术，在囊袋内进行超声乳化，将晶状体核分割、乳化并吸除，设定超声能量为40%、负压350 mmHg、流量35 mL/min；设定自动灌注/抽吸系统为低负压模式，进而吸除残留的晶状体皮质，并进行前囊膜下及后囊膜抛光。

对照组患者在超声乳化吸除后实施双眼三焦IOL植入术，向前房内注入适量的黏弹剂，植入三焦点IOL（型号：AT LISA TRI 839MP，蔡司公司，德国），而后吸除黏弹剂，确保人工晶体位置居中后水密切口。

观察组在对照组基础上进行微单视设计，设计患者主视眼目标屈光度为0 D~ −0.25 D，非主视眼屈光度介于−0.75~ −0.50 D之间，而后植入爱尔康VivityIOL（型号：DFT015，爱尔康公司，美国）。IOL的屈光度范围为10.00 D~30.00 D，增量为0.50 D。

手术结束后于患者结膜囊内涂妥布霉素地塞米松眼膏（爱尔康公司，美国），覆盖无菌眼垫，指导患者做好清洁工作，避免术后感染。

1.2.2 临床观察指标

术前检查：通过“卡洞法”明确患者主导眼；应用IOLMaster 500测量患者眼轴长度、角膜曲率及角膜散光度，每只眼测量3次，取平均值；应用裂隙灯显微镜检查明确LOCS Ⅲ分级。

测量术前及术后裸眼视力：分别于术前及术后6个月评估患者双眼裸眼视力，具体包括裸眼远视力（uncorrected distance visual acuity，UCDVA，测量距离为5 m）；裸眼中视力（uncorrected intermediate visual acuity，UCIVA，测量距离为70 cm）；裸眼近视力（uncorrected near visual acuity，UCNVA，测量距离为40 cm）[9]。视力用5分记录法表示。

评估患者术前及术后视觉质量：分别于术前及术后6个月应用视功能指数量表（VF-14）[10-11]评估患者视觉质量，该量表共涵盖14项内容，包括阅读小字印刷品、识别对面来人面孔、上下楼梯、看电视、夜间驾驶等，各条目评分介于0~4分，量表总评分之和进行标准化转化为0~100分，分数越高患者主观视觉质量越高。

评估患者术后离焦曲线：术后6个月应用综合验光仪评估患者术后离焦曲线，测量范围为−4.00 D~2.00 D球镜度数，步长为0.50 D。

评估患者术后对比敏感度值（contrast sensitivity，CS）：术后6个月使用对比敏感度仪（型号：CSV-1000，Vector Vision公司，美国）分别于明视（85 cd/m^2）、暗视（3 cd/m^2）环境下，于3、6、12、18周/度（c/d）频率下检测患者双眼无眩光CS。

术后6个月患者脱镜情况：术后6个月复诊时完成脱镜独立性问卷（patient-reported spectacle independence questionnaire，PRSIQ），询问患者近7 d内日常活动中在不同距离下对眼镜的依赖程度，记录患者脱镜情况。

不良视觉现象：收集患者随访期间不良视觉现象，包括眩光、光晕等发生情况。

1.3 统计学方法

本研究数据通过SPSS 26.0统计学软件分析，其中符合正态分布的计量资料以均数±标准差（$\bar{x} \pm s$）表示，组间比较采用t检验，同组前后数据比较采用配对t检验；计数资料采用例数（百分率）[n（%）]表示，组间比较采用χ^2检验。$P<0.05$为差异有统计学意义。

2 结 果

2.1 两组患者临床基线资料比较

两组患者临床基线资料比较，差异无统计学意义（$P>0.05$，表1）。

2.2 两组患者术后6个月裸眼视力比较

两组患者术后6个月双眼UCDVA无显著差异性（4.94±0.08 *vs.* 4.94±0.08，P=1.000），观察组UCIVA及UCNVA显著高于对照组（4.92±0.06 *vs.* 4.88±0.06，4.92±0.05 *vs.* 4.84±0.06，P=0.002，$P<0.001$）。

2.3 两组患者术前及术后视觉质量比较

两组患者术前VF-14评分比较，差异无统计学意义（P=0.706）；术后观察组VF-14评分高于对照组（$P<$

表1　患者术前基线资料比较

Table 1　Comparison of patients' preoperative baseline data

Variable	Observation group(n=45)	Control group(n=45)	t/χ^2	P
Age(years,$\bar{x}\pm s$)	71.46 ± 8.25	72.28 ± 7.94	0.494	0.621
Male[n(%)]	27(60.00)	24(53.33)	0.407	0.524
Course of disease(years,$\bar{x}\pm s$)	6.02 ± 2.18	5.83 ± 2.21	0.411	0.681
UCDVA($\bar{x}\pm s$)	4.34 ± 0.18	4.36 ± 0.19	0.51	0.610
UCIVA($\bar{x}\pm s$)	4.45 ± 0.15	4.43 ± 0.13	0.68	0.497
UCNVA($\bar{x}\pm s$)	4.52 ± 0.20	4.54 ± 0.20	0.47	0.638
Axial Length(mm,$\bar{x}\pm s$)	23.65 ± 2.11	23.80 ± 2.07	0.178	0.859
Corneal curvature value(D,$\bar{x}\pm s$)	43.92 ± 7.48	44.15 ± 8.52	0.136	0.892
Corneal astigmatism value(D,$\bar{x}\pm s$)	0.71 ± 0.23	0.74 ± 0.21	0.646	0.518
LOCS Ⅲ 1[n(%)]	13(28.89)	11(24.44)	0.244	0.885
LOCS Ⅲ 2[n(%)]	25(55.56)	27(60.00)		
LOCS Ⅲ 3[n(%)]	7(15.56)	7(15.56)		

UCDVA: unaided distance visual acuity(measure the distance 5 m); UCIVA: unaided intermediatevisual acuity(measure the distance 70 cm); UCNVA: unaided near visual acuity(measure the distance 40 cm).

0.001)，且两组术后VF-14评分均高于同组术前(P < 0.001，表2)。

表2　两组患者术前及术后视觉质量比较

Table 2　Comparison of visual quality between the two groups of patients before and after surgery

($\bar{x}\pm s$)

Group	VF-14 score	
	Before surgery	After surgery
Observation group(n=45)	40.86 ± 8.13	97.67 ± 8.45*
Control group(n=45)	41.45 ± 8.02	86.59 ± 10.12*
t	0.379	5.638
P	0.706	<0.001

2.4　两组患者术后6个月离焦曲线比较

由图1可知，观察组的离焦曲线显示，在−0.50 D~0.50 D的屈光度范围内，其裸眼远视力表现优异；在−2.00 D~−1.00 D范围内，其裸眼中视力表现尚可；在−3.50 D~−2.50 D范围内，其裸眼近视力表现良好；对照组中，在−0.50 D~0.50 D的屈光度范围内，裸眼远视力表现良好；在−3.50 D~−2.50 D范围内，裸眼近视力表现良好，其在−2.00 D~−1.00 D范围内保持了良好的裸眼中视力。比较可知，−0.50 D~0.50 D的屈光度范围内，观察组裸眼视力与对照组相仿；在−2.00 D~−1.00 D和−3.50 D~−2.50 D这2个范围内，观察组裸眼视力均高于对照组。

2.5　两组患者术后6个月CS比较

比较可知，明视条件下，3 c/d空间频率CS组间比较差异无统计学意义；6 c/d、12 c/d、18 c/d空间频率下观察组CS高于对照组，差异均有统计学意义(P均< 0.05，表3)。暗视条件下，不同空间频率下观察组CS均高于对照组，差异均有统计学意义(P均< 0.05，表3)。

2.6　两组患者术后脱镜率与不良视觉现象

比较可知，观察组术后脱镜率高于对照组(88.89% *vs*. 71.11%，χ^2=4.44，P < 0.05)，不良视觉现象发生率低于对照组(13.33% *vs*. 31.11%，χ^2=4.11，P < 0.05)，差异均存在统计学意义。

3　讨　论

本研究系统比较了微单视设计联合EDOF IOL(爱尔康Vivity)植入与三焦点IOL植入的治疗效果，对白内障患者术后6个月视功能及视觉质量的影响，提示两种治疗方案均能有效改善患者全程视力并实现较高的脱镜率[8]。但微单视联合Vivity EDOF IOL方案能够实现更为全面且稳定的视力提升效果，其中近视力更优，主观视觉质量评分(VF-14)提升更加明显，明暗环境下的观察组患者对比敏感度更佳，且此组患者术后不良视觉现象的发生率更低，具备较高的临床应用价值。

3.1　关于微单视设计的适应性问题

微单视通过主视眼承担远视力、非主视眼承担中近视力，依靠大脑皮质选择性融合/抑制实现远近切换，术后早期确实可出现短暂适应不良，远近切换时轻微视物跳变，但相比传统大差值单眼视，微单视屈光差值更小、双眼重叠景深更大，不适感发生率和严重程度更低，与本研究观察到的较低不良视觉现象发生率相一致。术前严格主

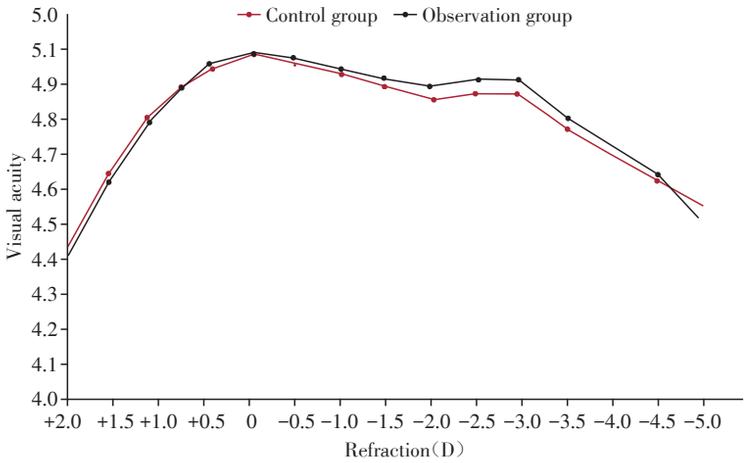

图1　两组患者术后6个月离焦曲线比较

Figure 1　Comparison of defocus curves between the two groups of patients at 6 months post-surgery

表3　两组患者术后6个月明视和暗视条件下CS比较

Table 3　Comparison of CS under photopic conditions and scotopic conditions between the two groups of patients 6 months after surgery　（$\bar{x} \pm s$）

Spatial frequency	Observation group（n=45）	Control group（n=45）	t	P
CS under photopic conditions				
3 c/d	1.90 ± 0.10	1.88 ± 0.11	0.90	0.371
6 c/d	1.94 ± 0.04	1.82 ± 0.12	6.36	<0.001
12 c/d	1.55 ± 0.08	1.29 ± 0.07	16.41	<0.001
18 c/d	1.26 ± 0.09	1.04 ± 0.08	12.26	<0.001
CS under scotopic conditions				
3 c/d	1.73 ± 0.06	1.62 ± 0.08	7.38	<0.001
6 c/d	1.46 ± 0.10	1.34 ± 0.03	7.71	<0.001
12 c/d	1.22 ± 0.11	0.65 ± 0.03	33.54	<0.001
18 c/d	1.04 ± 0.14	0.35 ± 0.09	27.81	<0.001

视眼判定、精确屈光规划、排除严重双眼视功能异常患者，可显著降低不适应的概率。临床推荐常规给予适应指导，对存在明显融像困难、持续视疲劳者需强化双眼视训练；多数患者2~4周主观不适缓解，1~3个月完成核心神经适应，少数敏感者完全稳定可达6个月。本研究术后6个月随访时患者已进入稳定适应状态。本研究入组前均规范评估主视眼、双眼视功能，排除了双眼视储备弱、高度近视患者，术后统一给予标准化适应指导，因此，观察组不良视觉现象发生率更低、脱镜效果更优。

3.2　微单视设计联合EDOF IOL协同优化白内障患者全程视力

从本研究可知，观察组裸眼中距离视力与裸眼近距离视力显著优于对照组，这得益于微单视设计联合EDOF IOL的协同互补：其中EDOF（爱尔康Vivity）IOL基于独特的X-WAVE™非衍射波前塑造技术，平滑地延展波前进而创建一个从远点到近点的连续焦深[12-13]。因此联合其他技术，弥补白内障患者近视力改善不足方面有实际临床应用价值。微单视设计设定非主视眼−0.75 D~ −0.50 D的微小近视目标，巧妙地移植了老视矫正中的成功经验[14-15]，其机制在于，当观看近处物体时，轻度近视的非主导眼处于更佳的屈光状态，大脑通过感觉性融合，优先采信该眼提供的清晰视网膜像，从而在双眼协同作用下，进而提高患者整体的近视力感知。在双眼屈光差极小情况下，治疗后对患者立体视觉和融合功能的干扰微乎其微，患者临床适应更快、更佳[16]。因此，微单视设计精准的弥补了爱尔康Vivity IOL对近视力改善不足的缺陷，两者之间优势互补，这与先前在衍射型EDOF IOL中观察到的协同效应一致[8]。

3.3　微单视设计联合爱尔康Vivity IOL改善患者主客观视功能指标

本研究发现，观察组患者VF-14评分和明暗视野CS等主客观视功能指标均明显提升。VF-14量表涉及阅读、驾驶、面部识别等复杂日常活动，总分越高患者实际生活中视功能质量越高，两者之间呈现正相关关系[17]。

分析原因，这是由于爱尔康Vivity IOL采用非衍射设计，避免了环状光晕，且其波前塑造技术能够将光线能量更集中地引导至延长的焦深内，减少了有害的离焦光和光线散射，提高患者视觉舒适度。观察组患者在明视、暗视所有空间频率下均取得了更高的CS值，说明观察组患者夜间视力提升更为明显，且视觉舒适度体验更好。此外，离焦曲线显示观察组在-0.50 D~0.50 D的视力表现更优，与既往研究结论存在一致性[18-19]，提示接受微单视设计联合爱尔康Vivity IOL视觉表现的连续性和稳定性。

3.4　高脱镜率与低不良视觉的临床意义

脱镜率是评估白内障手术效果的主要指标。本研究结果提示，两组患者术后6个月的脱镜率相对较高，其中观察组达到88.89%，显著高于对照组。同时微单视设计联合爱尔康Vivity IOL在实现高脱镜率的同时，不良视觉现象的发生率也显著降低，说明该治疗方案具备较高的临床应用价值。从临床实践经验可知，更高的脱镜率往往以更多的视觉干扰为代价，但通过本研究可知，选择合适的光学平台联合优化的视觉设计可能是打破这一僵局的有效方案之一。对于患者而言，术后不仅能够摆脱眼镜的束缚，更能享受清晰、舒适、自然的视觉质量，尤其是在夜间和暗光环境下。这极大地提升了患者的整体生活质量和手术满意度。

本研究两组同时存在EDOF IOL类型、双眼微单视设计两个干预变量，实验设计存在混杂因素，组间视觉质量差异无法单独归因于微单视联合EDOF策略。但既往单纯EDOF人工晶体研究[7-8,20]显示，单一EDOF人工晶体中近距离视觉增益有限；而微单视通过双眼屈光分离，将远、近视觉负荷分配至双眼，与EDOF连续景深形成叠加效果，这一机制可解释本研究观察组明暗视全空间频率的对比敏感度均优于对照组的结果。因此，结合IOL基线匹配、既往光学机制研究及组间视觉指标差异特征分析，可推断微单视屈光方案与EDOF IOL存在协同效应：EDOF IOL提供单眼连续景深，微单视通过双眼屈光互补进一步强化中近距离视觉、改善暗视对比敏感度，是观察组整体视觉表现更优的重要贡献因素。本研究存在分组设计局限，未能分离两种干预的独立作用，后续可增设单纯EDOF、普通晶体微单视亚组开展对照，精准量化微单视带来的额外临床获益。

但是本研究作为单中心、小样本且短期临床随访研究，无法有效评估该联合方案下视觉质量的长期稳定性及后续不良反应风险。该研究结论的普遍性仍需通过多中心、大样本的研究进一步验证。

综上所述，微单视设计能够提高白内障超声乳化联合EDOF IOL植入术患者裸眼中、近视力且视力表现更稳定，该方案能够提供更优的视觉质量、更佳的对比敏感度，提高术后患者脱镜率、降低术后不良视觉现象风险，是白内障患者的优化手术策略之一。

利益冲突声明：

所有作者声明无利益冲突。

Conflict of Interests：

The author reports no conflict of interests in this work.

作者贡献声明：

殷丽负责实施研究方案、数据分析，并撰写手稿。谢田华、刘艳秋、王琰负责实施研究方案。姚勇负责研究设计、资金获取和论文审核。

Author's Contributions：

Yin Li performed research, analyzed data and wrote the manuscript. Xie Tianhua, Liu Yanqiu, and Wang Yan performed research. Yao Yong was responsible for research design, funding acquisition and paper review.

[参考文献]

[1] Cicinelli M V, Buchan J C, Nicholson M, et al. Cataracts[J]. Lancet, 2023, 401(10374): 377-389

[2] 秦　锐，刘一昀，李泽凯，等. 比较两种三焦点人工晶状体偏心距离和倾斜角度对客观视觉质量的影响[J]. 中华眼科杂志，2025，61(10)：791-798
Qin R, Liu Y Y, Li Z K, et al. Comparison of the influence of decentration and tilt of two types of trifocal intraocular lenses on objective visual quality[J]. Chinese Journal of Ophthalmology, 2025, 61(10): 791-798

[3] Joshi R S. Visual satisfaction and spectacle independence with monofocal intraocular lens with enhanced intermediate vision and trifocal intraocular lenses in the prepresbyopic age group patients with cataracts[J]. Oman J Ophthalmol, 2023, 16(3): 482-488

[4] Farvardin M, Johari M, Attarzadeh A, et al. Comparison between bilateral implantation of a trifocal intraocular lens (Alcon AcrySof IQ PanOptix) and extended depth of focus lens (Tecnis Symfony ZXR00 lens)[J]. International Ophthalmology, 2021, 41(2): 567-573

[5] Kohnen T，Böhm M，Hemkeppler E，et al. Visual performance of an extended depth of focus intraocular lens for treatment selection[J]. Eye，2019，33（10）：1556-1563

[6] Labiris G，Toli A，Perente A，et al. A systematic review of pseudophakic monovision for presbyopia correction [J]. Int J Ophthalmol，2017，10（6）：992-1000

[7] 朱　晶，鲁　铭，肖泽锋. 连续视程IOL植入术后患者主观视觉质量及阅读能力的临床观察[J]. 国际眼科杂志，2022，22（3）：452-456
Zhu J，Lu M，Xiao Z F. Subjective visual quality，reading fluency and patient satisfaction with the extended depth of focus IOL[J]. International Eye Science，2022，22（3）：452-456

[8] 周文娟，周莅斌，谭经果，等. “微单视”方案植入连续视程人工晶体对老年性白内障患者视觉质量的影响[J]. 实用临床医药杂志，2024，28（20）：44-47
Zhou W J，Zhou L B，Tan J G，et al. Impact of the “micro-monovision” approach with extended depth of focus intraocular lenses implantation on visual quality in elderly patients with senile cataracts[J]. Journal of Clinical Medicine in Practice，2024，28（20）：44-47

[9] 李　彤，李卓亚，郭　榕，等. 双眼微单视焦深延长型人工晶状体与混合搭配双焦点人工晶状体植入疗效对比[J]. 国际眼科杂志，2025，25（3）：337-343
Li T，Li Z Y，Guo R，et al. Comparison of bilateral implantation of extended depth-of-focus intraocular lens and mix-and-match implantation of extended depth-of-focus intraocular lens with a diffractive bifocal intraocular lens[J]. International Eye Science，2025，25（3）：337-343

[10] 陈秋实，刘智超，邓艳霞，等. 内镜下垂体瘤切除术治疗对垂体瘤患者激素、视功能的影响及其与预后的相关性[J]. 中华神经外科疾病研究杂志，2025，19（3）：87-92
Chen Q S，Liu Z C，Deng Y X，et al. Influence of endoscopic pituitary tumor resection on hormone and visual function in patients with pituitary tumor and their correlation with prognosis[J].Chinese Journal of Neurosurgical Disease Researc，2025，19（3）：87-92

[11] 赵伟奇，刘　博，洪语晨，等. 低视力患者生活质量量表的评估[J]. 国际眼科纵览，2025，49（3）：235-240
Zhao W Q，Liu B，Hong Y C，et al. Evaluation of quality of life questionnaire for low vision patients[J]. International Review of Ophthalmology，2025，49（3）：235-240

[12] Sahand A A，Georgiev S，Ruiss M，et al. Comparing postoperative reading performance and visual outcomes of a non-diffractive EDOF-IOL versus a monofocal IOL：a randomized controlled eye movement study[J]. BMC Ophthalmol，2025，25：694

[13] Costa C，Cortinhal T，Figueiredo I，et al. Clinical outcomes of bilateral implantation of a new non-diffractive extended-vision intraocular lens（AcrySof® IQ vivity）[J]. Eur J Ophthalmol，2025，36（3）：586-593

[14] 唐婷婷，万修华. 微单视设计在白内障超声乳化联合人工晶状体植入术时老视矫正的应用[J]. 国际眼科纵览，2022，46（6）：502-506
Tang T T，Wan X H. Application of micro-monovision in phacoemulsification combined with intraocular lens implantation for presbyopia corrections of cataract[J]. International Review of Ophthalmology，2022，46（6）：502-506

[15] Sun T，Zhao X R，Liu Y Y，et al. Neurosensory binocular vision after bilateral implantation of an extended depth of focus intraocular lens with micro-monovision：a prospective cohort study[J]. BMC Ophthalmol，2025，25：294

[16] Wierzbowska J，Pniakowska Z，Roszkowska A M. Contrast sensitivity and stereopsis outcomes following LASIK presbyopia correction based on the corneal aberration modulation or corneal multifocality induction methods：a systematic review[J]. J Clin Med，2025，14（3）：871

[17] 张　彧，张佳晴，林灏文，等. 老视矫正型人工晶状体植入术后中文视觉质量问卷优选[J]. 中华眼视光学与视觉科学杂志（中英文），2025，27（10）：767-777
Zhang Y，Zhang J Q，Lin H W，et al. Comparative evaluation of patient-reported outcome measures after presbyopia-correcting intraocular lens implantation in a Chinese Population[J]. Chinese Journal of Optometry Ophthalmology and Visual Science，2025，27（10）：767-777

[18] Won Y K，Choi S H，Chung T Y，et al. Clinical outcomes after bilateral implantation of a wavefront-shaping extended depth of focus（EDOF）IOL with mini-monovision[J]. J Clin Med，2024，13（11）：3225

[19] Solomon K D，Sandoval H P，Potvin R. Visual outcomes，satisfaction，and spectacle independence with a nondiffractive extended vision intraocular lens targeted for slight monovision[J]. J Cataract Refract Surg，2023，49（7）：686-690

[20] 张玉鑫，杨宝霞，刘晓敏. 景深延长型人工晶状体体内外视觉质量研究进展[J]. 中华眼视光学与视觉科学杂志（中英文），2025，27（9）：716-720
Zhang Y X，Yang B X，Liu XM. Progress in research on *in vivo* and *in vitro* visual quality of extended depth of focus intraocular lenses[J]. Chinese Journal of Optometry Ophthalmology and Visual Science，2025，27（9）：716-720

（收稿：2026-04-16；修回：2026-09-19；录用：2026-09-21）
（本文编辑：唐　震）