doi:10.3969/j.issn.1005-3697.2020.05.12

❖论著❖

多模态超声在冈上肌腱损伤关节镜术前诊断的应用价值

王叶红[1],李冰[2],王卫明[3],郭丽苹[4],马相国[1],李松军[2],曲美佳[5],丁兆友[6]
(遵义医科大学第五附属(珠海)医院,1.医院超声科;2.骨一科,广东 珠海 519100;大连大学附属中山医院,3.骨四科;4.超声科,辽宁 大连 116000;黑龙江省双鸭山市人民医院,5.超声科;6.骨二科,黑龙江 双鸭山 155100)

【摘要】**目的:** 探讨多模态超声在冈上肌腱损伤关节镜术前诊断的应用价值。**方法:** 采用多模态超声、临床查体及MRI检查疑似为冈上肌腱损伤并择期行肩关节镜手术的80例患者作为研究对象。分析特殊体征检查和多模态超声对冈上肌腱损伤的诊断价值。**结果:** 通过特殊体征检查冈上肌腱损伤表明:Hawkins征检查的敏感度和特异性最高,分别为66.7%和65.6%;零度外展抗阻试验的敏感度最低为52.1%;Jobe试验的特异性最低为53.1%;多模态超声检查诊断冈上肌腱损伤的敏感度为95.8%,特异度为87.5%,均明显高于特殊体征检查结果的敏感度和特异性($P<0.05$)。**结论:** 多模态超声检查冈上肌腱损伤,诊断价值较高,并能较准确判断撕裂部位、程度及损伤肌腱厚度,可为关节镜手术治疗提供重要参考。

【关键词】多模态超声;冈上肌腱;关节镜;诊断
【中图分类号】R687.2 【文献标志码】A

Application value of multimodal ultrasound in preoperative diagnosis of supraspinatus tendon injury under arthroscopy

WANG Ye-hong[1], LI Bing[2], WANG Wei-ming[3], GUO Li-ping[4], MA Xiang-guo[1], LI Song-jun[2], QU Mei-jia[5], DING Zhao-you[6]
(1. *Department of Ultrasound*; 2. *Department of Orthopedics*, *The Fifth Affiliated Hospital of Zunyi Medical University (Zhuhai)*, *Zhuhai* 519100, *Guangdong*; 3. *Department of Orthopedics*; 4. *Department of Ultrasound*, *Affiliated Zhongshan Hospital of Dalian University*, *Dalian* 116000, *Liaoning*; 5. *Department of Ultrasound*; 6. *Department of Orthopedics*, *Shuangyashan People's Hospital*, *Shuangyashan* 155100, *Heilongjiang*, *China*)

【**Abstract**】**Objective**: To explore the application value of multimodal ultrasound in preoperative diagnosis of supraspinatus tendon injury under arthroscopy. **Methods**: 80 patients with rotator cuff injury confirmed by multi-mode ultrasound, clinical physical examination and MRI were selected for shoulder arthroscopy. To analyze the diagnostic value of multimodal ultrasound and Special physical examination in supraspinatus tendon injury. **Results**: Hawkins syndrome showed the highest sensitivity and specificity (66.7% and 65.6%, respectively) by examining supraspinalis tendon injuries with special signs. The sensitivity of zero abduction resistance test was 52.1%, and the specificity of Jobe test was 53.1%. The sensitivity and specificity of multimodal ultrasound in diagnosing supraspinatus tendon injury were 95.8% and 87.5%, which were significantly higher than those of special signs examination results ($P<0.05$). Multimodal ultrasonic examination of supraspinatus tendon injury had high accuracy. **Conclusion**: Multimodal ultrasound examination of supraspinatus tendon injury has a high diagnostic value and can accurately determine the tear location, degree and thickness of the injured tendon, which can provide an important reference for the treatment of arthroscopy.

【**Key words**】Multimodal ultrasound; Supraspinatus tendon; Arthroscopy; Diagnosis

肩关节作为人体最灵活的关节,是一个典型的多轴球窝关节,附着在肩关节上的骨及肌腱的结构、形状等增加了运动幅度,但同时减少了肩关节的稳固性。因此,肩关节周围的肌肉、韧带对其稳固性起了非常重要的作用[1]。肩袖是由肩胛下肌腱、冈上肌腱、冈下肌腱和小圆肌腱组成,是维持肩关节稳定的重要结构[2]。退变及创伤均可造成肩袖损伤,其中以冈上肌腱最为多见[3]。冈上肌腱损伤的临床主要表现为肩关节疼痛、活动受限及功能障碍等,严重影响患者的生活质量。随着关节镜技术不断的发

基金项目: 黑龙江省卫健委基金(2019-438)
作者简介: 王叶红(1982-),女,硕士,副主任医师。E-mail:yehong3377@sina.com
通讯作者: 李冰。E-mail:libing3111662@163.com

展,冈上肌腱损伤的治疗水平发生了突破性的进展,因而对术前明确损伤部位及损伤程度提出了更高的要求,制定完整、系统的诊断资料有利于患者预后和康复。影像学检查在诊断冈上肌腱损伤中发挥着越来越重要的作用,特别是近年来发展起来的多种影像成像技术用于综合分析、评估冈上肌腱损伤情况[4-6]。多模态超声采用高频超声+弹性成像技术+彩色多普勒超声+全景成像等多种技术综合分析,使得成像更加直观,并且能够明确判断冈上肌腱组织退变程度及腱内血流情况,可为关节镜术后早期随访、监测、指导康复治疗训练等提供有价值的信息。

1　资料与方法

1.1　一般资料

选取2017年10月至2019年10月收治的骨科患者,筛选其中经有效多模态超声、临床查体及MRI检查疑似为冈上肌腱损伤并择期行肩关节镜手术的80例作为研究对象。所有研究病例均接受肩关节镜检查,以肩关节镜检查的最终结果作为诊断冈上肌腱损伤的"金标准"。入选的80例患者中,男性46例,女性34例;年龄42~70岁,平均年龄(56.7±9.6)岁;右肩42例,左肩38例;病程4~24个月,平均(8.7±2.3)个月。纳入标准:(1)肩关节存在疼痛、无力、功能受限者;(2)体格检查存在肩关节压痛、体征异常或活动障碍者;(3)保守治疗无效、同意进行肩关节镜手术并配合随访者。排除标准:(1)无法完成全部检查者;(2)患侧有肩关节周围手术史者;(3)严重心、脑、肾等系统性疾病者;(4)无法耐受麻醉和检查者;(5)凝血功能障碍者;(6)无法配合完成康复随访者。

1.2　方法

1.2.1　体征检查　所有患者均由经验丰富的医师进行双侧肩关节检查,首先进行健侧肩关节体格检查,然后再进行患侧肩关节体格检查。(1)零度位外展抗阻试验:受试者上肢置于体侧,检查者站立在患者身后方对抗其上肢外展动作,若感觉明显疼痛或无法外展上肢,则为试验阳性。(2)落臂试验:检查者将患者的肩关节外展至90°以上,并自行保持。如患者无力保持外展位置,则为试验阳性。(3)Jobe试验:将患者肩关节在冠状位外展80°~90°,水平位内收30°,拇指指向地面,检查者在患者的腕关节处施加向下的压力,若患者不能对抗阻力,感觉明显疼痛和无力,则为试验阳性。(4)Neer征:检查者立于患者背后,稳定住检查侧的肩胛骨,保持肩关节内旋位,将检查侧的肩关节前屈上举过顶,若诱发出疼痛,则为试验阳性。(5)Hawkins征:将患者肘关节屈曲90°,肩关节内收位前屈90°,前臂保持水平位。使患者肩关节产生内旋,如有明显疼痛,则为试验阳性。

1.2.2　多模态超声检查　受试者在相同彩色多普勒条件下,检测所探查肌腱的血流分布情况及血流动力学指标。通过超声弹性成像技术,对冈上肌腱组织硬度做出判断,并应用全景成像技术对损伤的相关肌肉及肌腱进行自由移动,获取图像信息,经过仪器处理,得到较为连续完整的超声解剖图像,静态三维成像获得立体图像。

1.2.3　肩关节镜检查　检查前,对体表进行消毒并标出明显的骨性标志,包括肩峰的形态轮廓、锁骨和喙突的位置,建立后侧入路插入关节镜,对肩关节和肩峰下结构进行全面探查。将关节镜的镜头向上转动以观察肌腱的关节面,观察肌腱的关节面有无异常充血、毛糙和撕裂。关节腔内的检查完成以后,把镜头转移到肩峰下间隙内再次全面探查。肩峰下间隙主要是探查肌腱的滑囊侧,同样是注意观察肌腱的滑囊侧有无异常充血、毛糙和撕裂;在探查肌腱的同时还要对肩峰的形态、增生程度、喙肩韧带和有无存在副肩峰骨等都进行全面检查。

1.3　统计学分析

采用SPSS 21.0进行数据处理与分析。计数资料以[n(%)]表示,采用χ^2检验;计量资料经检验均符合正态分布,以($\bar{x}\pm s$)表示。$P<0.05$为差异有统计学意义。

2　结果

2.1　特殊体征检查结果

在80例疑似冈上肌腱损伤的患者中,共有48例确诊为冈上肌腱损伤。通过特殊体征检查冈上肌腱损伤表明,Hawkins征检查的敏感度和特异性最高,分别为66.7%和65.6%;零度外展抗阻试验的敏感度最低为52.1%;Jobe试验的特异性最低为53.1%。见表1。

2.2　多模态超声检查的声像图特点分析

多模态超声检查将冈上肌腱损伤程度分为三种主要的类型,包括完全断裂、部分撕裂和慢性磨损。完全断裂:多模态超声检查时无法探查到正常冈上肌腱,以无回声液性暗区代之或冈上肌腱断端回缩后三角肌直接覆盖于肱骨头上(图1);部分撕裂:可分为两种亚型,即关节侧和滑囊侧,冈上肌腱断裂处未贯通滑囊侧与关节侧(图2);慢性磨损:冈上肌腱厚度<4 mm或>8 mm,不伴肌腱断裂,常在肱二头肌长头肌腱腱鞘、肩峰下滑囊、喙突下滑囊、三角肌

下滑囊及后盂唇区发生积液(图3)。

2.3 多模态超声检查结果

多模态超声检查诊断冈上肌腱损伤的敏感度为95.8%,特异度为87.5%(真阳性:46;假阳性:4;真阴性:28;假阴性:2)均明显高于特殊体征检查结果的敏感度和特异性($P<0.05$)。

表1 不同特殊体征检查结果[n(%)]

项目	零度外展抗阻试验	落臂试验	Jobe试验	Neer征	Hawkins征
真阳性	25 (31.3)	27 (33.8)	26 (32.5)	27 (33.8)	32 (40.0)
假阳性	13 (16.3)	14 (17.5)	15 (18.8)	13 (16.3)	11 (13.8)
真阴性	19 (23.8)	18 (22.5)	17 (21.3)	19 (23.8)	21 (26.3)
假阴性	23 (28.8)	21 (26.3)	22 (27.5)	21 (26.3)	16 (20.0)
敏感度	52.1%	56.3%	54.2%	56.3%	66.7%
特异性	59.4%	56.3%	53.1%	59.4%	65.6%

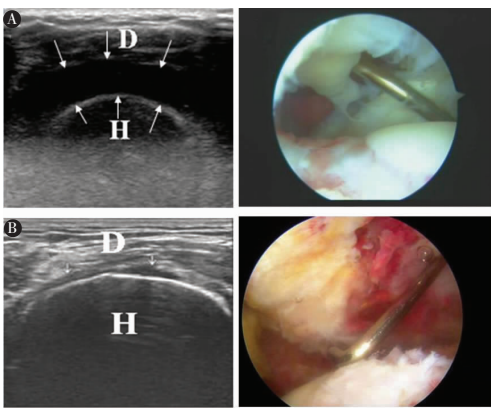

图1 冈上肌腱完全断裂声像图

A.超声图像显示三角肌(D)与肱骨头(H)之间即为冈上肌腱完全断裂区;关节镜术中见肩袖完全断裂,大结节裸露,腱纤维杂乱;B.超声图像显示三角肌(D)直接覆盖在肱骨头(H)上,即冈上肌腱完全断裂伴断端回缩;关节镜术中见肩袖巨大撕裂,自盂肱关节内即可显露肩峰下。

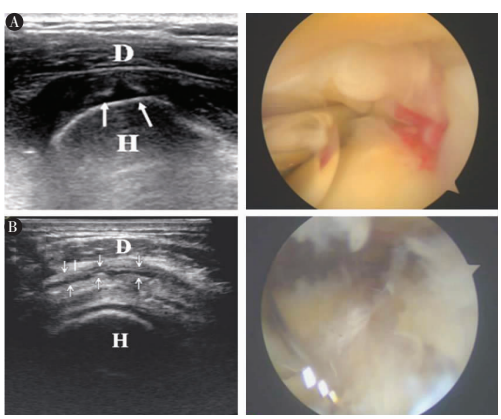

图2 冈上肌腱部分撕裂声像图

A. 超声图像显示靠近肱骨头(H)的冈上肌腱关节侧部分撕裂;关节镜术中所见关节侧部分撕裂;B. 超声图像显示靠近三角肌(D)的冈上肌腱滑囊侧探及纵行裂隙撕裂;关节镜术中所见纵行裂隙撕裂。

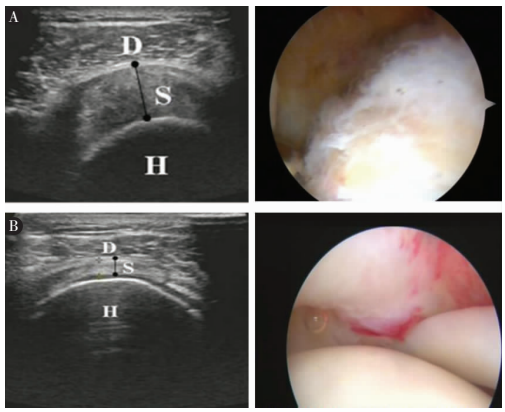

图3 冈上肌腱慢性磨损声像图

A.超声图像显示冈上肌腱厚度增厚,厚度9.6mm;关节镜术中见滑囊侧充血水肿、增生肥厚;三角肌(D)、肱骨头(H)、冈上肌腱(S);B.超声图像显示冈上肌腱厚度变薄,厚度3.4mm;关节镜术中见肌腱变薄,但完整性存在。

3 讨论

肩关节的正常功能以稳定为前提,其中肩袖在肩关节稳定机制中占据重要的作用。肩袖通过把各块肌肉的收缩力转换为环抱稳定合力,发挥其动力性稳定作用[7-8]。而冈上肌在肩关节外展的启动过程中发挥重要的作用,其中冈上肌腱最容易损伤和诱发临床症状[9]。目前,冈上肌腱损伤主要有两种因素所致,一是肩袖组织本身的退行性改变;另一种是反复撞击导致的慢性损伤[10]。有研究[11]表明,随着年龄的增长,冈上肌功能逐渐改变,加上慢性损伤和组织本身的原因,容易导致肌腱细胞排列紊乱并造成肌腱断裂。另外,Neer[12]研究指出,大多数的肩袖病变是因撞击所致。因为冈上肌腱的特殊结构,极易因碰撞而发生充血、水肿、炎症、变性甚至断裂。冈上肌腱损伤的早期诊断对患者的预后具有重要的意义。而冈上肌腱损伤主要表现为运动功能障碍等,病情严重者则会出现肩关节不稳感。特殊体征检查是临床诊断冈上肌腱损伤的常用方法。本研究通过采用落臂试验、Jobe试验、零度外展抗阻试验、Neer征和Hawkins征检查发现,Hawkins征检查的敏感度和特异性最高,分别为66.7%和65.6%;零度外展抗阻试验的敏感度最低为52.1%;Jobe试验的特异性最低为53.1%。有研究[13]表明,冈上肌腱损伤也可能发生在无症状的个体中,且这类患者无外伤史,这种撕裂不一定与疼痛或者功能缺失有关联。可见,单纯采用特殊体征检查诊断冈上肌腱损伤容易导致漏诊、误诊的情况发生。

影像学检查是诊断冈上肌腱损伤的重要手段,不仅对判断损伤程度、类型及合并其他疾病有重要作用,而且在对损伤的诊断、治疗和预后的评估同样

作用显著[14-15]。超声是一种简单、便捷、实用的检查方法,可实时、重复检测患者可能出现的损伤区域,并提供动态影像,影像具有较高的可视性与分辨率[16-17]。另外,采用变换体位检查,可充分显示较小部分撕裂,同时避免了增厚的滑膜组织或肉芽组织填补肌腱缺损处造成的假阴性[18]。本研究表明,多模态超声检查诊断冈上肌腱损伤的敏感度为95.8%,特异度为87.5%,均明显高于特殊体征检查结果的敏感度和特异性。多模态超声检查在诊断冈上肌腱损伤方面不仅有很高的灵敏度及特异性,而且可有效区分冈上肌腱损伤的主要部位和类型,并能准确测量损伤肌腱的厚度,可作为关节镜探查术的间接指征之一。

综上所述,特殊体征检查操作简单方便,对诊断冈上肌腱损伤具有一定帮助。多模态超声检查可实时动态成像检查,诊断价值较高,是重要的诊断方法,并能较准确判断撕裂部位、程度及损伤肌腱厚度,可为关节镜手术治疗提供重要参考。此外,还有利于为术后早期随访、监测、预后判断、指导康复训练等提供重要信息。

参考文献

[1] 陈昕彤,王靖,翁晓军,等.运动创伤性肩关节后脱位的治疗进展研究[J].川北医学院学报,2018,33(1):18-21.

[2] Abechain JJK, Godinho GG, Matsunaga FT, *et al*. Functional outcomes of traumatic and non-traumatic rotator cuff tears after arthroscopic repair[J]. World J Orthop, 2017, 8(8): 631-637.

[3] Ahmad A, Bandpei MAM, Gilani SA, *et al*. Reliability of musculoskeletal ultrasound imaging to measure supraspinatus tendon thickness in healthy subjects[J]. J Phys Ther Sci, 2017, 29(8): 1394-1398.

[4] Guo LP, Wang WM, Wang YH, *et al*. Ultrasound in Assessment of Supraspinatus Tendon Injury: Correlation with Arthroscopy[J]. Chin Med J (Engl), 2016, 129(3): 361-363.

[5] Agarwalla A, Puzzitiello RN, Leong NL, *et al*. Primary Arthroscopic Repair of a Traumatic Isolated Subscapularis Tendon Rupture in an Adolescent Patient[J]. Orthopedics, 2020, 43(3): e182-e186.

[6] Kho J, Kholinne E, Lim S, *et al*. Arthroscopic bare spot method underestimates true bone defect in bony Bankart lesion[J]. Arch Orthop Trauma Surg, 2019, 139(9): 1269-1275.

[7] Meshram P, Rhee SM, Park JH, *et al*. Comparison of Functional and Radiological Outcomes of Tears Involving the Subscapularis: Isolated Subscapularis Versus Combined Anterosuperior Rotator Cuff Tears[J]. Orthop J Sports Med, 2020, DOI: 10.1177/2325967119899355.

[8] Fandridis E, Malahias MA, Plagou A, *et al*. The grade of preoperative subscapularis muscle atrophy as a prognostic factor for postoperative retears: A double-center retrospective series[J]. Orthop Rev (Pavia), 2019, 11(2): 7909.

[9] Whyte GP. Complete Repair of Massive, Retracted, and "Non-Repairable" Tears of the Rotator Cuff: The Anatomic Vector Repair[J]. Arthrosc Tech, 2020, 9(3): e357-e365.

[10] Asal N, Şahan MH. Radiological Variabilities in Subcoracoid Impingement: Coracoid Morphology, Coracohumeral Distance, Coracoglenoid Angle, and Coracohumeral Angle[J]. Med Sci Monit, 2018, 24: 8678-8684.

[11] Miquel J, Santana F, Palau E, *et al*. Retaining or excising the supraspinatus tendon in complex proximal humeral fractures treated with reverse prosthesis: a biomechanical analysis in two different designs[J]. Arch Orthop Trauma Surg, 2018, 138(11): 1533-1539.

[12] Neer CS. Rotator cuff tears associated with os acromiale[J]. J Bone Joint Surg Am, 1984, 66(8): 1320-1321.

[13] Simank HG, Dauer G, Schneider S, *et al*. Incidence of rotator cuff tears in shoulder dislocations and results of therapy in older patients[J]. Arch Orthop Trauma Surg, 2006, 126(4): 235-240.

[14] Guo LP, Wang WM, Wang YH, *et al*. Ultrasound in Assessment of Supraspinatus Tendon Injury: Correlation with Arthroscopy[J]. Chin Med J (Engl), 2016, 129(3): 361-363.

[15] Yazigi JJA, Nicolao FA, Matsunaga FT, *et al*. Sensitivity and specificity of ultrasonography in diagnosing supraspinatus lesions: a prospective accuracy diagnostic study[J]. Sao Paulo Med J, 2018, 136(4): 292-297.

[16] Xu L, Dai S, Sun L, *et al*. Evaluation of 2 ultrasonic indicators as predictors of difficult laryngoscopy in pregnant women: A prospective, double blinded study[J]. Medicine (Baltimore), 2020, 99(3): e18305.

[17] Wilson DJ, Scully WF, Rawlings JM. Evolving Role of Ultrasound in Therapeutic Injections of the Upper Extremity[J]. Orthopedics, 2015, 38(11): e1017-e1024.

[18] Sadek AF, Fouly EH, Laklok MA, *et al*. Functional and MRI follow-up after reconstruction of chronic ruptures of the Achilles tendon Myerson type III using the triple-loop plantaris tendon wrapped with central turndown flap: a case series[J]. J Orthop Surg Res, 2015, 10: 109.

(收稿日期:2020-06-21　　学术编辑:刘丽萍)