•病例报告•

类风湿关节炎患者海分枝杆菌感染误诊为疾病活动1例报告并文献复习

王梦梦，冯逸恬，戴　艳，郁婷婷，孙珍花，刘　源*

南京医科大学第一附属医院感染科，江苏　南京　210029

［关键词］ 海分枝杆菌；类风湿关节炎；免疫抑制；多学科诊疗
［中图分类号］ R593.22　　［文献标志码］ B　　［文章编号］ 1007-4368（2026）09-1429-08
doi：10.7655/NYDXBNSN260220

Mycobacterium marinum infection in a rheumatoid arthritis patient misdiagnosed as disease activity：a case report and literature review

WANG Mengmeng，FENG Yitian，DAI Yan，YU Tingting，SUN Zhenhua，LIU Yuan*

Department of Infectious Diseases，the First Affiliated Hospital of Nanjing Medical University，Nanjing 210029，China

［**Key words**］ *Mycobacterium marinum*；rheumatoid arthritis；immunosuppression；multidisciplinary treatment
［J Nanjing Med Univ，2026，46（09）：1429-1436］

非结核分枝杆菌（nontuberculous *Mycobacteria*，NTM）指除结核分枝杆菌复合群及麻风分枝杆菌以外的分枝杆菌的总称，广泛分布于自然水体与土壤中，多为机会性致病菌[1-2]。由于临床表现缺乏特异性，常规影像学及实验室检查提示有限，NTM感染在临床实践中易被忽视，诊断与规范治疗普遍存在延迟[3]。手部海分枝杆菌（*Mycobacterium marinum*，*M. marinum*）感染多以局部疼痛、结节或肉芽肿样损害起病，影像学多无特征性改变，部分病例可由浅表皮肤病变进展累及深部软组织，进一步增加早期识别难度[4]。多学科诊疗（multidisciplinary treatment，MDT）可整合感染、风湿免疫、骨科及影像等多学科资源，实现诊疗环节紧密衔接并制定个体化方案，从而减少误诊漏诊、提高诊疗效率[5-6]。本文报道1例既往类风湿关节炎（rheumatoid arthritis，RA）患者发生的手部*M. marinum*感染，病变由浅表皮肤损害进展为深部软组织感染，经MDT模式优化诊疗流程。现对该病例进行系统梳理并结合文献复习，以期为NTM感染的早期识别与规范处理提供参考。本研究已通过南京医科大学第一附属医院伦理委员会审查（批号：2022-SR-554），已取得患者知情同意。

1　病例资料

患者，女，68岁，江苏南通人，因“右手肿痛2个月”于2025年2月7日就诊于南京医科大学第一附属医院感染科并收治入院。患者发病前曾在家中处理新鲜鱼虾，右手示指指腹皮肤被刺伤，未行处理。患者自2024年12月起出现双手肿痛，以右手为著，伴晨僵。当地医院考虑RA活动期，予甲泼尼龙、甲氨蝶呤治疗，并予止痛及补钙对症处理。治疗后右手肿胀仍进行性加重，2025年1月于当地医院行脓肿切开引流术，并加用头孢类抗生素抗感染。2025年2月复查白细胞计数7.91×10^9/L，C反应蛋白21.36 mg/L，炎症指标较前无明显改善，右手仍持续脓性渗出。

患者既往RA病史8年，长期口服甲泼尼龙治

［基金项目］ 国家自然科学基金（82272544）
*通信作者（Corresponding author），E-mail：liuyuan@jsph.org.cn
（ORCID：0000-0001-9452-0442）

疗，患者自诉病情控制尚可。入院查体：生命体征平稳。右手第2、3掌指关节背侧可见多处破溃创面，均有脓性分泌物渗出；掌侧可见2处脓肿，较大者直径约1 cm；右前臂轻度红肿。入院实验室检查示白细胞计数6.72×10⁹/L，血沉64 mm/h，C反应蛋白20.7 mg/L；血培养及伤口分泌物常规培养均未检出病原体。右手MRI平扫示关节间隙变窄，周围软组织肿胀，提示软组织感染可能，结合病史需鉴别RA相关改变（图1）。

入院初期结合既往RA病史及炎症指标升高，初步考虑RA活动合并软组织感染，予以经验性抗感染并调整抗风湿相关治疗。然而治疗后局部肿胀与渗出仍持续进展，且多次常规培养阴性，提示可能存在非典型病原体感染或取材深度不足等因素。为明确诊断并优化治疗策略，由感染科牵头联合风湿免疫科、骨科及放射科开展多学科会诊。MDT讨论后形成以下关键判断：其一，患者本次病变以单侧、局灶性、进行性软组织破溃及脓性渗出为主要表现，与RA典型对称性多关节活动不符，且经验性抗感染及调整抗风湿治疗均疗效欠佳，应提高对非典型病原体感染的警惕；其二，多次表浅分泌物培养阴性提示既往取材深度和检测路径可能不足，明确病原的关键在于获取深部组织标本；其三，在感染未明确前不宜进一步强化免疫抑制治疗。基于上述共识，MDT最终决定行病灶清除联合负压封闭引流（vacuum sealing drainage，VSD）术，并于术中留取深部组织送检宏基因组二代测序（metagenomic next-generation sequencing，mNGS）及病理学检查。

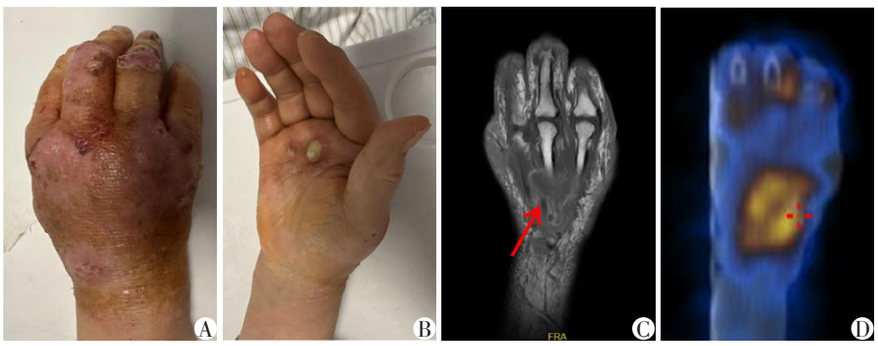

A，B：Swelling and exudation were observed on the dorsum of the right hand with multiple irregular skin lesions；two abscesses were present on the palmar side，with the larger one measuring approximately 1 cm in diameter. C：Plain MRI showed narrowing of the joint space and surrounding soft tissue swelling. D：Bone scintigraphy/SPECT demonstrated multiple foci of increased uptake in the right hand，predominantly involving soft tissues.

图1　患者临床及影像表现

Figure 1　Clinical and imaging manifestations of the patient

术中见皮下组织有脓性分泌物，指骨表面可见炎性肉芽组织增生，留取深部组织标本，送检验学部微生物室行mNGS检测。从患者组织标本中提取核酸，构建文库，进行高通量测序，实验全程设置阴性对照、阳性对照和内参进行质量控制，通过病原微生物专用数据库比对和智能化算法分析，结果检出*M. marinum*，序列数23 983，相对丰度97.647%，在微生物序列中排名第一，检测质控通过。病理学示非干酪样肉芽肿性炎，可见多核巨细胞，伴局灶坏死，抗酸染色阳性，符合分枝杆菌感染，最终明确诊断为*M. marinum*感染。确诊后调整为阿奇霉素联合利福平抗分枝杆菌治疗，患者手部肿胀及渗出逐渐减轻后出院。出院后患者因局部症状明显缓解，自行停用阿奇霉素，使用利福平单药治疗，随后局部症状加重，创口渗出增多，于2025年5月再次入院。伤口分泌物病原学检测未见明确阳性结果，继续予阿奇霉素联合利福平治疗后症状缓解。患者疾病进展、治疗及随访情况见图2。

2　文献复习

采用主题词与自由词相结合的方式检索文献。中文数据库选择“中国知网（CNKI）”“万方数据库（WF）”“维普中文科技期刊数据库（VIP）”，以“海分枝杆菌/海洋分枝杆菌/游泳池肉芽肿/鱼缸肉芽肿”并结合“类风湿关节炎/类风湿性关节炎/滑膜炎”为检索词进行联合检索，英文数据库包括PubMed、MEDLINE、Embase、Cochrane Library和Web of Science，检索式为（“*Mycobacterium marinum*”[MeSH] OR “*Mycobacterium marinum*”[Title/Abstract] OR “*M.marinum*”[Title/Abstract] OR “nontuberculous *Mycobacteria*”[Title/Abstract] OR “atypical myco-bacteria”[Title/Abstract]）AND（“rheumatoid”[All

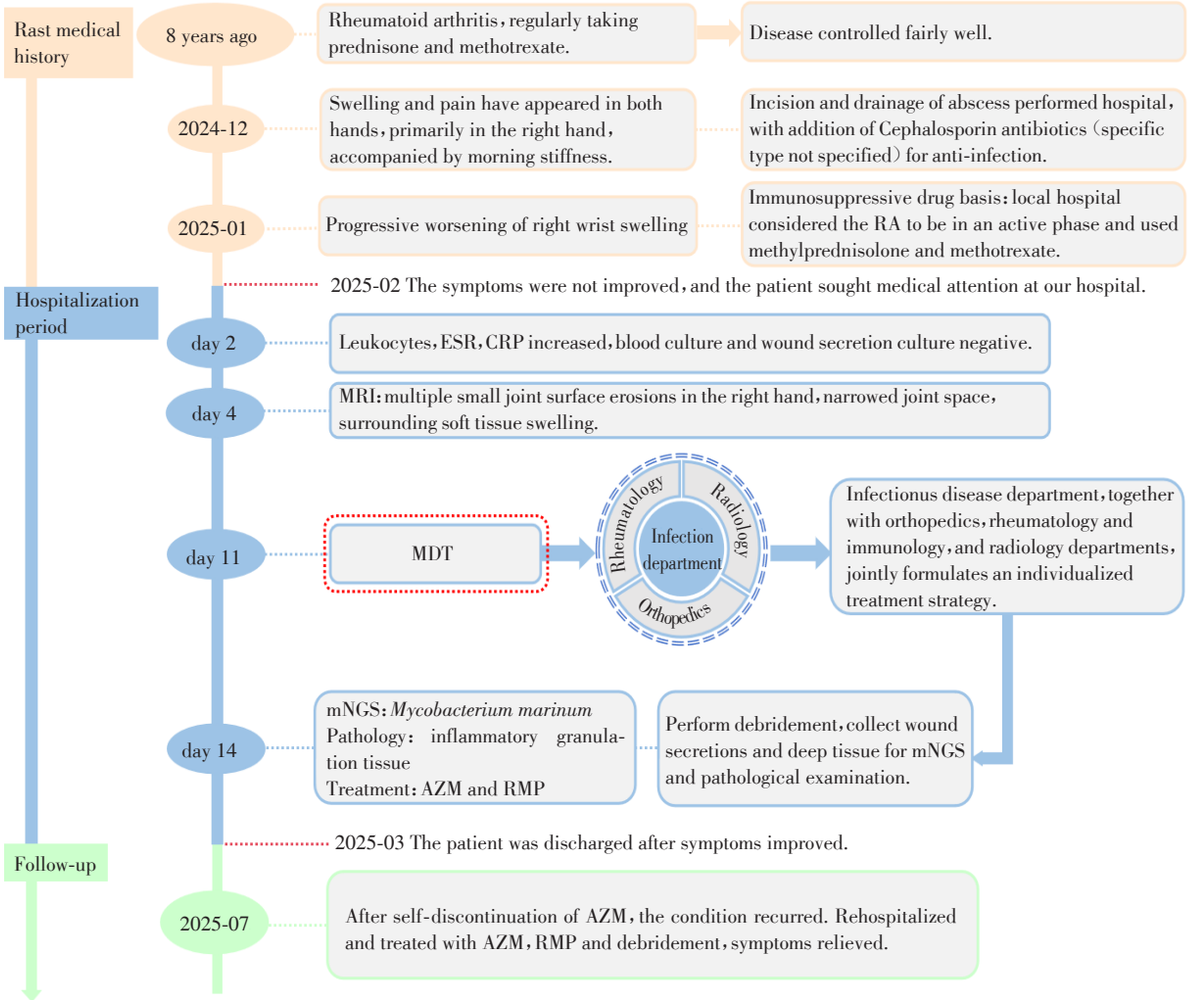

ESR: erythrocyte sedimentation rate; CRP: C-reactive protein; AZM: azathioprine; RMP: rheumatoid factror.

图2　患者疾病进展、治疗及随访时间轴

Figure 2　Timeline of disease course, treatment, and follow-up

Fields] OR "RA" [All Fields] OR "synovitis" [All Fields])。检索时间范围为2011年1月1日—2026年1月1日。文献筛选流程参照PRISMA 2020报告指南进行。

纳入标准：研究类型为病例报告、病例系列或可提取个体患者信息的临床研究；病例与RA存在明确关联：患者既往已确诊RA或无明确RA病史，在*M. marinum*感染的鉴别诊断过程中曾被考虑为RA或RA相关滑膜炎；*M. marinum*感染经病原学培养和/或分子生物学方法证实；文献至少报告以下信息之一：受累部位或临床表现、感染前免疫抑制剂使用情况、诊断方法、治疗方案、转归。排除标准：非人类研究，非中文或英文文献，无法获取全文，临床资料关键信息缺失，重复报道。

初步筛选出相关文献32篇，均为病例报告，经阅读全文评估，最终纳入10篇，共计病例10例，文献筛选流程见图3。合并本研究报告1例，总复习病例数为11例。整理并提取每例患者的受累部位、感染前免疫抑制剂使用情况、诊断方法、治疗及结局，归纳病例特征(表1)。

共纳入11例患者临床资料，其中既往确诊为RA患者4例，无明确RA病史者7例。上述病例在感染初期多以关节或关节外软组织肿痛、结节、脓肿、腱鞘或滑膜受累等表现为主：既往RA患者易被误判为"RA活动或合并细菌性软组织感染"，无RA病史者则易被考虑为"新发RA或RA相关滑膜炎"。另有2例提示血行播散并累及生殖器区域。既往治疗方面，11例中有9例曾使用免疫抑制剂，以甲氨蝶呤最常见，部分合并使用生物制剂或其他改善病情抗风湿药，提示免疫抑制背景可能增加误判与病程迁延风险。

确诊主要依赖病原学及分子生物学检测，11例

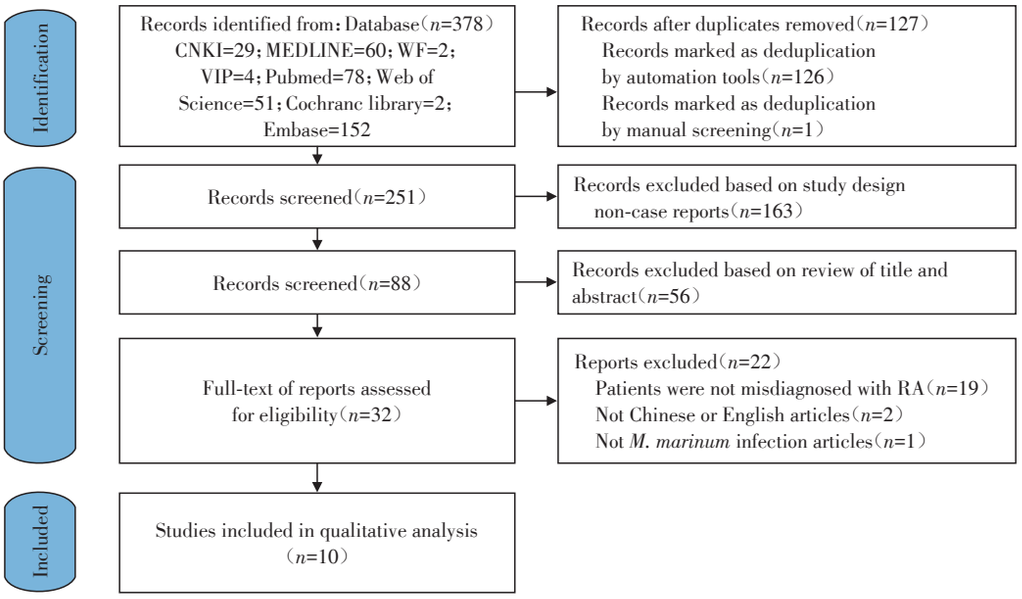

图3　文献筛选流程及结果

Figure 3　Literature screening process and results

中10例进行了特异组织或渗出物培养(部分使用分枝杆菌液体培养系统),其中3例联合应用PCR辅助诊断;本报告病例通过mNGS检出*M. marinum*并结合病理学肉芽肿性炎症确诊。治疗方面,除1例使用克拉霉素单药治疗、1例未介绍治疗方案,余9例均采用联合抗分枝杆菌治疗方案,以大环内酯类联合利福霉素类为核心,复杂病例加用乙胺丁醇或氟喹诺酮类;其中5例因脓肿形成或病灶进展接受外科病灶清除术。预后方面,其中7例均达到临床缓解或病情稳定,另有3例未描述结局、1例标注为仍在恢复;未见感染直接导致死亡的报道,提示在及时明确病原并实施规范化综合治疗的情况下,总体预后较好。

3　讨　论

*M. marinum*属于NTM中典型的水源相关机会致病菌,在免疫抑制宿主中更易出现病程迁延、累及深部组织及诊治延误等问题[1-2]。该病原体为慢生长分枝杆菌,常见于自然水体及与水生动物相关的环境;感染多发生于皮肤黏膜屏障破损后接触污染水源或水生动物(如鱼类、海产品)[2-3]。既往报道显示,多数患者可追溯到水暴露或皮肤微小外伤史,例如鱼刺伤、处理水产、清洗鱼缸等[7-8]。临床上,*M. marinum*感染常以结节、斑块、肉芽肿样皮损起病,进展累及腱鞘、滑膜或关节时可表现为腱鞘炎、感染性滑膜炎甚至骨髓炎,容易与RA活动期或RA相关腱鞘炎相混淆[8]。从免疫病理机制看,*M. marinum*感染与RA活动并非仅在临床表型上相似,其背后还存在一定的免疫炎症通路交叉。*M. marinum*属于胞内机会致病菌,宿主对其控制主要依赖巨噬细胞吞噬与T细胞介导的细胞免疫反应,尤其与辅助性T细胞1(T helper 1 cell,Th1)/γ-干扰素(interferon-γ,IFN-γ)轴密切相关[9];而RA的慢性滑膜炎同样以T细胞异常激活为重要特征,除经典Th1反应外,辅助性T细胞17(T helper 17 cell,Th17)及Th1样Th17细胞可持续分泌白介素(interleukin,IL)-17、IFN-γ、肿瘤坏死因子(tumor necrosis factor,TNF)-α及粒细胞-巨噬细胞集落刺激因子(granulocyte-macrophage colony-stimulating factor,GM-CSF)等炎症介质,促进滑膜炎症、腱鞘受累和组织破坏[10]。由此推测,在免疫抑制背景下,*M. marinum*感染一方面可因宿主抗分枝杆菌细胞免疫受损而发生迁延,另一方面其诱发的肉芽肿性炎及滑膜-腱鞘炎性反应又可能在组织学和临床表现上类似RA活动,从而增加误诊风险。与RA典型对称性多关节受累不同,*M. marinum*感染多呈单侧或局灶性分布,常沿腱鞘呈线状蔓延,晚期可形成脓肿、窦道或慢性渗出,这是鉴别诊断的重要线索[11-12]。

诊断层面,传统培养与病理学检查仍是确诊NTM感染的核心依据,但*M. marinum*常规培养阴性并不少见,其原因在于该菌属慢生长NTM,最适生长温度为28~30 ℃[13],常需持续孵育数周,而临床常规细菌培养多在35~37 ℃条件下进行,培养周期较

短，若未针对性设置低温培养或延长培养时间，易导致漏检。此外，本例前期多次送检标本主要为表浅分泌物，且患者既往已接受经验性抗感染治疗，亦可能进一步降低培养阳性率。受此影响，本例未能获得可供表型药敏检测的分离菌株，最终未完成*M. marinum*药敏试验。基于上述特点，对于免疫抑制背景下慢性迁延、常规治疗无效的病灶，应尽早获取深部组织标本，同时在较低温度和常规温度条件下进行培养，延长培养时间，提高病原学检出率。分子生物学方法可显著缩短诊断时间窗，其中PCR具有快速、特异性强的优势，但对混合感染或低丰度病原体的覆盖能力有限[14]；mNGS在不依赖预设靶标的情况下可实现广谱筛查，对非典型病原体识别更具优势，尤其适用于常规培养阴性、病原谱不明确的困难病例[15]。需要强调的是，mNGS更适合作为“快速提示/锁定病原体”的工具，最终仍应尽可能结合组织病理、培养及药敏信息进行综合判断，以提高诊断的可解释性并指导个体化用药。本例患者在RA免疫抑制背景下出现单侧手部迁延性化脓性病灶，经验性抗感染无效且常规培养阴性，深部组织mNGS联合肉芽肿性炎症反应病理结果及水产接触史共同支持*M. marinum*感染，从证据链上解释了早期RA活动合并感染的诊断困境。

治疗方面，一旦明确诊断，应遵循“联合用药、足疗程、动态评估”的原则。多数文献推荐以大环内酯类为基础的联合方案，包括利福霉素类或乙胺丁醇，复杂或深部感染可加用氟喹诺酮类等[16-17]。疗程通常为4~6个月，应结合受累深度与临床反应调整：浅表皮损可相对较短，累及腱鞘或骨关节的深部感染往往需要更长疗程及更严格的随访；治疗过程中应关注药物相互作用与不良反应监测。外科处理在控制感染进展中同样关键，尤其在脓肿形成、病灶扩大、深部组织受累或需获取深部标本明确病原时，及时清创、充分引流不仅有助于降低菌负荷，也可为病原学检测提供高质量标本[18-19]。本例通过清创联合VSD实现局部引流与创面管理，并在病原明确后进行针对性联合抗分枝杆菌治疗，符合现有综合治疗原则。值得注意的是，本例患者因症状缓解后自行中断治疗导致复发，结合停药与症状复燃的时间顺序，考虑此次复发与抗分枝杆菌治疗疗程不足有关，进一步提示治疗依从性对*M. marinum*等慢生长NTM感染的预后至关重要。

免疫抑制背景是*M. marinum*感染的重要危险因素之一。尽管风湿性疾病本身与NTM感染易感性的关系仍需进一步研究[20]，但糖皮质激素、甲氨蝶呤及生物制剂等免疫抑制治疗可增加感染发生风险，并可能掩盖典型感染体征，导致病程迁延或播散[16]。本研究文献复习纳入病例中，多数患者（9/11）曾使用免疫抑制剂，其中甲氨蝶呤最常见，部分合并生物制剂（表1）。因此，对于免疫抑制治疗中的患者，一旦出现“单侧、局灶、迁延不愈、常规培养阴性、经验治疗无效”的关节或关节外病灶，应避免将其简单归因于RA活动并盲目加强免疫抑制治疗；相反，应优先完成病原学证据闭环，在感染控制与基础疾病管理之间采取“暂停或减量改善病情抗风湿药、维持最低有效剂量激素、随病情再逐步恢复”的稳妥策略，以减少“感染-免疫抑制-扩散”的恶性循环。

MDT在本例中的价值，不仅体现在多学科“参与”，更关键的是其改变了诊疗路径（图4）。首先，MDT将原先以RA活动为主的解释框架转向免疫抑制背景下非典型病原体感染，避免了继续强化免疫抑制的潜在风险。其次，MDT明确提出应以深部组织为核心取材对象，而非继续依赖表浅分泌物培养，从而推动实施清创术并同步完成mNGS和病理学检查，最终建立病原学证据链。再次，在治疗层面，MDT实现了感染控制、手部功能保护与基础风湿病管理之间的平衡：骨科负责清创与局部引流，感染科负责抗分枝杆菌方案制定与随访，风湿免疫科负责评估并调整免疫抑制强度，放射科则协助判断病变范围及疗效变化。正是这种跨学科的连续决策，使本例从“经验性反复试治”转向“证据驱动的个体化综合治疗”。

本研究存在以下局限性：第一，本研究仅纳入中英文文献，可能遗漏其他语种发表的相关病例，存在一定发表偏倚和语言偏倚。第二，本例未能进一步完成*M. marinum*药敏试验，主要原因在于常规培养未获得可用于表型药敏试验的分离菌株。需指出的是，缺乏体外药敏数据意味着本例抗分枝杆菌治疗方案主要依据既往文献推荐、临床经验及患者治疗反应制定，而非建立在个体化药敏结果基础之上，这在一定程度上可能影响治疗的精准性与方案优化效率。尽管患者最终对阿奇霉素联合利福平治疗反应良好，但对于病情迁延、复发或疑似耐药的复杂病例，若条件允许，仍应尽可能同步完善分离培养及药敏检测，以进一步指导个体化治疗。第三，患者随访时间相对较短，远期预后及手部功能恢复情况有待进一步追踪观察。

表1　2011—2026年类似RA表现的*M. marinum*感染病例的临床资料

Table 1　Clinical characteristics of *M. marinum* infection mimicking RA, 2011—2026

First author, year	Involved site	Immunosuppressive agents used	Diagnostic method	Treatment	Outcome
Thanou-Stavraki A[21], 2011	Bilateral wrist joints, fourth and fifth MCP joints, and the left fourth PIP joint	MTX, ETN, HCQ, ADA, INF, LEF	Tissue culture	ITZ, CLM, EMB	Clinical remission
Macek P[22], 2011	MCP joints of the index, middle, and ring fingers, right testicle	MTX	PCR, tissue culture, MGIT culture	CPF, EMB, AMK, PZA, Cs, lesion excision surgery	Not described
Furer V[23], 2012	MCP joints of the right-hand index, middle, and little fingers	–	Tissue culture	Not described	Not described
Slany M[24], 2013	Index finger, ring finger joints and bones, forearm, testicles, and epididymis	MTX	PCR, tissue culture	AMK, CPF, EMB, PZA, Cs, lesion excision surgery	Still recovering
Flondell M[25], 2013	MCP joints of the ring finger and index finger	–	Tissue culture	CLM, lesion excision surgery	Clinical remission
Papathemeli D[26], 2016	Calves, thighs, right knee, and arms	LEF, AZA	PCR, tissue culture	EMB, CLM, RMP	Stabilization of the disease
Lata C J[27], 2017	Left wrist, MCP joints, elbow, and left knee	ADA, MTX, LEF, SSZ	MGIT culture	CLM, MFX, lesion excision surgery	Complete remission of the disease without recurrence
Shahriari N[28], 2019	Right hand and forearm	MTX, LEF, ETN, INF	Tissue culture	EMB, RMP, AZM	Not described
Schubert N[29], 2020	The third and fourth MCP joints and IP joints	MTX, SSZ, HCQ, LEF	Tissue culture	CLM, RMP	Clinical remission
Joyo Y[30], 2023	IP joint of the right thumb, PIP joint of the right ring finger, and right palm	MTX	Tissue culture	RMP, EMB, CLM	No recurrence observed

MCP: metacarpophalangeal; PIP: proximal interphalangeal; MTX: Methotrexate; ETN: etanercept; HCQ: hydroxychloroquine; ADA: adalimumab; INF: infliximab; LEF: leflunomide; ITZ: itraconazole; CLM: clarithromycin; EMB: ethambutol; MGIT: mycobacterial growth indicator tube; CPF: ciprofloxacin; AMK: amikacin; PZA: pyrazinamide; Cs: cycloserine; AZA: azathioprine; RMP: rifampicin; SSZ: sulfasalazine; MFX: moxifloxacin; IP: interphalangeal; AZM: azithromycin.

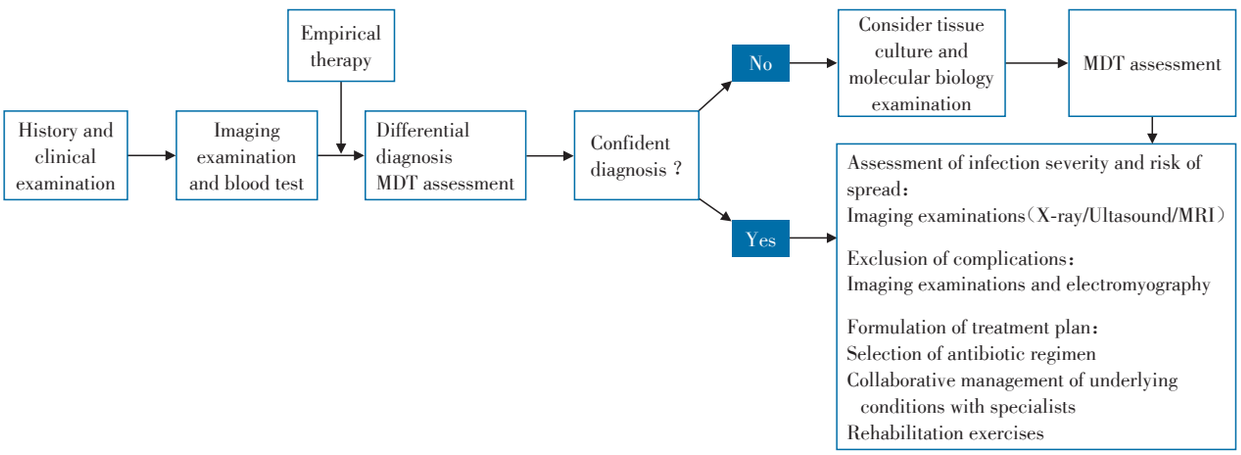

This workflow highlights the pivotal role of a multidisciplinary team (MDT) in the diagnosis of complex infectious diseases. Because *M. marinum* is slow-growing and requires specific culture conditions, a high index of clinical suspicion is essential to trigger targeted sampling and testing. PCR: polymerase chain reaction; MRI: magnetic resonance imaging; mNGS: metagenomic next-generation sequencing.

图4　疑似*M. marinum*感染的诊断流程

Figure 4　Suspected *M. marinum* infection diagnostic workflow

综上，*M. marinum* 感染在累及腱鞘、滑膜或关节时可高度模拟RA活动或RA相关滑膜炎，尤其在免疫抑制宿主中易出现迁延不愈与常规培养阴性，从而造成误诊与治疗延迟。对免疫抑制背景下单侧、局灶、慢性难治的手部感染，应将NTM感染纳入常规鉴别诊断并尽早获取深部组织标本，结合特异性培养、病理学与PCR、mNGS等分子检测实现病原学证据闭环；确诊后应在联合用药、足疗程基础上，必要时联合外科清创与规范随访以降低复发风险。贯穿全过程的MDT协作可在“感染控制-免疫抑制风险-手部功能保护”之间实现平衡，是提升诊疗效率与安全性的关键保障。

利益冲突声明：

所有作者声明无利益冲突

Conflict of Interests：

All authors declare no conflict of interests.

作者贡献声明：

王梦梦负责项目构思、临床资料收集与分析、文献检索与分析、撰写初稿及文章修订；冯逸恬负责图表绘制、文献检索与分析；戴艳指导文章修订；郁婷婷、孙珍花参与该病例的临床治疗；刘源负责制定总体研究计划，领导研究活动，并对论文进行修订及审阅，参与项目构思。

Author's Contribution：

WANG Mengmeng was responsible for project conceptualization, collection and analysis of clinical data, literature search and analysis, as well as drafting and revising the manuscript; FENG Yitian was responsible for creating figures and tables, and conducting literature search and analysis; DAI Yan provided guidance on manuscript revision; YU Tingting and SUN Zhenhua participated in the clinical treatment of the case; LIU Yuan was responsible for developing the overall research plan, leading the research activities, and reviewing and revising the manuscript and project conceptualization.

[参考文献]

[1] NOGUEIRA L B, GARCIA C N, COSTA M S C D, et al. Non-tuberculous cutaneous mycobacterioses[J]. An Bras Dermatol, 2021, 96(5): 527-538

[2] RICCARDI N, ANTONELLO R M, CANETTI D, et al. An octopus gift: *Mycobacterium marinum* multiple skin lesions[J]. Infection, 2022, 50(6): 1631-1632

[3] GRANOZZI B, CASARINI M, RICCARDI N, et al. Seventeen cases of *Mycobacterium marinum* infection in italy: a multicenter retrospective study[J]. Diagn Microbiol Infect Dis, 2025, 111(3): 116656

[4] YAO Q H, ZHI H L, XIA X J, et al. Primary cutaneous infections with non-tuberculous mycobacteria: a report of 6 cases[J]. BMC Infect Dis, 2024, 24(1): 1231

[5] DAI N, ZHAO Y Q, WU W J, et al. Multidisciplinary approach improves eradication rate and safety in refractory *Helicobacterpylori* infection[J]. Clin Transl Gastroenterol, 2025, 16(2): e00804

[6] LEAL I, ROMÃO V C, MANO S, et al. A non-infectious uveitis multidisciplinary clinic in a tertiary referral center: clinical impact and added value[J]. J Multidiscip Healthc, 2021, 14: 695-704

[7] WEI Y, ZHANG J C, XIN X L, et al. Identification of *Mycobacterium marinum* in subcutaneous abscesses of an infected patient's foot[J]. J Infect Dev Ctries, 2024, 18(11): 1787-1792

[8] 张 帆，刘 红，暴芳芳，等. 鱼刺伤肉芽肿10例临床分析[J]. 中国麻风皮肤病杂志，2021，37(7)：428-432
ZHANG F, LIU H, BAO F F, et al. Clinical analysis of 10 cases of granulomas caused by fish bone injuries[J]. China Journal of Leprosy and Skin Diseases, 2021, 37(7): 428-432

[9] WANG Z H, SUN X R, LIN Y L, et al. Stealth in non-tuberculous *mycobacteria*: clever challengers to the immune system[J]. Microbiol Res, 2025, 292: 128039

[10] GANESHALINGAM S, WILSON N J, CICIRIELLO S, et al. Cellular interactions in maintaining an inflammatory microenvironment in rheumatoid arthritis[J]. Mol Immunol, 2025, 184: 112-122

[11] CHENG W H, DU C Y, ZHANG S S, et al. Advances in therapeutic strategies against *Mycobacterium marinum* infection[J]. Expert Rev Anti Infect Ther, 2026, 24(3): 355-362

[12] LI S L, XING Y. A case of *Mycobacterium marinum* infection in the middle finger of the left hand[J]. Clin Lab, 2025, 71(5/2025): 939-943

[13] MABONI G, PRAKASH N, MOREIRA M A S. Review of methods for detection and characterization of non-tuberculous *Mycobacteria* in aquatic organisms[J]. J Vet Diagn Invest, 2024, 36(3): 299-311

[14] TAN D Y, HAN J F, SUN Q Z, et al. Application of multiplex fluorescence polymerase chain reaction for detecting pathogenic bacteria in sputum samples from patients with lower respiratory tract infection[J]. Infect Drug Resist, 2023, 16: 6999-7005

[15] WANG L L, CHEN Y, WANG Q Q, et al. Comparison of molecular testing methods for diagnosing non-tuberculous mycobacterial infections[J]. Eur J Clin Microbiol Infect Dis, 2025, 44(1): 109-116

[16] MEYBECK A, TETART M, BACLET V, et al. A disseminated *Mycobacterium marinum* infection in a renal transplant HIV-infected patient successfully treated with a bedaquiline-containing antimycobacterial treatment: a

case report[J]. Int J Infect Dis, 2021, 107: 176-178
[17] 杨　燕, 曾　谊. 非结核分枝杆菌肺病170例回顾性分析[J]. 南京医科大学学报(自然科学版), 2021, 41(7): 1058-1062
YANG Y, ZENG Y. A Retrospective analysis of 170 cases of nontuberculous mycobacterial lung disease[J]. Journal of Nanjing Medical University(Natural Sciences), 2021, 41(7): 1058-1062
[18] STRASZEWSKI A, TROYER S, BOYER M I, et al. Utility of routine histopathologic and culture analysis in wrist tenosynovectomy[J]. J Hand Surg Am, 2026, 51(5): 576
[19] SUHLING M, DUTT A, COOK O, et al. Disseminated *Mycobacterium marinum* presenting as bursitis in a patient with psoriatic arthritis on adalimumab[J]. JAAD Case Rep, 2026, 67: 55-58
[20] FEISCHEN M, JORDAN S, KALSDORF B, et al. A case of complicated *Mycobacterium marinum* infection -"nihil nocere" in differential diagnostic and therapy[J]. Dtsch Med Wochenschr, 2025, 150(17): 1046-1049
[21] THANOU-STAVRAKI A, SAWALHA A H, CROWSON A N, et al. Noodling and *Mycobacterium marinum* infection mimicking seronegative rheumatoid arthritis complicated by anti-tumor necrosis factor α therapy[J]. Arthritis Care Res, 2011, 63(1): 160-164
[22] MACEK P, BODNAROVA M, ZAVADA J, et al. *Mycobacterium marinum* epididymoorchitis: case report and literature review[J]. Urol Int, 2011, 87(1): 120-124
[23] FURER V, FRANKS A G, MAGRO C M, et al. Musculoskeletal ultrasound prompts a rare diagnosis of *Mycobacterium marinum* infection[J]. Scand J Rheumatol, 2012, 41(4): 316-318
[24] SLANY M, JEZEK P, BODNAROVA M. Fish tank granuloma caused by *Mycobacterium marinum* in two aquarists: two case reports[J]. Biomed Res Int, 2013, 2013: 161329
[25] FLONDELL M, ORNSTEIN K, BJÖRKMAN A. Invasive *Mycobacterium marinum* infection of the hand[J]. J Plast Surg Hand Surg, 2013, 47(6): 532-534
[26] PAPATHEMELI D, FRANKE I, BONNEKOH B, et al. Explosive generalization of nodular vasculitis-*Mycobacterium marinum* challenges the paradigm[J]. J Eur Acad Dermatol Venereol, 2016, 30(12): 189-191
[27] LATA C J, EDGAR K, VAUGHAN S. Clinical implications for the timely diagnosis of *Mycobacterium marinum* in the age of biologic therapy: a case report and review of the literature[J]. Case Rep Infect Dis, 2017, 2017: 5274302
[28] SHAHRIARI N, LACHANCE A, SLOAN B, et al. *Mycobacterium marinum* infection masquerading as inflammatory arthropathy[J]. J Am Acad Dermatol, 2019, 81(4): AB243
[29] SCHUBERT N, SCHILL T, PLÜß M, et al. Flare or foe?-*Mycobacterium marinum* infection mimicking rheumatoid arthritis tenosynovitis: case report and literature review[J]. BMC Rheumatol, 2020, 4: 11
[30] JOYO Y, YASUMA S, USAMI T, et al. Nontuberculous mycobacteriosis oligoarthritis of the right hand misdiagnosed as rheumatoid arthritis: a case report[J]. Mod Rheumatol Case Rep, 2023, 8(1): 16-20

(收稿: 2026-02-13; 修回: 2026-05-20; 录用: 2026-05-30)
(本文编辑: 陈汐敏)

(上接第1420页)

[74] CIFCI D, FOERSCH S, KATHER J N. Artificial intelligence to identify genetic alterations in conventional histopathology[J]. J Pathol, 2022, 257(4): 430-444
[75] HOSNI S, KILIAN V, KLÜMPER N, et al. Adipocyte precursor-derived NRG1 promotes resistance to FGFR inhibition in urothelial carcinoma[J]. Cancer Res, 2024, 84(5): 725-740
[76] CAVAZZONI A, SALAMON I, FUMAROLA C, et al. Synergic activity of FGFR2 and MEK inhibitors in the treatment of FGFR2-amplified cancers of unknown primary[J]. Mol Ther, 2024, 32(10): 3650-3668
[77] YU Y C, GAO X C, ZHAO H Y, et al. A genome-wide synthetic lethal screen identifies spermidine synthase as a target to enhance erdafitinib efficacy in FGFR-mutant bladder cancer[J]. Cancer Res, 2025, 85(12): 2288-2301
[78] ZHAO H Y, GAO X C, JIANG Y K, et al. Targeting *COPA* to enhance erdafitinib sensitivity in FGFR-altered bladder cancer[J]. Adv Sci(Weinh), 2025, 12(18): e2413209
[79] YANG Y Y, HE X J, LI Z L, et al. Design, synthesis and biological evaluation of indazole derivatives as selective covalent inhibitors of FGFR4 in wild-type and gatekeeper mutants[J]. Eur J Med Chem, 2023, 258: 115628
[80] NG C F, GLASPY J, PLACENCIO-HICKOK V R, et al. Exceptional response to erdafitinib in FGFR2-mutated metastatic pancreatic ductal adenocarcinoma[J]. J Natl Compr Canc Netw, 2022, 20(10): 1076-1079

(收稿: 2026-05-28; 修回: 2026-07-04; 录用: 2026-07-06)
(本文编辑: 唐　震)