中国现代普通外科进展
Chin J Curr Adv Gen Surg
2025年7月 第28卷 第7期 Jul. 2025 Vol. 28 No. 7

腹膜后巨大脂肪肉瘤1例

张建锋[1] 张守武[1] 方金满[1,2]

[1]中国科学院合肥肿瘤医院 食管胃肠肿瘤中心一病区 （安徽 合肥 230031）
[2]中国科学院合肥物质科学研究院健康与医学技术研究所 （安徽 合肥 230031）

【关键词】脂肪肉瘤•腹膜后肿瘤•恶性肿瘤
【中图分类号】R739.9
【文献标识码】B DOI: 10.3969/j.issn.1009-9905.2025.07.015
【文章编号】1009-9905(2025)07-0583-03

软组织肉瘤是非常罕见的肿瘤，全世界发病率为4～5/10万，在成人所有恶性肿瘤中占比<1%。10%～15%的成人软组织肉瘤位于腹膜后，软组织肉瘤的组织学亚型较多，其中脂肪肉瘤是最常见的变异型，约占所有软组织肉瘤的20%[1-2]。脂肪肉瘤最常发生于四肢(52%)，其次为后腹膜腔(19%)[3]。结合相关文献就1例腹膜后巨大脂肪肉瘤报道如下。

1 病例介绍

患者男，53岁，上腹部隐痛半年余，近2个月体重下降约10 kg。既往体健，否认家族中类似肿瘤病史。查体：体质量指数18.3 kg/m^2；NRS2002评分：1分；腹部膨隆，左侧中腹部可触及一肿物，质韧，边界不清（图1）。实验室检查未见明显异常。CT平扫+增强：腹腔内平扫可见降结肠移位，增强见巨大混杂密度影，以脂肪密度为主，内见散在软组织密度病灶，大小约28.1 cm×13.4 cm×33.4 cm，增强后不均匀强化，病灶内左下腹实性成分呈不均匀轻度强化，周围腹腔内肠管及邻近器官受压移位，考虑脂肪肉瘤（图2）。

手术治疗经过：于2023年8月22日在全身麻醉下行“腹膜后肿物切除术”。术中确定肿瘤位于后腹膜、降结肠及系膜后间隙，边界欠清，沿肿瘤边缘将腹膜后肿瘤完全游离，肿瘤28.1 cm×13.4 cm×33.4 cm大小，重20 kg（图3），质地软，呈分叶状、脂肪样变，沿肿瘤边缘将肿瘤完全切除送病理。术后病情平稳，术后9 d顺利康复出院。

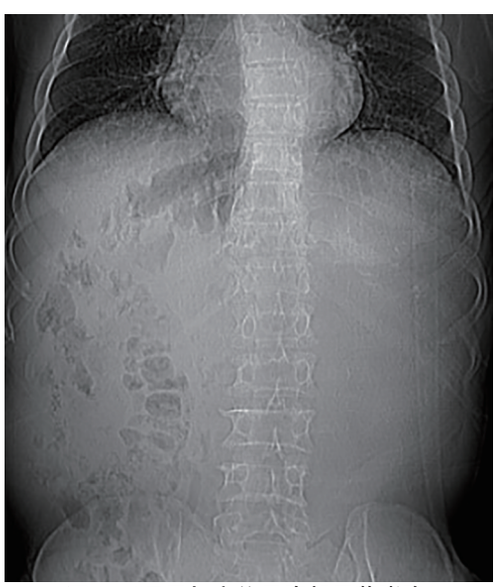

图1 CT平扫定位示腹部显著膨隆

术后病理报告：肉眼所见腹膜后肿物近似成熟脂肪细胞组织，可见深染的异型梭形细胞和脂肪组织（图4）。病理诊断：（腹膜后肿物）高分化脂肪肉瘤。免疫组织化学：Vimentin(+)，Desmin（局部弱+），MDM2(-)，CD34(+)，CK(-)，SMA(-)，S-100(-)，SOX10(-)，Ki-67（约5%+）。

2 讨论

腹膜后脂肪肉瘤（retroperitoneal liposarcoma，RPLS）是起源于后腹膜间隙脂肪组织的非特定器官的肿瘤，通常无症状，直到脂肪肉瘤大到足以压迫周围器官为止。因其罕见且无症状，常被误诊[3]。

[基金项目] 安徽省重点研究与开发计划项目（2022e07020054）；安徽省科技重大专项项目（202103a07020012）
[通信作者] 方金满，E-mail: fjman@cmpt.ac.cn

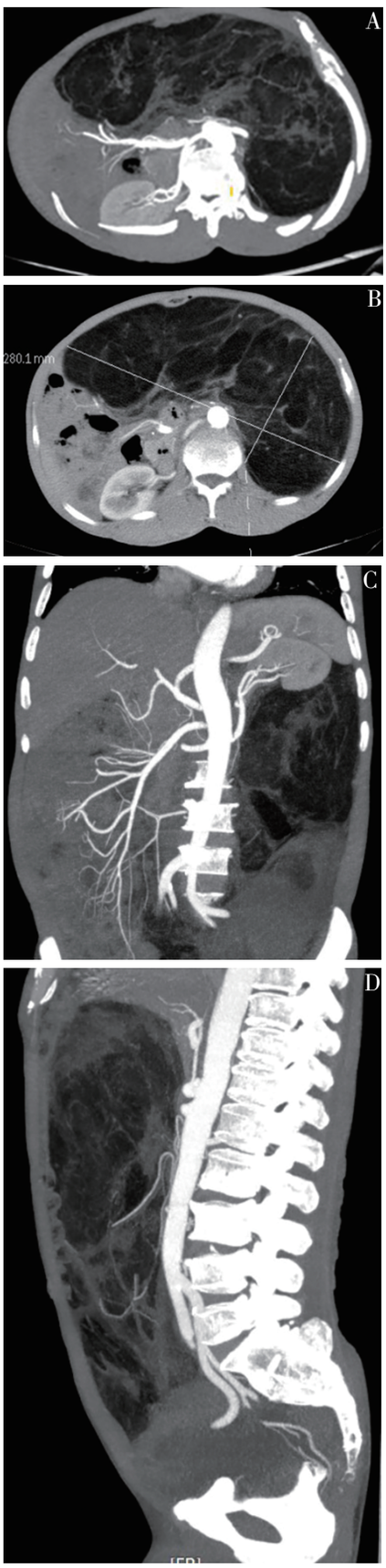

图2　CT示巨大肿瘤和周围器官组织受压迫移位情况

A：巨大混杂密度肿块，增强后不均匀强化；B：脂肪密度为主，内见散在软组织密度，大小 28.1 cm×13.4 cm×33.4 cm；C：腹腔干、肠系膜动脉血管受压移位，自腹主动脉后方发出细小动脉迂曲走行病灶内；D：周围腹腔内肠管及邻近器官受压移位



图3　术后见巨大肿瘤和部分脂肪样变组织

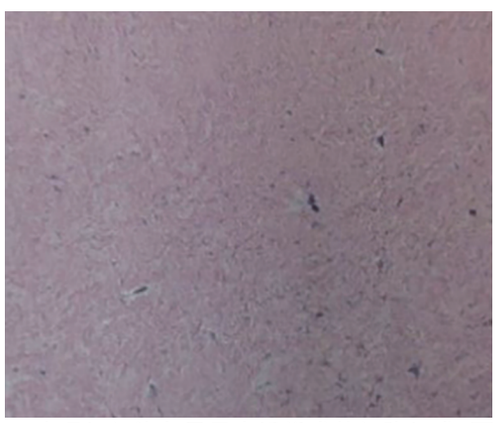

图4　病理组织染色显示由近似成熟细胞组成，可见深核的异型梭形细胞和脂肪母细胞（HE，×100）

与腹膜后肉瘤的其他亚型相比，RPLS 的预后较差。完整的切除提供了治愈的希望，然而这往往是困难的，特别是在分化不良的亚型中，因为边缘不明显，因此往往需要连续的器官切除[4]。

Sung 等[1]报道了接受保留器官手术切除的巨大 RPLS，其术后 16 个月随访 CT 显示肿瘤局部复发。而 Lee 等[4]报道了 21 例 RPLS 患者的病例系列，主要组织学亚型为高分化脂肪肉瘤（61.9%）；仅 6 例（28.6%）接受了肿瘤切除，未行邻近器官联合切除；10 例（47.6%）无任何 RPLS 症状的复发；所有患者的中位无病生存期为 19 个月，3 年和 5 年生存率分别为 87% 和 49%。

RPLS 好发于 40～60 岁的患者，男性和女性发病率相当[5]。脂肪肉瘤的大小和重量存在个体差异，且随着时间推移病灶重量发生变化，当超过 20 kg 时被称为“巨大脂肪肉瘤”[6]。目前报道的最大脂肪肉瘤可达 42 kg[7]。本例患者 RPLS 大小为 28.1 cm×13.4 cm×33.4 cm，重 20 kg。RPLS 可以发生在任何部位尤其腹膜后，由于腹膜后是一个很深的、可膨胀的空间，没有许多骨性边界，因此腹膜后间隙可以允许脂肪肉瘤在不压迫重要器官的情况下生长。当临床症状表现为腹部不适、体重减轻和腹部肿块时，意味着 RPLS 通常生长到非常大的体积，压

迫或侵犯周围器官[2,6]。

RPLS是腹膜后肉瘤中最常见的组织学类型，约占腹膜后肉瘤的41%[6]。RPLS一般是恶性程度较低或中等的肿瘤。血行转移在诊断时罕见；肺是远处转移的主要部位。脂肪肉瘤可分为4种类型：(1)去分化型；(2)多形性；(3)高分化型；(4)黏液样/圆形细胞型[8]。去分化型和多形性型是恶性程度高的肿瘤，具有显著的生物学侵袭性和转移潜能。高分化型和黏液样/圆细胞型是恶性程度低-中等的肿瘤[9]，5年生存率在83%～90%[1]。本例患者分化较好，预后较好，完整切除是RPLS的主要治疗方法[10]。由于这些肿瘤的敏感性较低，新辅助化疗或辅助化疗和(或)放疗的使用存在争议[11]。Jones等[12]报道黏液样脂肪肉瘤对化疗的反应率显著高于其他类型的脂肪肉瘤，但高分化脂肪肉瘤的反应较差。Erstad等[13]报道RPLS使用放射治疗没有获益。

手术的原则是完整切除肿瘤和任何受侵的器官。成功完整切除RPLS可使5年生存率从16.7%提高到58%[14]。然而，完全切除是一个挑战，特别是在高分化亚型中，因为切缘不容易区分。有时需要联合切除才能达到宏观地清除；肾脏是最常切除的器官，其次是结肠。局部复发仍然是RPLS患者死亡的主要原因[15]。与未切除复发肿瘤的患者相比，完全切除复发肿瘤的患者的生存率得到了提高。二次手术的目的除了解除重要器官的压迫外，还在于切除肿瘤。

总之，巨大RPLS是一种极其罕见的肿瘤，其复发率高，与肿瘤的组织学类型和分级、是否发生转移、肿瘤切除的完整性等因素有关，器官功能保留的完整切除治疗显得更加合理和必要，我们将继续密切观察患者的复发情况。

参 考 文 献

[1] Sung DO, Sung JO, Byoung JS, et al. A giant retroperitoneal liposarcoma encasing the entire left kidney and adherent to adjacent structures: A case report[J]. Case Rep Oncol, 2016, 9(2): 368-372. DOI: 10.1159/000447488.

[2] Gervais MK, Basile G, Dulude JP, et al. Histology-tailored approach to soft tissue sarcoma[J]. Ann Surg Oncol, 2024, 31(12): 7915-7929. DOI: 10.1245/s10434-024-15981-8.

[3] Sun JN, Yang R, Jiang XL, et al. Giant retroperitoneal liposarcoma with multiple organ involvement: a case report and literature review [J]. BMC Nephrol, 2024, 25(1): 1-9. DOI: 10.1186/s12882-024-03701-z.

[4] Lee SY, Goh BKP, Teo MCC, et al. Retroperitoneal liposarcomas: the experience of a tertiary Asian center[J]. World J Surg Oncol, 2011, 9(12): 1-6. DOI: 10.1186/1477-7819-9-12.

[5] 袁志青，刘颖斌.腹膜后脂肪肉瘤病因学研究进展[J].中华外科杂志，2024，62(5)：472-476. DOI: 10.3760/cma.j.cn112139-20231018-00179.

[6] Shahaji C, Amit P, Prashant P, et al. Giant retroperitoneal liposarcoma: a case report[J]. Case Rep Oncol Med, 2012, 32(1): 323-32. DOI: 10.1155/2012/869409.

[7] Yang J, Tao HS, Cai W, et al. Accuracy of actual resected liver volume in anatomical liver resections guided by 3-dimensional parenchymal staining using fusion indocyanine green fluorescence imaging [J]. J Surg Oncol, 2018, 118(7): 1081-1087. DOI: 10.1002/jso.25258.

[8] 李赛阳，包俊杰.脂肪肉瘤的临床病理和基因改变的研究进展[J].实用肿瘤学杂志，2023，37(1)：83-86. DOI: 10.11904/j.issn.1002-3070.2023.01.015.

[9] Caizzone A, Saladino E, Fleres F, et al. Giant retroperitoneal liposarcoma: case report and review of the literature[J]. Int J Surg Case Rep, 2015, 9(3): 23 - 26. DOI: 10.1016/j.ijscr.2015.02.019.

[10] 吐逊江·托乎地外力，张云飞，阿卜杜萨拉木·图尔荪麦麦提，等.腹膜后脂肪肉瘤29例的诊断和治疗[J].中国现代普通外科进展，2023，26(7)：563-565. DOI: 10.3969/j.issn.1009-9905.2023.07.015.

[11] Mansfield SA, Pollock RE, Grignol VP. Surgery for abdominal well-differentiated liposarcoma[J]. Curr Treat Options Oncol, 2018, 19(1): 1-8. DOI: 10.1007/s11864-018-0520-6.

[12] Jones RL, Fisher C, Al-Muderis O, et al. Differential sensitivity of liposarcoma subtypes to chemotherapy[J]. Eur J Cancer B Oral Oncol, 2005, 41(18): 2853-2860. DOI: 10.1016/j.ejca.2005.07.023.

[13] Erstad DJ, Chiang YJ, Witt RG, et al. Clinical impact of external beam radiotherapy for surgically resected primary retroperitoneal iposarcoma[J]. Ann Surg Oncol, 2023, 30(2): 926-940. DOI: 10.1245/s10434-022-12487-z.

[14] Moreno FM, Marĺadel RD, Javier MG, et al. Case report of giant retroperitoneal liposarcoma in a young woman[J]. Int Surg, 2018, 5(8): 2917 - 2920. DOI: 10.18203/2349-2902.isj20183215.

[15] 贺梁，李骜，张永久.19例腹膜后脂肪肉瘤患者预后及复发的探讨[J].中国现代普通外科进展，2020，23(10)：801-809. DOI: 10.3969/j.issn.1009-9905.2020.10.011.

(收稿日期：2023-09-18)