脑卒中后继发癫痫患者临床表现、脑电图及MRI特征

陈孝琼,段光辉,魏洪涛
甘肃省第二人民医院神经内科,甘肃 兰州 730030

摘要:目的 分析脑卒中后继发癫痫(PSE)患者临床表现、脑电图及MRI特征。**方法** 选取2022年1月~2025年8月我院收治的93例PSE患者,分析癫痫发作类型与脑电图、MRI特征,分析卒中类型与癫痫发作类型、癫痫发作时间的关系,分析不同癫痫发作类型MRI病灶与脑电图痫样放电的定位以及侧别关系。**结果** 93例PSE患者中,早发性癫痫42例(45.16%),迟发性癫痫51例(54.84%);全面性强直-阵挛发作24例(25.81%),局灶性癫痫发作31例(33.33%),复杂部分性发作20例(21.51%),部分性发作泛化全身性发作18例(19.35%)。脑出血、蛛网膜下腔出血患者全面性强直-阵挛发作的比例为36.36%和55.00%,均高于脑梗死、脑血栓形成患者6.67%和11.11%,而脑梗死、脑血栓形成患者局灶性癫痫发作的比例为60.00%和41.67%,均高于脑出血、蛛网膜下腔出血患者18.18%和15.00%(P<0.05)。脑出血、蛛网膜下腔出血患者早发性癫痫的比例为59.09%和75.00%,均高于脑梗死、脑血栓形成患者26.67%和27.78%,而脑梗死、脑血栓形成患者迟发性癫痫的比例为73.33%和72.22%,均高于脑出血、蛛网膜下腔出血患者40.91%和25.00%(P<0.05)。PSE患者不同癫痫发作类型MRI病灶与脑电图痫样放电定位一致的比例、与脑电图痫样放电在病灶同侧的比例差异无统计学意义(P>0.05)。**结论** PSE患者癫痫发作类型、癫痫发作时间与脑卒中类型密切相关,脑电图能监测痫样放电,MRI有助于病灶定位,为临床诊疗提供参考。

关键词:脑卒中;癫痫;脑电图;痫样放电;磁共振成像

Clinical manifestations, electroencephalogram and MRI features of patients with post-stroke epilepsy

CHEN Xiaoqiong, DUAN Guanghui, WEI Hongtao
Department of Neurology, Gansu Provincial Second People's Hospital, Lanzhou 730030, China

Abstract: Objective To analyze the clinical manifestations, electroencephalogram, and MRI features of patients with post-stroke epilepsy (PSE). **Methods** A total of 93 patients with PSE admitted to the hospital from January 2022 to August 2025 were selected. The relationship between epileptic seizure type and electroencephalogram/MRI features, relationship between stroke type and epileptic seizure type/duration, as well as the relationship between different epileptic seizure types and lesion localization using MRI and epileptiform discharges in the electroencephalogram were analyzed. **Results** Among 93 PSE patients, the seizure time included early-onset epilepsy (42 cases, 45.16%) and late-onset epilepsy (51 cases, 54.84%). The seizure types included generalized tonic-clonic seizures (24 cases, 25.81%), focal seizures (31 cases, 33.33%), complex partial seizures (20 cases, 21.51%), and focal to generalized tonic-clonic seizures (18 cases, 19.35%). The proportions of generalized tonic-clonic seizures in patients with cerebral hemorrhage and subarachnoid hemorrhage (36.36% and 55.00%) were higher than those in patients with cerebral infarction and cerebral thrombosis (6.67% and 11.11%). The proportions of focal seizures in patients with cerebral infarction and cerebral thrombosis (60.00% and 41.67%) were higher than those in patients with cerebral hemorrhage and subarachnoid hemorrhage (18.18% and 15.00%) (P<0.05). The proportions of early-onset epilepsy in patients with cerebral hemorrhage and subarachnoid hemorrhage (59.09% and 75.00%) were higher than those in patients with cerebral infarction and cerebral thrombosis (26.67% and 27.78%). The proportions of late-onset epilepsy in patients with cerebral infarction and cerebral thrombosis (73.33% and 72.22%) were higher than those in patients with cerebral hemorrhage and subarachnoid hemorrhage (40.91% and 25.00%) (P<0.05). No statistically significant differences were observed in the proportions of lesions synchronously localized by MRI and epileptiform discharges in the electroencephalogram or in the proportion of lesions on the same side identified by epileptiform discharges in the electroencephalogram among different seizure types (P>0.05). **Conclusion** The epileptic seizure type and time in patients with PSE are closely related to the type of stroke. Electroencephalogram can monitor epileptiform discharges and MRI can assist in lesion localization, providing reference for clinical diagnosis and treatment.

Keywords: stroke; epilepsy; electroencephalogram; epileptiform discharges; magnetic resonance imaging

脑卒中后继发癫痫(PSE)是脑卒中常见的并发症,患者在脑卒中前无癫痫病史,但在卒中后一定时间内出现癫痫发作[1]。随着脑卒中救治成功率的提高,PSE的发病率也呈上升趋势[2]。PSE不仅加重患者的神经功能缺损,降低生活质量,而且还增加了家庭与社会负担,对患者预后具有不良影响[3]。PSE发病机制较为复杂,与卒中类型、病灶部位、病灶大小、卒中严重程度等多种因素密切相关[4]。既往研究表明,出血性卒中更易导致早发性癫痫,其机制可能与急性期出血灶刺激大脑皮质、颅内压急剧升高有关[5];而缺血性卒中则是迟发性癫痫的主要病因,多与卒中后胶质增生、中风囊等形成的致痫灶有关。PSE发作形式多样,发作时间不一,这种临

收稿日期:2025-11-05
基金项目:甘肃省卫生行业科研计划项目(GSWST2012-07)
作者简介:陈孝琼,硕士,主治医师,E-mail: ldcxq2011@126.com
通信作者:段光辉,副主任医师,E-mail: doctorduanwang@163.com

床表现的异质性给早期识别以及针对性治疗带来了困难。单纯依靠临床表现进行诊断易出现误诊或漏诊，而常规脑电图检查对发作间期痫样放电的检出率有限。长程视频脑电图监测通过同步记录脑电活动与临床行为，能够显著提高痫样放电的检出率，尤其是捕捉到非典型发作，对于明确癫痫起源灶、鉴别发作类型及评估疗效具有重要意义[6]。MRI能够无创、清晰地显示脑内的细微结构性病变，为PSE的病因诊断提供了重要依据[7]。既往研究表明，长程视频脑电图和MRI在PSE的致痫灶定位中具有重要价值，初步发现了卒中类型与癫痫临床表现和发作形式的关联[8, 9]。但既往研究仍存在以下局限：对癫痫发作类型与脑电图、MRI特征的关联分析不够深入，对卒中类型与癫痫发作类型、发作时间的关系阐述不清[10]；对脑电图痫样放电与MRI病灶定位的一致性及其临床意义探讨较少[11]；缺乏针对不同癫痫发作类型的PSE患者的长程视频脑电图电生理与MRI影像学特征的系统对比。为进一步明确PSE的临床表现、脑电图及MRI异质性特征及其机制，本研究分析我院PSE患者的临床资料，重点探讨癫痫发作类型与脑电图、MRI特征的关系，以及卒中类型对癫痫发作形式和发作时间的影响，旨在通过整合长程视频脑电图电生理资料与MRI影像学资料，系统比较不同发作类型PSE患者的特征差异，并深入分析MRI病灶与脑电图放电定位的一致性及其侧别关系，为PSE的早期诊断、个体化治疗及预后判断提供临床电生理及影像学依据。

1 资料与方法

1.1 一般资料

选取2022年1月~2025年8月我院收治的93例PSE患者，其中男55例(59.14%)，女38例(40.86%)，年龄40~81(60.53±7.22)岁。卒中类型：脑梗死15例(16.13%)，脑血栓形成36例(38.71%)，脑出血22例(23.66%)，蛛网膜下腔出血20例(21.50%)。NIHSS评分7~24(15.83±4.21)分。纳入标准：符合PSE的诊断标准[12]，癫痫为脑卒中继发，脑卒中后发生2次及以上癫痫发作，脑电监测显示痫性放电与卒中部位一致；迟发性癫痫，脑卒中2周后出现的癫痫发作；明确脑卒中病史，头颅CT或MRI检查证实脑部病灶；年龄≥18岁；病历资料完整，明确癫痫发作时间、形式以及脑卒中严重程度；脑电图及MRI检查结果完整，成像质量佳。排除标准：脑卒中前已有癫痫病史；其他颅内疾病如脑肿瘤、颅内动脉瘤、颅内感染、脑外伤、肝性脑病等引起的癫痫；卒中病灶不明确或仅为短暂性脑缺血发作的患者；严重心、肺、肝、肾功能不全；恶性肿瘤；精神病史。本研究获得医院伦理委员会批准[审批号：2022伦审科研第(09)号]。

1.2 仪器与方法

1.2.1 长程视频脑电图监测 仪器设备为EEG-1200C型脑电图记录仪(日本光电工业株式会社)。使用国际通用的10-20系统电极安放法，专用测量尺和记号笔在患者头皮上准确标记出所有电极的位置。在标记好的电极安放位置涂抹导电膏，然后将盘状电极准确放置在相应位置，确保电极与头皮接触紧密。将各电极的导联线按顺序与放大器连接，注意整理导联线，避免交叉、缠绕或形成环路干扰信号。采样率设置为256 Hz，高通滤波设置为0.5 Hz，低通滤波设置为70 Hz，陷波滤波设置为50 Hz，敏感度设置为10 μV/mm。在患者安静、闭眼状态下，记录20 min基线脑电活动，然后，嘱患者睁眼5 s再闭眼，观察α节律的阻滞情况。嘱患者深呼吸3 min，结束后继续记录1 min α节律的阻滞情况，密切观察脑电图变化及患者临床表现。将闪光刺激器置于患者眼前20 cm处，嘱患者闭眼，从3 Hz开始刺激，逐渐递增至30 Hz，每种频率刺激15 s，观察有无光阵发性反应。在患者清醒-睡眠-觉醒周期，监测至少14 h脑电活动。由专业脑电图医师浏览全部脑电活动图形，判断清醒-睡眠期发作间期和发作期的痫样放电部位，重点分析监测时间、时长、诱发试验反应、睡眠期的脑电变化，发作间期异常放电的部位、形态、频率、数量等。识别发作间期放电，如棘波、尖波、棘慢复合波，分析发作期放电模式。

1.2.2 MRI检查 仪器设备为3.0 T磁共振系统(皇家飞利浦)，配备8通道相控阵头颈联合线圈。所有患者均进行头部T_1WI、T_2WI、FLAIR、DWI、MRA序列扫描。嘱患者去除所有金属物品，扫描范围覆盖大脑皮层及小脑，特别是颞叶极部、海马、额叶底面等癫痫好发区域。T_1WI扫描参数：采用自旋回波序列，行横断面及矢状面扫描，TR 8 ms，TE 3 ms，TI 450 ms，层厚1.0 mm，矩阵256×256。T_2WI扫描参数：采用快速自旋回波序列，行横断面及矢状面扫描，TR 4000 ms，TE 100 ms，层厚5.0 mm，层间距1.5 mm，矩阵320×224。FLAIR扫描参数：采用FLAIR序列，行横断面及矢状面扫描，TR 8000 ms，TE 140 ms，TI 2200 ms，层厚5.0 mm，层间距1.5 mm，矩阵256×192。DWI扫描参数：采用单次激发平面回波序列，行横断面扫描，b值取0、500 s/mm²、1000 s/mm²，TR 3000 ms，TE 80 ms，层厚5.0 mm，层间距1.5 mm，矩阵128×128。MRA扫描参数：TR 20 ms，TE 3 ms，层厚0.8 mm，重建后层厚0.5 mm。所有序列扫描均由2名具有5年以上头颈部影像诊断经验的医师独立操作，图像数据自动传输至syngo.MR软件进行图像后处理。观察病灶的位置、大小、形态、信号特征，评估该病灶是否为可能的致痫灶。

1.3 统计学分析

采用SPSS28.0统计分析软件。计数资料以n(%)

表示，组间比较采用χ^2检验或*Fisher*精确概率检验。$P<0.05$表示差异有统计学意义。

2 结果

2.1 癫痫发作类型与脑电图、MRI特征

93例PSE患者按癫痫发作时间分为：早发性癫痫42例(45.16%)，迟发性癫痫51例(54.84%)。按癫痫发作类型分为：全面性强直-阵挛发作24例(25.81%)，局灶性癫痫发作31例(33.33%)，复杂部分性发作20例(21.51%)，部分性发作泛化全身性发作18例(19.35%)。

2.1.1 全面性强直-阵挛发作 脑电图监测到发作间期痫样放电19例(79.17%)，发作期放电12例(50.00%)；MRI检查发现异常20例(83.33%)，病灶主要位于颞叶10例(41.67%)、额叶6例(25.00%)、顶叶4例(16.67%)等，影像学表现以软化灶9例(37.50%)、胶质增生7例(29.17%)多见。

2.1.2 局灶性癫痫发作 脑电图监测到发作间期痫样放电26例(83.87%)，发作期放电14例(45.16%)；MRI检查发现异常25例(80.65%)，病灶多位于颞叶13例(41.94%)、额叶8例(25.81%)，影像学表现以脑软化灶11例(35.48%)及血管畸形5例(16.13%)多见。

2.1.3 复杂部分性发作 脑电图监测到发作间期痫样放电17例(85.00%)，发作期放电9例(45.00%)；MRI检查显示异常16例(80.00%)，病灶多位于颞叶12例(60.00%)，影像学表现以海马硬化11例(55.00%)、软化灶6例(30.00%)、胶质增生3例(15.00%)多见。

2.1.4 部分性发作泛化全身性发作 脑电图监测到发作间期痫样放电14例(77.78%)，发作期放电10例(55.56%)，表现为局灶起源后泛化为全面性放电；MRI检查异常15例(83.33%)，病灶多位于颞叶10例(55.56%)和额叶7例(38.89%)，影像学表现以软化灶8例(44.44%)、胶质增生6例(33.33%)多见(图1)。

2.2 PSE患者的卒中类型与癫痫发作类型的关系

脑出血、蛛网膜下腔出血患者全面性强直-阵挛发作的比例为36.36%和55.00%，均高于脑梗死、脑血栓形成患者6.67%和11.11%，而脑梗死、脑血栓形成患者局灶性癫痫发作的比例为60.00%和41.67%，均高于脑出血、蛛网膜下腔出血患者18.18%和15.00%($P<0.05$，表1)。

2.3 PSE患者的卒中类型与癫痫发作时间的关系

脑出血、蛛网膜下腔出血患者早发性癫痫的比例为59.09%和75.00%，均高于脑梗死、脑血栓形成患者的26.67%和27.78%，而脑梗死、脑血栓形成患者迟发性癫痫的比例为73.33%和72.22%，均高于脑出血、蛛网膜下腔出血患者的40.91%和25.00%($P<0.05$，表2)。

2.4 PSE患者不同癫痫发作类型MRI病灶与脑电图痫样放电的定位关系

PSE患者不同癫痫发作类型MRI病灶与脑电图痫样放电定位一致的比例分别为66.67%、70.97%、70.00%、55.56%，差异无统计学意义($P>0.05$，表3)。

2.5 PSE患者不同癫痫发作类型MRI病灶与脑电图痫样放电的侧别关系

PSE患者不同癫痫发作类型MRI病灶与脑电图痫样放电在病灶同侧的比例分别为79.17%、83.87%、80.00%、72.22%，差异无统计学意义($P>0.05$，表4)。

3 讨论

脑卒中后癫痫的发生率约为6.6%，可根据癫痫发作时间分为早发性癫痫与迟发性癫痫，两类癫痫的发病机制、治疗策略及预后存在差异[13, 14]。此外，PSE的发作类型多样，包括全面性强直-阵挛发作、局灶性癫痫发作、复杂部分性发作、部分性发作泛化全身性发作等，且癫痫发作类型与脑卒中的类型、病灶部位密切相关[15]。本研究分析PSE患者癫痫发作类型与脑电图、MRI特征，结果显示，PSE患者癫痫发作类型较为多样，以局灶性癫痫发作占比最高，其次为全面性强直-阵挛发作、复杂部分性发作，部分性发作泛化全身性发作占比较低。本研究显示，全面性强直-阵挛发作患者的脑电图监测到发作间期痫样放电比例较高，MRI检查发现异常比例较高，病灶主要位于颞叶、额叶、顶叶等，影像学表现以软化灶、胶质增生多见，这可能是因为局灶性发作患者的卒中病理损伤多局限于特定脑区，如额叶、颞叶、顶叶等，损伤灶及周围缺血半暗带会形成致痫灶，导致该区域神经元缺血缺氧、钠离子失衡、兴奋性递质堆积，造成电生理活动异常，初始放电仅局限于局部脑区，故表现为局灶性发作，患者多伴随局部肢体抽搐或感觉异常[16]。当卒中病灶位于脑内关键传导通路或损伤范围较大时，局灶性放电可通过神经网络快速扩散至双侧大脑半球，打破全脑的电生理平衡，导致全身强直-阵挛等全面性发作表现。复杂部分性发作说明部分PSE患者的致痫灶位于与意识、认知调控相关的脑区，如颞叶、额叶，发作时除局灶放电外，还伴随意识障碍，这与前述既往研究报道相似。

进一步分析卒中类型与癫痫发作类型、癫痫发作时间的关系，本研究结果显示，脑出血、蛛网膜下腔出血患者全面性强直-阵挛发作的比例均高于脑梗死、脑血栓形成患者，而脑梗死、脑血栓形成患者局灶性癫痫发作的比例均高于脑出血、蛛网膜下腔出血患者，提示卒中类型与癫痫发作类型密切相关，这与既往研究[8]报道相似，说明出血性脑卒中易引发全面性强直-阵挛发作，而缺血性脑卒中易引发局灶性发作。与既往研究[17-19]对比，本研究首次纳入4类卒中亚型，并发现出血性卒中

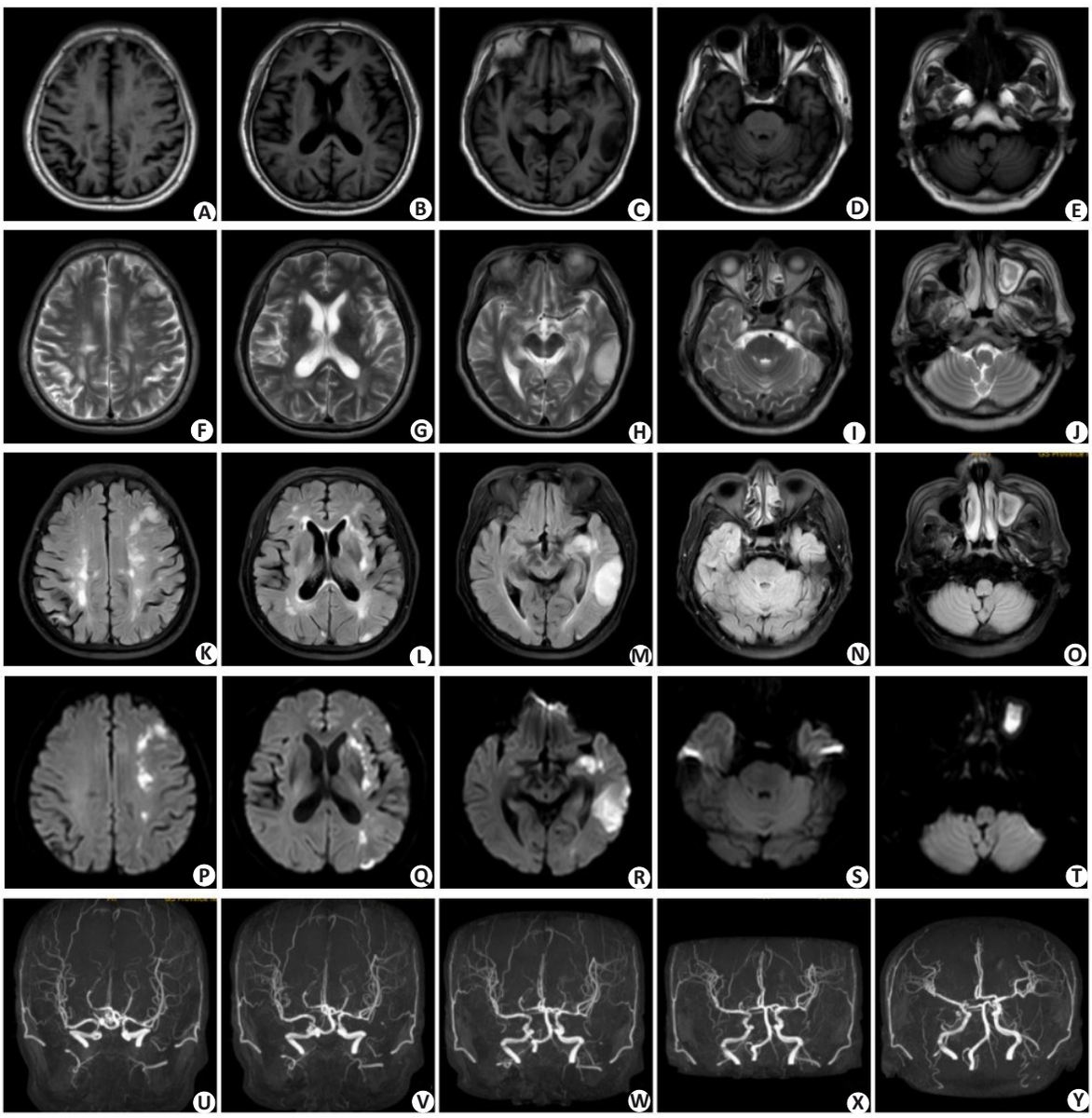

图1 PSE患者, 男, 55岁, MRI提示多发性脑梗死

Fig.1 Images of a 55-year-old male patient with post-stroke epilepsy, MRI findings suggest multiple cerebral infarction. **A-E:** T1WI demonstrat widened and deepened sulci in bilateral cerebral hemispheres and cerebella, narrowed gyri, and multiple patchy abnormal signals in bilateral frontal-parietal lobes, centrum semiovale, periventricular areas, basal ganglia, thalami, thalami, pons, and corpus callosum, showing slightly low or low signals on T1WI; **F-J:** T2WI images reveal patchy and large abnormal signals in the left frontal-parietal-occipital-temporal-insular lobe, periventricular area, basal ganglia, and right frontal lobe, presenting as high signals on T2WI. Bilateral frontal-parietal lobes, centrum semiovale, periventricular areas, basal ganglia, thalami, hippocampi, pons, and corpus callosum show relatively high signals on T2WI. Symmetrically distributed patchy slightly long T1 and long T2 signals are observed in the periventricular white matter of both hemispheres, while the cerebellar signals appear normal; **K-O:** FLAIR images indicate that some lesions in bilateral frontal-parietal lobes, centrum semiovale, periventricular areas, basal ganglia, thalami, hippocampi, pons, and corpus callosum exhibit relatively high signals on FLAIR. Multiple slit-like abnormal signals are seen in both cerebral hemispheres, showing low signals on FLAIR; **P-T:** ADC maps demonstrate low signals in the left frontal-parietal-occipital-temporal-insular lobes, periventricular areas, basal ganglia, and right frontal lobe; **U-Y:** MRA images reveal tortuous courses and coarse contours of bilateral internal carotid arteries, middle cerebral arteries, anterior cerebral arteries, posterior cerebral arteries, basilar artery, and vertebral arteries, with multisegment stenosis. The left vertebral artery is thinner than the right and is faint on the image, and A1 segments of bilateral anterior cerebral arteries share a common trunk originating from the left internal carotid artery.

(脑出血/蛛网膜下腔出血)更易诱发全面性强直-阵挛发作及早发性癫痫,而缺血性卒中(脑梗死/脑血栓形成)以局灶性发作为主,结合电生理与影像数据,出血性卒中致全面性发作的机制不仅与颅内压升高相关,更与血肿分解产物诱发全脑神经元兴奋性阈值降低直接相关,而缺血性卒中的局灶性发作则与半暗带区代谢紊乱导致的局部异常放电局限化密切相关。分析病理机制:脑出血时血肿直接压迫周围脑组织,引发急性脑水肿,造

表1 PSE患者的卒中类型与癫痫发作类型的关系

Tab.1 The relationship between stroke type and epileptic seizure types in patients with PSE [*n*(%)]

Stroke types	Epileptic seizure types			
	Generalized tonic-clonic seizures	Focal seizures	Complex partial seizures	Focal to generalized tonic-clonic seizures
Cerebral infarction (*n*=15)	1(6.67)	9(60.00)	2(13.33)	3(20.00)
Cerebral thrombosis (*n*=36)	4(11.11)	15(41.67)	11(30.56)	6(16.67)
Cerebral hemorrhage (*n*=22)	8(36.36)	4(18.18)	5(22.73)	5(22.73)
Subarachnoid hemorrhage (*n*=20)	11(55.00)	3(15.00)	2(10.00)	4(20.00)
Fisher/χ^2	-	11.223	-	-
P	0.001	0.011	0.283	0.950

PSE: Post-stroke epilepsy.

表2 PSE患者的卒中类型与癫痫发作时间的关系

Tab.2 The relationship between stroke type and epileptic seizure duration in patients with PSE [*n*(%)]

Stroke type	Epileptic seizure duration	
	Early-onset epilepsy	Late-onset epilepsy
Cerebral infarction (*n*=15)	4(26.67)	11(73.33)
Cerebral thrombosis (*n*=36)	10(27.78)	26(72.22)
Cerebral hemorrhage (*n*=22)	13(59.09)	9(40.91)
Subarachnoid hemorrhage (*n*=20)	15(75.00)	5(25.00)
χ^2	15.378	
P	0.002	

表3 PSE患者不同癫痫发作类型MRI病灶与脑电图痫样放电的定位关系

Tab.3 The relationship between lesions on MRI and electroencephalogram epileptiform discharges in patients with different seizure types of PSE [*n*(%)]

Epileptic seizure types	Relationship between lesions on MRI and electroencephalogram epileptiform discharges	
	Consistent localization	Inconsistent localization
Generalized tonic-clonic seizures (*n*=24)	16(66.67)	8(33.33)
Focal seizures (*n*=31)	22(70.97)	9(29.03)
Complex partial seizures (*n*=20)	14(70.00)	6(30.00)
Focal to generalized tonic-clonic seizures (*n*=18)	10(55.56)	8(44.44)
χ^2	1.358	
P	0.715	

表4 PSE患者不同癫痫发作类型MRI病灶与脑电图痫样放电的侧别关系

Tab.4 The relationship between the side lesions located displayed by MRI and electroencephalogram epileptiform discharges among patients with different seizure types of PSE [*n*(%)]

Focal to generalized tonic-clonic seizures	Relationship between the side lesions located displayed by MRI and electroencephalogram epileptiform discharges		
	Discharges on the same side of the lesion	Discharges on the opposite side of the lesion	Discharge on both sides
Generalized tonic-clonic seizures (*n*=24)	19(79.17)	3(12.50)	2(8.33)
Focal seizures (*n*=31)	26(83.87)	1(3.23)	4(12.90)
Complex partial seizures (*n*=20)	16(80.00)	1(5.00)	3(15.00)
Focal to generalized tonic-clonic seizures (*n*=18)	13(72.22)	2(11.11)	3(16.67)
Fisher/χ^2	1.717	-	-
P	0.633	0.595	0.842

成颅内压升高，导致全脑血流灌注不足。而且，血肿的红细胞破裂后释放血红蛋白、铁离子等分解产物，通过氧化应激反应激活小胶质细胞，释放大量炎症因子，直接损伤神经元膜，降低全脑神经元的兴奋性阈值，易诱发全脑范围的异常放电，故脑出血患者全面性强直-阵挛发作比例较高。蛛网膜下腔出血时，血液直接接触大脑皮层表面的神经元，引发广泛的脑血管痉挛，导致皮层广泛缺血缺氧，进一步加剧神经元兴奋性异常，而且，血液成分中的铁血黄素可直接刺激大脑皮层，诱发全脑电活动紊乱，导致全面性强直-阵挛发作。脑梗死与脑血栓形成属于缺血性卒中，病理机制是局部脑血管闭塞导致的脑组织缺血坏死，损伤范围较为局限，致痫灶主要位于缺血半暗带区域，脑缺血导致代谢紊乱、兴奋性递质堆积、抑制性递质减少，引发局部神经元异常放电，但难以扩散至全脑，故局灶性发作的比例较高[20]。在癫痫发作时间上，脑出血、蛛网膜下腔出血患者早发性癫痫的比例高于脑梗死、脑血栓形成患者，而脑梗死、脑血栓形成患者迟发性癫痫的比例较高。与既往研究[9]对比，本研究首次发现，在出血性脑卒中后2周内，脑出血患者处于血肿扩大、脑水肿高峰期，颅内压升高，痉挛导致的皮层广泛缺血缺氧，持续破坏神经元电生理平衡，易诱发早期异常放电，因此早发性癫痫比例较高[21]。随着卒中后2周血肿吸收、水肿消退、痉挛缓解，出血性脑卒中的急性刺激因素减弱，故迟发性癫痫比例降低。另外，有研究报道，在缺血性脑卒中后2周内，脑组织以缺血坏死为主，大量神经元因急性缺血凋亡，难以形成稳定的致痫灶，而在2周后进入恢复期，大脑胶质细胞增生，逐渐形成胶质瘢痕，破坏神经元间的突触联系，导致瘢痕边缘的存活神经元兴奋性异常增高，形成慢性致痫灶[22]，因此缺血性脑卒中的迟发性癫痫比例显著更高[23]。

既往研究大多仅关注脑电图监测或MRI与癫痫发作类型的关联，或仅描述卒中类型与癫痫发作时间的粗浅关系[24-26]，对脑电图放电与MRI病灶定位的一致性及其侧别关联缺乏系统探讨，尤其缺乏针对不同发作类型癫痫患者的影像学特征对比。本研究首次同步分析4类癫痫发作类型的脑电图放电模式与MRI结构病灶的关联，并量化评估二者定位一致性及侧别一致性，结果显示，PSE患者不同癫痫发作类型MRI病灶与脑电图痫样放电定位一致的比例、与脑电图痫样放电在病灶同侧的比例差异无统计学意义，这可能是因为MRI显示的病灶为脑卒中导致的梗死灶或血肿吸收灶，而脑电图监测的痫样放电源于致痫灶，致痫灶通常并非梗死灶或血肿吸收灶本身，而是病灶周围的功能性致痫区[27]。通过对比发现，无论发作类型如何，脑电图放电与MRI病灶的空间一致性无差异，验证了功能性致痫区理论，即致痫灶多位于结构病灶周边的缺血半暗带或胶质瘢痕边缘，而非病灶本身，这一发现解释了为何MRI定位与EEG放电存在偏差。对于局灶性发作患者，致痫灶可能位于缺血半暗带残留的存活神经元区域，或胶质瘢痕边缘的异常神经元群，这些区域虽与结构病灶邻近，但未必完全重合[28]。对于全面性发作患者，致痫灶同样起源于结构病灶同侧的功能性致痫区，只是放电快速扩散至脑区，表现为全面性放电，而MRI仅能显示原发病灶，无法捕捉放电扩散过程，故定位存在偏差。不过，脑电图和MRI仍是临床常用的诊疗工具，脑电图可实时监测痫样放电，明确异常电活动的起源、频率及扩散规律，MRI可明确结构病灶的位置和范围，为致痫灶定位提供解剖学参考[29]。两者结合可更精准地评估致痫灶，为抗癫痫药物选择、手术方案提供依据[30]。

综上所述，PSE患者癫痫发作类型、癫痫发作时间与脑卒中类型密切相关，脑电图能监测痫样放电，MRI有助于病灶定位，为临床诊疗提供参考。本研究也存在一定局限性，样本量较小，且为单中心研究，可能存在选择偏倚；不同卒中类型的亚组样本量不均衡，可能影响统计结果的稳定性；本研究采用长程视频脑电图监测，仍可能遗漏发作频率低的患者痫样放电，尤其对发作间期放电的敏感度有限。未来可开展多中心、大样本前瞻性研究，结合神经影像学技术探索致痫特征。

参考文献：

[1] Galovic M, Ferreira-Atuesta C, Abraira L, et al. Seizures and epilepsy after stroke: epidemiology, biomarkers and management [J]. Drugs Aging, 2021, 38(4): 285-99.

[2] Ren Z, Wen Q, Yan X, et al. Post-stroke epilepsy and risk of all-cause mortality: a systematic review and meta-analysis of cohort studies[J]. Clin Neurol Neurosurg, 2022, 220: 107362.

[3] Zhou J, Fangma YJ, Chen Z, et al. Post-stroke neuropsychiatric complications: types, pathogenesis, and therapeutic intervention[J]. Aging Dis, 2023, 14(6): 2127.

[4] Freiman S, Hauser WA, Rider F, et al. Post-stroke epilepsy: From clinical predictors to possible mechanisms[J]. Epilepsy Res, 2024, 199: 107282.

[5] Zhao LQ, Li JW, Kälviäinen R, et al. Impact of drug treatment and drug interactions in post-stroke epilepsy[J]. Pharmacol Ther, 2022, 233: 108030.

[6] Wen LM, Li R, Wang YL, et al. Electroencephalogram findings in 10 patients with post-stroke epilepsy: a retrospective study[J]. World J Clin Cases, 2024, 12(2): 249-55.

[7] 任行玉, 周志斌, 高玉军. 静息态功能磁共振在颞叶癫痫的应用新进展[J]. 分子影像学杂志, 2021, 44(1): 198-201.

[8] Appavu BL, Temkit MH, Foldes ST, et al. Quantitative electroencephalography after pediatric anterior circulation stroke [J]. J Clin Neurophysiol, 2022, 39(7): 610-5.

[9] Vaher U, Männamaa M, Laugesaar R, et al. General ability and specific cognitive functions are lower in children with epilepsy after perinatal ischemic stroke[J]. Front Stroke, 2024, 3: 1371093.

[10] Tanaka T, Ihara M, Fukuma K, et al. Pathophysiology, diagnosis, prognosis, and prevention of poststroke epilepsy: clinical and research implications[J]. Neurology, 2024, 102(11): e209450.

[11] Keser Z, Buchl SC, Seven NA, et al. Electroencephalogram (EEG) with or without transcranial magnetic stimulation (TMS) as biomarkers for post-stroke recovery: a narrative review[J]. Front Neurol, 2022, 13: 827866.

[12] 张慧如, 陈永明. 卒中后癫痫发作及其发病机制的研究进展[J]. 中国脑血管病杂志, 2020, 17(2): 86-91.

[13] Freiman S, Hauser WA, Rider F, et al. Post-stroke seizures, epilepsy, and mortality in a prospective hospital-based study[J]. Front Neurol, 2023, 14: 1273270.

[14] Cai HP, Feng ZB, Guo R, et al. Risk factors for post-stroke epilepsy and seizures among stroke survivors: a qualitative aggregate analysis of more than 82 000 cases[J]. Postgrad Med J, 2025, 101 (1201): 1135-46.

[15] Dziadkowiak E, Guziński M, Chojdak- Łukasiewicz J, et al. Predictive factors in post-stroke epilepsy: Retrospective analysis[J]. Adv Clin Exp Med, 2021, 30(1): 29-34.

[16] Schubert KM, Dasari V, Oliveira AL, et al. The role of electroencephalography in predicting post-stroke seizures and an updated prognostic model (SeLECT-EEG)[J]. Ann Neurol, 2025, 98 (4): 814-25.

[17] Sinka L, Abraira L, Imbach LL, et al. Association of mortality and risk of epilepsy with type of acute symptomatic seizure after ischemic stroke and an updated prognostic model[J]. JAMA Neurol, 2023, 80(6): 605.

[18] Nandan A, Zhou YM, Demoe L, et al. Incidence and risk factors of post-stroke seizures and epilepsy: systematic review and meta-analysis[J]. J Int Med Res, 2023, 51(11): 03000605231213231.

[19] Feigin VL, Owolabi MO. Pragmatic solutions to reduce the global burden of stroke: a world stroke organization-lancet neurology commission[J]. Lancet Neurol, 2023, 22(12): 1160-206.

[20] Tröscher AR, Gruber J, Wagner JN, et al. Inflammation mediated epileptogenesis as possible mechanism underlying ischemic post-stroke epilepsy[J]. Front Aging Neurosci, 2021, 13: 781174.

[21] Shariff E, Nazish S, Zafar A, et al. Clinical implications of various electroencephalographic patterns in post-stroke seizures. the utility of routine electroencephalogram[J]. Clin EEG Neurosci, 2025, 56 (5): 400-9.

[22] Ferreira-Atuesta C, Döhler N, Erdélyi-Canavese B, et al. Seizures after ischemic stroke: a matched multicenter study[J]. Ann Neurol, 2021, 90(5): 808-20.

[23] Gugger JJ, Walter AE, Diaz R, et al. Association between structural brain MRI abnormalities and epilepsy in older adults[J]. Ann Clin Transl Neurol, 2024, 11(2): 342-54.

[24] Bae J, Clay JL, Thapa BR, et al. Equipment setup and artifact removal for simultaneous electroencephalogram and functional magnetic resonance imaging for clinical review in epilepsy[J]. JoVE, 2023(196). doi: 10.3791/64919..

[25] Nordli DR 3rd, Fives K, Galan F. Portable headband electroencephalogram in the detection of absence epilepsy[J]. Clin EEG Neurosci, 2024, 55(5): 581-5.

[26] Andrews A, Chimalizeni Y, Harrar D, et al. Establishing priorities for epilepsy care and electroencephalogram use in low-resource settings[J]. Am J Trop Med Hyg, 2024, 111(6): 1161-3.

[27] 高丹丹, 巩 顺, 刘锡禹, 等. 立体脑电图引导下的射频热凝毁损技术在难治性癫痫中的应用[J]. 中华神经外科疾病研究杂志, 2024, 18 (6): 33-7.

[28] Xiao FL, Caciagli L, Wandschneider B, et al. Identification of different MRI atrophy progression trajectories in epilepsy by subtype and stage inference[J]. Brain, 2023, 146(11): 4702-16.

[29] Urbach H, Scheiwe C, Shah MJ, et al. Diagnostic accuracy of epilepsy-dedicated MRI with post-processing[J]. Clin Neuroradiol, 2023, 33(3): 709-19.

[30] Rados M, Mouthaan B, Barsi P, et al. Diagnostic value of MRI in the presurgical evaluation of patients with epilepsy: influence of field strength and sequence selection: a systematic review and meta-analysis from the E-PILEPSY Consortium[J]. Epileptic Disord, 2022, 24(2): 323-42.

（编辑：熊一凡）