·临床研究·

12 例 BRG-1/INI-1 缺失型消化系统未分化肿瘤临床病理特征分析

张凯盈[1]，杨政君[2]，赵艺洋[2]，钱政逸[1]，凌逸虹[2]，魏小丽[1]
（1. 中山大学肿瘤防治中心内科，广东 广州 510060；2. 中山大学肿瘤防治中心病理科，广东 广州 510060）

摘　要：【目的】探讨 *SMARCA4*（BRG-1）与 *SMARCB1*（INI-1）缺失型消化系统恶性肿瘤的临床病理学特征、分子图谱、治疗反应及预后，旨在提高对该类罕见且侵袭性强的分子亚型肿瘤的认识。【方法】本研究为单中心回顾性分析。纳入中山大学肿瘤防治中心 2022 年 4 月至 2025 年 12 月期间经病理确诊的 9 例 BRG-1 蛋白，3 例 INI-1 蛋白表达缺失的消化系统恶性肿瘤病例，通过复习临床资料、组织学形态、免疫组织化学和部分病例的二代测序结果，系统总结其临床病理与分子特征，治疗策略及生存结局。【结果】12 例患者中男性 6 例，女性 6 例，中位年龄 62（44~70）岁。9 例为 *SMARCA4* 缺失，3 例为 *SMARCB1* 缺失。肿瘤原发于胃（5 例）、结肠（3 例）、胰腺（1 例），另有 3 例原发灶不明。肿瘤组织学大多表现为未分化癌，1 例表现为低分化癌，细胞呈上皮样，异型性显著。上皮标志物（如 CK-pan）表达常缺失或显著降低，而波形蛋白可为阳性。接受 MMR 状态检测的病例（9 例）均保留错配修复功能（pMMR），Ki-67 增殖指数高［中位数为 80%（60%~90%）］。6 例进行二代测序的病例中，免疫组化与基因突变一致性不佳。检测到的伴随突变包括 *TP53*、*KRAS*、*NRAS* 等，未见胚系突变。所有患者的中位随访时间为 277（55~867）d。9/12 的患者初诊时已为Ⅳ期。3 例接受了治疗的初诊无转移患者中，有 2 例均获得了较长的无复发生存。初诊晚期患者主要接受以铂类为基础的化疗或联合方案，但预后普遍较差，总生存期较短，中位总生存期为 60（45~541）d，范围为（16~867）d，个别接受化疗联合靶向及免疫治疗患者获得了较长的生存期。【结论】*SMARCA4/SMARCB1* 缺失型消化系统未分化肿瘤是一种高度侵袭、预后较差的独特分子亚型，多见于中老年患者，确诊依赖 BRG-1/INI-1 蛋白免疫组化缺失，目前治疗无标准方案，多参照原发部位腺癌的治疗经验。联合免疫及靶向治疗可能有效，需更大样本研究及前瞻性验证。

关键词：BRG-1；INI-1；SWI/SNF 复合体；消化系统未分化肿瘤；临床病理特征
中图分类号：R735　　**文献标志码：**A　　**文章编号：**1672-3554（2026）03-0561-12
DOI：10.11714/jsysu.med.YX20260023

Analysis of Clinicopathological Features in 12 Cases of BRG-1/INI-1-deficient Undifferentiated Tumors of the Digestive System

ZHANG Kaiying[1], YANG Zhengjun[2], ZHAO Yiyang[2], QIAN Zhengyi[1], LING Yihong[2], WEI Xiaoli[1]
（1. Department of Medical Oncology, Sun Yat-Sen University Cancer Center, Guangzhou 510060, China;
2. Department of Pathology, Sun Yat-Sen University Cancer Center, Guangzhou 510060, China）
Correspondence to: WEI Xiaoli, E-mail: weixl@sysucc.org.cn; LING Yihong, E-mail: lingyh@sysucc.org.cn

Abstract:【Objective】To investigate the clinicopathological features, molecular profile, treatment response, and prognosis of *SMARCA4* (BRG-1) and *SMARCB1* (INI-1)-deficient undifferentiated tumors of the digestive system, aiming to enhance the understanding of this rare and highly aggressive molecular subtype.【Methods】This study is a single-center retrospective analysis. We included 9 cases of malignant digestive system tumors with loss of BRG-1 expression and

收稿日期：2026-01-31　　**录用日期：**2026-03-25
作者简介：张凯盈，第一作者，研究方向：消化系统肿瘤转化研究，E-mail：cheungky258@gmail.com；魏小丽，通信作者，副主任医师，E-mail：weixl@sysucc.org.cn；凌逸虹，通信作者，副主任医师，E-mail：lingyh@sysucc.org.cn

3 cases with loss of INI-1 expression, all pathologically confirmed at Sun Yat-sen University Cancer Center between April 2022 and December 2025. By reviewing clinical data, histological morphology, immunohistochemistry and next-generation sequencing (NGS) results from partial cases, we systematically summarized their clinicopathological and molecular characteristics, treatment strategies, and survival outcomes.【Results】 Among the 12 patients, 6 were male and 6 were female, with a median age of 62 (44-70) years. 9 cases exhibited *SMARCA4* deficiency, and 3 cases exhibited *SMARCB1* deficiency. Tumors originated in the stomach (5 cases), colon (3 cases), pancreas (1 case), with the primary site unknown in 3 cases. The histology predominantly showed undifferentiated carcinoma, with 1 case of poorly differentiated carcinoma. The tumor cells were epithelioid with significant atypia. Epithelial markers (e.g. CKpan) were often lost or markedly decreased, while vimentin could be positive. All 9 cases tested for MMR status were mismatch repair proficient (pMMR), and the Ki-67 proliferation index was high [median 80% (60%-90%)]. A discordance was observed between IHC findings and NGS results in the 6 sequenced cases. The NGS profiling revealed frequent co-occurring mutations, including *TP53*, *KRAS*, *and NRAS*, with no germline mutations identified.The median follow-up time was 277 (55-867) days. 9 of the 12 patients presented with stage Ⅳ disease at the time of initial diagnosis. Among 3 newly diagnosed patients without metastasis who received treatment, 2 achieved prolonged recurrence-free survival. Patients with advanced disease at initial diagnosis primarily underwent platinum-based chemotherapy or combination regimens, yet their prognosis was generally poor, with a median overall survival of 60 (45-541) days, ranging from 16 to 867 days. Notably, several patients who received chemotherapy combined with targeted therapy and immunotherapy achieved extended survival.【Conclusion】 *SMARCA4/SMARCB1*-deficient undifferentiated tumor of the digestive system is a distinct molecular subtype characterized by high aggressiveness and poor prognosis, predominantly affecting middle-aged and elderly individuals. Diagnosis relies on the immunohistochemical loss of BRG-1 or INI-1 proteins. While no standard of care currently exists, treatment often refers to regimens for adenocarcinoma of the primary site. Combined immunotherapy and targeted therapy may offer potential benefits, warranting further validation in large-scale prospective studies.

Key words: BRG-1; INI-1; SWI/SNF complex; undifferentiated tumor of the digestive system; clinicopathological features

[J SUN Yat-sen Univ(Med Sci),2026,47(3):561-572]

SWI/SNF染色质重塑复合物是调控基因表达的关键表观遗传机器,在超过20%的癌症中发生突变,与多种恶性肿瘤的发生发展密切相关[1-3]。在正常情况下,其核心ATP酶亚基*SMARCA4*(BRG-1)负责驱动染色质结构的重塑,与支架亚基*SMARCB1*(INI-1)对于维持整个复合物的稳定性至关重要。二者任一功能的丧失,均可导致细胞分化受阻、增殖失控,进而促进肿瘤生成。

SWI/SNF染色质重塑复合物核心亚基*SMARCA4*或*SMARCB1*的功能失活,是驱动一类特定恶性肿瘤的关键分子事件。这类肿瘤虽在总体人群中发生率不高,但恶性程度普遍较高,可发生于全身多个部位,且常呈现低分化或未分化表型,预后较差。*SMARCA4*的缺失可见于约10%~15%的非小细胞肺癌[4],在其他常见上皮性癌中,*SMARCA4*缺失相对低频[5]。在罕见的卵巢高钙血症型小细胞癌(small cell carcinoma of the ovary, hypercalcemic type, SCCOHT)中,*SMARCA4*缺失是其特征性改变,发生率超过95%[6]。*SMARCB1*的缺失是恶性横纹肌样瘤(malignant rhabdoid tumor, MRT)和近端型上皮样肉瘤(proximal-type epithelioid sarcoma, ES)的特征性分子事件,发生率>90%[7],在中枢神经系统肿瘤中,*SMARCB1*的失活也与部分弥漫性中线胶质瘤亚型相关[8]。*SMARCA4*缺失型胸部肉瘤和非小细胞肺癌中位生存期通常少于1年,极易早期复发和转移[9-10],亦有研究表明*SMARCA4*缺失型非小细胞肺癌对铂类化疗敏感性增加[11]。*SMARCB1*缺失型肿瘤如恶性横纹肌样瘤和上皮样肉瘤,同样具有高度侵袭性,传统化疗效果有限,长期生存率低。目前,手术联合强(放)化疗是当前*SMARCA4/SMARCB1*缺失型肿瘤治疗的主要临床策略,但效果不尽如人意[12]。新兴的靶向治疗(如EZH2抑制剂、免疫检查点抑制剂)和基于合成致死的策略(如ATR抑制剂)正在临床前和早期临床试验中进行探索,为改善预后带来了新的希望[13-14]。

在消化道肿瘤中，SWI/SNF复合物核心亚基*SMARCA4*（BRG-1）和*SMARCB1*（INI-1）的功能失活属于相对少见的事件。基于TCGA等大规模基因组数据，其突变频率在结直肠癌中约为2%~4%，胰腺癌中约3~5%，胃癌中约1%~3%，肝细胞癌中约2%~3%[15-18]。尽管总体发生率低，其功能异常与特定分子亚型及不良临床病理特征相关。例如，在胃癌中，*SMARCA4*失活突变富集于基因组不稳定和EBV阳性亚型[19-20]；在结直肠癌中，*SMARCA4*失活突变的功能具有双重性，一项研究显示，*SMARCA4*能通过抑制自噬依赖性氧化应激累积来减轻结肠炎症，从而发挥遏制结直肠肿瘤发生的作用；另有多项研究指出，*SMARCA4*在特定背景下可能表现出促进结直肠癌进展的效应[21-22]。此外，在肝胆胰腺肿瘤中也有*SMARCA4*异常的系统队列研究，提示其可能与肿瘤的去分化状态有关[23]。目前，针对消化系统*SMARCA4/SMARCB1*缺失型肿瘤的基础研究，正聚焦于探索其特有的依赖性（如对特定染色质调节因子的依赖）和免疫微环境特征，以寻找潜在的治疗靶点[24-25]。然而，与发生在其他系统的同类肿瘤相比，消化系统*SMARCA4/SMARCB1*缺失型肿瘤的临床队列研究、分子特征全景图以及针对性治疗策略仍显不足，是未来需要重点填补的研究空白。

根据《世界卫生组织消化系统肿瘤分类》（第5版）的定义[26]，目前仅针对胃癌、结直肠癌及胰腺导管腺癌中的“未分化癌”亚型进行了形态学描述，尚未将*SMARCA4/SMARCB1*缺失型肿瘤明确列为独立的病理实体。与非小细胞肺癌等已建立分子分型并纳入临床诊疗指南的肿瘤不同，该类消化系统肿瘤在诊断标准、临床管理与治疗策略方面缺乏系统性共识。尤其对于初诊无远处转移或已处于晚期的患者，其临床病理演变规律与治疗反应模式尚缺乏系统性总结，这进一步限制了该类肿瘤的规范化诊疗与临床研究进展。

本文回顾性分析中山大学肿瘤防治中心*SMARCA4*（BRG-1）/*SMARCB1*（INI-1）缺失型消化系统肿瘤病例，对其临床病理学特征、分子特征以及治疗方案及预后进行详细描述，以期提高临床医师对该罕见类型消化道系统恶性肿瘤的认识，为手术以及晚期患者的内科治疗疗效评价和预后提供重要信息。

1　材料与方法

1.1　病例临床资料收集

收集中山大学肿瘤防治中心2022年4月至2025年12月，病理诊断为BRG-1或INI-1蛋白表达缺失的消化系统恶性肿瘤连续性病例12例，切片经2位高级职称病理医师阅片，总结患者病理学特征。本研究病例纳入标准为：①有存档的明确病理诊断信息；②原发病灶位于腹腔内或消化系统；③免疫组织化学染色显示癌细胞BRG-1和/或INI-1表达缺失，背景细胞BRG-1和/或INI-1阳性表达；④有完整的临床病理信息。临床分期依据美国癌症联合委员会（American Joint Committee on Cancer，AJCC）发布的TNM分期系统第8版（2017年）进行评估[27]。病理诊断基于以下标准：肿瘤由未分化的圆形或上皮样细胞构成，镜下未见腺癌、上皮内瘤变或神经内分泌肿瘤等明确分化成分，并经免疫组化证实BRG-1和/或INI-1表达缺失。患者临床病史、内镜检查及影像学评估结果，整合自其病史摘要、出入院记录，以及患者提供的既往外院检查报告与影像资料。随访资料通过本院病例数据库获得，随访截至2025年12月31日，总生存期（overall survival，OS）指从确诊至任何原因死亡的时间；无进展生存期（progression-free survival，PFS）指从治疗开始至疾病进展或死亡的时间；无病生存期（disease-free survival，DFS）指从根治术后至疾病复发或死亡的时间。截至末次随访时未发生事件者的生存时间按删失数据处理。本研究获得中山大学肿瘤防治中心伦理委员会批准免知情同意，伦理编号为SL-B2025-060-01。

1.2　免疫组化染色

肿瘤组织标本经缓冲福尔马林溶液固定过夜后，按常规程序进行石蜡包埋以供组织学检查；对于院际会诊的病理切片，采用原单位提供的蜡块或白片，分别进行重切片、HE染色和免疫组织化学标记。免疫组织化学染色在Ventana Benchmark XT（或Ultra）全自动玻片染色系统上完成，所用组织切片为新鲜切取的3 μm厚石蜡切片。所使用的抗体试剂信息如下：广谱细胞角蛋白（Pancytokeratin，AE1/AE3，Zytomed公司，1∶40）、上皮膜抗原（EMA，E29，Dako公司，1∶200）、波形蛋白（Vimentin，V9，Dako公司，1∶100）、结蛋白（Desmin，D33，Dako公

司,1∶250)、细胞角蛋白7(CK7,OV-TL,Bio-Genex公司,1∶1 000)、细胞角蛋白20(CK20,KS20.8,Dako公司,1∶50)、p63(4A4,Zytomed公司,1∶100)、*SMARCB1*(INI1,MRQ-27,Zytomed公司,1∶50)以及*SMARCA4*(BRG1,EPNCIR111A,Abcam公司,1∶100)。此外还包括MLH1(ES05,Agilent公司,1∶50)、MSH2(FE11,Agilent公司,1∶50)、MSH6(EP49,Agilent公司,1∶400)、PMS2(EP51,Agilent公司,1∶50)、HER2(ERBB2,UMAB35,中杉金桥公司,1∶100)和Ki-67(UMAB107,中杉金桥公司,1∶100)。抗原修复参照抗体说明书进行。BRG-1、INI-1、错配修复蛋白和Ki-67的阳性信号定位于细胞核,其余标志物阳性信号定位于细胞质/膜。SWI/SNF亚基表达评估标准如下:INI-1和BRG-1的判读参照既往文献[28],即仅当有活性的肿瘤细胞(避开坏死区域)细胞核完全无着色时,判定为"缺陷或缺失"。背景中的基质成纤维细胞、炎症细胞、血管内皮细胞或正常上皮细胞呈现均匀且强阳性的核染色,作为内对照。若存活肿瘤细胞呈现均一但微弱、仍可识别的染色,且与背景正常细胞的强染色形成对比,则判定为"表达降低"。HER2的判定标准参照CSCO指南[29]。

1.3 分子检测

本研究采用基于肿瘤组织DNA的二代测序(next-generation sequencing, NGS)进行多基因panel检测,数据由本院分子病理实验室依据标准化流程完成。检测基于杂交捕获靶向测序技术,使用覆盖1 021个肿瘤相关基因的商用Panel对肿瘤组织及配对外周血白细胞样本进行建库与双端测序。生物信息学分析参照国际通行流程,使用BWA18(v0.7.12)将测序读段比对至参考基因组(hg38)、通过MuTect19(v1.1.4)识别体细胞单核苷酸变异与小片段插入缺失、采用拷贝数靶向测序分析(CONTRA)软件进行拷贝数变异分析,并利用ANNOVAR20软件进行注释。体细胞突变的判定需满足以下条件:至少被5条高质量测序读段支持(Phred质量值≥30且比对质量值≥30)、无非配对读段偏好性,且变异等位基因频率不低于1%。详细实验步骤与分析策略参见已建立的方法学文献[30]。

1.4 统计分析方法

计量资料进行正态性检验(Shapiro-Wilk)及方差齐性检验(Levene)。符合正态分布且方差齐者以均数±标准差表示;不符合正态分布者以$M(P_{25}\sim P_{75})$表示。计数资料因样本总数小于30,直接用频数(绝对数)描述。所有检验均为双侧检验,$P<0.05$认为差异有统计学意义;P值保留至0.001。实验数据有效位数按同指标最小标准差的首2位非0数字确定,均数/中位数取至相同小数位。

2 结 果

2.1 临床病理特征

①性别和年龄:12例患者中男性6例,女性6例。患者年龄26~74岁,中位年龄62(44~70)岁。②发病部位:5例发生于胃(胃体4例,贲门1例),2例发生于乙状结肠(乙状结肠远端1例),1例发生于横结肠,1例发生于胰腺,3例原发灶不明,并分别转移至腹腔、肝脏、脾脏。③临床表现:患者多以消化道症状就诊,包括进食后腹胀、恶心、腹部疼痛、呕血与黑便等。④辅助检查:11例行腹部CT检查,初诊影像呈现胃肠壁不均匀明显增厚,或局部见软组织肿物形成,可观察到轻中度至明显的不均匀强化,分界不清,部分边缘强化明显(例2;图1A-C)。1例行PET-CT检查(例11),提示阑尾增粗,管壁弥漫性增厚并代谢增高,脾脏高代谢肿块,病灶累及相邻胰尾。8例行胃肠镜检查,分别显示胃窦近幽门处(例1)、贲门、胃体和胃大弯,以及横结肠(例2)、乙状结肠(例9)新生物隆起,表面伴坏死,并侵犯胃窦全周或肠壁全周,致管腔狭窄(图1D-F)。12例患者初诊时临床分期分别处于ⅡA期(3/12)或Ⅳ期(9/12)。12例患者详细临床病理资料见表1。

2.2 组织病理特征

6例在我院有完整手术记录的手术病例(例1~5,例9),大体检查显示胃壁或肠腔内隆起型肿物,平均最大径8.7 cm,范围5.0~12.0 cm,切面灰白色,部分质硬,部分质中(图2A-E)。低倍镜下显示,肿瘤呈浸润性生长,黏膜表面常有溃疡形成,黏膜固有层内见片状分布的异型细胞;肿瘤呈深部浸润性生长,可自黏膜层向深层浸润,穿透黏膜下层与固有肌层,直至浆膜层,即呈透壁性浸润。并可观察到伴随的出血与坏死(图3A)。肿瘤病灶显示局部突破胰腺被膜,并侵犯周围纤维脂肪组织。未见脉管内癌栓,局灶见神经束侵犯。高倍镜下观察,所有病例的肿瘤细胞均显示低至未分化的形态学特征,肿瘤由成片中等至大的圆形上皮样细胞组成

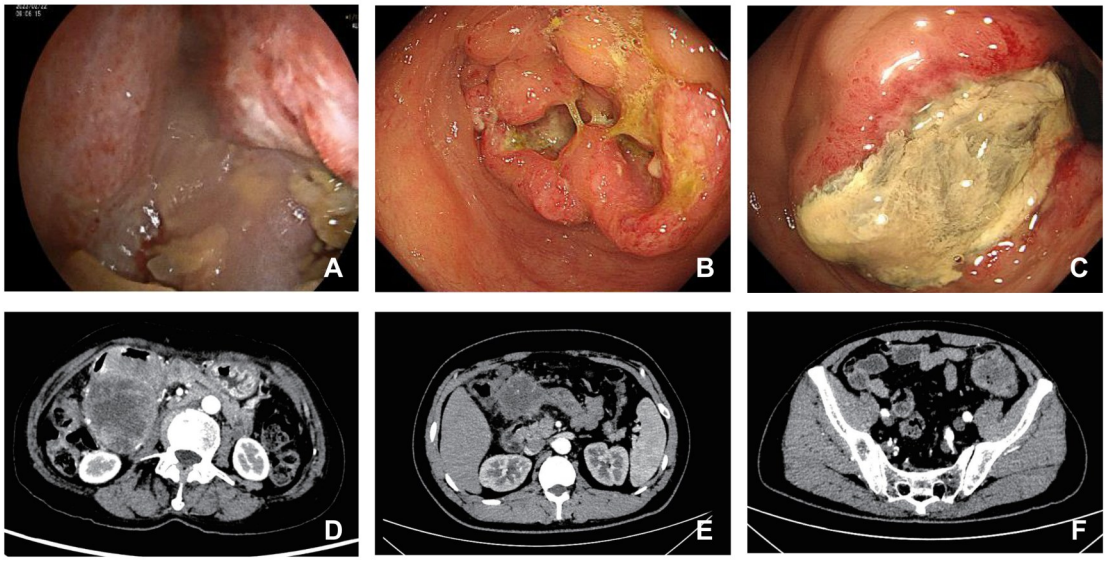

A–C: Endoscopic views showing elevated, necrotic lesions causing luminal stenosis (Case 1, 2, and 9, respectively). D–F: Corresponding axial contrast-enhanced CT images demonstrating heterogeneous soft-tissue thickening with irregular enhancement in the same patients (Case 1, 2, and 9, respectively).

图1　CT影像及胃肠镜辅助检查情况

Fig. 1　Representative imaging and endoscopic findings at initial diagnosis

（图3B），INI-1缺失的3例中有2例局灶区域呈横纹肌样形态，部分呈破骨样巨细胞形态。大部分病例肿瘤细胞胞质丰富，呈淡嗜伊红色、透亮或伊红染色（图3C）；有1例（例7）胞浆较少，淡红染或透亮（图3D）。细胞异型性明显，核染色质呈空泡状，红染，可见明显核仁，核分裂象（1~3个）/10 HPF（图3E）。1例（例9）伴有大片坏死（图3F），1例（例5）伴脉管内癌栓，2例（例5和例6）伴神经束侵犯。此外，7例腹腔及腹膜后、胃周、肠系膜区、髂血管旁、肝门区及腹主动脉旁淋巴结，见癌转移。

2.3　免疫组织化学

全部病例中，9/12例显示BRG-1表达缺失（图3G–L），3/12例存在INI-1表达缺失（图3M–O）；所有病例上皮标志物表达缺失或显著降低，错配修复功能均保留（proficient mismatch repair，pMMR）。在BRG-1缺失的病例中，CK（AE1/AE3）在5/9例中呈阴性，波形蛋白在2/2例中为阳性。2例行P53检测的病例中，例7呈突变型表达模式，70%弥漫强阳性；例9则完全缺失。4例行分化簇（cluster of differentiation，CD）34检测的病例中，2例呈部分阳性，2例为阴性。所有病例的神经内分泌标志物［突触素（synaptophysin，Syn），嗜铬粒蛋白A（chromogranin A，CgA）和CD56］呈现不全阳性表达模式，即不同程度地表达个别神经内分泌标志物，且为局灶或部分阳性。而INI-1缺失的3例病例均阳性表达CK8/18，其中例5：CK（AE1/AE3）阳性，例6：CAM5.2阳性，例8：EMA阳性。与BRG-1缺失病例类似，其神经内分泌标志物表达局限且不完全：例6：Syn（–）、CgA（–），例8：Syn（部分+）。Ki-67阳性指数中位数为80%（60%~90%）；Desmin均为阴性；进行EREBs原位杂交检测的病例结果1例为阳性，11例为阴性。

2.4　分子检测

12例患者中，有6例接受了NGS测序（表2），4例BRG-1缺失的病例中，例2（结肠癌）检测到Ⅰ类变异有*NRAS* p.Q61L，同时检出*SMARCA4* p.E1242、*TSC2* c.1717-1G>A；例4（胃癌）未检出具有明确意义的基因突变；例9（结肠癌）检测显示Ⅰ类变异中*KRAS*与*NRAS*均为野生型，Ⅱ类变异包括*TP53* c.673-2A>G和*APC* p.S1392；例11（原发灶不明）检测到的Ⅰ类变异包括*KRAS* p.G12D，Ⅱ类变异包括*TP53* p.R282W。在2例INI-1缺失的病例中：例5（直肠癌）检出Ⅰ类变异*KRAS* p.G12C，以及Ⅱ类变异*TP53* p.R196*与*FBXW7* p.R465H；例8（原发灶不明）中*KRAS*及*NRAS*均为野生型。所有检测出的变异均为体细胞变异，未发现胚系突变。

表1 12例*SMARCA4*(BRG-1)/*SMARCB1*(INI-1)缺失型消化系统未分化肿瘤患者详细临床病理资料

Table 1 Detailed clinicopathological data of 12 patients with *SMARCA4* (BRG-1)/ *SMARCB1* (INI-1)-deficient undifferentiated tumors of the digestive system

Case No.	Age/sex	Site	Size(cm)	BRG-1	INI-1	TNM stage	Treatment	Follow-up (time/status)
1	72/F	Antrum	8.5*7.5*7.0	-	+	ⅡA	SurgeryAdjuvant Tx: SOX; 1L: Pembro+Ram+Nab-P	11 months, censor
2	26/M	Transverse colon	9.2*7.0*6.0	-	+	ⅡA	Surgery; Adjuvant Tx: mFOLFIRINOX	34 months, alive
3	60/F	Esophagogastric junction	8.5*7.5*2.3	-	+	ⅡA	Surgery; Adjuvant Tx: SOX	13 months, censor
4	49/F	Cardia	9.0*6.0*3.0	-	+	Ⅳ	Palliative resection; 1L:FOLFOX+Sintilimab+Tras; 2L:Ram+Nab-p; Local Tx: BSO; Subsequent Tx: PTX	30 months, alive
5	71/M	Sigmoid colon	12.0*8.0	+	-	Ⅳ	Palliative resection; 1L:FOLFOX+CET+Glecirasib; 2L:BV+CPT-11+Raltitrexed	9 months, alive
6	29/F	Pancreas	unknown	+	-	Ⅳ	Palliative resection; 1L:AG; 2L:NALIRIFOX+Pembro; Local Tx: Radiotherapy; 3L:S-1+Lenvatinib+Pembro	27 months, alive
7	39/F	Corpus	10.0*8.0	-	+	Ⅳ	1L: Pembro+DDP+Nab-P	2 months, death
8	56/M	Peritoneum	unknown	+	-	Ⅳ	1L: FOLFOX	2 months, censor
9	63/M	Sigmoid colon	5.0*5.0*3.0	-	+	Ⅳ	Palliative resection	2 months, censor
10	74/M	Corpus	7.8*7.4	-	+	Ⅳ	Untreated	1 months, censor
11	68/M	Spleen	5.4*4.4	-	+	Ⅳ	TACE	recent case
12	68/F	Liver	8.2*6.7	-	+	Ⅳ	Untreated	recent case

Pembro: pembrolizumab; Ram: ramucirumab; Nab-P: Nab-paclitaxel; BSO: bilateral salpingo-oophorectomy; Tras: trastuzumab; PTX: paclitaxel; CPT-11: irinotecan; CET: cetuximab; BV: bevacizumab; DDP: cisplatin; M: male; F: female.

2.5 治疗过程和随访结果

12例患者中有3例初诊时无远处转移,临床诊断分期为ⅡA期(例1~3),9例初诊时即有远处转移,包括肝转移(例4、6、7、10、12)、腹膜转移(例5、7、8、11)。初诊无明确远处转移的3例患者均在我院接受手术治疗(例1~3),均为R0切除。该3例患者术前均未接受新辅助治疗,2例术后接受辅助治疗。例1(胃癌)行替吉奥辅助治疗1程后出现复发,DFS为2.7个月;一线使用PD-1单抗+雷莫西尤单抗+白蛋白紫杉醇7程后疗效评估为PR,但患者

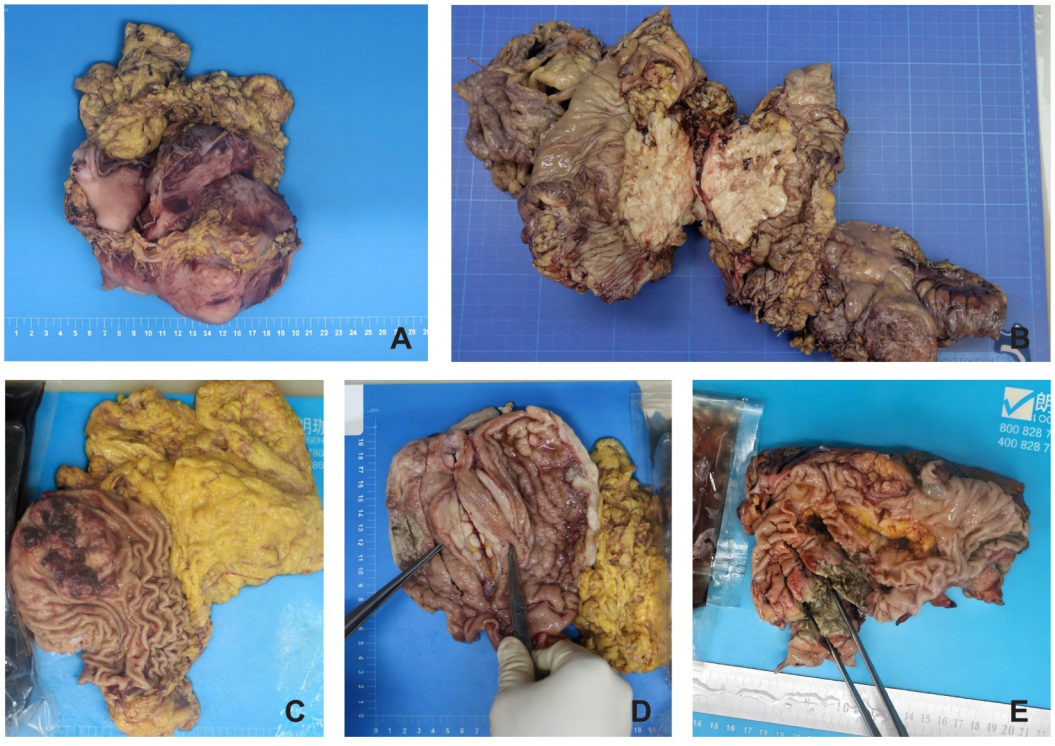

A-C: Early-stage tumors from Cases 1, 2, and 3, respectively. A: A poorly-demarcated, protruding mass located in the gastric antrum. B: A grayish-white cut-surface lesion arising from the transverse colon. C-D: Ulceroinfiltrative tumors at the gastroesophageal junction (Cases 3 and 4, respectively). E: A stenosing, circumferential tumor in the sigmoid colon (Case 9). Cases 4 and 9 underwent palliative resection for metastatic disease.

图2　外科手术切除的大体标本

Fig. 2　Gross specimens from surgical resection

因经济要求停用雷莫西尤，改为PD-1+阿帕替尼方案，3程后进展，PFS为6.1个月，截至末次随访，患者自确诊起总生存期超过11个月。例2（结肠癌）术后行mFOLFIRINOX，术后无病生存至今，RFS已持续32个月。例3（胃癌）术后执行SOX方案2程，由于耐受差改为替吉奥单药2程，截至末次随访，患者未出现复发进展，RFS为12个月。初诊时有远处转移的9例中，3例在手术后接受姑息治疗（例4~6），2例直接接受姑息治疗（例7、8），1例仅接受手术治疗（例9），1例接受介入治疗（例11），2例未接受治疗（例10、12）。姑息手术患者中，例4因胃出血接受贲门癌切除术后予FOLFOX+信迪利单抗+曲妥珠单抗方案辅助治疗，因免疫性肠炎改用雷莫西尤+白紫方案，PFS为17个月，卵巢转移后行双侧卵巢切除术+腹腔热灌注化疗。例5术后行西妥昔单抗+戈来雷赛+FOLFOX，7程后PD，改为贝伐珠单抗+伊立替康+雷替曲塞方案，一线治疗PFS为3.1个月，二线治疗随访至今。胰腺癌病例（例6）一线接受吉西他滨+白蛋白+紫杉醇方案治疗，一线治疗PFS为7个月，二线使用帕博利珠单抗联合NALIRIFOX方案治疗，并行2次重离子局部放疗，二线PFS为1个月，三线行S1+仑伐替尼+帕博利珠单抗方案，三线PFS为2个月。3例胃癌（例4、7、8）病例一线治疗以铂类为基础。接受介入的患者治疗方式为近期接受TACE术（脾动脉造影术+化疗栓塞术），目前仍在随访中。

12例患者中位随访时间为277（55~867）d，初诊早期患者RFS为82 d（例1），另外2例均获得了较长的无复发生存；初诊晚期患者一线中位PFS为178（63~355）d，范围为（20~500）d，中位OS为60（45~541）d，范围为（16~867）d。例7（胃癌）的PFS最短，仅20 d，例2（结肠癌）最长，末次随访时间距开始治疗953 d，至今随访中，无复发转移。

3　讨论

本队列报道了一组罕见病例的分析，探讨*SMARCA4*（BRG-1）/ *SMARCB1*（INI-1）缺失型消化系统未分化肿瘤的临床病理特征、分子背景以及

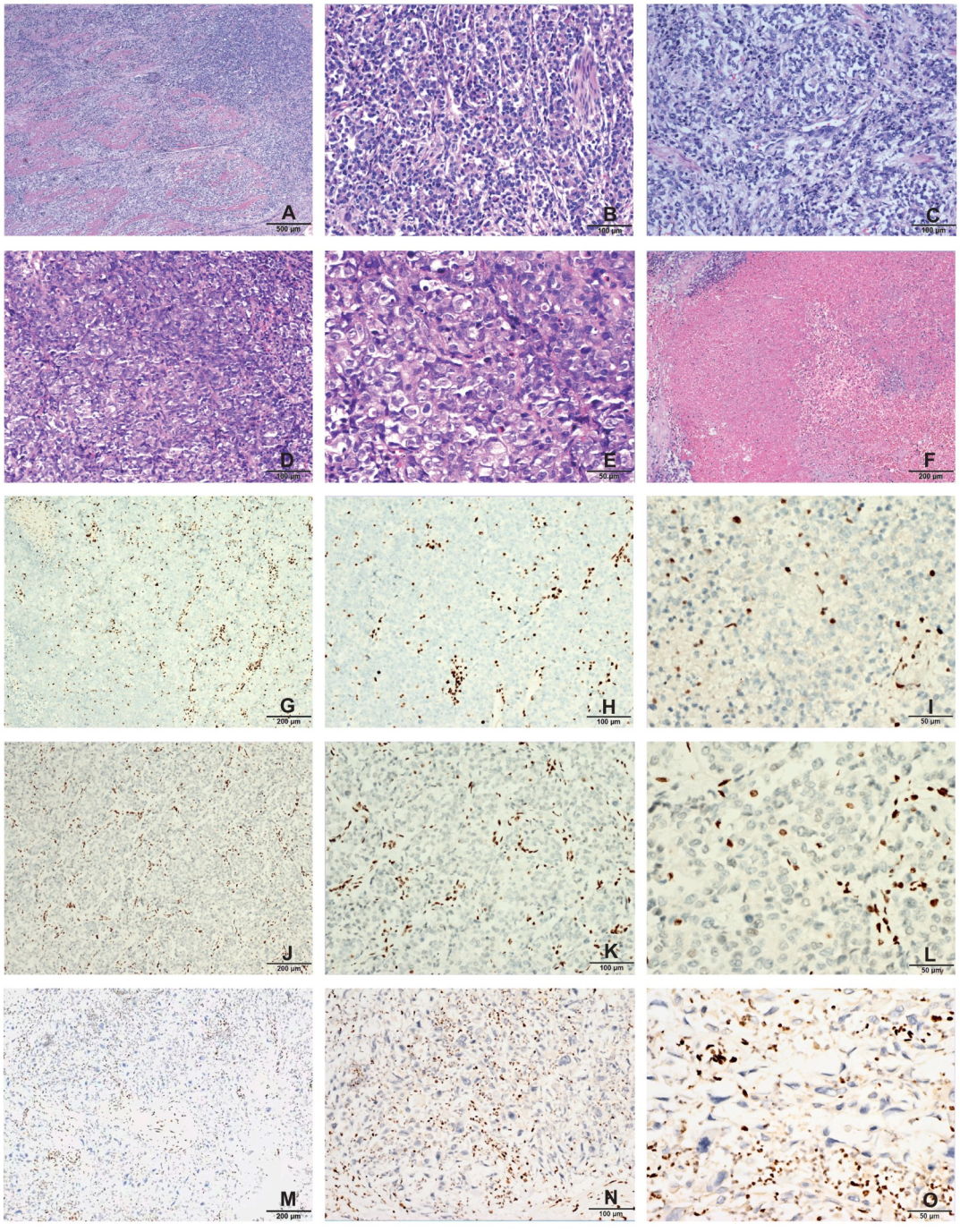

A: HE staining at low-magnification shows involvement of the gastric wall serosa and esophageal wall adventitia (Case 4), scale bar =500 μm. B-F: HE staining at high-magnification. B, C, D : scale bar =100 μm; E: scale bar=50 μm; F:scale bar=200 μm. B: Undifferentiated, composed of sheets of medium to large round epithelioid cells (Case 4). C: Cells with abundant cytoplasm, appearing faintly eosinophilic, clear, or eosinophilic (Case 4). D: Cells with scant cytoplasm, pale pink or clear (Case 7). E: Mitotic figures (1-3)/10 HPF (Case 7). F: Extensive necrosis (Case 9). G-O: Immunohistochemistry. G-I: BRG-1 negative (Case 3). J-L: BRG-1 negative (Case 4). M-O: INI-1 negative (Case 5). G, J, M : scale bar =200 μm; H, K, N: scale bar=100 μm; I, L, O: scale bar=50 μm.

图3 *SMARCA4*(BRG-1)/*SMARCB1*(INI-1)缺失型消化系统未分化肿瘤的病理学特征

Fig. 3 Pathological features of digestive system *SMARCA4*(BRG-1)/*SMARCB1*(INI-1)-deficient undifferentiated tumors

表2　6例*SMARCA4*（BRG-1）/*SMARCB1*（INI-1）缺失型消化系统未分化肿瘤患者DNA-NGS分子检测资料

Table 2　DNA-NGS molecular findings in 6 patients with *SMARCA4*（BRG-1）/*SMARCB1*（INI-1）-deficient undifferentiated tumors of the digestive system

Case No.	Sex	Primary site	BRG-1/INI-1 status	Class Ⅰ variants	Other alterations	Germline mutation
2	M	Transverse colon	BRG-1 loss	*NRAS* p.Q61L	*SMARCA4* p.E1242；*TSC2* c.1717-1G>A	-
4	F	Gastric antrum	BRG-1 loss	-	-	-
5	M	Rectum	INI-1 loss	*KRAS* p.G12C	*TP53* p.R196*；*FBXW7* R465H	-
8	M	Unknown	INI-1 loss	-	-	-
9	M	Sigmoid colon	BRG-1 loss	-	*TP53* c.673-2A>G；*APC* p.S1392	-
11	M	Unknown	BRG-1 loss	*KRAS* p.G12D	*TP53* p.R282W；*KRAS* amplification；*SMARCA4* loss	-

M：male；F：female.

治疗反应。*SMARCA4*缺失型肿瘤可发生于多部位和多脏器，易被误诊为其他类型的高级别未分化肿瘤或肉瘤[31]，其中，多发生于人原发性非小细胞肺癌[32]，在非小细胞肺癌细胞系中，*SMARCA4*缺失突变可与*KRAS*、LKB1、*NRAS*、CDKN2A和*TP53*突变共存[33]。*SMARCB1*通过双等位基因突变失活，包括缺失、无义、错义和移码突变，该突变失活存在于98%恶性横纹肌样肿瘤中，这类侵袭性极强的肿瘤主要发生在婴幼儿的大脑、肾脏和其他软组织中；此外，还可见于家族性神经鞘瘤病、小细胞肝母细胞瘤、未分化肉瘤等肿瘤[34]。在所有癌症中，有1.4%含有*SMARCB1*改变（AACR project GENIE cohort v11.0中发现的84 646份样本中有1 152份存在变体）[35]。

在本研究中，*SMARCA4/SMARCB1*缺失型消化系统未分化肿瘤好发于中老年人[中位年龄62（44～70）岁]，与既往消化系统*SMARCA4/SMARCB1*缺失型未分化癌报道的中位年龄（64岁）基本一致，男女发病率相当（各6例），与部分研究提示的轻度男性（7/9例）优势不同[36-38]。在发病部位分布上，胃是最常见的原发部位（5/12），其余病例分布于结肠（3/12）、胰腺（1/12）等部位，另有3例原发灶不明。既往文献亦有胆囊原发*SMARCA4/SMARCB1*缺失型未分化癌的个案报道，但本队列中未收集到胆囊来源病例，可能与本中心病例来源构成有关，且胆囊未分化癌在既往临床实践中常按低分化腺癌处理，未常规进行SWI/SNF相关蛋白检测，可能导致潜在病例被低估[39-40]。患者多以腹胀、腹痛、黑便等消化道症状就诊，初诊时多数已属晚期，其中9/12的病例在确诊时已伴有远处转移（Ⅳ期）。影像学检查（如CT）是重要的辅助诊断手段，常显示胃肠壁不均匀增厚或巨大软组织肿块，伴有不均匀强化及边界不清，胃肠镜也可观察到肿瘤强烈的局部侵袭性。肿瘤常侵犯胃窦全周或肠壁全周，导致管腔狭窄，这是患者出现消化道梗阻症状（如腹胀、进食困难）的直接原因。这种弥漫性浸润生长的模式，与影像学上显示的胃肠壁不均匀增厚、僵硬相印证。这些影像与内镜表现也提示了*SMARCA4/SMARCB1*缺失型消化系统未分化肿瘤恶性程度高，进展较快。提示胃肠镜检查下若发现巨大、质脆、表面坏死且伴有管周浸润性生长导致狭窄的隆起性病变，常规活检因肿瘤分化极差而难以明确分类时，可有目的地加做BRG-1和INI-1等SWI/SNF复合物相关蛋白的免疫组织化学检测，从而避免误诊，实现精准诊断。

在本队列的12例样本中，*SMARCA4/SMARCB1*缺失型消化系统未分化肿瘤主要组织学亚型为未分化癌。其典型的病理学特征包括未分化的上皮样细胞形态、SWI/SNF亚基蛋白表达缺失伴随上皮标志物丢失、高增殖活性[Ki-67指数中位数80%（60%~90%）]以及高度的侵袭转移潜力。值得注意的是，与既往文献强调横纹肌样形态不同[41]，本研究中仅少数病例局灶呈现该特征，部分病例可见破骨样巨细胞，横纹肌样形态可能只是SWI/SNF复合物失效后，细胞骨架和蛋白合成紊乱所产生的形态学副产物，而非其生物学本质。由染色质重塑失

调驱动的细胞身份丧失,更普遍地表现为未分化上皮样细胞形态。同时,肿瘤的侵袭性本质在其组织学上有充分体现,所有病例均显示广泛的浸润性生长,常伴深部侵袭、脉管内癌栓、神经束侵犯以及大面积坏死等高危特征,这些发现共同构成了其预后差的病理学基础。

免疫组化检测蛋白缺失与NGS测序检测基因突变或缺失的一致性不佳,结果证实,免疫组化检测BRG-1/INI-1蛋白表达缺失是诊断*SMARCA4/SMARCB1*缺失型肿瘤高度可靠且实用的手段。在本队列所有6例经IHC确诊为BRG1/INI-1蛋白完全缺失、接受了分子检测的病例中,NGS仅在2例中检测到相关分子事件,1例检测到相应的*SMARCA4*基因致病性突变(p.E1242),1例检测结果显示*SMARCA4*缺失(拷贝数为1.41)。这可能是因为另一个等位基因发生了NGS未检出的失活事件,例如点突变或小插入缺失,或是启动子区域或调控元件被异常甲基化或组蛋白修饰所"关闭",这一现象与既往研究报道相符[3, 41-43],凸显了IHC作为蛋白功能水平直接检测工具的稳定性:即便因技术局限性(如检测Panel未完全覆盖基因大片段缺失、复杂重排或表观遗传沉默等)导致NGS未能检出突变,BRG-1/INI-1蛋白的完全缺失也可为分子亚型的诊断提供决定性依据[44]。因此,对于形态学提示的高级别未分化肿瘤,IHC检测应作为一线筛查方法。其优势在于成本相对较低、技术普及度高、报告周期短,能直接反映导致肿瘤发生的功能性蛋白失活这一终极环节。在IHC结果为不明确的"表达降低"而非"完全缺失"时,NGS测序结果有助于明确其分子意义;同时,NGS测序能够全面揭示伴随的基因突变谱(如本研究检出的*TP53*,*KRAS*等),为理解肿瘤异质性、探索潜在的治疗靶点及预后判断提供至关重要的补充信息。

*SMARCA4/SMARCB1*缺失型消化系统未分化肿瘤需要鉴别诊断的肿瘤类型分为其他SWI/SNF复合物缺失型肿瘤和形态学相似的非SWI/SNF缺失型肿瘤,后者主要包括以下几类:①高级别神经内分泌癌,通常弥漫性强阳性表达2种以上的神经内分泌标志物,如Syn、胰岛素瘤相关蛋白1和CgA。与其相比,虽然*SMARCA4*缺失型肿瘤可局灶表达Syn等神经内分泌标志物,但其典型特征为表达不全或呈局灶弱阳性。②间叶源性肿瘤中,胃肠道间质瘤特征性表达CD117和胃肠道间质瘤1号蛋白;横纹肌肉瘤表达骨骼肌特异性标志物,如肌源性分化因子1、肌生成素和结蛋白。③侵袭性淋巴瘤中,浆母细胞淋巴瘤表达CD138、MUM1;ALK阳性大B细胞淋巴瘤有ALK蛋白阳性及相应的基因易位。系统性鉴别诊断至关重要,因其结果直接决定临床治疗路径。将*SMARCA4/SMARCB1*缺失型肿瘤误诊为高级别神经内分泌癌、胃肠道间质瘤或淋巴瘤,将导致患者接受完全无效的标准化疗或靶向方案(如铂类联合依托泊苷;伊马替尼或CHOP方案),从而延误治疗并可能加重毒性。反之,明确诊断有助于筛选患者进入针对SWI/SNF缺失的临床试验(如EZH2抑制剂、免疫治疗),或至少避免采用对其可能无效的传统治疗,是实现精准医疗的基础。

在本队列中,治疗模式主要为传统经验性化疗,方案选择基于原发器官(胃、肠和胰腺)的常规指南,可能并非该分子亚型的最优策略,其系统性治疗方案仍有待进一步探索。在本队列中,多数患者接受以铂类为基础的经验性化疗。具体而言,胃癌患者多采用含铂多药方案,其中3例在一线治疗中联合了PD-1抑制剂(分别与雷莫西尤单抗、顺铂+白蛋白紫杉醇、或FOLFOX+曲妥珠单抗联用)。个别病例的预后特征为未来治疗方向提供了重要线索。首先,在局限性(初诊无转移)患者中,根治性手术可实现长期无复发生存,强调了早期诊断与手术干预在本病管理中的根本地位。其次,一例HER2阳性晚期患者在化疗基础上联合靶向治疗(曲妥珠单抗)及免疫检查点抑制剂(PD-1抑制剂)后,获得了本队列中最长的生存期,提示针对特定驱动基因的精准联合治疗可能显著改善部分患者的生存结局。上述观察与既往关于*SMARCA4*缺陷性胸部肿瘤的研究相呼应。有研究指出,基于*SMARCA4*缺陷所致的高肿瘤突变负荷,一线采用免疫检查点抑制剂联合化疗较单纯化疗可显著延长无进展生存期(mPFS:26.8 *vs.* 2.73个月,P=0.043 7)[45]。本队列中HER2阳性病例的长生存表现,结合已知的免疫与化疗协同增效机制,共同提示未来应致力于探索基于生物标志物的个体化治疗策略,尤其是免疫治疗联合化疗或靶向药物的组合方案,以期突破传统经验性治疗的局限,改善该分子亚型患者的整体预后[46-47]。

本研究的不足之处:首先它是一项单中心的回顾性分析。由于*SMARCA4*(BRG-1)/*SMARCB1*

（INI-1）缺失型消化系统肿瘤较为罕见，总样本量（n=12）以及各亚型（BRG-1缺失9例，INI-1缺失3例）的患者数量较少，限制了研究结果的外推性和普遍性。研究中仅有部分患者（6/12）进行了分子检测，分子突变类型免疫组化结果与治疗方案及预后的相关性，仍需更大样本量的研究加以验证。队列中化疗、免疫治疗药物的种类、化疗方案的具体组合以及治疗线数存在一定差异。这种异质性可能掩盖了特定药物或方案的优势。未来，针对*SMARCA4*（BRG-1）/*SMARCB1*（INI-1）缺失型消化系统肿瘤这一临床难题，可开展前瞻性多中心临床试验，通过标准化设计积累高质量循证证据，以建立其治疗规范。

参考文献

[1] Kadoch C, Hargreaves DC, Hodges C, et al. Proteomic and bioinformatic analysis of mammalian SWI/SNF complexes identifies extensive roles in human malignancy[J]. Nat Genet, 2013, 45(6): 592-601.

[2] Valencia AM, Sankar A, van der Sluijs PJ, et al. Landscape of mSWI/SNF chromatin remodeling complex perturbations in neurodevelopmental disorders[J]. Nat Genet, 2023, 55(8): 1400-1412.

[3] Malone HA, Roberts CWM. Chromatin remodellers as therapeutic targets[J]. Nat Rev Drug Discov, 2024, 23(9): 661-681.

[4] Herpel E, Rieker RJ, Dienemann H, et al. SMARCA4 and SMARCA2 deficiency in non-small cell lung cancer: immunohistochemical survey of 316 consecutive specimens[J]. Ann Diagn Pathol, 2017, 26: 47-51.

[5] Kadoch C, Crabtree GR. Mammalian SWI/SNF chromatin remodeling complexes and cancer: mechanistic insights gained from human genomics[J]. Sci Adv, 2015, 1(5): e1500447.

[6] Wens F, Hulsker CCC, Fiocco M, et al. Small cell carcinoma of the ovary, hypercalcemic type (SCCOHT): patient characteristics, treatment, and outcome-a systematic review[J]. Cancers (Basel), 2023, 15(15):3794.

[7] Cooper GW, Hong AL. SMARCB1-deficient cancers: novel molecular insights and therapeutic vulnerabilities[J]. Cancers (Basel), 2022, 14(15):3645.

[8] Mackay A, Burford A, Carvalho D, et al. Integrated molecular meta-analysis of 1, 000 pediatric high-grade and diffuse intrinsic pontine glioma[J]. Cancer Cell, 2017, 32(4): 520-537.

[9] Le Loarer F, Watson S, Pierron G, et al. SMARCA4 inactivation defines a group of undifferentiated thoracic malignancies transcriptionally related to BAF-deficient sarcomas[J]. Nat Genet, 2015, 47(10): 1200-1205.

[10] Liang X, Gao X, Wang F, et al. Clinical characteristics and prognostic analysis of SMARCA4-deficient non-small cell lung cancer[J]. Cancer Med, 2023, 12(13): 14171-14182.

[11] Bell EH, Chakraborty AR, Mo X, et al. SMARCA4/BRG1 is a novel prognostic biomarker predictive of cisplatin-based chemotherapy outcomes in resected non-small cell lung cancer[J]. Clin Cancer Res, 2016, 22(10): 2396-2404.

[12] Perret R, Chalabreysse L, Watson S, et al. SMARCA4-deficient thoracic sarcomas: clinicopathologic study of 30 cases with an emphasis on their nosology and differential diagnoses[J]. Am J Surg Pathol, 2019, 43(4): 455-465.

[13] Gastberger K, Fincke VE, Mucha M, et al. Current molecular and clinical landscape of ATRT - the link to future therapies[J]. Cancer Manag Res, 2023, 15: 1369-1393.

[14] Gounder M, Schöffski P, Jones RL, et al. Tazemetostat in advanced epithelioid sarcoma with loss of INI1/SMARCB1: an international, open-label, phase 2 basket study[J]. Lancet Oncol, 2020, 21(11): 1423-1432.

[15] Pugh TJ, Bell JL, Bruce JP, et al. AACR Project GENIE: 100, 000 cases and beyond[J]. Cancer Discov, 2022, 12(9): 2044-2057.

[16] Cornish AJ, Gruber AJ, Kinnersley B, et al. The genomic landscape of 2,023 colorectal cancers[J]. Nature, 2024, 633(8028): 127-136.

[17] Saito-Adachi M, Hama N, Totoki Y, et al. Oncogenic structural aberration landscape in gastric cancer genomes[J]. Nat Commun, 2023, 14(1): 3688.

[18] Varghese AM, Perry MA, Chou JF, et al. Clinicogenomic landscape of pancreatic adenocarcinoma identifies KRAS mutant dosage as prognostic of overall survival[J]. Nat Med, 2025, 31(2): 466-477.

[19] The Cancer Genome Atlas Research Network. Comprehensive molecular characterization of gastric adenocarcinoma[J]. Nature, 2014, 513(7517): 202-209.

[20] Shi D, Yang Z, Cai Y, et al. Research advances in the molecular classification of gastric cancer[J]. Cell Oncol (Dordr), 2024, 47(5): 1523-1536.

[21] Liu M, Sun T, Li N, et al. BRG1 attenuates colonic inflammation and tumorigenesis through autophagy-dependent oxidative stress sequestration[J]. Nat Commun, 2019, 10(1): 4614.

[22] Yan X, Han D, Chen Z, et al. RUNX2 interacts with BRG1 to target CD44 for promoting invasion and migration of colorectal cancer cells[J]. Cancer Cell Int, 2020, 20: 505.

[23] Yavas A, Ozcan K, Adsay NV, et al. SWI/SNF complex-deficient undifferentiated carcinoma of the pancreas: clinicopathologic and genomic analysis[J]. Mod Pathol,

2024, 37(11): 100585.
[24] Ma P, Pan Y, Yang F, et al. KLF5-modulated lncRNA NEAT1 contributes to tumorigenesis by acting as a scaffold for BRG1 to silence GADD45A in gastric cancer[J]. Mol Ther Nucleic Acids, 2020, 22: 382-395.
[25] Hozumi C, Iizuka A, Ikeya T, et al. Impact of mutations in subunit genes of the mammalian SWI/SNF complex on immunological tumor microenvironment[J]. Cancer Genomics Proteomics, 2024, 21(1): 88-101.
[26] WHO Classification of Tumours Editorial Board. Digestive system tumours: WHO classification of tumours, 5th edition, volume 1[M/OL]. Lyon: International Agency for Research on Cancer, 2019[2026-01-31]. https://publications.iarc.who.int/Book-And-Report-Series/Who-Classification-Of-Tumours/Digestive-System-Tumours-2019.
[27] Amin MB, Edge SB, Greene FL, et al. AJCC cancer staging manual (8th ed.)[M]. New York: Springer, 2017.
[28] Strehl JD, Wachter DL, Fiedler J, et al. Pattern of SMARCB1 (INI1) and SMARCA4 (BRG1) in poorly differentiated endometrioid adenocarcinoma of the uterus: analysis of a series with emphasis on a novel SMARCA4-deficient dedifferentiated rhabdoid variant[J]. Ann Diagn Pathol, 2015, 19(4): 198-202.
[29] Wang FH, Zhang XT, Li YF, et al. The Chinese Society of Clinical Oncology (CSCO): clinical guidelines for the diagnosis and treatment of gastric cancer, 2021[J]. Cancer Commun (Lond), 2021, 41(8): 747-795.
[30] Cibulskis K, Lawrence MS, Carter SL, et al. Sensitive detection of somatic point mutations in impure and heterogeneous cancer samples[J]. Nat Biotechnol, 2013, 31(3): 213-219.
[31] Mardinian K, Adashek JJ, Botta GP, et al. SMARCA4: implications of an altered chromatin-remodeling gene for cancer development and therapy[J]. Mol Cancer Ther, 2021, 20(12): 2341-2351.
[32] Fukuoka J, Fujii T, Shih JH, et al. Chromatin remodeling factors and BRM/BRG1 expression as prognostic indicators in non-small cell lung cancer[J]. Clin Cancer Res, 2004, 10(13): 4314-4324.
[33] Medina PP, Romero OA, Kohno T, et al. Frequent BRG1/SMARCA4-inactivating mutations in human lung cancer cell lines[J]. Hum Mutat, 2008, 29(5): 617-622.
[34] Wilson BG, Roberts CW. SWI/SNF nucleosome remodellers and cancer[J]. Nat Rev Cancer, 2011, 11(7): 481-492.
[35] AACR Project GENIE Consortium. AACR Project GENIE: powering precision medicine through an international consortium[J]. Cancer Discov, 2017, 7(8): 818-831.
[36] 朱培培, 李新星, 刘佳涵, 等. 胃肠道SMARCA4缺失性未分化癌9例临床病理学分析[J]. 中华病理学杂志, 2022, 51(9): 868-874.
Zhu PP, Li XX, Liu XH, et al. SMARCA4-deficient undifferentiated carcinoma of the gastrointestinal tract: a clinicopathological and immunohistochemical study of 9 cases[J]. Chin J Pathol, 2022, 51(9): 868-874.
[37] 赵雪莲, 孟丽丽, 章琼燕, 等. SWI/SNF复合体缺失胃肠道肿瘤36例临床病理学分析[J]. 中华病理学杂志, 2024, 53(3): 269-275.
Zhao XL, Meng LL, Zhang QY, et al. Gastrointestinal tumors with SWI/SNF complex deficiency: a clinicopathological analysis of 36 cases[J]. Chin J Pathol, 2024, 53(3): 269-275.
[38] Ohta R, Yamamoto N, Tanaka K, et al. Clinical characteristics and outcomes of SMARCA4-mutated or deficient malignancies: a systematic review of case reports and series[J]. Cancers (Basel), 2025, 17(16): 2675.
[39] 郭珊珊, 左晓丽, 曹璐璐, 等. 原发性SMARCA4缺失的胆囊肉瘤一例[J]. 中华肝胆外科杂志, 2021, 27(8): 623-625.
Guo SS, Zuo XL, Cao LL, et al. Primary SMARCA4-deficient gallbladder sarcoma: a case report[J]. Chin J Hepatobiliary Surg, 2021, 27(8): 623-625.
[40] Deng XX, Yang XH. Primary undifferentiated gallbladder carcinoma with SMARCA4 deletion: a case report and review of the literature[J]. Int J Surg Pathol, 2024, 32(5): 1017-1023.
[41] Chang B, Sheng W, Wang L, et al. SWI/SNF complex-deficient undifferentiated carcinoma of the gastrointestinal tract: clinicopathologic study of 30 cases with an emphasis on variable morphology, immune features, and the prognostic significance of different SMARCA4 and SMARCA2 subunit deficiencies[J]. Am J Surg Pathol, 2022, 46(7): 889-906.
[42] Wang X, Wang Y, Xie M, et al. Hypermethylation of CDKN2A CpG island drives resistance to PRC2 inhibitors in SWI/SNF loss-of-function tumors[J]. Cell Death Dis, 2024, 15(11): 794.
[43] Nakazato H, Takeshima H, Kishino T, et al. Early-stage induction of SWI/SNF mutations during esophageal squamous cell carcinogenesis[J]. PLoS One, 2016, 11(1): e0147372.
[44] Dermawan JK, Singer S, Tap WD, et al. The genetic landscape of SMARCB1 alterations in SMARCB1-deficient spectrum of mesenchymal neoplasms[J]. Mod Pathol, 2022, 35(12): 1900-1909.
[45] Lin Y, Yu B, Sun H, et al. Promising efficacy of immune checkpoint inhibitor plus chemotherapy for thoracic SMARCA4-deficient undifferentiated tumor[J]. J Cancer Res Clin Oncol, 2023, 149(11): 8663-8671.
[46] Wang D, Wang J, Zhou D, et al. SWI/SNF complex genomic alterations as a predictive biomarker for response to immune checkpoint inhibitors in multiple cancers[J]. Cancer Immunol Res, 2023, 11(5): 646-656.
[47] Botta GP, Kato S, Patel H, et al. SWI/SNF complex alterations as a biomarker of immunotherapy efficacy in pancreatic cancer[J]. JCI Insight, 2021, 6(18): e150453.

(编辑 黄子芸)