·临床研究·

术后FLAIR血管高信号征分布位置预测急性缺血性脑卒中患者血管内取栓术后功能结局的价值

蔡若寒，沈咣辰，褚　玥，马　高，鲁珊珊，施海彬，刘　圣，吴飞云*

南京医科大学第一附属医院放射科，江苏　南京　210029

［摘　要］ **目的：**研究急性缺血性脑卒中（acute ischemic stroke，AIS）患者术后液体衰减反转恢复序列（fluid-attenuated inversion recovery，FLAIR）血管高信号征（FLAIR vascular hyperintensity，FVH）与梗死区域的位置分布关系以及在预测AIS患者血管内取栓术（endovascular thrombectomy，EVT）后神经功能结局中的价值。**方法：**回顾性分析2017年7月—2025年4月180例在本中心接受EVT的AIS患者临床及影像资料。根据弥散加权成像（diffusion-weighted imaging，DWI）病灶及FVH关系，将所有病例分为4组：A组（FVH阴性）、B组（仅梗死区域内存在FVH）、C组（梗死区域外存在FVH）、D组（梗死区域内外均存在FVH）。采用EVT后90 d随访基线改良Rankin量表（modified Rankin scale，mRS）评分，0~2分定义预后良好。采用多因素逻辑回归分析并构建前循环大血管闭塞AIS患者EVT预后预测模型。采用受试者操作特征（receiver operating characteristic，ROC）曲线下面积（area under the curve，AUC）分析预测效能。**结果：**最终纳入180例患者，A组56例，B组34例，C组63例，D组27例。D组相比其他组良好预后率最低，B组患者出血转化率最高并且最终梗死体积最大（P均< 0.05）。Logistic回归分析显示入院时NIHSS评分、术后NIHSS评分、血管再开通情况、最终梗死体积、FVH与梗死区域位置关系是预测前循环大血管闭塞AIS患者EVT预后的独立预测因子（P均< 0.05）。ROC曲线分析显示整合了上述所有独立预测因子的联合模型对患者预后具有较高的预测效能，AUC为0.904，敏感度为83.1%，特异度为83.5%。**结论：**术后FVH与梗死区域位置关系可作为评估AIS患者EVT后临床预后的有效影像学标志物。

［关键词］ 急性缺血性卒中；血管内治疗；FLAIR血管高信号征；弥散加权成像

［中图分类号］ R743.3　　［文献标志码］ A　　［文章编号］ 1007-4368（2026）11-1696-08

doi：10.7655/NYDXBNSN260844

Value of distribution of postoperative FLAIR vascular hyperintensity sign in predicting functional outcomes after endovascular thrombectomy in patients with acute ischemic stroke

Cai Ruohan，Shen Guangchen，Chu Yue，Ma Gao，Lu Shanshan，Shi Haibin，Liu Sheng，Wu Feiyun*

Department of Radiology，the First Affiliated Hospital of Nanjing Medical University，Nanjing 210029，China

［**Abstract**］ **Objective：** To investigate the predictive value ofthe positional correlation between postoperative FLAIR vascular hyperintensity（FVH）and infarct areasin patients with acute ischemic stroke（AIS）for neurological functional outcomes after endovascular thrombectomy（EVT）. **Methods：** A retrospective analysis was performed on the clinical and imaging data of 180 patients with AIS who underwent EVT at our center between July 2017 and April 2025. All patients were divided into four groups according to the relationship between diffusion-weighted imaging（DWI）lesions and FVH：Group A（FVH-negative），Group B（FVH only located within infarct lesions），Group C（FVH located outside infarct lesions），and Group D（FVH present both inside and outside infarct lesions）. Favorable functional prognosis was defined as a modified Rankin Scale（mRS）score of 0-2 at the 90-day follow-up after EVT. Multivariate logistic regression analysis was conducted to establish a prognostic prediction model for patients with anterior circulation large vessel occlusion AIS beyond the time window following EVT. The area under the receiver operating characteristic（ROC）curve（AUC）was calculated to evaluate the predictive efficacy of the model. **Results：** A total of 180 patients were enrolled in this study，

［基金项目］ 上海科技大学先进医用材料与医疗器械全国重点实验室开放课题（YGSKL-SHTech-2024-KF01）

*通信作者（Corresponding author），E-mail：wfy_njmu@163.com（ORCID：0000-0002-0343-0458）

including 56 patients in Group A，34 in Group B，63 in Group C，and 27 in Group D. Group D exhibited the lowest rate of favorable prognosis compared with the other groups，while Group B had the highest hemorrhagic transformation rate and the largest final infarct volume（all $P < 0.05$）. Logistic regression analysis demonstrated that baseline NIHSS score on admission，postprocedural NIHSS score，vascular recanalization status，final infarct volume，and the positional relationship between FVH and infarct lesions were independent predictors of functional prognosis after EVT in AIS patients with anterior circulation large vessel occlusion（all $P < 0.05$）. ROC curve analysis revealed that the combined model incorporating all the above independent predictors possessed strong predictive performance for patient prognosis，with an AUC of 0.904，a sensitivity of 83.1%，and a specificity of 83.5%. **Conclusion**：The positional relationship between postoperative FVH and the infarct core can serve as an effective imaging biomarker for evaluating clinical outcomes in patients with AIS following EVT.

［**Key words**］ acute ischemic stroke；endovascular treatment；FLAIR vascular hyperintensity sign；diffusion-weighted imaging

［J Nanjing Med Univ，2026，46（11）：1696-1703］

急性缺血性卒中（acute ischemic stroke，AIS）致残率、致死率高，已成为全球重大公共卫生问题。对于大血管闭塞所致AIS，指南推荐采用血管内取栓术（endovascular thrombectomy，EVT）[1-4]。但即便成功开通闭塞血管，仍有超半数患者术后3个月无法获得良好预后[5]。因此，精准预测EVT患者预后，对制定个体化治疗方案至关重要。既往研究证实，年龄、再灌注情况、入院及术后NIHSS评分等临床指标可用于评估急性AIS患者EVT预后[6]。侧支循环、早期梗死进展、最终梗死体积等影像学指标也与预后密切相关[7-11]。但上述部分指标依赖复杂的后处理软件，难以在临床广泛普及。临床亟需一种操作简便、结果稳定、可重复性强的影像学标志物用于预后评估。

液体衰减反转恢复序列（fluid-attenuated inversion recovery，FLAIR）血管高信号（FLAIR vascular hyperintensity，FVH）是指FLAIR序列上沿血管走行分布、位于蛛网膜下腔的环形、连续性或点状线状高信号，与脑脊液低信号形成明显对比[12]。既往研究认为，FVH并非血栓本身，多提示软脑膜侧支循环内存在缓慢逆向血流[13]。目前关于FVH与EVT预后的研究多聚焦于术前FVH，认为术前FVH提示侧支循环代偿良好，可延缓梗死进展、改善患者预后[14-16]。结合弥散加权成像（diffusion-weighted imaging，DWI）可快速评估卒中患者是否存在缺血半暗带[17]。目前仅有少数研究关注术后FVH。研究发现，血管成功再通、顺行血流恢复后，随访影像中FVH会减弱甚至消失[18]；也有研究指出，术后FVH持续存在提示血流动力学障碍未改善，患者功能预后较差[19]。目前术后FVH位置分布对AIS患者EVT后临床转归的影响研究尚不多见。

因此，本研究旨在探讨术后FVH位置分布在预测前循环大血管闭塞AIS患者EVT预后中的价值。

1　对象和方法

1.1　对象

连续纳入2017年7月—2025年4月南京医科大学第一附属医院接受EVT的成年AIS患者。纳入标准：①血管闭塞部位为颈内动脉和/或大脑中动脉M1、M2段；②EVT后1周内完成随访磁共振成像（magnetic resonance imaging，MRI）检查，序列包含DWI、FLAIR、磁敏感加权成像（susceptibility weighted imaging，SWI）；③基线改良Rankin量表（modified Rankin scale，mRS）评分＜2分。排除标准：①MRI影像质量不佳，无法完成分析；②无法获取术后3个月mRS评分数据。本研究已通过南京医科大学第一附属医院伦理委员会审批（2026-SR-0131）。因属于回顾性研究，免除患者书面知情同意。

1.2　方法

1.2.1　临床资料收集

从卒中数据库回顾性收集资料，包括①人口学信息：年龄、性别；②既往病史：高血压、糖尿病、高脂血症、房颤、吸烟史；③卒中及手术相关指标：发病至入院时间（onset-to-door time，ODT）、入院至穿刺时间（door-to-puncture time，DPT）、入院NIHSS评分、术后24 h NIHSS评分、术后3个月功能预后。根据术后3个月mRS评分将患者分为预后良好组（mRS≤2分）和预后不良组（mRS＞2分）[20]。

1.2.2　随访影像采集

常规在EVT后24 h复查头颅平扫CT。若患者神经症状加重，立即复查CT。若患者病情平稳，术后1周内采用3.0T磁共振仪（西门子公司，德

国）扫描随访MRI。扫描序列及参数如下，①DWI：b=0、1 000 mm²/s，TR=6 400 ms，TE=98 ms，FOV=220 mm×220 mm，matrix=192×192，层厚4 mm，层数20；②FLAIR：TR=8 000 ms，TE=97 ms，TI=2 370 ms，FOV=230 mm×230 mm，matrix=256×230，层厚5 mm，层数20；③SWI：TR=28 ms，TE=20 ms，FOV=220 mm×220 mm，matrix=384×307，层厚2 mm，层数48。

1.2.3　影像判读

FVH判定标准：FLAIR序列上沿脑沟、蛛网膜下腔走行，呈环形、连续性或点状线状高信号，区别于脑脊液低信号[12]。

由2名具有4、12年神经放射诊断经验的医师在不知临床资料的前提下独立判读FVH与梗死区域关系，最终将所有病例分为4组：A组（FVH阴性）、B组（仅梗死区域内存在FVH）、C组（梗死区域外存在FVH）、D组（梗死区域内外均存在FVH）；并评估术后DWI图像的ASPECTS评分，来量化评估患者术后梗死体积，结合术后CT判断出血性转化，结果存疑时参考SWI图像。2人意见不一致时，由1名有27年经验的资深放射科医师最终裁定。

另1名具有14年经验的神经介入医师，根据术后数字减影血管造影结果，盲法评估血管再通情况。采用改良脑梗死溶栓分级（modified thrombolysisin cerebral infarction，mTICI），mTICI 2b~3级定义为血管成功再通[21]。

1.3　统计学方法

采用Kappa系数评价FVH位置判读的观察者间一致性，Kappa > 0.75提示一致性极佳。正态分布的计量资料以均数±标准差（$\bar{x} \pm s$）表示，非正态分布资料以中位数（四份位数）[$M(P_{25}, P_{75})$]表示，计数资料以例数及百分比表示。分类资料采用卡方检验或Fisher确切概率检验，计量资料采用独立样本t检验，Mann-Whitney U检验，ANOVA检验或者Kruskal'-Wallis H检验。将单因素分析中$P < 0.05$的指标纳入多因素Logistic回归分析，筛选预后独立预测因子。构建多因素模型前，对所有候选变量采用多重共线性检验：方差膨胀因子（variance inflation factor，VIF）> 10提示变量间存在明显多重共线性。采用受试者操作特征（receiver operating characteristic，ROC）曲线分析各指标及联合模型对功能预后的预测效能，计算曲线下面积（area under the curve，AUC）、敏感度、特异度，以约登指数最大值确定最佳截断值。采用DeLong检验比较不同AUC。统计软件使用SPSS 25.0及MedCalc 12.3.0，$P < 0.05$为差异有统计学意义。

2　结　果

2.1　患者基线资料

本研究共纳入180例患者，年龄（67.5±11.2）岁，男121例（67.2%）。其中，高血压120例（66.7%），糖尿病46例（25.6%），高血脂症12例（6.7%），吸烟者59（32.7%），房颤者41例（22.8%）。血管闭塞部位位于颈内动脉43例（23.0%），大脑中动脉（M1.2段）119例（66.1%），颈内动脉合并大脑中动脉18例（10.0%）。ODT为246.00（162.75，403.00）min，DPT为87.00（68.25，109.00）min。入院NIHSS评分12.00（7.25，17.75）分，术后24 h NIHSS评分5.00（2.00，10.00）分。

180例患者中，148例（82.2%）实现血管成功再通；57例（31.7%）发生出血转化；115例（63.9%）术后3个月预后良好。A组56例（31.1%），B组34例（18.9%），C组63例（35.0%），D组27例（15.0%）。FVH与梗死区域关系的观察者间一致性极佳（κ=0.873）。

2.2　术后FVH位置与临床、影像指标的关系分析

D组预后良好率最低（40.7%），显著低于其余各组（P=0.001）。B组出血性转化率为47.1%，高于其他各组（P=0.036）。B组术后DWI-ASPECTS评分显著低于其他组（P=0.001）。4组间其余指标差异均无统计学意义（P均>0.05，表1）。典型病例见图1、2。

2.3　EVT临床预后的单因素分析及多因素Logistic回归分析

单因素分析提示预后良好组的血管成功再通率更高、入院及术后24 h NIHSS评分更低、术后DWI-ASPECTS评分更高、出血性转化率更低、术后FVH阴性及梗死区域外存在FVH占比更高（P<0.05，表2）。将上述存在统计学意义的因素纳入多因素Logistic回归分析，结果显示入院时NIHSS评分、术后NIHSS评分、血管再开通情况、最终梗死体积、FVH与梗死区域位置关系是预测前循环大血管闭塞AIS患者EVT预后的独立预测因子（P均<0.05，表2）。

2.4　联合模型的构建及预测效能分析

纳入入院时NIHSS评分、术后NIHSS评分、血管再开通情况、最终梗死体积、FVH与梗死区域位置关系构建联合模型1。同时纳入入院时NIHSS评分、术后NIHSS评分、血管再开通情况、最终梗死体积构建联合模型2。结果发现，相比联合模型2，联合模型1具有更高的预测效能（AUC为0.904，敏感度为83.1%，特异度为83.5%），尽管模型间AUC差异

表1　术后FVH不同位置分组间临床和影像学特征比较

Table 1　Comparison of clinical and imaging characteristics according to the post-treatment FVH-DWI relationship

Variable	Group A	Group B	Group C	Group D	*P*
Male[*n*(%)]	31(55.4)	28(82.4)	42(66.7)	20(74.1)	0.053
Age(years, $\bar{x} \pm s$)	66.44 ± 12.06	66.24 ± 9.71	69.83 ± 13.10	66.56 ± 11.23	0.556
ODT[min, $M(P_{25}, P_{75})$]	265.00(175.75, 405.25)	306.00(174.50, 490.00)	214.00(85.00, 340.00)	233.50(162.75, 390.50)	0.659
DPT[min, $M(P_{25}, P_{75})$]	90.00(71.50, 107.50)	80.00(69.00, 90.50)	94.00(64.50, 120.00)	87.00(61.25, 110.75)	0.601
Successful recanalization[*n*(%)]	51(91.1)	27(79.4)	51(81.0)	19(70.4)	0.119
$NIHSS_{pre}$[$M(P_{25}, P_{75})$]	13.50(8.00, 18.50)	11.00(7.00, 18.25)	11.00(6.00, 18.00)	12.00(10.00, 17.00)	0.487
$NIHSS_{24\,h}$[$M(P_{25}, P_{75})$]	4.00(2.00, 11.00)	6.00(2.75, 10.25)	5.00(2.00, 9.00)	8.00(3.00, 15.00)	0.234
Good outcome at 3 months[*n*(%)]	46(82.1)	18(52.9)	40(63.4)	11(40.7)	0.001
HT[*n*(%)]	11(19.6)	16(47.1)	23(36.5)	7(25.9)	0.036
Hypertension[*n*(%)]	35(62.5)	22(64.7)	42(66.7)	21(77.8)	0.573
Hyperlipidemia[*n*(%)]	3(5.4)	3(8.8)	4(6.3)	2(7.4)	0.931
Diabetes[*n*(%)]	12(21.4)	15(44.1)	14(22.2)	5(18.5)	0.052
Smoke[*n*(%)]	13(23.2)	13(38.2)	25(39.7)	8(29.6)	0.234
Atrial fibrillation[*n*(%)]	18(32.1)	8(23.5)	11(17.4)	4(14.8)	0.188
DWI-ASPECTS	7.11 ± 1.23	4.82 ± 1.47	6.71 ± 1.18	5.78 ± 1.55	0.001

Group A: FVH-negative; Group B: FVH only located within infarct lesions; Group C: FVH located outside infarct lesions; Group D: FVH present both inside and outside infarct lesions. FVH: fluid-attenuated inversion recovery vascular hyperintensity; SD: standard deviation; ODT: onset-to-door time; DPT: door-to-puncture time; $NIHSS_{pre}$: admission National Institutes of Health Stroke Scale score; $NIHSS_{24\,h}$: National Institutes of Health Stroke Scale score at 24 h after thrombectomy; HT: hemorrhage transformation; DWI-ASPECTS: Alberta Stroke Project Early CT Changes score on post-treatment DWI.

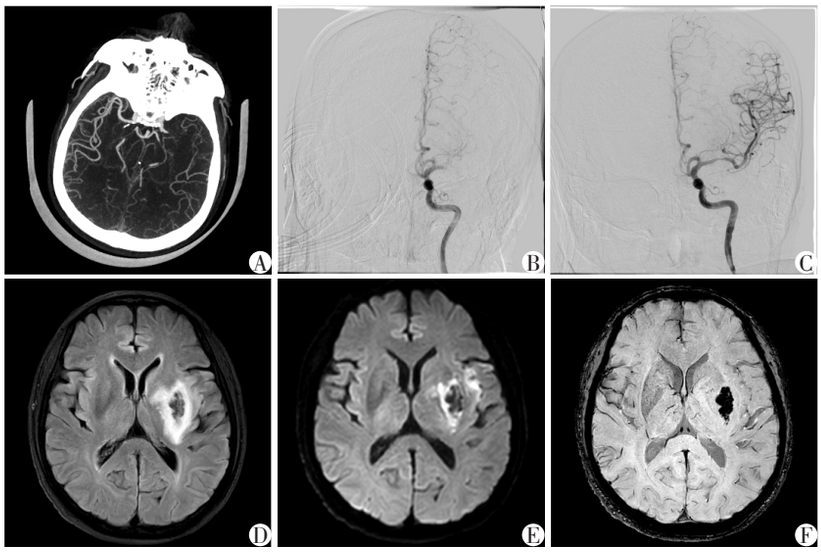

A 60-year-old man with weakness in the right limb due to left middle cerebral artery occlusion. A: Endovascular treatment successfully recanalized the occlusivevessel. B, C: left middle cerebral artery. FVH within the DWI hyperintense lesion was observed on the follow-up images. D-F: and intra-infarct hemorrhage was detected on SWI. Modified Rankin Scale score was 3 at 3 months after treatment.

图1　术后出血转化的代表性病例图

Figure 1　The imaging of a representative case with HT after EVT

未达到统计学意义（0.904 *vs*. 0.893，*P*=0.312）。但是相比各个独立预测因子，联合模型1具有更高的预测效能（入院时NIHSS评分：AUC=0.614，$P < 0.001$；术后NIHSS评分：AUC=0.817，$P < 0.001$；血管再开通情况：AUC=0.710，$P < 0.001$；最终梗死体积：AUC=0.697，$P < 0.001$，图3）。

3　讨　论

本研究聚焦于EVT后FVH与梗死区域的空间分布关联，结果发现，梗死区域内存在FVH与出血

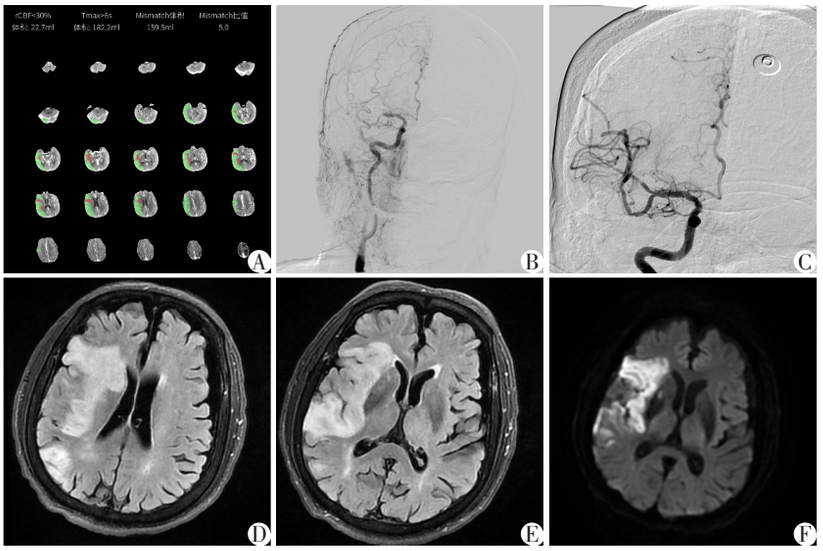

A 70-year-old man presented with aphasia combined with weakness in the left limb due to right middle cerebral artery occlusion. Automatic analysis results showed that the CTP ischemic core volume was 22.7 mL. A: Endovascular treatment successfully recanalized the occlusivevessel. B, C: FVH distributed across both infarcted and perilesional regions on the follow-up scans. D-F: Modified Rankin Scale score was 4 at 3 months after treatment.

图2　术后预后不良的代表性病例图

Figure 2　The imaging of a representative case with poor prognosis after EVT

表2　影响AIS患者EVT后预后的单因素及多因素Logistic回归分析

Table 2　Univariate and multivariate Logistic regression analysis of the clinical outcome of patients with AIS after EVT

Variable	Univariate analysis			Multivariate analysis	
	Good outcome(n=115)	Poor outcome(n=65)	P	OR(95%CI)	P
Male[n(%)]	77(66.9)	44(67.7)	0.920	–	–
Age(years, $\bar{x} \pm s$)	65.96 ± 11.97	69.41 ± 10.67	0.195	–	–
ODT[min, $M(P_{25}, P_{75})$]	256.50(173.75, 403.00)	237.00(165.25, 454.25)	0.769	–	–
DPT[min, $M(P_{25}, P_{75})$]	87.00(68.00, 104.50)	87.50(70.25, 117.25)	0.011	–	–
Successful recanalization[n(%)]	112(97.4)	36(55.4)	<0.001	0.036(0.008-0.171)	<0.001
$NIHSS_{pre}$[$M(P_{25}, P_{75})$]	11.00(7.00, 16.00)	14.00(9.50, 19.50)	0.015	1.090(1.018-1.166)	0.013
$NIHSS_{24\,h}$[$M(P_{25}, P_{75})$]	4.00(1.00, 6.00)	10.00(6.00, 15.00)	<0.001	1.194(1.097-1.300)	<0.001
HT[n(%)]	27(23.4)	30(46.2)	0.002	3.064(1.193-7.868)	0.020
Hypertension[n(%)]	74(64.3)	46(70.8)	0.380	–	–
Hyperlipidemia[n(%)]	8(7.0)	4(6.2)	0.836	–	–
Diabetes[n(%)]	27(23.5)	19(29.2)	0.395	–	–
Smoke[n(%)]	36(31.3)	23(35.3)	0.157	–	–
Atrial fibrillation[n(%)]	29(25.2)	12(18.4)	0.299	–	–
FVH-DWI relationship[n(%)]			0.001	1.860(1.183-2.925)	0.020
Groug A	46(82.1)	10(17.9)		–	–
Groug B	18(52.9)	16(47.1)		–	–
Groug C	40(63.5)	23(36.5)		–	–
Groug D	11(40.7)	16(59.3)		–	–
DWI-ASPECTS	6.78 ± 1.36	5.55 ± 1.72	<0.001	0.630(0.453-0.876)	0.006

Group A: FVH-negative; Group B: FVH only located within infarct lesions; Group C: FVH located outside infarct lesions; Group D: FVH present both inside and outside infarct lesions. OR: odds ratio; CI: confidence interval.

转化风险升高显著相关;而梗死区域内外同时存在FVH,则提示患者远期神经功能预后不佳。多因素Logistic回归分析证实,FVH相对梗死区域的分布位置是影响患者远期功能结局的独立预测因素;

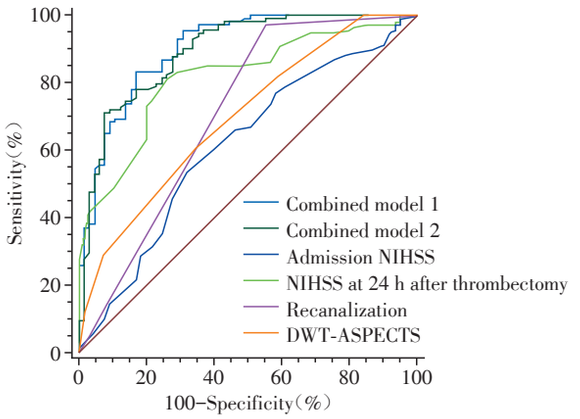

图3　两种联合模型及单独预测因子预测AIS患者EVT后预后的ROC曲线

Figure 3　ROC curves of two combined models and single predictive indicator for predicting the clinical outcome of patients with AIS after EVT

将该空间分布特征纳入预后预测模型，可提升模型的预测效能。

综合本研究所得数据后发现，若术后梗死病灶范围内存在FVH，其出血转化发生风险只显著升高，这一研究结论也和既往多项围绕基线FVH征象开展的临床研究结果相互印证。Maruyama等[22]研究发现，基线梗死区内FVH阳性患者接受EVT后出血转化风险最高。基线梗死区内FVH本质上提示缺血病灶长期处于持续性低灌注环境，长期缺血会逐步诱发血管内皮细胞坏死，诱导基质金属蛋白酶大量释放，最终破坏微血管基底膜结构、大范围提升血管通透性，从病理层面为后续出血转化的发生创造了先决条件[13]。在此基础上，本研究进一步补充了术后FVH的机制证据，过往前期研究同样证实，EVT后梗死区持续存在FVH信号，是病灶内部高灌注状态的特征性影像学标志[23]；当主干闭塞血管经EVT实现再通后，恢复的高压血流会直接冲击本就受损脆弱的微血管网络，极易引发病灶内渗血，大幅提升脑实质血肿的发生概率，这也进一步解释了梗死区内FVH阳性与出血转化之间的内在关联。

除出血转化这一短期并发症外，梗死病灶范围也是影响EVT后患者远期神经功能结局的核心关键指标，目前国内外大量研究已证实EVT后梗死体积大小与临床预后存在紧密相关性[9,24]。DWI可清晰、直观地勾勒急性缺血梗死病灶边界，而ASPECTS评分能够半定量评估梗死负荷，具备操作便捷、无需复杂图像后处理的优势[24]。基于此，本研究选用DWI-ASPECTS评分量化评估患者术后梗死累及范围，单因素分析结果显示，预后良好组的DWI-ASPECTS评分显著更高，这一结果也佐证该评分可间接反映脑组织缺血梗死的严重程度，能够作为临床辅助预判患者远期预后的有效工具。但值得注意的是，本研究观察到一处与常规认知存在差异的现象：梗死范围最大、且梗死区内FVH阳性的B组患者，并未出现最低的良好预后占比。针对这一特殊结果，本研究推测核心诱因来源于EVT后的脑高灌注效应：已有既往文献证实，取栓术后适度高灌注能够为缺血半暗带脑组织带来正向的预后获益[11]；但另一方面，梗死区域以外的FVH代表软脑膜侧支循环逆行低速血流，该类低速侧支血流能否持续为缺血脑组织供给有效灌注，目前尚无统一定论[25]。综合以上矛盾点，想要彻底理清FVH、梗死体积与预后三者间的复杂交互关系，后续还需设计前瞻性纵向队列研究，动态追踪EVT后FVH影像学信号、梗死病灶随时间推移的演变规律，以此深入挖掘其背后完整的作用机制。

本研究还发现，对于血管成功再通后检出FVH的患者而言，梗死区内外同时存在FVH的患者，远期神经功能预后往往更差，这一临床特征可能需要通过多种病理生理机制共同解释，核心诱因包含血流动力学失代偿、脑组织损伤加重、出血转化风险三方面。梗死区内FVH提示闭塞血管近端或梗死核心存在血流淤滞，代表微血管屏障已出现不可逆损伤，血管再通后极易继发再灌注损伤与出血转化不良事件[26]；而梗死区外FVH仅提示软脑膜侧支存在低速逆行供血，说明患者侧支循环通路虽保持开放，但整体灌注压力偏低，血流动力学濒临失代偿临界状态[27]，此类患者可能存在侧支循环储备充足但灌注效能不足的特点。将两类FVH的损伤机制结合或许可阐明，梗死区内外同时存在FVH的患者，多重缺血、再灌注损伤叠加，最终会表现出远期神经功能恢复更差的临床现象。

此外，本研究显示整合了入院时NIHSS评分、术后NIHSS评分、血管再开通情况、最终梗死体积、FVH与梗死区域位置关系的联合模型预测效能良好。该模型不仅纳入了患者治疗前后的基线情况，还整合了患者卒中后脑组织代偿能力和再灌注情况。因此，该模型有望为前循环大血管闭塞AIS患者的临床决策提供依据。

本研究存在一定的局限性：①作为单中心回顾性研究，样本量相对较少。未来需要多中心、大样本研究来验证本研究的结论；②EVT治疗后症状较重的患者无法完成术后MRI检查，导致入组偏倚；③由于

本中心针对AIS患者术前不采用MRI扫描评估，因此未能分析术前FVH及FVH的动态演变规律，难以完整阐释FVH动态变化对远期预后的作用机制。

综上所述，AIS患者EVT后，术后FVH与梗死区域的位置关系与功能结局相关，可作为一项简易的影像学指标用于预后评估。未来将术后FVH与梗死区域的位置分布关系整合入预测模型，有助于早期预测前循环AIS患者EVT后的临床预后，进而制定个体化治疗方案。

利益冲突说明：

所有作者声明不存在利益冲突。

Conflict of Interests：

The authors declare no conflict of interests.

作者贡献说明：

蔡若寒负责数据收集、数据整理、论文撰写、校对和编辑；沈咣辰负责数据收集、数据整理、数据分析、审阅和编辑论文；褚玥和马高负责数据收集、数据分析和数据可视化；鲁珊珊，施海彬，刘圣负责项目监督指导；吴飞云负责研究方法设计、审阅和编辑论文。

Author's Contributions：

Cai Ruohan was responsible for data collection, organization, and manuscript writing; Shen Guangchen was responsible for data collection, reviewing and editing the manuscript; Chu Yue and Ma Gao were responsible for data collection, analysis, and visualization; Lu Shanshan, Shi Haibin, and Liu Sheng were responsible for project supervision and guidance; Wu Feiyun was responsible for experimental design, fund support, and manuscript revision.

[参考文献]

[1] 国家卫生健康委加强脑卒中防治工作减少百万新发残疾工程专家委员会，吉训明.《2024年中国脑卒中防治报告》概要[J]. 首都医科大学学报，2025，46(06)：947-960
Stroke Prevention Project, National Health Commission, Ji X M. Brief report on stroke prevention and treatment in China, 2024[J]. Journal of Capital Medical University, 2025, 46(6): 947-960

[2] Phippsm S, Cronin C A. Management of acute ischemic stroke[J]. BMJ, 2020, 368: l6983

[3] 陈罕奇，张　浩，葛晓敏，等. 机器学习结合影像组学特征预测急性脑卒中机械取栓预后[J]. 南京医科大学学报(自然科学版)，2022，42(8)：1165-1170
Chen H Q, Zhang H, Ge X M, et al. Prediction of prognosis of mechanical thrombectomy for acute stroke by machine learning combined with radiomics features[J]. Journal of Nanjing Medical University (Natural Sciences), 2022, 42(8): 1165-1170

[4] 张　强，褚　玥，马　高，等. CT平扫ASPECTS与CT灌注成像梗死核心体积不匹配的影响因素分析[J]. 南京医科大学学报(自然科学版)，2026，46(2)：181-187
Zhang Q, Chu Y, Ma G, et al. Influencing factors for the mismatch between ASPECTS on non-contrast CT and infarct core volume on CT perfusion[J]. Journal of Nanjing Medical University (Natural Sciences), 2026, 46(2): 181-187

[5] Ballout A A, Liebeskind D S, Jovin T G, et al. The imaging-neuropathological gap in acute large vessel occlusive stroke[J]. Stroke, 2024, 55(12): 2909-2920

[6] 汪琛栋，贾振宇，施海彬. 急性缺血性脑卒中颅内血栓的研究进展[J]. 南京医科大学学报(自然科学版)，2022，42(1)：137-141
Wang C D, Jia Z Y, Shi H B. Research progress of intracranial thrombus retrieved from patients with acute ischemic stroke[J]. Journal of Nanjing Medical University (Natural Sciences), 2022, 42(1): 137-141

[7] Ni H, Lu G D, Hang Y, et al. Association between infarct location and hemorrhagic transformation of acute ischemic stroke following successful recanalization after mechanical thrombectomy[J]. AJNR Am J Neuroradiol, 2023, 44(1): 54-59

[8] Bang O Y, Goyal M, LiebeskinD D S, et al. Collateral circulation in ischemic stroke: assessment tools and therapeutic strategies[J]. Stroke, 2015, 46(11): 3302-3309

[9] Sui Y, Chen W H, Chen C S, et al. CTP-defined large core is a better predictor of poor outcome for endovascular treatment than ASPECTS-defined large core[J]. Stroke, 2024, 55(5): 1227-1234

[10] Xu X Q, Ma G, Lu S S, et al. Predictors of ghost infarct core on baseline computed tomography perfusion in stroke patients with successful recanalization after mechanical thrombectomy[J]. EurRadiol, 2023, 33(3): 1792-1800

[11] Lu S S, Cao Y Z, Su C Q, et al. Hyperperfusion on arterial spin labeling MRI predicts the 90-day functional outcome after mechanical thrombectomy in ischemic stroke[J]. J Magn Reson Imaging, 2021, 53(6): 1815-1822

[12] Liu D Z, Scalzo F, Rao N M, et al. Fluid-attenuated inversion recovery vascular hyperintensity topography, novel imaging marker for revascularization in middle cerebral artery occlusion[J]. Stroke, 2016, 47(11): 2763-2769

[13] Kufner A, Galinovic I, Ambrosi V, et al. Hyperintense vessels on FLAIR: hemodynamic correlates and response to thrombolysis[J]. AJNR Am J Neuroradiol, 2015, 36(8): 1426-1430

[14] Kim D H, Lee Y K, Cha J K, et al. Prominent FLAIR vascular hyperintensity is a predictor of unfavorable outcomes

in non-thrombolysed ischemic stroke patients with mild symptoms and large artery occlusion [J]. Front Neurol, 2019, 10: 722-729

[15] Jiang L, Chen Y C, Zhang H, et al. FLAIR vascular hyperintensity in acute stroke is associated with collateralization and functional outcome [J]. EurRadiol, 2019, 29(9): 4879-4888

[16] Legrand L, Turc G, Edjlali M, et al. Benefit from revascularization after thrombectomy according to FLAIR vascular hyperintensities-DWI mismatch [J]. Eur Radiol, 2019, 29(10): 5567-5576

[17] Boullet M, Marnat G, Boyer A, et al. FLAIR vascular hyperintensities/DWI mismatch predicts penumbra in proximal middle cerebral artery occlusion [J]. Stroke, 2026, 57(4): 982-991

[18] Sakuta K, Saji N, Aoki J, et al. Decrease of hyperintense vessels on fluid-attenuated inversion recovery predicts good outcome in t-PA patients [J]. Cerebrovasc Dis, 2016, 41(3-4): 211-218

[19] Xu X Q, Shen G C, Ma G, et al. Prognostic value of post-treatment fluid-attenuated inversion recovery vascular hyperintensity in ischemic stroke after endovascular thrombectomy [J]. EurRadiol, 2022, 32(12): 8067-8076

[20] Albers G W, Marks M P, Kemp S, et al. Thrombectomy for stroke at 6 to 16 hours with selection by perfusion imaging [J]. N Engl J Med, 2018, 378(8): 708-718

[21] Yang P F, Zhang Y W, Zhang L, et al. Endovascular thrombectomy with or without intravenous alteplase in acute stroke [J]. N Engl J Med, 2020, 382(21): 1981-1993

[22] Maruyama D, Yamada T, Murakami M, et al. FLAIR vascular hyperintensity with DWI for regional collateral flow and tissue fate in recanalized acute middle cerebral artery occlusion [J]. Eur J Radiol, 2021, 135: 109490

[23] Ni W J, Shen G C, Ma G, et al. Association of posttreatment hyperperfusion on arterial spin labeling with fluid-attenuated inversion recovery vascular hyperintensity in patients with acute ischemic stroke after endovascular therapy [J]. Cerebrovasc Dis Extra, 2026, 16(1): 54-62

[24] Broocks G, Kniep H, Schramm P, et al. Patients with low Alberta Stroke Program Early CT Score (ASPECTS) but good collaterals benefit from endovascular recanalization [J]. J Neurointerv Surg, 2020, 12(8): 747-752

[25] Shang W J, Chen H B, Shu L M, et al. The association between FLAIR vascular hyperintensity and stroke outcome varies with time from onset [J]. Am J Neuroradiol, 2019, 40(8): 1317-1322

[26] Bani-Sadr A, Escande R, Mechtouff L, et al. Vascular hyperintensities on baseline FLAIR images are associated with functional outcome in stroke patients with successful recanalization after mechanical thrombectomy [J]. Diagn Interv Imaging, 2023, 104(7-8): 337-342

[27] Wang E L, Wu C J, Yang D D, et al. Association between fluid-attenuated inversion recovery vascular hyperintensity and outcome varies with different lesion patterns in patients with intravenous thrombolysis [J]. Stroke Vasc Neurol, 2021, 6(3): 449-457

（收稿：2026-07-06；修回：2026-09-15；录用：2026-09-16）
（本文编辑：唐　震）

（上接第1695页）

[16] Benazzo A, Bajorek L, Morscher A, et al. Early implementation of renal replacement therapy after lung transplantation does not impair long-term kidney function in patients with idiopathic pulmonary arterial hypertension [J]. J Thorac Cardiovasc Surg, 2022, 163(2): 524-535

[17] Protti I, Van Steenwijk M P J, Meani P, et al. Left ventricular unloading in extracorporeal membrane oxygenation: a clinical perspective derived from basic cardiovascular physiology [J]. Curr Cardiol Rep, 2024, 26(7): 661-667

[18] Hartwig M, Van Berkel V, Bharat A, et al. The American Association for Thoracic Surgery (AATS) 2022 expert consensus document: the use of mechanical circulatory support in lung transplantation [J]. J Thorac Cardiovasc Surg, 2023, 165(1): 301-326

[19] Kawashima M, Ijiri N, Konoeda C, et al. Extended use of central veno-arterial extracorporeal membrane oxygenation in lung transplantation for patients with pulmonary arterial hypertension [J]. Eur J Cardiothorac Surg, 2025, 67(8): ezaf256

（收稿：2026-08-22；修回：2026-09-19；录用：2026-09-26）
（本文编辑：蒋　莉）