嗅神经母细胞瘤继发异位促肾上腺皮质激素分泌综合征1例报告并文献综述

黄丽青[1],王文鹏[1],刘登科[2],洪世华[2],秦永章[2]
(1. 赣南医科大学第一临床医学院;2. 赣南医科大学第一附属医院内分泌科,江西 赣州 341000)

摘 要:嗅神经母细胞瘤(Olfactory neuroblastoma,ONB)继发异位促肾上腺皮质激素分泌综合征(Ectopic adrenocorticotropic secretion syndrome,EAS)在临床上极为罕见。本文报告1例71岁男性患者,该患者因反复鼻塞、嗅觉减退就诊,经影像学、病理及免疫组化检查确诊为ONB。确诊后1个月内,患者出现顽固性低血钾及代谢紊乱,进一步检查显示促肾上腺皮质激素(Adrenocorticotropic hormone,ACTH)及血皮质醇水平显著升高,大、小剂量地塞米松抑制试验均不被抑制,符合ONB继发EAS的诊断。入院后予以对症支持治疗,患者血钾水平虽有所回升,但最终因肿瘤晚期继发重症肺炎、感染性休克等死亡。本文回顾了既往文献报道的42例ONB继发EAS病例,结果显示,多数患者经手术治疗后EAS得到有效控制,但仍有5例死亡。ONB继发EAS临床罕见且诊断复杂,在诊疗过程中应详细采集病史并全面评估内分泌代谢指标,早期识别与干预对改善预后至关重要。

关键词:嗅神经母细胞瘤;异位促肾上腺皮质激素分泌综合征;低血钾
中图分类号:R739.62 **文献标志码**:A **文章编号**:2097-7174(2026)10-0967-10
DOI:10.3969/j.issn.2097-7174.2026.10.012

Ectopic adrenocorticotropic secretion syndrome secondary to olfactory neuroblastoma: a case report and literature review

HUANG Liqing[1], WANG Wenpeng[1], LIU Dengke[2], HONG Shihua[2], QIN Yongzhang[2]
(1. The First Clinical Medical School, Gannan Medical University; 2. Department of Endocrinology, The First Affiliated Hospital of Gannan Medical University, Ganzhou, Jiangxi 341000)

Abstract: Olfactory neuroblastoma (ONB) complicated by ectopic adrenocorticotropic secretion syndrome (EAS) is an exceedingly rare clinical entity. This article reports a 71-year-old male patient who presented with recurrent nasal obstruction and hyposmia. ONB was confirmed through imaging, histopathological examination, and immunohistochemistry. Within one month after diagnosis, the patient developed refractory hypokalemia and metabolic disturbances. Further examinations revealed markedly elevated adrenocorticotropic hormone (ACTH) and cortisol levels, with no suppression on both low-dose and high-dose dexamethasone suppression tests, confirming the diagnosis of EAS secondary to ONB. Although his serum potassium level was partially restored, he eventually died of advanced-stage malignancy complicated with severe pneumonia and septic shock. This article reviewed 42 previously reported cases of ONB associated with EAS. Most patients achieved effective control of EAS after surgical treatment, but 5 deaths still occurred. ONB combined with EAS is clinically rare and diagnostically challenging. Detailed medical history collection and comprehensive assessment of endocrine and metabolic parameters are warranted during clinical management. Early identification and intervention are crucial for improving prognosis.

Key words: Olfactory neuroblastoma; Ectopic adrenocorticotropic secretion syndrome; Hypokalemia

嗅神经母细胞瘤(Olfactory neuroblastoma,ONB)是起源于嗅上皮的恶性神经外胚层肿瘤,年发病率约为4/1 000万,占所有鼻腔鼻窦肿瘤的3%左右[1]。ONB是一种具有神经内分泌分化潜能的肿瘤,可异位分泌多种生物活性激素。异位促肾上腺皮质激素分泌综合征(Ectopic adrenocorticotropic

通信作者:秦永章,男,博士,副主任医师,副教授,硕士生导师,研究方向:糖尿病肾脏病发病机制。E-mail:sdiemd2008@126.com

secretion syndrome，EAS）即指由垂体以外的肿瘤组织分泌过量促肾上腺皮质激素（Adrenocorticotropic hormone，ACTH），进而导致库欣综合征的临床表现[2]。尽管ONB继发EAS在临床上极为罕见，但其发生与ONB的神经内分泌属性密切相关。本文报道1例罕见的ONB继发EAS病例，并对相关文献进行回顾总结，以提升对该疾病的认识与诊疗水平。

1 病例资料

患者，男，71岁，自2024年起反复出现双侧鼻塞，左侧为持续性，右侧呈间歇性，伴流清涕、喷嚏及嗅觉减退。患者于2025年7月就诊于赣南医科大学第一附属医院，既往史：有高血压、糖尿病、肺结核、急性肝炎及主动脉夹层支架植入史。体格检查：体温36.2 ℃，脉搏84次/min，呼吸20次/min，血压96/54 mmHg（1 mmHg≈0.133 kPa）。身高165 cm，体重75 kg。神志清楚，无满月脸、向心性肥胖、水牛背、紫纹或皮肤瘀斑。呼吸平稳，左侧鼻腔见息肉样新生物完全堵塞，无脓性分泌物，右侧鼻腔通畅。左侧眼球突出，活动度正常，无视野缺损。鼻窦区无红肿压痛，鼻咽部结构未窥清。咽后壁见少量淋巴滤泡增生。左侧颈部耳垂下可触及1枚约1.0 cm×1.0 cm肿大淋巴结，质中、活动可、无压痛。心肺腹检查无异常，双下肢轻度水肿，四肢肌张力正常，未见明显肌肉萎缩，脑神经检查阴性。

诊疗经过：患者入院后行颅脑及眼部CT平扫示：鼻腔-鼻窦-额部占位，病灶侵犯双侧眶内，致眼球受压突出，伴双侧额叶病灶及周围水肿（图1），左颈部淋巴结病理提示纤维结缔组织中见巢状恶性肿瘤细胞，核浆比增高（图2A和2B），左鼻腔肿物病理检查提示肿瘤性病变（图2C和2D），左鼻腔肿物免疫组化结果显示：胰岛素瘤相关蛋白1（INSM1）（+）、神经细胞黏附分子（CD56）（+）、突触素Syn（+）、NKX2.2（+），S-100、Ki-67（约3%+）、ERG、SMA、CD99等均为阴性，符合ONB的诊断（图2E和2F）。患者要求转至外院治疗。院外诊疗经过：2025年7月21日颅脑+鼻咽部MRI平扫+增强提示：⑴鼻腔、前颅底窝肿物，符合ONB表现；⑵双侧额叶脑白质疏松；⑶鼻窦炎；⑷双侧咽后、左侧腮腺及双颈Ⅱ区淋巴结稍增大。PET-CT示：鼻腔-鼻窦软组织肿块代谢活跃，符合恶性肿瘤；上述淋巴结代谢活跃，考虑转移。外院建议采用顺铂联合依托泊苷（EP方案）化疗后再评估病情。患者于2025年7月29日再次于赣南医科大学第一附属医院住院，接受EP方案化疗，其间反复出现低血钾，经补钾治疗难以纠正，随后转入内分泌科进一步治疗。

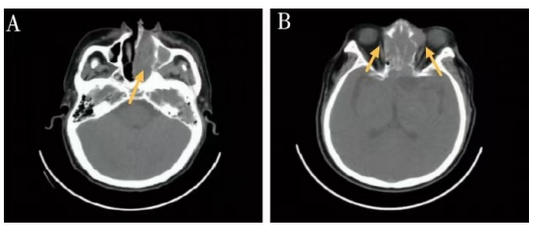

CT平扫横断面，鼻腔-鼻窦-额部占位，病灶侵犯双侧眶内，致眼球受压突出，伴双侧额叶病灶及周围水肿。

图1 患者颅脑及眼部CT平扫

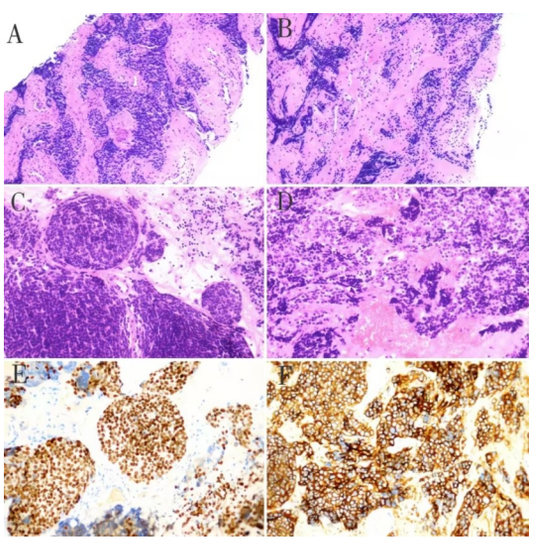

A、B：左颈部淋巴结常规病理（HE，×200），纤维结缔组织内见较多巢状细胞团，细胞挤压明显，核浆比增高；C、D：左鼻腔肿物常规病理（HE，×400），肿瘤性病变；E、F：左鼻腔肿物免疫组化[INSM1（+）、CD56（+）、Syn（+）、NKX2.2（+）]（IHC，×400）。

图2 患者常规病理+免疫组化

实验室检查：血常规：红细胞3.50×10^{12}/L，血红蛋白128 g/L，血小板1.22×10^{11}/L；凝血功能：D-二聚体5.85 mg/L；血气分析：pH 7.48，实际碳酸氢根33.50 mmol/L，标准碳酸氢根31.70 mmol/L，血钾2.50 mmol/L，乳酸6.50 mmol/L；静脉血钾2.83 mmol/L；全血葡萄糖13.80 mmol/L；糖化血红蛋白6.80%；甲状腺功能正常。ACTH（0、8、16时）分别为55.70、59.90、55.90 pg/mL（参考值0时<10 pg/mL，8时7.2～63.3 pg/mL，16时<10 pg/mL）；血皮质醇（0、8、16时）分别为42.00、55.20、46.70 μg/dL（参考值0时2.5～6.0 μg/dL，8时5.0～25.0 μg/dL，16时

2.5～12.5 μg/dL）。相关激素检测：醛固酮/肾素活性比值 7.50（0.90～28.90），21-脱氧皮质醇 92.78 pg/mL（<51 pg/mL），18-羟皮质醇 2 417.82 pg/mL（224.00～1 685.20 pg/mL），18-氧皮质醇 3.53 ng/mL（4.00～70.50 ng/mL）；硫酸脱氢表雄酮 271.00 μg/dL（35～430 μg/dL），促卵泡生成激素 12.70 mIU/mL（1.5～12.4 mIU/mL），睾酮 103.00 ng/dL（175～781 ng/dL）。小剂量及大剂量地塞米松抑制试验均示不被抑制（表 1）。

表 1　ONB 继发 EAS 患者地塞米松抑制试验结果

指标	小剂量		大剂量	
	服药前	服药后	服药前	服药后
血浆 ACTH（pmol/L）	59.90	47.10	59.50	62.50
血清皮质醇（μg/dL）	55.20	54.40	55.20	54.10
24 h 尿游离皮质醇（μg/24 h）	–	–	–	–

注：（1）小剂量地塞米松抑制试验采用 1 mg 过夜方案；大剂量地塞米松抑制试验采用 8 mg 分次给药方案；（2）判定标准：服药后血清皮质醇较服药前下降≥50% 为试验阳性（被抑制），<50% 为试验阴性（不被抑制）；（3）本患者小剂量和大剂量地塞米松抑制试验均为阴性，提示 ACTH 依赖性库欣综合征，高度怀疑异位 ACTH 综合征；（4）“–”为无具体数据。

综合患者 ONB 病史特点、病理、免疫组化和实验室检查结果，最终诊断为“ONB 继发 EAS”。因患者高龄、肿瘤晚期、一般状况差且继发多种基础疾病，多学科评估认为手术风险高，经与患者家属沟通后，确定以 EP 方案化疗为主，同时给予补钾、降血糖和补充白蛋白等支持治疗。经治疗后，患者血钾回升至 3.36 mmol/L，空腹血糖控制在 7.0～9.0 mmol/L，于 2025 年 8 月 19 日出院。2025 年 8 月 26 日，患者因发热再次入院，后出现意识障碍转入 ICU，于 2025 年 9 月 2 日因重症肺炎、感染性休克等原因死亡。由于患者多次住院与出院，为清晰展示其诊疗过程及关键节点，现以图 3 进行可视化呈现。

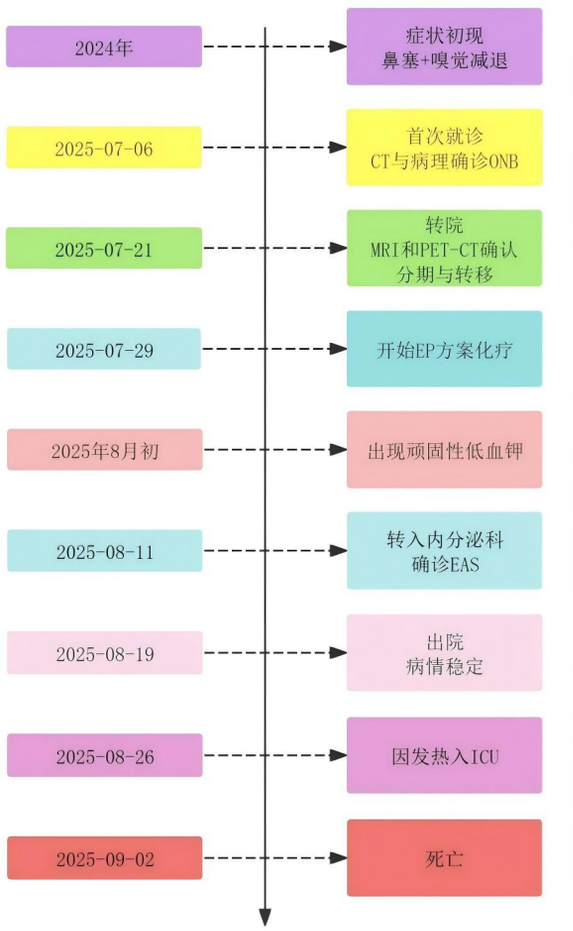

图 3　患者 ONB 继发 EAS 的诊疗时间线

2　文献综述

ONB 是一种罕见的颅外恶性肿瘤，起源于鼻腔嗅上皮。该肿瘤通常生长缓慢，局部症状最为常见，主要表现为鼻出血、鼻塞、嗅觉下降及眼球突出等。因早期症状缺乏特异性，诊断普遍延迟，从症状出现至确诊的平均时间约为 6 个月，多数患者就诊时已处于中晚期[3]。该肿瘤具有较强的局部侵袭性，易侵犯鼻窦、眼眶及前颅窝，颈部淋巴结转移发生率为 20%～33%[4]。流行病学数据显示，ONB 好发于 50～60 岁人群，男女比例约 1.2∶1，与种族无明确相关性[1]。

大多数 EAS 由恶性肿瘤引起，常见病因是胸部肿瘤（如小细胞肺癌、支气管类癌等），而 ONB 继发 EAS 极为罕见。截至 2025 年 11 月，检索文献共报道 42 例 ONB 继发 EAS 病例（表 2）。患者发病中位年龄约 46 岁，其中女性更常见，占 53.5%（23/43）。根据 EAS 出现时间可分为 2 类：一类是在 ONB 诊断时即存在 ACTH 异常分泌，约占 58.1%（25/43）；另一类则是在 ONB 术后数月到 15 年（中位 5 年）出现 EAS 表现，多与肿瘤复发或转移相关。本病例属于后者，该患者在确诊 ONB 后短期内出现顽固性低钾血症、代谢性碱中毒等典型 EAS 表现，实验室检查提示 ACTH 与皮质醇水平显著升高，且小剂量、大剂量地塞米松抑制试验均不被抑制，符合 ONB 异位分泌 ACTH 的诊断。

表2 嗅神经母细胞瘤继发异位促肾上腺皮质激素分泌综合征病例汇总

文献	患者	ONB相关临床表现	EAS出现时间	EAS相关临床表现	治疗	结局
Reznik M等[5]	48岁女性	右侧鼻塞+反复鼻出血	诊断ONB后5年	意识混乱、低血钾、高血糖	手术+化疗+氨鲁米特	死亡
Arnesen M A等[6]	36岁女性	视力模糊+鼻塞	初诊	肥胖、高血糖、高血压、近端肌无力、多毛、皮疹、闭经	手术+放疗	失访
Inagaki M等[7]	33岁男性	味觉异常	诊断ONB后7年	下肢麻木、乏力、口腔炎、面部及四肢水肿、低血钾、焦虑、抑郁	手术+化疗+美替拉酮	随访24个月未复发
Yu J等[8]	36岁男性	–	初诊	高血压、高血糖、下肢水肿、近端肌无力、意识模糊、低血钾、代谢性碱中毒、向心性肥胖	放疗+美替拉酮+依托咪酯	随访23个月未复发
Kanno K等[9]	39岁女性	–	初诊	全身水肿、乏力、满月脸、向心性肥胖、紫癜、高血压、低血钾、代谢性碱中毒	手术+放疗+美替拉酮	随访7年未见复发
Butt M I等[10]	52岁男性	鼻漏+鼻出血	诊断4年后	全身无力、踝部水肿、低血钾	手术+放疗+美替拉酮	失访
Josephs L等[11]	48岁男性	视力模糊	初诊	下肢水肿、全身乏力、低血钾、高血压、代谢性碱中毒	手术+放疗+酮康唑	随访6个月未复发
Koo B K等[12]	66岁女性	流涕+鼻腔异物感	诊断ONB后2年	疲劳、全身性水肿、低血钾、满月脸、向心性肥胖、多毛、高血糖、高血压	手术+放疗+酮康唑	随访12个月未复发
	37岁女性	流涕+鼻腔异物感	初诊	向心性肥胖、近端肌无力、多毛、高血压、满月脸	化疗+放疗+酮康唑+奥曲肽	随访2年未复发
Hodish I等[13]	48岁男性	视力模糊	初诊	下肢水肿、肌无力、低血钾、代谢性碱中毒、面部水肿、色素沉着	手术+放疗+酮康唑	随访9个月未复发
	30岁女性	–	初诊	向心性肥胖、腹部紫纹、高血压、疲劳、多毛、抑郁、踝部水肿	手术	随访3年未见复发
Lin H H等[14]	64岁女性	–	初诊	全身肌无力、意识混乱、高血压、满月脸、向心性肥胖、下肢水肿、低血钾、高血糖、代谢性碱中毒	无	治疗前因肺炎死亡
Doi M等[15]	39岁女性	–	初诊	高血压、低血钾、色素沉着、满月脸、向心性肥胖、多毛、肌无力	美替拉酮+手术+放疗	随访7年后死亡
Mintzer D M等[16]	55岁男性	鼻出血	诊断ONB后15年	疲劳、意识混乱、近端肌无力、高血糖、低血钾、代谢性碱中毒、水肿	手术+放疗+化疗+酮康唑+奥曲肽	疾病进展，失访

续表2　嗅神经母细胞瘤继发异位促肾上腺皮质激素分泌综合征病例汇总

文献	患者	ONB相关临床表现	EAS出现时间	EAS相关临床表现	治疗	结局
Galioto S等[17]	3岁男性	–	诊断ONB后2年	满月脸、向心性肥胖、多毛、乏力	手术+化疗+淋巴结切除	随访12个月未复发
Han J Y等[18]	59岁男性	鼻塞+颈部肿胀	初诊	低血钾、高血压、高血糖	化疗+放疗+手术+酮康唑+奥曲肽+双侧肾上腺切除术	随访9个月未复发
Rodgers S等[19]	51岁男性	鼻塞+嗅觉丧失	诊断ONB后5年	低血钾、高血压	手术+放疗	失访
Mayur N等[20]	19岁男性	鼻塞+视力下降	初诊	向心性肥胖、皮疹、体重增加、腹部紫纹、痤疮、低血钾	化疗+手术+放疗	随访2.5年未复发
Clotman K等[21]	61岁女性	–	诊断ONB后10年	低血钾、肌无力	手术+化疗+酮康唑+美替拉酮+双侧肾上腺切除	术后1个月死亡
Lao T J等[22]	47岁女性	脑脊液鼻漏	初诊	库欣样外貌	手术	治愈,失访
Matheny L N等[23]	52岁男性	嗅觉障碍+鼻道阻塞	初诊	高血糖、体重下降、全身乏力、低血钾、代谢性碱中毒	手术+化疗+放疗+酮康唑	随访28个月未复发
Kadoya M等[24]	50岁男性	视野异常	诊断ONB后3年	高血糖、高血压、低血钾、满月脸、紫癜、向心性肥胖	化疗+放疗+美替拉酮	随访20天未复发
Batacchi Z等[25]	62岁女性	流涕+鼻塞+鼻出血+嗅觉丧失	诊断ONB后2月	嗜睡、下肢水肿、近端肌无力、向心性肥胖、紫纹、低血钾、代谢性碱中毒	手术+放疗+酮康唑	随访2.5年未复发
Kobayashi K等[26]	52岁女性	–	诊断ONB后10年	疲劳、近端肌无力、向心性肥胖、低血钾、代谢性碱中毒	手术+放疗+美替拉酮+米托坦	失访
Yu K等[27]	55岁男性	进行性喉咙痛+鼻后滴流感+嗅觉丧失	初诊	疲劳、全身肌无力、向心性肥胖、高血压、意识混乱、高血糖、低血钾、代谢性碱中毒	手术+化疗+放疗+美替拉酮+酮康唑	随访1年未复发
Decaestecker K等[28]	41岁女性	头痛+视力减退	初诊	满月脸、脱发、多毛、近端肌无力、闭经、向心性肥胖、色素沉着、低血钾、代谢性碱中毒、高血压	手术+放疗	随访3月未复发
Familiar C等[29]	31岁男性	–	初诊	高血压、向心性肥胖、近端肌无力、满月脸、紫纹	化疗+放疗+酮康唑+美替拉酮	随访1年未复发
Zhou J等[30]	35岁女性	–	初诊	库欣样特征(未明确说明)	手术	治愈,未随访
Chung Y S等[31]	46岁男性	嗅觉减退	初诊	库欣样特征(未明确说明)、低血钾	手术+放疗	随访1年未复发

续表2 嗅神经母细胞瘤继发异位促肾上腺皮质激素分泌综合征病例汇总

文献	患者	ONB相关临床表现	EAS出现时间	EAS相关临床表现	治疗	结局
Doyle J J等[32]	23岁女性	复视+鼻息肉	初诊	中心性肥胖、腹部紫纹、高血压、癫痫	化疗	出院2天因感染死亡
Abe H等[33]	40岁女性	颈部淋巴结肿大	诊断ONB后9年	满月脸、向心性肥胖、水牛背、低血钾、高血糖、肌无力	手术+放疗+淋巴结切除术+美替拉酮	随访6月未复发
Özhan B等[34]	28个月男性	鼻塞	诊断ONB后10个月	体重增加、满月脸、痤疮	手术+化疗+酮康唑	随访2年未复发
Alsarari A A等[35]	47岁男性	嗅觉丧失+味觉丧失+颌下淋巴结肿胀	诊断ONB后3年	下肢无力、满月脸、水牛背、腹部紫纹、向心性肥胖、皮肤色素沉着、低血钾	手术+放疗	失访
Gnanathayalan S等[36]	40岁女性	–	初诊	全身性水肿、高血糖、动脉高血压、低血钾、代谢性碱中毒、癫痫	手术+放疗	随访3月未复发
Mikoshiba T等[37]	41岁女性	–	诊断ONB后2.5年	库欣样症状(未明确说明)、高血糖、低血钾	手术+化疗+米托坦+美替拉酮	失访
	42岁女性	–	诊断ONB后10年	库欣样症状(未明确说明)	米托坦+美替拉酮	疾病进展，失访
Houdu J等[38]	65岁男性	鼻塞+鼻出血+嗅觉丧失	初诊	低血钾、全身无力、高血糖、易怒	手术+放疗+化疗	随访10年未复发
刘晶华等[39]	40岁女性	嗅觉减退+鼻腔异常分泌物	诊断ONB后8年	满月脸、体重增加、皮肤紫纹、双下肢无力、低血钾	手术+化疗+酮康唑	随访9个月无复发
Lopes M B等[40]	56岁女性	嗅觉丧失+鼻出血	初诊	低血钾、高血糖、下肢水肿、体重下降、多毛、色素沉着、代谢性碱中毒	美替拉酮+手术+放疗	随访3年未复发
潘召城等[41]	35岁女性	–	初诊	脸变圆、体重增加	手术+放疗	随访14月未复发
孙炎等[42]	40岁女性	嗅觉减退	初诊	皮肤瘀斑、月经及情绪改变、低血钾、代谢性碱中毒	手术+化疗+放疗	随访6月未复发
	48岁男性	嗅觉障碍	初诊	未明确说明	手术+放疗	随访124个月未复发
本病例	71岁男性	鼻塞+流涕+嗅觉减退	诊断ONB后1月	低血钾、代谢性碱中毒、高血糖、双下肢水肿	化疗	死亡

注:“–”表示原文未提及。

ONB继发EAS病例汇总分析发现，低血钾是最突出且常见的生化特征，发生率达72.1%(31/43)，常伴代谢性碱中毒，其次为向心性肥胖(51.2%，22/43)、皮肤改变(44.2%，19/43)、肌无力(41.9%，18/43)及精神状态改变(41.9%，18/43)等，此外，14.0%(6/43)的病例EAS症状未明确描述(图4)。上述数据表明，ONB继发EAS时，代谢紊乱和库欣综合征典型症状较为普遍，且低血钾表现尤为突出，同时需要高度重视患者精神状态改变，如Doyle J J等[32]及Gnanathayalan S等[36]报道的病例均以癫痫发作为首发症状，进一步增加了EAS诊断的复杂性。此外，EAS典型库欣体征(如满月脸、水牛背、向心性肥胖、皮肤紫纹等)可能并不显现，这提示即使库欣体征不典型，若ONB患者出现难以纠正

的低钾血症，也应高度怀疑 EAS 可能。

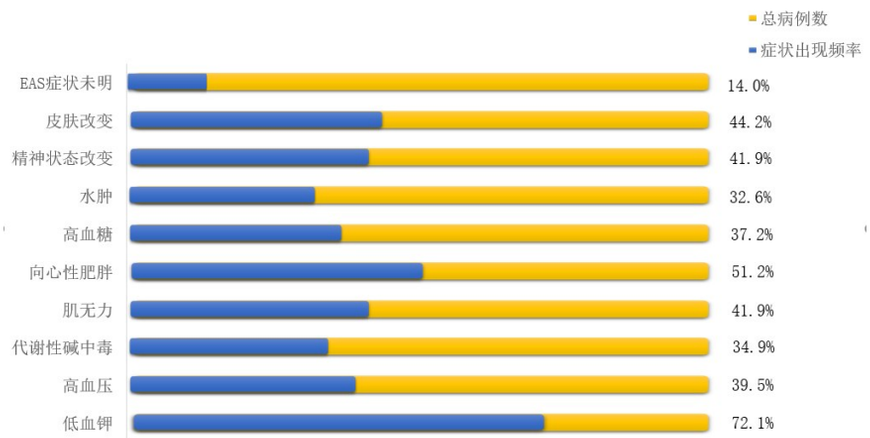

向心性肥胖包含满月脸、水牛背等特征，精神状态改变包含意识混乱、情绪改变、抑郁、焦虑及癫痫等特征，皮肤改变包含多毛、皮肤色素沉着、紫纹及紫癜等特征。

图 4　嗅神经母细胞瘤继发异位促肾上腺皮质激素分泌综合征病例临床特征发生率（n=43）

ONB 异位分泌 ACTH 的确切病理生理机制尚未完全阐明，但与其神经内分泌起源密切相关。ONB 起源于嗅上皮，属于神经外胚层肿瘤，具备神经内分泌分化潜能，其肿瘤细胞可异常活化阿片-促黑素细胞-皮质素原（Pro-opiomelanocortin，*POMC*）基因的表达与加工，自主合成并分泌 ACTH[43]。本病例免疫组化结果显示 INSM1、CD56、Syn 等神经内分泌标志物阳性，证实了肿瘤具备神经内分泌分化表型，为 *POMC* 基因的异常激活及 ACTH 的异位分泌提供了结构基础。持续过量的 ACTH 刺激肾上腺皮质增生，大量分泌皮质醇，引发 ACTH 依赖性高皮质醇血症，进而导致 EAS 相关的多系统代谢紊乱及功能损害。同时，这种异位分泌会抑制正常下丘脑和垂体的相关激素分泌，导致下丘脑-垂体-肾上腺轴功能紊乱，进一步加重内分泌失衡。

基于上述病理生理机制，临床对 ONB 继发 EAS 的诊断需要结合临床表现、生化检测、激素水平及病理特征进行综合判断。除典型临床症状外，血浆 ACTH 与皮质醇水平显著升高，且不被地塞米松抑制试验所抑制，是诊断 EAS 的核心内分泌依据；若肿瘤组织免疫组化染色提示 ACTH 阳性，则可提供确凿的病理证据。本病例因标本留存限制，未能在肿瘤组织中行 ACTH 免疫组化染色，无法从病理学上直接证实肿瘤细胞分泌 ACTH。然而，该缺陷并不影响本病例诊断的确立，依据如下：第一，本病例临床表现及生化特征符合典型异位 ACTH 综合征，血浆 ACTH 及皮质醇水平显著升高，本病例虽未行垂体薄层动态增强 MRI，但理论上存在漏诊微小垂体腺瘤的可能，但结合大剂量地塞米松抑制试验不被抑制，以及病理已确诊为 ONB，可基本排除垂体源性库欣病；ACTH 未受抑制，影像学未见肾上腺占位，可排除肾上腺源性库欣综合征；全身 PET-CT 未见胸部占位，可排除小细胞肺癌、支气管类癌等其他常见异位 ACTH 来源肿瘤。垂体 MRI 是排除库欣病的重要影像学检查，岩下窦静脉取血为鉴别库欣病与 EAS 的金标准，但可能出现假阳性结果[6,15,28,31]，奥曲肽显像、PET-CT 等可作为补充手段，辅助定位神经内分泌肿瘤。尽管本病例因一般情况差、病情进展迅速未行岩下窦静脉取血或奥曲肽显像等检查，仍高度支持 ONB 继发 EAS 的诊断；第二，肿瘤病理及免疫组化已明确为 ONB，该肿瘤具有明确的神经内分泌分化潜能，文献报道其异位分泌 ACTH 已有充分证据；第三，肿瘤与 EAS 在时间上紧密关联，本病例在确诊后 1 个月内出现典型代谢紊乱，符合肿瘤源性激素异常分泌的特点。本病例的诊断过程颇具警示意义，其初期症状（鼻塞、嗅觉减退）缺乏特异性，直至出现顽固性低钾血症才被重视并通过内分泌评估得以确诊，提示 ONB 患者合并不明原因的代谢紊乱时，应保持警惕并及时进行内分泌评估。

对于诊断明确的 ONB 继发 EAS，目前尚无确切的最佳治疗方法，准确评估肿瘤状态与患者整体状况仍是重中之重。如图 5 诊疗决策图所示，ONB 继发 EAS 患者，首先是判断肿瘤是否局限且可切除，

若肿瘤局限可切除，手术切除是首选且可能治愈的方法。Lao T J等[22]及Zhou J等[30]报道，手术切除病灶后患者EAS症状即缓解，疾病治愈。且文献中34例接受手术治疗的患者在随访期内均未见复发，充分印证了早期手术的重要性。鉴于肿瘤对放疗敏感且局部复发风险高，ONB通常采用手术联合放疗治疗，高危患者可能还需要联合化疗及其他药物治疗[3]。若肿瘤无法切除、发生转移或患者一般情况差无法耐受手术，则可选用放疗、化疗及其他药物治疗控制肿瘤进展及血皮质醇水平。放疗适用于无法手术的局部晚期患者，控制肿瘤生长，改善局部压迫症状；化疗多用于远处转移性、复发性或病理级别高的ONB患者，作为综合治疗的补充部分[44]。近年来研究表明，新辅助化疗可提高局部晚期ONB的治疗效果，安全性能好，并可提高生存率[45]。其他药物治疗是管理EAS、纠正代谢紊乱的关键，常用药物包括酮康唑、美替拉酮、米托坦等皮质醇合成抑制剂以及奥曲肽等生长抑素类似物，但药物治疗仅能对症处理，无法根除肿瘤。对于上述治疗后EAS病情仍控制不佳的难治性患者，可考虑行双侧肾上腺切除术，以减少皮质醇合成。

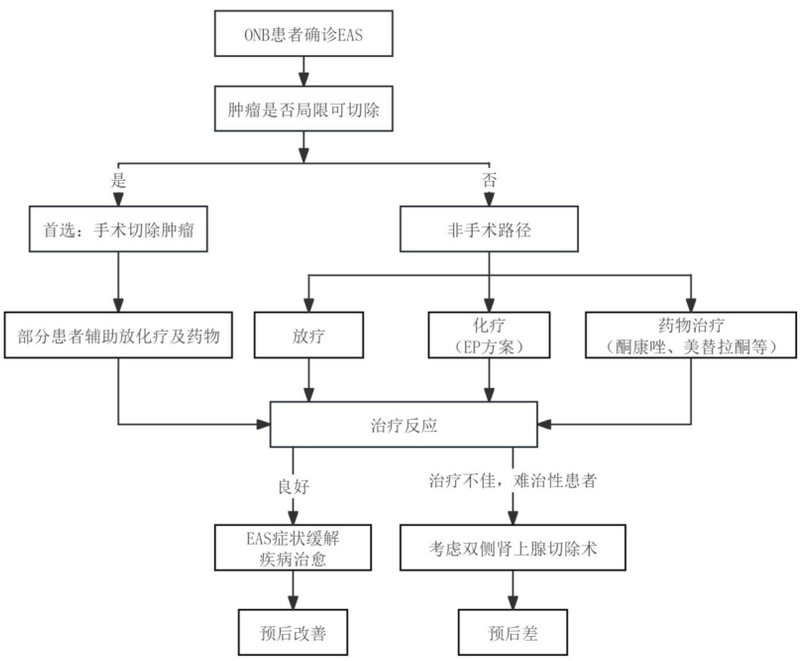

图5 嗅神经母细胞瘤继发异位促肾上腺皮质激素分泌综合征诊疗决策图

ONB继发EAS的预后受多重因素影响。肿瘤分期与是否可获得根治性切除是首要影响因素：(1)早期局限型肿瘤完整切除后预后较好，EAS症状多可缓解；晚期尤其是已转移者，预后显著较差；(2)EAS所致代谢紊乱的控制情况至关重要，顽固性低血钾、严重高血糖及继发感染是导致病情急剧恶化甚至死亡的重要原因；(3)患者年龄、基础疾病与肿瘤进展程度也显著影响结局。

本文总结的病例中，多数患者经手术联合放化疗或药物维持治疗后病情趋于稳定，预后得以改善。然而，一旦疾病进展至晚期及失去手术机会，预后则显著变差。如文献中的5例死亡病例，其共性特征包括：均为肿瘤晚期（如Kadish C/D期或已转移）、多数未能接受根治性手术、最终多死于重症肺炎或感染性休克等严重并发症。其机制可能为高皮质醇血症抑制免疫应答，加之肿瘤晚期全身消耗，使患者极易发生重症感染，且感染后炎症反应进一步加重皮质醇代谢紊乱，形成恶性循环。本病例亦属此类情况：患者因高龄、晚期肿瘤及继发多种基础疾病，经多学科团队评估认为手术风险极高，无法耐受手术且不宜放疗，在充分知情沟通后，最终选择以EP方案化疗为主的对症支持治疗。尽管短期内血钾有所回升，但患者最终仍死于重症肺炎与感染性休克。这提示，感染防控对改善晚期患者预后至关重要，也印证晚期ONB继发EAS患者整体预后欠佳。

3　小结与展望

ONB 继发 EAS 罕见，易漏诊或误诊，诊疗过程中应保持高度警惕。诊断关键在于对 ONB 患者进行内分泌代谢筛查，特别是对继发不明原因低钾血症者。治疗应采取以手术为基础，结合放化疗及药物干预的个体化综合策略。未来需要开展更多研究，探索针对晚期 ONB 更有效的系统性治疗方案以及更精准的 EAS 用药策略，以改善高危患者的生存质量与预后。

所有作者均声明不存在利益冲突关系。

参考文献：

[1] 中华医学会病理学分会头颈疾病组，吕新全，王纾宜，等. 嗅神经母细胞瘤病理诊断中国专家共识(2023 版)[J]. 中华病理学杂志，2023，52(11)：1107-1113.

[2] 陈青，张楠，周新丽，等. 胸腺类癌合并异位 ACTH 综合征两例报告[J]. 中华内分泌代谢杂志，2013，29(8)：722-724.

[3] Thawani R，Kim M S，Arastu A，et al. The contemporary management of cancers of the sinonasal tract in adults[J]. CA Cancer J Clin，2023，73(1)：72-112.

[4] 王玉姣，王佳鹤，尚轶钒，等. 33 例嗅神经母细胞瘤临床病理及预后分析[J]. 肿瘤基础与临床，2023，36(3)：213-219.

[5] Reznik M，Melon J，Lambricht M，et al. Neuroendocrine tumor of the nasal cavity (esthesioneuroblastoma). Apropos of a case with paraneoplastic Cushing's syndrome[J]. Ann Pathol，1987，7(2)：137-142.

[6] Arnesen M A，Scheithauer B W，Freeman S. Cushing's syndrome secondary to olfactory neuroblastoma[J]. Ultrastruct Pathol，1994，18(1/2)：61-68.

[7] Inagaki M，Akizuki N，Kugaya A，et al. Metyrapone for Cushing's syndrome[J]. Am J Psychiatry，2002，159(7)：1246.

[8] Yu J，Koch C A，Patsalides A，et al. Ectopic Cushing's syndrome caused by an esthesioneuroblastoma[J]. Endocr Pract，2004，10(2)：119-124.

[9] Kanno K，Morokuma Y，Tateno T，et al. Olfactory neuroblastoma causing ectopic ACTH syndrome[J]. Endocr J，2005，52(6)：675-681.

[10] Butt M I，Olczak S A. Cushing syndrome secondary to ectopic adrenocorticotropic hormone secretion from recurrent olfactory neuroblastoma[J]. Endocrinologist，2007，17(3)：160-161.

[11] Josephs L，Jones L，Marenette L，et al. Cushing's syndrome：an unusual presentation of olfactory neuroblastoma[J]. Skull Base，2008，18(1)：73-76.

[12] Koo B K，An J H，Jeon K H，et al. Two cases of ectopic adrenocorticotropic hormone syndrome with olfactory neuroblastoma and literature review[J]. Endocr J，2008，55(3)：469-475.

[13] Hodish I，Giordano T J，Starkman M N，et al. Location of ectopic adrenocortical hormone-secreting tumors causing Cushing's syndrome in the paranasal sinuses[J]. Head Neck，2009，31(5)：699-706.

[14] Lin H H，Lin C M，Tseng H K. Refractory post-herpetic neuralgia as an initial presentation of olfactory neuroblastoma-related ectopic ACTH syndrome[J]. Int J Gerontol，2009，3(1)：81-84.

[15] Doi M，Sugiyama T，Izumiyama H，et al. Clinical features and management of ectopic ACTH syndrome at a single institute in Japan[J]. Endocr J，2010，57(12)：1061-1069.

[16] Mintzer D M，Zheng S，Nagamine M，et al. Esthesioneuroblastoma (Olfactory Neuroblastoma) with Ectopic ACTH Syndrome：a multidisciplinary case presentation from the Joan Karnell cancer center of Pennsylvania Hospital[J]. Oncologist，2010，15(1)：51-58.

[17] Galioto S，Di Petrillo A，Pastori M，et al. Metastatic esthesioneuroblastoma secreting adrenocorticotropic hormone in pediatric patients[J]. J Craniofac Surg，2011，22(5)：1924-1929.

[18] Han J Y，Mirsadraei L，Yeh M W，et al. Bilateral adrenalectomy：lifesaving procedure in severe cushing syndrome[J]. Endocr Pract，2012，18(4)：e85-e90.

[19] Rodgers S，Moshel Y，Mikolaenko I，et al. Recurrent esthesioneuroblastoma presenting as an ACTH paraneoplastic syndrome[J]. Int J Neurosurg，2012，8：6-16.

[20] Mayur N，Bordoni R E，Locandro D，et al. Cushing's syndrome due to ectopic adrenocorticotrophic hormone production by olfactory neuroblastoma[J]. Endocr Pract，2014，20(3)：e47-e52.

[21] Clotman K，Twickler M，Dirinck E，et al. An endocrine picture in disguise：a progressive olfactory neuroblastoma complicated with ectopic cushing syndrome[J]. AACE Clin Case Rep，2017，3(3)：e278-e283.

[22] Lao T J，Sabalza M. Intra-nasal mass presenting with Cushing's syndrome and CSF rhinorrhea：a case report[J]. Philipp J Surg Spec，2017，72(1)：20-24.

[23] Matheny L N，Sarkar S，Shi H，et al. A case of Cushing's syndrome due to ectopic adrenocorticotropic hormone secretion from esthesioneuroblastoma with long term follow-up after resection[J]. Case Rep Endocrinol，

2018,2018:6389374.

[24] Kadoya M, Kurajoh M, Miyoshi A, et al. Ectopic adrenocorticotropic hormone syndrome associated with olfactory neuroblastoma: acquirement of adrenocorticotropic hormone expression during disease course as shown by serial immunohistochemistry examinations[J]. J Int Med Res, 2018,46(11):4760-4768.

[25] Batacchi Z, Andeen N K, Trikudanathan S. An unusual manifestation of olfactory neuroblastoma[J]. BMJ Case Rep,2018,2018:bcr2017221661.

[26] Kobayashi K, Asakura T, Ishii M, et al. Pulmonary nocardiosis mimicking small cell lung cancer in ectopic ACTH syndrome associated with transformation of olfactory neuroblastoma: a case report[J]. BMC Pulm Med, 2018,18(1):142.

[27] Yu K, Roncaroli F, Kearney T, et al. Ectopic Cushing's syndrome secondary to olfactory neuroblastoma[J]. Acta Neurochir,2018,160(5):1023-1026.

[28] Decaestecker K, Wijtvliet V, Coremans P, et al. Olfactory neuroblastoma (esthesioneuroblastoma) presenting as ectopic ACTH syndrome: always follow your nose[J]. Endocrinol Diabetes Metab Case Rep, 2019, 2019: EDM190093.

[29] Familiar C, Azcutia A. Adrenocorticotropic hormone-dependent cushing syndrome caused by an olfactory neuroblastoma[J]. Clin Med Insights Endocrinol Diabetes, 2019,12:1179551419825832.

[30] Zhou J, Ju H, Zhu L, et al. Value of fluorine-18-fluorodeoxyglucose PET/CT in localizing the primary lesion in adrenocorticotropic hormone-dependent Cushing syndrome[J]. Nucl Med Commun,2019,40(5):539-544.

[31] Chung Y S, Na M, Ku C R, et al. Adrenocorticotropic hormone-secreting esthesioneuroblastoma with ectopic Cushing's syndrome[J]. Yonsei Med J, 2020, 61(3): 257-261.

[32] Doyle J J, Hashimie Y, Metting A. An olfactory neuroblastoma presenting as posterior reversible leukoencephalopathy syndrome[J]. Proc (Bayl Univ Med Cent), 2021,34(6):724-725.

[33] Abe H,Suwanai H,Kambara N,et al. A rare case of ectopic adrenocorticotropic hormone syndrome with recurrent olfactory neuroblastoma[J]. Intern Med, 2021, 60(1): 105-109.

[34] Özhan B, Yıldırım Çakar D, Gülten G, et al. An exceptionally rare case of Cushing's syndrome caused by ectopic ACTH syndrome due to olfactory neuroblastoma in childhood[J]. J Pediatr Endocrinol Metab, 2023, 36(5): 513-516.

[35] Alsarari A A, Abdulkader A A, Farooqi W A, et al. Olfactory neuroblastoma causing Cushing's syndrome due to the ectopic adrenocorticotropic hormone (ACTH) secretion: a case report[J]. Cureus, 2024, 16(3): e56434.

[36] Gnanathayalan S, Karunanayake K A S, Fernando B M S, et al. A rare manifestation of a rare disease: ectopic Cushing's syndrome secondary to olfactory neuroblastoma [J]. Sri Lanka J Diabetes Endocrinol Metab, 2024, 15(1):33-36.

[37] Mikoshiba T, Sekimizu M, Saito S, et al. Ectopic adrenocorticotropic hormone syndrome in patients with olfactory neuroblastoma[J]. Endocr Relat Cancer, 2024, 31(9): e240030.

[38] Houdu J, Jankowski R, Nguyen D T. Ectopic ACTH secretion induced by an olfactory neuroblastoma: a case report[J]. Case Rep Endocrinol,2025,2025:8834392.

[39] 刘晶华,卢琳,杜函泽,等. 第592例中年女性—嗅觉减退、多发前颅窝占位—向心性肥胖—嗅神经母细胞瘤继发异位ACTH综合征[J]. 中华医学杂志,2025, 105(1):78-81.

[40] Lopes M B, Fonseca R, Serôdio J F, et al. Ectopic adrenocorticotropic hormone syndrome due to olfactory neuroblastoma: a case report and literature review[J]. Endocrinol Diabetes Nutr,2025,72(6):501576.

[41] 潘召城,宋琦,芮炜玮,等. 副鼻窦内肿瘤致异位促肾上腺皮质激素综合征二例及文献复习[J]. 中华放射学杂志,2019,53(1):69-72.

[42] 孙炎,黄谦,崔顺九,等. 嗅神经母细胞瘤伴发神经内分泌副瘤综合征的诊疗分析[J]. 武警医学,2021,32(6):504-509.

[43] 叶蕾. 异位ACTH综合征的发病机制及靶向治疗研究[D]. 上海:上海交通大学,2006.

[44] 李新宇,刘亚婷,党受涛,等. 新辅助化疗联合与未联合重组人血管内皮抑制素治疗嗅神经母细胞瘤对比研究[J]. 转化医学杂志,2025,14(9):168-172.

[45] Saha S, Patil V M, Noronha V, et al. Real world data on long term outcome of neoadjuvant chemotherapy in locally advanced esthesioneuroblastoma and sinonasal tumor with neuroendocrine differentiation-Results from a single centre study[J]. Oral Oncol,2023,144:106486.

(收稿:2025-12-24)(修回:2026-04-23)

(责任编辑:眭荣燕)