卵巢癌转移灶的智能识别与结构化报告填充：一项多中心研究

赵 佳[1]，任 静[1]，黄梦琳[1]，丛福泽[1]，王 芳[2]，吴 哲[3]，何泳蓝[1*]，薛华丹[1*]

1 中国医学科学院北京协和医学院 北京协和医院 放射科，北京 100730；2 山东大学齐鲁医院 放射科，山东 济南 250012；3 抚顺市中心医院 放射科，辽宁 抚顺 113006

摘要：目的 探索人工智能技术在卵巢癌转移灶精准定位和评估中的应用模式。**方法** 共纳入3个中心273例卵巢癌转移患者腹盆腔增强计算机体层成像（CT）图像，经诊断医师标注，共获得174个膈下转移灶及516个肝周转移灶，随机划分为训练集（n=561）和测试集（n=129），构建基于深度卷积网络的膈下/肝周位置二分类模型，计算其准确率、灵敏度、特异度、精确度、$F1$值及曲线下面积（AUC）。基于增强CT四期图像及手术病理资料，填充结构化报告并评估其性能。**结果** 膈下/肝周位置区分模型的AUC为0.78，准确率0.721，灵敏度0.417，特异度0.839，精确度0.500，$F1$值0.455。结构化报告填充中，对肝周转移灶位置的分类模型表现最佳，AUC为0.83，准确率0.753，灵敏度0.804，特异度0.702，精确度0.725，$F1$值0.763；其他特征模型的识别能力有待提升。**结论** 本研究探索并构建了“影像自动分析–关键特征提取–报告结构化填充”的临床辅助工作模式，为优化诊断流程、提升报告标准化水平提供了实践框架。

关键词：卵巢癌；腹膜转移；计算机体层成像；人工智能；结构化报告

中图分类号：R445.3 **文献标识码：**A DOI：10.13885/j.issn.2097-681X.M20252151

Intelligent identification of ovarian cancer metastases and a structured population report: a multicenter study

ZHAO Jia[1], REN Jing[1], HUANG Menglin[1], CONG Fuze[1], WANG Fang[2], WU Zhe[3], HE Yonglan[1*], XUE Huadan[1*]

1 Department of Radiology, Chinese Academy of Medical Sciences & Peking Union Medical College, Peking Union Medical College Hospital, Beijing 100730, China; 2 Department of Radiology, Qilu Hospital of Shandong University, Jinan 250012, China; 3 Department of Radiology, Fushun Central Hospital, Fushun 113006, Liaoning, China

Abstract: Objective To explore application models of artificial intelligence for precise localization and evaluation of ovarian cancer metastases. **Methods** A total of 273 contrast-enhanced abdominal-pelvic computed tomography (CT) scans from patients with ovarian cancer metastases across three centers were included. Radiologists annotated 174 subdiaphragmatic metastases and 516 perihepatic metastases, who were randomly divided into training (n = 561) and test (n = 129) sets. A deep convolutional network-based binary classification model for distinguishing subdiaphragmatic/perihepatic locations was constructed, and its accuracy, sensitivity, specificity, precision, $F1$-score, and area under the curve (AUC) were calculated. Using four-phase contrast-enhanced CT images and surgical pathology data, the structured reports were filled in and their

收稿日期：2025-12-09 **修回日期：**2026-01-04 **接受日期：**2026-01-13

基金项目：中国医学科学院医学与健康科技创新工程项目（2024-I2M-C&T-B-032）；中央高水平医院临床科研业务费（2025-PUMCH-A-023）

作者简介：薛华丹，女，主任医师，博士，研究方向为腹部及女性盆腔生殖系统影像，e-mail：bjdanna95@163.com，通信作者
何泳蓝，女，副主任医师，博士，研究方向为女性盆腔生殖系统影像，e-mail：heyonglan@pumch.cn，通信作者
* 共同通信作者

performanc eevaluated. **Results** The subphrenic/perihepatic location differentiation model achieved an AUC of 0.78, with an accuracy of 0.721, sensitivity of 0.417, specificity of 0.839, precision of 0.500, and an *F*1-score of 0.455. In the structured report population, the classification model for perihepatic metastasis location performed best, attaining an AUC of 0.83, accuracy of 0.753, sensitivity of 0.804, specificity of 0.702, precision of 0.725, and an *F*1-score of 0.763. The recognition capabilities of models for other features require further improvement. **Conclusion** This work establishes a novel clinical assistance workflow—"automated image analysis, key feature extraction, and structured report population"—offering a practical framework for optimizing diagnostic processes and enhancing reporting standardization.

Keywords: ovarian cancer; peritoneal metastasis; computed tomography; artificial intelligence; structured reporting

上皮性卵巢癌是一组高度恶性的女性生殖系统肿瘤，发病率和死亡率居妇科肿瘤的第三和第二位，严重危害女性健康[1-2]。卵巢癌发病隐匿，易于转移和广泛播散，超过80%的卵巢癌患者在初诊时已合并多发性腹盆腔转移或其他部位的远处转移[3]。肿瘤细胞减灭术是晚期卵巢癌首选治疗方式[1, 4]，当关键解剖区域（尤其是解剖结构复杂的上腹部区域）存在较大体积病灶时，减瘤术的难度和复杂性大大提升[5-7]。卵巢癌Suidan评分[8]提出了7个对临床有重要意义的上腹部关键解剖区域：（1）膈下区域，（2）肝周区域，（3）肝门/肝十二指肠韧带区域，（4）胆囊窝/肝叶间裂区域，（5）脾周区域，（6）网膜囊区域，（7）肾门上腹膜后淋巴结。这些区域转移灶的识别和精准评估，对卵巢癌患者的治疗和手术方案制定至关重要[9]。根据腹腔种植转移途径，卵巢癌病灶最易播散至上述7个区域中的肝周区域。研究[10-11]表明，在浆液性卵巢癌患者中，有34%～36%的患者出现肝周转移。但是肝周病灶，特别是位于肝表面的卵巢癌转移灶，与膈下转移灶在空间位置上多有重叠，是临床分辨的难点；而肌层是否受累将直接影响手术方式的选择及围手术期的管理[12]。

腹腔镜检查是评估卵巢癌转移状态和分期的金标准，但作为一种有创操作，腹腔镜检查侵袭性大、成本高，且可能影响肿瘤转移的发生率[13]。当前，国内外多个医学中心的术前影像初始评估，仍以胸腹盆部增强计算机体层成像（computed tomography, CT）或腹盆部磁共振成像（magnetic resonance imaging, MRI）为基础，必要时CT和MRI联合或胸腹盆部CT、MRI和正电子发射计算机体层显像（positron emission tomography and computed tomography, PET/CT）联合进行综合评估[14]。其中增强CT由于具有可用性广、扫描时间快、成本效益高、重复性好等优点，常被推荐用于卵巢癌转移灶范围评估的首选影像检查方式[1, 15]。但是传统CT影像报告对转移灶的描述较为笼统，经常忽略与检查指征相关的关键发现，难以提供足够的诊断信息[16]。与传统报告形式不同，结构化报告采用了预设的标准化模板和分类系统，医生以选择题或字段填充的形式填写结构化的内容，如影像所见、诊断意见、建议等。结构化报告通过模板化的格式提供了一种更加标准化、报告完整性高、易于检索和分析的方式[17]。有研究[16]表明，结构化报告在晚期卵巢癌治疗前CT报告中的应用，提升了对不可切除或难以切除疾病部位报告的完整性，有利于临床实践中的应用。然而，结构化报告书写耗时且工作量大，书写结构化报告耗时约是传统影像报告的2倍[16]，且目前缺乏统一的规范化报告格式，导致其临床价值受到限制。

深度学习技术在卵巢癌转移灶的精准分割方面已逐渐成为一种趋势[18]，而对转移灶影像的分割也有了初步的探索[19]。另外，近年来利用人工智能进行医学影像文本报告自动填充的研究日益丰富[20]，基于图文跨模态学习智能医学影像判读模型，依托海量训练数据与大模型技术，有望自动分析和识别病变，提供可靠诊断建议。因此，本研究拟借助深度学习技术，实现肝周和膈下区域的卵巢癌转移灶自动识别和位置分类，进一步针对肝周区域转移灶自动填充包含关键CT影像信息的结构化报告，探讨人工智能技术在卵巢癌转移灶精准定位和评估的应用价值。

1 材料与方法

1.1 研究对象与数据收集

本研究为回顾性多中心研究，豁免了患者的书面知情同意。纳入、排除标准见图1，最终纳入516个肝周转移阳性病灶和174个膈下转移阳性病灶。

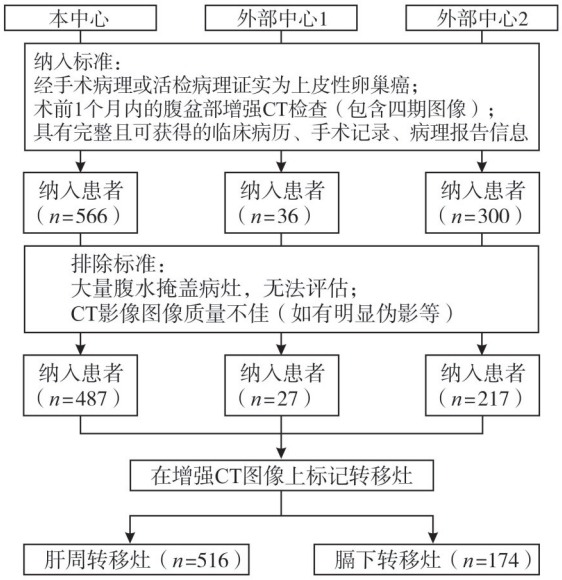

CT 计算机体层成像。

图1 数据收集流程

1.2 CT图像来源及扫描参数

所有患者均进行腹盆腔增强CT扫描，表1为不同中心患者CT检查所使用的设备和参数。本中心患者增强扫描方案如下：患者静脉输注非离子型碘对比剂碘帕醇（上海博莱科信谊药业有限责任公司），碘质量浓度370 mg/mL，注射速度2.5 mL/s，剂量1.3 mL/kg，总注射量上限100 mL，门静脉期图像在对比剂注入60 s后获得。外部中心1患者增强扫描方案如下：患者静脉输注非离子型碘对比剂碘佛醇（加拿大马林克罗制药有限公司），碘质量浓度330 mg/mL，注射速度4.0 mL/s，剂量1~1.5 mL/kg，总注射量上限100 mL，自动延迟10 s触发扫描，动脉期扫描结束后40 s行门静脉期扫描。外部中心2患者增强扫描方案如下：患者静脉输注非离子型碘对比剂优维显（拜耳医药保健有限公司广州分公司），碘质量浓度300 mg/mL，注射速度3.0 mL/s，剂量1.5 mL/kg，总注射量上限100 mL，门静脉期图像在对比剂注入60 s后获得。

1.3 图像标注

将所有入组患者的增强CT四期图像的DICOM数据中患者姓名等信息进行匿名化处理，保证患者个人信息无泄露。将每张CT图像重采样至0.75 mm×0.75 mm×5.00 mm，并以转移灶重心为中心裁剪至256像素×256像素×32层的大小，每个像素值按照特定窗宽窗位缩放到[0, 1]，对输入图像进行标准化。卵巢癌转移灶的勾画先由两位影像诊断医师（分别具有5年、3年的妇科肿瘤CT影像阅片经验）完成，每个病例由一位医师独立在增强CT门静脉期图像上逐层手动勾画卵巢癌膈下及肝周转移灶的轮廓（标注示例见图2），另一位核对标注，最终由一位高年资诊断医师（具有20年的妇科肿瘤CT阅片经验）对所有勾画结果进行审核，如有争议，则讨论后修改。3位医师在标注和审核过程中均参考患者的手术记录

表1 各中心来源数据CT图像扫描参数

数据来源	设备厂商	扫描机型	管电压/V	管电流/mA	层厚/mm
本中心	西门子股份公司；佳能株式会社	西门子双源CT；佳能开拓者CT	120	200	5
外部中心1	荷兰皇家飞利浦公司；东软集团股份有限公司；上海联影医疗科技股份有限公司	飞利浦64排螺旋CT；东软精睿CT；联影锐眼CT	120	200	5
外部中心2	荷兰皇家飞利浦公司	飞利浦256排螺旋CT	120	300	5

CT 计算机体层成像。

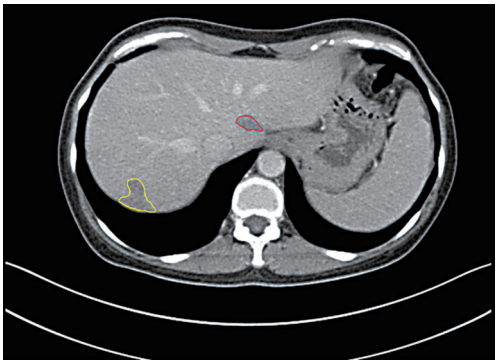

图2 肝周转移灶的轮廓示意图

及病理报告。最终得到手工标注的卵巢癌转移灶作为评估分割模型性能的参考标准。标注完成后，将图像及标注以NIFTI（neuroimaging informatics technology initiative）格式保存。

以门脉期CT图像作为参考，并基于该图像上的膈下和肝周转移灶标注进行图像配准，使用deedsBCV算法，将动脉期、静脉期及其他期相的CT图像与门脉期图像对齐。

1.4　膈下/肝周位置区分二分类模型的建立

本研究将卵巢癌肝周/膈下转移灶随机划分为训练集（$n=561$）和测试集（$n=129$），并引入ResNet模型的改进版ResNeXt 50进行分类[21]。ResNeXt是由HE等[21]在2017年CVPR会议上提出来的新型图像分类网络，在ResNet的基础上，引入了cardinality（路径数）的概念，在block的设计上进行了创新，通过增加网络的宽度而非深度，使得模型能够在不额外增加计算代价的情况下提升网络的精度。与ResNet 50相似，ResNeXt 50是基于ResNeXt开发的一种深度卷积神经网络，包含了50层的卷积层和全连接层，其较深的网络结构使得ResNeXt 50能够从输入数据中提取更加丰富和复杂的特征，处理更复杂的任务。ResNeXt 50的网络架构如图3所示，具体组成包括：

1.4.1　初始卷积层，包括

（1）一个7×7×7的卷积层，步长为2，用于处理输入图像并提取初步特征；

（2）批归一化层：对卷积输出进行归一化，帮助加速训练；

（3）ReLU激活函数：非线性变换，增加网络的表达能力；

（4）最大池化层：用3×3×3的池化窗口进行池化，步长为2，进一步降低空间维度。

1.4.2　残差模块

ResNeXt 50的核心由多个残差模块堆叠而成，每个残差模块包含多个并行的卷积路径，使用3层卷积结构的Bottleneck设计。每个瓶颈块由：1×1×1卷积（用于降低通道数）、3×3×3卷积（应用分组卷积）、1×1×1卷积（用于恢复通道数）构成。网络由多个阶段（stage）组成，通常ResNeXt 50包含4个阶段，每个阶段分别包含3、4、6、3个残差块。

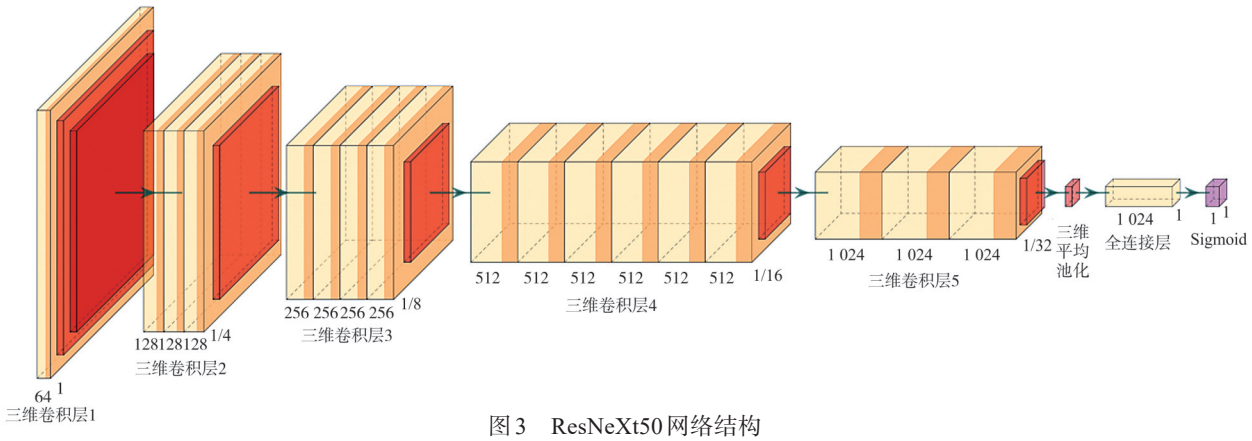

图3　ResNeXt50网络结构

1.4.3　全局平均池化

将每个特征图的空间维度（长度、宽度、高度）平均化，最终输出一个固定维度的特征向量。

1.4.4　全连接层

将全局池化后的特征向量映射到最终的分类结果。通常，对于二分类任务使用Sigmoid激活函数进行分类，对于多分类任务使用Softmax激活函数进行分类。

1.4.5　模型训练

批次大小（mini batch size）设置为8，每次训练都会从训练集加载一个批次的数据进行训练，并使用二元交叉熵损失作为损失函数。使用AdamW作为随机梯度下降的优化器，$L2$权值衰减为1×10^{-5}。实验使用线性预热余弦退火学习率调度器以提高模型的收敛速度和稳定性，设定初始学习速率为0，根据总训练步数的10%，学习

率逐步线性提升至1×10^{-4}，随后学习率按照余弦退火方式逐渐降低至0。训练共迭代训练集100轮次，取最后一次作为模型的最终权重。

1.5 结构化报告书写及结构化报告填充模型的建立

针对纳入的516例肝周转移阳性病灶，随机划分为训练集（$n=423$）和内部测试集（$n=93$）。在卵巢癌肝周转移灶的影像报告描述中，其位置、形状、密度、强化情况是评估病灶性质、恶性程度以及可切除性的重要指标，针对其描述，本团队设计了一个四分类选项条目的结构化报告模板。首先由两名诊断医师基于标注了转移灶位置的增强CT图像，使用结构化报告模板填入相应条目对应的影像信息，获得结构化报告。所有结构化报告由一位具有20年妇科肿瘤CT阅片经验的诊断医师进行审核。3位医师在报告书写过程中均参考患者的手术记录及病理报告，以确保定位的准确性。最终，获得的以病灶为单位的结构化报告汇总整合为Excel表格并记录。

本研究应用ResNeXt 50模型进行卵巢癌转移灶的识别和分类，以基于放射科医师手动勾画的肝周转移灶进行模型的训练和测试，结构化报告包含的位置、形状、密度、强化情况4个分类条目将分别独立建模。其中针对密度分类的建模最终固定为窗宽400与窗位40。最终根据手工标注的肝周转移灶轮廓计算转移灶体积，将4个分类模型的结果与获得的转移灶体积数据整合，以结构化报告形式呈现。

在模型训练中，批次大小设置为32，损失函数为二元交叉熵损失。后续步骤与位置区分参考二分类模型。

1.6 模型效能评估

对于构建的膈下/肝周位置区分模型，计算其准确率、灵敏度、特异度、精确度及F1值，绘制受试者操作特征（receiver operator characteristic, ROC）曲线并计算曲线下面积（area under the curve, AUC）。针对卵巢癌肝周转移灶位置、形状、密度、强化情况建立了4个分类模型，并分别独立评估其效能。对于每一个模型，计算其准确率、灵敏度、特异度、精确度及$F1$值，绘制ROC并计算AUC。

1.7 数据分析

使用SPSS 25.0和R 4.0.5统计分析数据。连续变量以平均值±标准差（$\bar{x}\pm s$）表示，组间比较采用独立样本t检验；正态性检验采用Shapiro-Wilk法。分类变量采用频率和百分比[n(%)]表示，组间比较采用卡方（χ^2）检验。以$P<0.05$为差异有统计学意义。

基于多中心研究中异质性的核心痛点（数据标准不统一、统计模型适配不足等），采用I^2统计量（≤25%：低异质性；25%～50%：中等；>50%：高异质性）进行整体异质性检验，并按患者年龄、国际妇产科联盟分期、有无腹水特征分层，评估异质性在亚组内的分布。

2 结果

2.1 一般资料

本研究从3个中心共纳入273例可标记的卵巢癌转移灶阳性患者，其中207例来自本中心，11例来自外部中心1，55例来自外部中心2。所有入组卵巢癌患者的增强CT图像中的门脉期图像经过人工标注后共得到174个膈下转移灶，516个肝周转移灶，并基于增强CT四期图像和手术及病理记录获得了每个转移灶对应的位置信息。通过结构化报告书写的形式记录了每个转移灶对应的位置、形状、密度、强化情况信息。患者资料及卵巢癌肝周转移灶信息见表2~3。

表2 患者基本资料

例

数据来源	年龄/岁	FIGO分期		腹水	
		Ⅲ	Ⅳ	有	无
转移灶阳性（$n=273$）	55.4±10.3（22~83）	214	59	137	136
本中心（$n=207$）	55.1±10.5（22~83）	158	49	93	114
外部中心1（$n=11$）	55.8±5.9（45~65）	11	0	10	1
外部中心2（$n=55$）	56.5±10.3（26~79）	45	10	34	21

FIGO 国际妇产科联盟。

2.2 膈下/肝周位置二分类系统性能评估

对卵巢癌转移灶膈下和肝周位置的区分AUC=0.78，其准确率、灵敏度、特异度、精确度和$F1$值分别为0.721，0.417，0.839，0.500，0.455。绘制的ROC曲线呈现在图4。

表3　卵巢癌肝周转移灶信息

例

数据集	位置		形状		密度		强化情况	
	Ⅵ段	其他	不规则	类圆形	低密度	其他	均匀	不均匀
肝周转移灶（n=516）	260	256	417	99	345	171	463	53
训练集（n=423）	214	209	338	85	278	145	378	45
测试集（n=93）	46	47	79	14	67	26	85	8

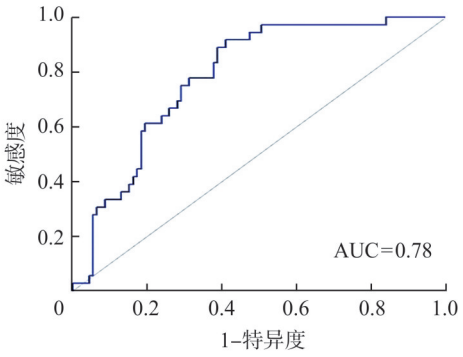

AUC　曲线下面积。

图4　膈下/肝周分类模型受试者操作特征曲线

为量化模型在不同中心间性能的异质性，采用Meta分析中的I^2统计量进行评估。关于多中心异质性分析结果，模型整体AUC=0.78，95% *CI*：[0.73，0.83]。然而，各中心间的AUC存在差异（0.75~0.93）。异质性检验显示I^2=46%（P>0.05），表明存在中等异质性，即中心间的系统性差异可能是导致模型性能波动的原因。需要特别注意的是，外部中心1的样本量非常有限（n=11），这导致其性能估计的置信区间极宽，进一步降低了异质性检验的统计效能。

基于病灶影像中的腹水情况进行了亚组分析，结果显示尽管差异没有统计学意义（P=0.060），但无腹水的患者中预测正确的比例仍高于有腹水的病例（83.0% *vs* 65.9%）。

2.3　结构化报告分类系统性能评估

将构建的分类模型得到的结果与参考标准（人工手动标注标签）比较并绘制混淆矩阵，计算出使用4个分类模型获得的准确率、灵敏度、特异度、精确度及*F*1值如表4所示，绘制的ROC曲线见图5。其中，对肝周转移灶位置的分类模型表现最佳，AUC=0.83。

表4　4个分类模型的准确率、灵敏度、特异度、精确度及*F*1值

特征	准确率	灵敏度	特异度	精确度	*F*1值
位置	0.753	0.804	0.702	0.725	0.763
形状	0.774	0.643	0.797	0.360	0.462
密度	0.570	0.552	0.615	0.787	0.649
强化程度	0.710	0.625	0.718	0.172	0.270

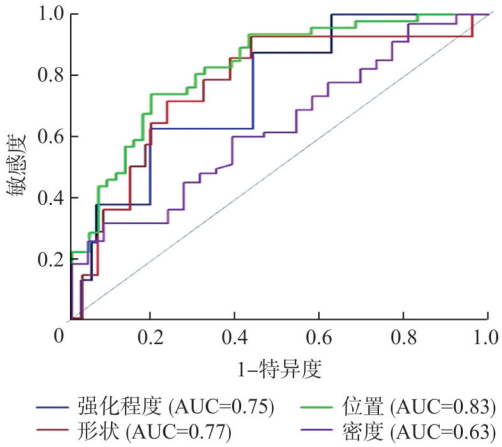

AUC　曲线下面积。

图5　4个分类模型的受试者操作特征曲线

2.4　结构化报告构建

以4个分类模型的输出结果和计算机测算的转移灶手工标注轮廓体积作为输入项，按照“卵巢癌转移灶部位：肝周区域；具体位置；形状；密度；体积；强化情况”的模板构建最终结构化报告并以文字形式呈现，示例如图6。



图6　最终构建的卵巢癌肝转移灶计算机体层成像影像结构化报告示例

3　讨论

增强CT是术前评估卵巢癌转移灶范围与位置，指导减瘤术决策的首选影像学检查，且术后有无残留病变以及其大小是晚期卵巢癌患者中最重要的独立预后因素[22]。从方法学角度看，多模态数据融合、自监督学习与对比式特征增强等策

略，正逐步缓解高标注成本与样本分布偏移所带来的限制[23]。本研究针对卵巢癌的膈下和肝周位置进行了二分类模型的构建；并建立了处理卵巢癌肝周转移灶不同特征分类任务的模型，最终整合成文字形式呈现的结构化报告。模型得到了良好的AUC，可以辅助放射科医生在术前影像诊断中区分膈下和肝周的卵巢癌转移灶，并自动填充具备关键CT影像信息的结构化报告，协助妇科医生临床诊疗决策。

术前卵巢癌转移灶影像识别中，区分膈下和肝周的定位是一大难点。为探索一种无创性的术前评估转移灶位置的方法，本研究构建了区分卵巢癌膈下和肝周转移灶的二分类模型。模型展现出较好的整体预测性能（AUC=0.78），但模型的灵敏度（0.417）、精确度（0.500）和*F*1值（0.455）较低，表明模型在阳性预测中的准确性较差，这可能与阴性样本占比过高有关。

本研究设计了包含4个条目的结构化报告模板，将文本填充转化为分类任务，建立相应的深度学习模型，并评估模型效能。其中，肝周转移灶位置的分类模型表现最好，但特异度仍有一定上升空间，这可能与少数难以区分的病例导致模型误分类有关。转移灶形状的分类模型表现较为均衡，但表现出对类圆形病灶的过度预测，这可能与样本中类圆形病灶数量显著少于不规则病灶有关。同样地，模型在处理转移灶强化情况的精确度和*F*1值的低值（分别为0.172和0.270），表明该模型对于不均匀强化的判定较为薄弱。综上所述，位置特征具有相对明确的客观定义和空间边界，在CT影像上表达较为直接。自动测量病灶最大径或基于阈值分割计数，在技术上已较为成熟，易于整合入标准化报告。

本研究的局限性在于：（1）样本类别不平衡问题。卵巢癌转移灶阳性与阴性样本数量不均衡、膈下转移灶和肝周转移灶的数量不均衡等问题限制了模型在医院临床极端分布场景下的泛化能力。后续研究将从数据拆分、算法层面及数据层面进行相应优化例如使用分层抽样、引入加权交叉熵损失及先进的过采样技术等；（2）尽管对膈下/肝周二分类模型进行了亚组分析，但并未获得统计学显著性差异的结果，未来需要探究更多临床因素对转移灶位置鉴别的影响；（3）目前设计的结构化报告仅包含4个二分类条目，所能涵盖的信息量有所欠缺，未来可以增加更多分类选项，并探索结合影像特征识别和大语言模型，直接依据影像特征填充结构化报告文本的可能性；（4）当前卵巢癌膈下/肝周转移灶二分类模型的性能（如灵敏度、*F*1值）尚不足以支持独立的临床决策，其首要价值在于验证工作流程的自动化潜力，并为后续模型优化指明方向；（5）尽管本研究采用了多中心数据进行模型开发，但由于各中心的数据的扫描参数、患者入组标准等存在固有异质性，且受限于各中心测试样本量，未能进行稳健的跨中心性能验证，影响了对模型结论外推性的评估，当前模型在采用不同CT机型、扫描协议或患者群体的新中心，能否保持报告的性能水平尚需验证。因此，本研究结论更应被视为在特定多中心数据混合池中有效的初步验证。未来研究必须将严格的、预留独立外部测试集的多中心验证作为关键步骤，以评估模型在真实临床情景复杂变异下的真实效能。

本研究开发的二分类模型在卵巢癌转移灶膈下和肝周位置的区分上具有不错的表现，并使用深度学习技术直接对肝周转移灶进行CT影像特征提取和结构化报告填充，初步建立了基于特定条目的转移灶结构化报告填充模型，在辅助放射科医生分辨转移灶特征和撰写结构化报告方面展现出一定的潜在应用价值。未来的研究可通过扩大样本量、完善结构化报告体系、增强结果可视化与解释性，并开展严格的多中心外部验证，以进一步提升模型的鲁棒性、可用性及其与临床工作流程的整合深度。

伦理声明 本研究获得中国医学科学院北京协和医院伦理委员会批准（批件文号：I-25PJ1282）。

利益冲突声明 本研究不存在研究者、伦理委员会成员、受试者监护人以及与公开研究成果有关的利益冲突。

作者贡献声明 赵 佳：设计论文框架、确定研究对象范围、分析数据、起草、修改论文及最终版本修订；黄梦琳、任 静：起草论文、设计研究方案、文献调研与整理；丛福泽：方法学设计、进行对比实验及实验分析、人工智能技术开发；王 芳、吴 哲：确定研究对象范围、收集数据、审核数据；何泳蓝、薛华丹：设计研究思路和方案、提供临床专业知识、结果解释、审核。

参考文献

[1] ARMSTRONG D K, ALVAREZ R D, BACKES F J, et al. Nccn guidelines（R） insights：ovarian cancer, version 3.2022 featured updates to the NCCN guidelines [J]. Journal of the national comprehensive cancer network, 2022, 20(9)：972-980.

[2] SIEGEL R L, GIAQUINTO A N, JEMAL A. Cancer statistics, 2024[J]. Ca：a cancer journal for clinicians, 2024, 74(1)：12-49.

[3] YOUSEFI M, DEHGHANI S, NOSRATI R, et al. Current insights into the metastasis of epithelial ovarian cancer-hopes and hurdles[J]. Cellular oncology（dordrecht, Netherlands）, 2020, 43(4)：515-538.

[4] LEDERMANN J A, MATIAS-GUIU X, AMANT F, et al. Esgo-esmo-esp consensus conference recommendations on ovarian cancer：pathology and molecular biology and early, advanced and recurrent disease[J]. Annals of oncology：official journal of the European Society for Medical Oncology, 2024, 35(3)：248-266.

[5] JEONG S Y, KIM T J, PARK B K. Epithelial ovarian cancer：a review of preoperative imaging features indicating suboptimal surgery[J]. Journal of gynecologic oncology, 2020, 31(4)：e57.

[6] DE OLIVEIRA L R L B, HORVAT N, ANDRIEU P I C, et al. Ovarian cancer staging：what the surgeon needs to know[J]. The British journal of radiology , 2021 , 94(1125)：20210091.

[7] 秦萌，金滢，潘凌亚. 晚期卵巢癌患者新辅助化疗适应证及间歇性肿瘤细胞减灭术手术时机选择[J]. 中国实用妇科与产科杂志，2018，34(2)：232-236.

[8] SUIDAN R S, RAMIREZ P T, SARASOHN D M, et al. A multicenter assessment of the ability of preoperative computed tomography scan and CA-125 to predict gross residual disease at primary debulking for advanced epithelial ovarian cancer[J]. Gynecologic oncology, 2017, 145(1)：27-31.

[9] KANG S K, REINHOLD C, ATRI M, ET AL. Acr appropriateness criteria（R） staging and follow-up of ovarian cancer[J]. Journal of the American college of radiology, 2018, 15(5)：S198-S207.

[10] O'NEILL A C, SOMAROUTHU B, TIRUMANI S H, et al. Patterns and prognostic importance of hepatic involvement in patients with serous ovarian cancer：a single-institution experience with 244 patients[J]. Radiology, 2017, 282(1)：160-170.

[11] AKIN O, SALA E, MOSKOWITZ C S, et al. Perihepatic metastases from ovarian cancer：sensitivity and specificity of CT for the detection of metastases with and those without liver parenchymal invasion[J]. Radiology, 2008, 248(2)：511-517.

[12] 王坚. 从外科角度透视卵巢癌肿瘤细胞减灭术的关键环节[J]. 上海医学，2023，46(11)：730-734.

[13] LU J J, CAI S Q, WANG F, et al. Development of a prediction model for gross residual in high-grade serous ovarian cancer by combining preoperative assessments of abdominal and pelvic metastases and multiparametric MRI[J]. Academic radiology, 2023, 30(9)：1823-1831.

[14] 李海明，郭勤浩，陆静，等. 晚期卵巢癌术前影像学评估研究进展[J]. 肿瘤影像学，2025，34(4)：301-311.

[15] AI Y, ZHANG J D, JIN J B, et al. Preoperative prediction of metastasis for ovarian cancer based on computed tomography radiomics features and clinical factors[J]. Frontiers in oncology, 2021, 11：610742.

[16] ANDRIEU P C, NIKOLOVSKI I, JULURU K, et al. Synoptic reporting for pretreatment ct examination in patients with advanced ovarian cancer：impact on documentation of disease sites and physician satisfaction[J]. American journal of roentgenology, 2023, 221(6)：760-772.

[17] HEWER E. The oncologist's guide to synoptic reporting：a primer[J]. Oncology, 2020, 98(6)：396-402.

[18] YAO W J, BAI J J, LIAO W, et al. From CNN to transformer：a review of medical image segmentation models[J]. Journal of imaging informatics in medicine, 2024, 37(4)：1529-1547.

[19] BUDDENKOTTE T, RUNDO L, WOITEK R, et al. Deep learning-based segmentation of multisite disease in ovarian cancer[J]. European radiology experimental, 2023, 7(1)：77.

[20] KARPATHY A, LI F F. Deep visual-semantic alignments for generating image descriptions[J]. IEEE transactions on pattern analysis and machine intelligence, 2017, 39(4)：664-676.

[21] HE K M, ZHANG X Y, REN S Q, et al. Deep residual learning for image recognition[C]//Proceedings of the IEEE conference on computer vision and pattern recognition, Las Vegas：IEEE, 2016：770-778.

[22] 张国楠，郎景和. 卵巢癌腹腔镜手术所致腹壁穿刺孔种植转移的肿瘤学与医学伦理思考[J]. 肿瘤预防与治疗，2025，38(4)：263-266.

[23] 雷婷，曹梦祯，李君芬，等. 深度学习在子宫内膜癌影像诊断中的研究进展[J]. 兰州大学学报（医学版），2025，51(11)：81-87.

（责任编辑：金　红）