·肝纤维化及肝硬化·

DOI：10.12449/JCH250514

慢性乙型肝炎患者血清外泌体miR-122-5p表达水平与肝脏融合性坏死和纤维化转归的关系

何权威[1,2,3]，徐 然[2]，韩 葳[2]，王思豪[2]，陈 艳[1]，杨永平[1,2,3]

1 中国人民解放军总医院第五医学中心肝病医学部，北京 100039

2 中国人民解放军医学院，北京 100853

3 中国人民解放军总医院海南医院消化内科，海南 三亚 572013

通信作者：杨永平，yongpingyang@hotmail.com（ORCID：0000-0002-8307-1095）

摘要：目的 探讨血清外泌体微RNA（miRNA）与慢性乙型肝炎（CHB）患者肝组织炎症损伤及组织学转归之间的关联。**方法** 从6例健康者及6例CHB患者中采集外周血清，经尺寸洗脱色谱法提取外泌体。通过小RNA测序及转录组学分析，识别与肝组织炎症损伤和肝纤维化程度相关的血清外泌体miRNA，分别在脂多糖/D-氨基半乳糖诱导急性肝损伤小鼠模型、四氯化碳诱导肝纤维化大鼠模型及84例具有治疗前后两次肝活检病理评估的CHB患者中进行实时荧光定量PCR验证。正态分布的计量资料两组间比较采用成组t检验；多组间比较采用方差分析，进一步两两比较采用Tukey检验。非正态分布的计量资料两组间比较采用Mann-Whitney U检验；多组间比较采用Kruskal-Wallis H检验，进一步两两比较采用Dunn检验。计数资料组间比较采用χ^2检验或Fisher精确检验。采用单因素和多因素Logistic回归分析影响因素。**结果** 血清外泌体miR-122-5p在CHB患者中异常表达，并在伴有融合性坏死及晚期肝纤维化患者中表达均下调。在急性肝损伤小鼠模型和肝纤维化大鼠模型中，与对照组相比，模型组肝脏miR-122-5p的表达水平均显著降低（P值分别为0.048、0.014）；与轻度肝损伤相比，伴有重度融合性坏死和晚期纤维化的肝组织中miR-122-5p的表达水平进一步显著下降（P值均<0.05）。在84例CHB患者中，伴肝组织重度融合性坏死或晚期肝纤维化患者，其血清外泌体miR-122-5p的表达显著低于轻度肝损伤患者（P值分别为<0.001、0.003）。多因素Logistic回归分析显示，miR-122-5p表达水平是融合性坏死（OR=0.001，95%CI：0.000～0.037，P=0.005）和肝纤维化程度（OR=0.568，95%CI：0.331～0.856，P=0.019）的独立影响因素。相较于miR-122-5p低表达患者，治疗前高水平表达患者在接受抗病毒治疗72周后其肝纤维化的逆转率更高（64.3% vs 38.1%，P=0.029）。**结论** CHB患者血清外泌体miR-122-5p与肝脏融合性坏死和纤维化进展密切相关，其表达水平降低可能加重肝脏融合性坏死，促进纤维化进展，并可能影响CHB患者接受抗病毒治疗后的肝组织学转归。

关键词： 乙型肝炎，慢性；肝纤维化；坏死；外泌体；微RNAs

基金项目： 国家“十三五”科技重大专项（2018ZX10725-506）；首都临床特色诊疗技术研究及转化应用（Z221100007422002）

Association of serum exosomal miR-122-5p with the prognosis of hepatic confluent necrosis and fibrosis in patients with chronic hepatitis B

HE Quanwei[1,2,3], *XU Ran*[2], *HAN Wei*[2], *WANG Sihao*[2], *CHEN Yan*[1], *YANG Yongping*[1,2,3]

1. Department of Hepatology, The Fifth Medical Center of Chinese PLA General Hospital, Beijing 100039, China; 2. Medical School of Chinese PLA, Beijing 100853, China; 3. Department of Gastroenterology, Hainan Hospital of Chinese PLA General Hospital, Sanya, Hainan 572013, China

Corresponding author: YANG Yongping, yongpingyang@hotmail.com (ORCID: 0000-0002-8307-1095)

Abstract: Objective To investigate the association of serum exosomal microRNAs (miRNAs) with hepatic inflammatory injury and histological outcomes in patients with chronic hepatitis B (CHB). **Methods** Peripheral serum samples were collected from six

healthy adults and six patients with CHB, and size exclusion chromatography was used to extract exosomes. Small RNA sequencing and transcriptomic analysis were used to identify the serum exosomal miRNAs associated with liver inflammatory injury and fibrosis, and quantitative real-time PCR was used for validation in a mouse model of acute liver injury induced by lipopolysaccharide/D-galactosamine, a rat model of liver fibrosis induced by carbon tetrachloride, and 84 CHB patients undergoing liver biopsy twice before and after treatment. The independent-samples *t* test was used for comparison of normally distributed continuous data between two groups; an analysis of variance was used for comparison between multiple groups, and the Tukey test was used for further comparison between two groups. The Mann-Whitney *U* test was used for comparison of non-normally distributed continuous data between two groups; the Kruskal-Wallis *H* test was used for comparison between multiple groups, and the Dunn test was used for further comparison between two groups. The chi-square test or the Fisher's exact test was used for comparison of categorical data between groups. The univariate and multivariate Logistic regression analyses were used to investigate influencing factors. **Results** Abnormal expression of serum exosomal miR-122-5p was observed in patients with CHB, and it was downregulated in patients with confluent necrosis and advanced fibrosis. In the mouse model of acute liver injury and the rat model of liver fibrosis, compared with the control group, the model group had a significant reduction in the expression level of miR-122-5p in the liver (P=0.048 and 0.014), and compared with the patients with mild liver injury, the patients with severe confluent necrosis and advanced fibrosis showed a significant reduction in the expression level of miR-122-5p in liver tissue (P<0.05). Among the 84 CHB patients, the patients with severe hepatic confluent necrosis or advanced liver fibrosis had a significantly lower expression level of serum exosomal miR-122-5p than those with mild liver injury (P<0.001 and P=0.003). The multivariate Logistic regression analysis showed that the expression level of miR-122-5p was an independent influencing factor for confluent necrosis (odds ratio [*OR*]=0.001, 95% confidence interval [*CI*]: 0.000—0.037, P=0.005) and liver fibrosis degree (*OR*=0.568, 95%*CI*: 0.331—0.856, P=0.019). In addition, compared with the patients with low expression of miR-122-5p, the patients with high expression of miR-122-5p before treatment had a significantly higher reversal rate of liver fibrosis after 72 weeks of antiviral therapy (64.3% vs 38.1%, P=0.029). **Conclusion** Serum exosomal miR-122-5p in CHB patients is closely associated with the progression of hepatic confluent necrosis and fibrosis, and the reduction in the expression level of miR-122-5p may aggravate hepatic confluent necrosis, promote the progression of fibrosis, and affect the histological outcome of CHB patients after antiviral therapy.

Key words: Hepatitis B, Chronic; Hepatic Fibrosis; Necrosis; Exosomes; MicroRNAs

Research funding: National Science and Technology Major Project during the 13th Five-Year Plan Period (2018ZX10725-506); Research and Translational Application of Clinical Characteristic Diagnosis and Treatment Technology in the Capital (Z221100007422002)

慢性乙型肝炎(chronic hepatitis B, CHB)患者伴有持续的肝脏炎症反应和不同程度的肝纤维化。尽管长期抗病毒治疗可以抑制HBV复制，在一定程度上改善组织学、延缓疾病进展，但仍有许多患者最终发展为肝硬化、肝功能失代偿、门静脉高压和肝癌[1-2]。从肝脏炎症到肝纤维化再到肝硬化，持续的肝脏炎症是驱动疾病进展的关键因素，而肝活检是评价肝组织炎症类型和程度的金标准[3]。

Ishak评分是一种半定量肝炎病理评价系统，其对炎症的分类评价包括界面性炎症、融合性坏死、小叶内炎症和汇管区炎症四种类型[4-5]。其中融合性坏死往往代表着更广泛的肝细胞损伤和网状纤维塌陷，与小叶结构破坏及血管结构重塑密切相关。既往研究表明伴有桥接性坏死的患者进展为肝硬化的比例显著升高[6]。因此，早期和准确识别炎症损伤的类型及程度对于预后评估至关重要。然而，肝活检因有创性、抽样误差和观察者之间/内部的可变性，导致其在临床的广泛应用受到巨大限制。

目前，临床常用血清ALT和AST等生化指标来评估患者的肝脏炎症程度，但这些肝功能指标对肝脏炎症类别及损伤程度的识别能力有限。据报道，部分ALT水平持续正常的HBeAg阳性慢性HBV感染者仍存在不同程度的肝脏炎症和/或纤维化[7]。因此，近年来研究者日益重视探索能够精确反映肝组织学变化的无创检查。目前已经开发了多种无创检测方法或模型，如肝硬度值检测(liver stiffness measurement, LSM)[8]、FibroTest[9]、AAR(AST/ALT比值)[10]、APRI(AST/血小板指数)[11]、Hepascore[12]、FIB-4[13]及Chin-CHB score[14]等，然而上述检查或模型均聚焦于肝纤维化，尚无能够准确反映肝脏炎症损伤类型及其程度的无创检测指标。因此，寻找有

效的无创诊断标志物，以识别和评估肝脏炎症损伤的类型及其程度具有重要临床意义。

外泌体是由细胞分泌的直径为30～150 nm的细胞外囊泡，其携带多种调节作用的生物活性分子，包括蛋白质、脂质和核酸，参与调节细胞稳态并介导细胞间通讯[15]。近期研究发现，外泌体中的微RNA（microRNA，miRNA）与多种慢性肝病及其预后密切相关[16]。例如，间充质干细胞来源的外泌体miR-27b-3p的上调可减轻肝纤维化[17-18]；血清外泌体miR-155可能作为肝纤维化诊断和进展的生物标志物[19]。尽管外泌体miRNA在肝损伤研究中取得了一定进展，但关于其与肝脏炎症类型，以及与组织学转归的关联性亟需深入探索。

本研究通过分析和比较不同炎症损伤及纤维化程度的CHB患者血清外泌体中的miRNA谱，旨在探讨血清外泌体miRNA与CHB患者肝脏炎症损伤和肝纤维化组织学转归之间的关联。

1 资料与方法

1.1 研究对象 本研究来源于一项长期随访的前瞻性、随机对照临床试验（CHBALT-F，注册号：NCT01965418，该临床试验的研究设计和主要结果参见既往文献[1,20-21]）的扩展研究。本项目研究对象分为发现队列和验证队列。发现队列包括6例健康者和6例伴有显著肝纤维化的CHB患者；验证队列为随机招募的30例健康者以及随访队列中84例具有治疗前后两次肝活检组织学评价的CHB患者。

1.2 血清外泌体RNA测序及分析

1.2.1 血清样本收集 采集所有纳入人群的外周血，将血清在4 ℃、3 000×*g*离心15 min后，吸出血清并于-80 ℃保存备用。

1.2.2 血清外泌体分离与鉴定 将收集的血清样本通过尺寸洗脱色谱法提取外泌体[22]，通过透射电子显微镜观察成像，外泌体粒径检测分析粒子运动，Western Blot鉴定其表面标志蛋白[23]。有关外泌体分离和鉴定的主要结果已在相关文献[16]中详细描述。通过上述方法成功分离鉴定出的血清外泌体用于RNA提取及表达水平检测。

1.2.3 外泌体RNA提取 使用miRNeasy Serum试剂盒（Qiagen，德国）提取血清外泌体总的RNA。利用Agilent 2100生物分析仪（美国）及Agilent RNA 6000 Nano试剂盒（美国）评估提取样品的RNA浓度。

1.2.4 小RNA（sRNA）文库构建与测序 每个样品取3 ng的RNA用于制备sRNA文库。使用QIAseq miRNA文库试剂盒（Qiagen，德国）制备测序文库。在文库制备过程中，通过引入具有UMI（唯一分子标识符）的逆转录引物，使得在cDNA合成和PCR扩增过程中能够准确地定量sRNA表达水平。完成文库制备后，使用Agilent 2100生物分析仪评估文库质量。合格的文库样本采用Illumina NovaSeq 6000平台进行高通量测序，测序服务由EchoBiotech（北京）公司提供，生成双端测序读数。

1.2.5 测序质控和miRNA定量 使用Bowtie软件将质控后的高质量读数进行数据库比对，完成分类注释。首先，排除所有重复序列和其他非编码RNA，如核糖体RNA、转运RNA和小核RNA等。其次，对于剩余读数，通过比对miRBase和人类基因组（GRCh38）数据库识别已知miRNA和预测新miRNA。最后，保存原始计数矩阵用于后续差异表达分析。

1.2.6 转录组学分析 使用R软件包“DESeq2”（版本1.45.3）[24]进行低表达miRNA过滤、多样本归一化及组间差异表达分析，筛选显著差异表达miRNA的标准为$P<0.05$且差异倍数（fold change，FC）$|\log_2 FC|>1.3$。使用R软件包“factoextra”（版本1.0.7）进行主成分分析（principal component analysis，PCA）。

1.3 动物模型构建

1.3.1 急性肝损伤（acute liver injury，ALI）小鼠模型 SPF级雄性C57BL/6小鼠15只，均为6周龄，体质量18～20 g，由斯贝福（北京）生物技术有限公司提供。实验动物生产许可证编号：SCXK（京）2024-0001；实验动物使用许可证编号：SYXK（京）2024-0010。采用随机数表法将小鼠随机分为ALI组（n=12）和对照组（n=3），在22～23 ℃和40%～70%湿度条件下饲养，12 h昼夜交替的光照模式，自由饮水、饮食。脂多糖（LPS）和D-氨基半乳糖（D-GalN）购自德国Sigma公司。ALI组小鼠予腹腔注射LPS（40 μg/kg）和D-GalN（400 mg/kg）[25]，对照组小鼠予腹腔注射等体积的灭菌PBS，6 h后处死，并收集肝脏用于后续实验。

1.3.2 肝纤维化大鼠模型 SPF级雄性Sprague-Dawley大鼠10只，均为6周龄，平均体质量为（200±20）g，由斯贝福（北京）生物技术有限公司提供。实验动物生产许可证编号：SCXK（京）2024-0001；实验动物使用许可证编号：SYXK（京）2024-0010。采用随机数表法将大鼠随机分为四氯化碳（CCl_4）组（n=7）和对照组（n=3），饲养环境同ALI

小鼠模型。将CCl_4（天津福晨公司）以1∶5比例溶于橄榄油。CCl_4组大鼠予腹腔注射CCl_4溶液（0.15 mL/kg），每周2次，共持续8周；对照组大鼠予腹腔注射等体积的橄榄油。同时，在大鼠饮用水中添加苯巴比妥（0.4 g/L）[26]。大鼠给药8周后处死，并收集肝脏用于后续实验。

1.4 组织学染色及病理学评价 剪取部分收集到的模型动物肝组织，固定于4%多聚甲醛溶液（北京华兴博创基因技术有限公司）中，经过乙醇脱水、二甲苯透明、石蜡包埋后，4 μm连续切片。常规HE染色及网状纤维染色，封片后使用光学显微镜观察并扫描。所有切片Ishak评分均由两名经验丰富的病理学家独立完成。验证队列中CHB患者的肝纤维化组织学结局评价标准：治疗前后Ishak纤维化评分（Ishak fibrosis score，IFS）变化（ΔIFS）<0为治疗后肝纤维化逆转，否则为未逆转[27]。

1.5 动物模型肝组织RNA提取 使用动物组织/细胞miRNA提取试剂盒（北京华兴博创基因技术有限公司）从ALI小鼠模型和肝纤维化大鼠模型肝组织样本中提取总RNA。通过RNA NanoDrop测量法测定从肝组织样本中提取的总RNA浓度。

1.6 实时荧光定量PCR（qRT-PCR）实验 使用miRNA qRT-PCR试剂盒（苏州吉玛基因股份有限公司），按照说明书配置20 μL反应体系，设定程序运行qPCR。U6作为内参基因，miR-122-5p的PCR正向引物：5′-TTTAGTGTG-ATAATGGCGTTTGA-3′，反向引物：3′-GGCCAACCGCG-AGAAGATG-5′。

1.7 统计学方法 使用R软件4.3.0和GraphPad Prism 10.1.2进行统计分析及制图。正态分布的计量资料以$\bar{x}\pm s$表示，两组间比较采用成组t检验；多组间比较采用方差分析，进一步两两比较采用Tukey检验。非正态分布的计量资料以$M(P_{25}\sim P_{75})$表示，两组间比较采用Mann-Whitney U检验；多组间比较采用Kruskal-Wallis H检验，进一步两两比较采用Dunn检验。计数资料组间比较采用χ^2检验或Fisher精确检验。采用单因素和多因素Logistic回归分析影响因素。构建受试者操作特征曲线（ROC曲线）并计算曲线下面积（AUC）评估诊断效能。P<0.05为差异有统计学意义。

2 结果

2.1 通过转录组学分析鉴定与CHB患者融合性坏死和肝纤维化程度相关的血清外泌体miRNA 发现队列的临床特征详见表1。PCA结果显示，CHB患者和健康者明显聚类成两大类（图1a），两组的miRNA存在显著表达差异。差异表达分析结果显示，在CHB患者中有181个异常表达的miRNA，其中107个miRNA表达上调，74个miRNA表达下调（图1b、c）。基于Ishak肝组织炎症损伤分类共筛选出29个差异表达的miRNA与融合性坏死密切相关，其中14个miRNA表达上调，15个miRNA表达下调（图1d）。此外，根据IFS将CHB患者分为晚期（进展期）肝纤维化（IFS≥4）与明显肝纤维化（3≤IFS<4）[28]两组，筛选出37个差异表达的miRNA与晚期肝纤维化相关，其中19个miRNA表达上调，18个miRNA表达下调（图1e）。通过韦恩图分析（图1f），确定与融合性坏死和肝纤维化程度相关的miRNA分别是miR-122-5p和miR-885-3p。其中，miR-122是一种保守的肝脏特异性miRNA，

表1 发现队列的健康者和CHB患者的临床特征

Table 1 Clinical characteristics of healthy adults and CHB patients in the discovery cohort

指标	健康者（n=6）	CHB患者（n=6）
年龄（岁）	41.50（37.00～48.50）	43.00（40.00～49.75）
男/女（例）	4/2	3/3
ALT（U/L）	18.80（10.00～26.00）	43.00（25.00～48.25）
AST（U/L）	20.50（12.50～26.30）	33.00（30.25～38.00）
TBil（μmol/L）	10.90（8.30～12.60）	13.05（11.47～14.10）
Alb（g/L）	36.30（33.30～41.30）	44.50（42.50～47.25）
PLT（×10^9/L）	190.70（152.50～246.80）	170.50（128.00～195.80）
PT（s）	11.80（11.20～12.30）	10.55（10.50～11.28）
HBsAg阳性（例）	0	6
HBeAg阳性（例）	0	0
HBV DNA（$\log_{10}$ IU/mL）		4.30（4.20～5.45）
LSM（kPa）		11.60（9.60～11.95）
APRI		0.50（0.43～0.65）
FIB-4		1.60（1.13～2.23）

与多种慢性肝病的病理过程密切相关，因此，后续研究主要聚焦于miR-122-5p。差异分析结果表明，血清外泌体miR-122-5p在CHB伴有融合性坏死及晚期肝纤维化的患者中表达均下调，其log_2FC分别为−1.31和−1.81（图1d、e）。

2.2　在LPS/D-GalN诱导的ALI小鼠模型中验证miR-122-5p的表达　通过LPS/D-GalN诱导，成功构建了ALI小鼠模型。所有小鼠肝组织经切片染色后按照Ishak系统进行炎症评分，并基于每种炎症类型评分中位值，将ALI小鼠分为轻度和重度两组。结果显示，在LPS/D-GalN处理后，ALI组小鼠出现严重肝损伤，以肝实质损伤为主，部分小鼠发生重度融合性坏死、肝小叶结构紊乱，并伴有大面积出血（图2a）。qRT-PCR检测发现，与对照组相比，ALI组小鼠肝脏miR-122-5p的表达显著下调［0.702（0.592～0.790）vs 1.059（0.959～1.080），Z=−2.021，P=0.048］。进一步分析表明，ALI组中伴重度融合性坏死的肝脏miR-122-5p表达明显低于轻度组（P=0.011），而在其他三种类型炎症程度的分组比较中，未观察到miR-122-5p表达在轻度和重度两组之间存在显著差异（P值均>0.05）（图2b）。

2.3　在CCl_4诱导的肝纤维化大鼠模型中验证miR-122-5p的表达　通过CCl_4诱导，成功构建了肝纤维化大鼠模型。所有大鼠肝组织经切片染色后按照Ishak系统进行炎症和纤维化评分。如前所述，基于每种炎症类型评分中位值，将肝纤维化大鼠分为轻度、重度两组。结果显示，在持续CCl_4中毒性损伤作用下，CCl_4组大鼠肝脏表现出明显的纤维化和炎症特征（图3a、b）。qRT-PCR检测表明，CCl_4组大鼠肝脏miR-122-5p表达量明显低于对照组（P=0.014）（图3c），并且伴有晚期肝纤维化（IFS≥4）的大鼠肝脏miR-122-5p表达量进一步降低（P=0.019）（图3d）。此外，伴有重度融合性坏死（P=0.024）或小叶内炎症（P=0.019）的肝脏miR-122-5p表达量均显著低于轻度肝损伤（图3e）；在按照汇管区炎症和界面性炎症程度的分组比较中，并未观察到肝脏miR-122-5p的表达在轻度和重度两组之间存在显著差异（P值均>0.05）（图3e）。

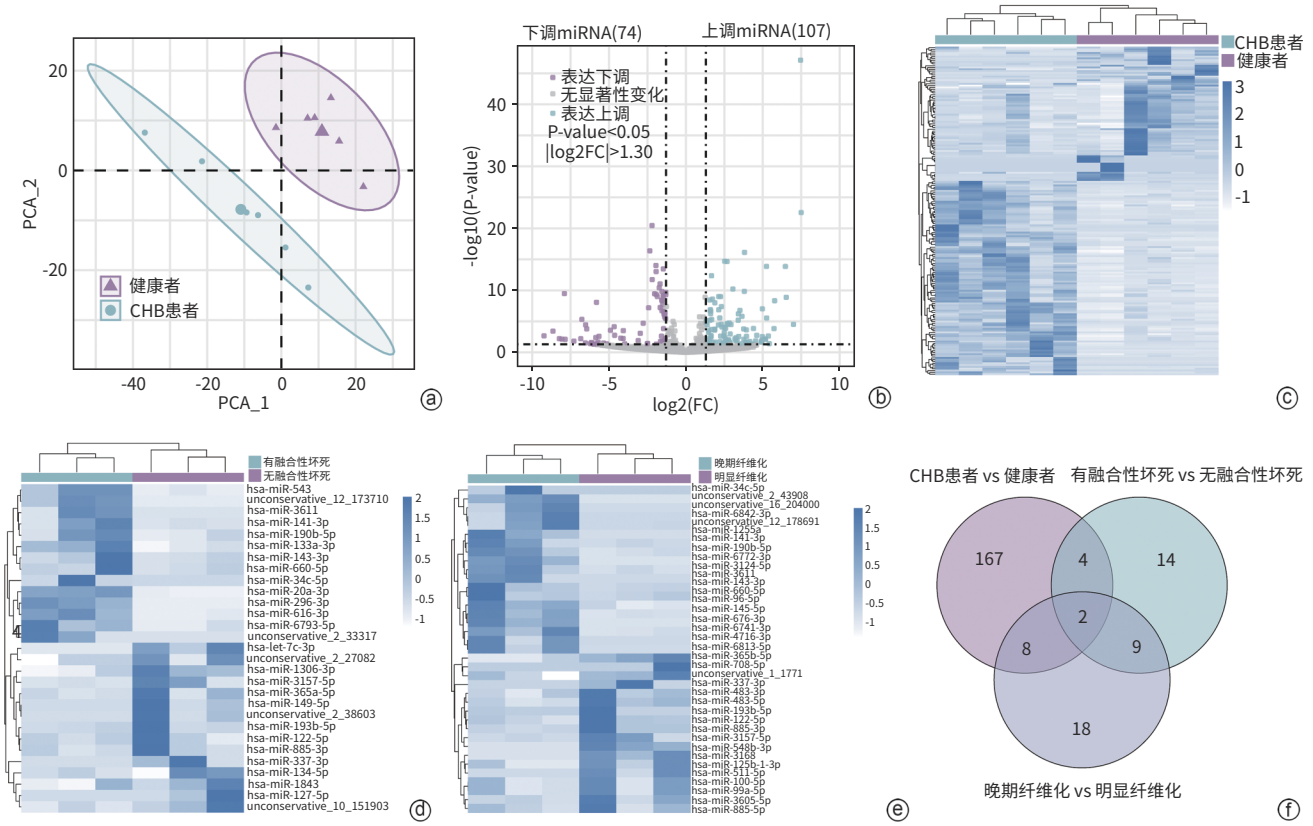

注：a，CHB患者与健康者miRNA谱的PCA结果；b，CHB患者与健康者的差异表达miRNA火山图；c，CHB患者与健康者的差异miRNA表达热图；d，有融合性坏死与无融合性坏死的CHB患者差异miRNA表达热图；e，晚期肝纤维化与明显肝纤维化的CHB患者差异miRNA表达热图；f，三组差异miRNA的韦恩图，共同交集为miR-122-5p和miR-885-3p。

图1　CHB患者与健康者的血清外泌体miRNA转录组学分析

Figure 1　Transcriptomic analysis of serum exosomal miRNA in CHB patients and healthy adults

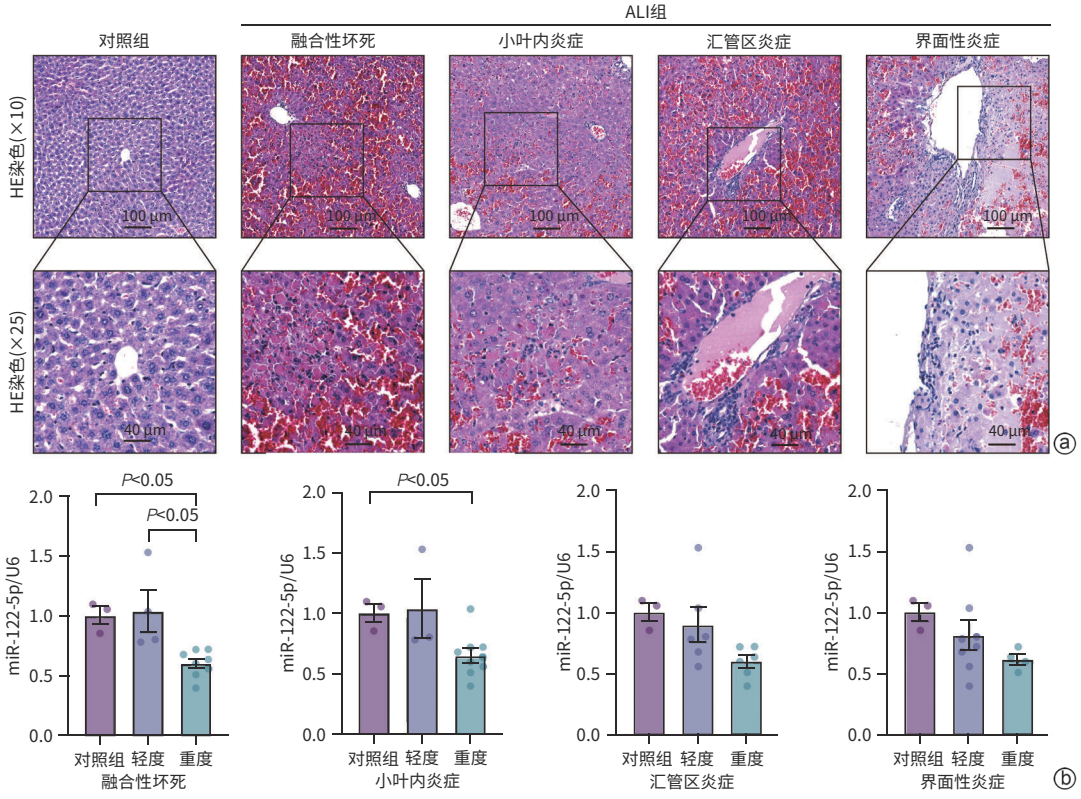

注：a，对照组和ALI组小鼠肝组织HE染色；b，qRT-PCR检测miR-122-5p表达与四种肝脏炎症损伤严重程度的关系。

图2　在LPS/D-GalN诱导ALI小鼠模型中的验证

Figure 2　Validation in LPS/D-GalN-induced mouse model of ALI

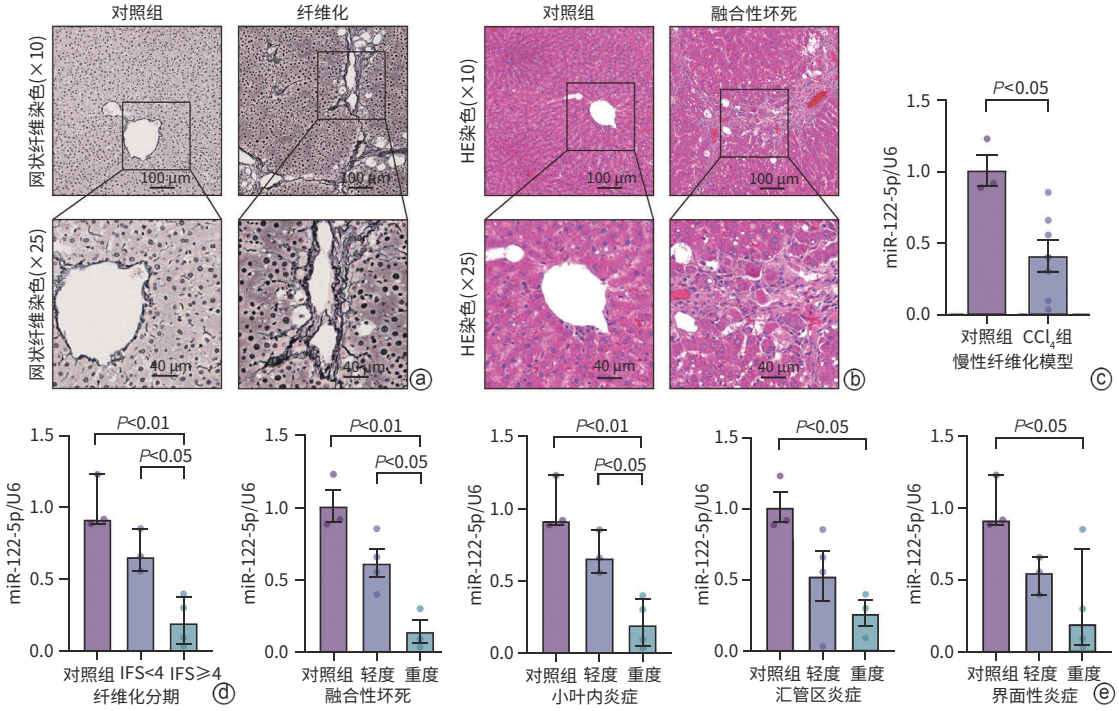

注：a，对照组和CCl_4组大鼠肝组织网状纤维染色；b，对照组和CCl_4组大鼠肝组织HE染色；c，qRT-PCR检测对照组和CCl_4组肝组织中miR-122-5p的表达；d，qRT-PCR检测miR-122-5p在晚期和非晚期肝纤维化中的表达；e，qRT-PCR检测miR-122-5p表达与四种肝脏炎症损伤严重程度的关系。

图3　在CCl_4诱导肝纤维化大鼠模型中的验证

Figure 3　Validation in CCl_4-induced rat model of liver fibrosis

2.4 CHB患者血清外泌体miR-122-5p表达水平与肝活检病理学评价的关联性分析 验证队列中CHB患者的临床特征如表2所示。qRT-PCR检测结果显示，验证队列中CHB患者血清外泌体miR-122-5p的整体表达水平显著高于健康对照组（P<0.001）（图4a）。随着肝纤维化进展，miR-122-5p表达水平呈现下降趋势（图4b）。与明显肝纤维化（IFS<4）患者相比，晚期肝纤维化（IFS≥4）患者miR-122-5p水平明显降低（P=0.003）（图4c）。与轻度融合性坏死患者相比，重度融合性坏死患者的miR-122-5p表达明显下调（P<0.001）（图4e）。在其他三种肝组织炎症损伤类型的分组比较中，并未观察到轻度和重度两组之间存在显著的表达差异（P值均>0.05）（图4e）。基

表2 肝纤维化逆转组与未逆转组的CHB患者基线特征比较

Table 2 Comparison of baseline characteristics of CHB patients between the regressive and non-regressive group

指标	总计（n=84）	逆转组（n=43）	未逆转组（n=41）	统计值	P值
年龄（岁）	44.00±11.00	41.53±12.23	46.59±8.98	t=2.164	0.034
男[例（%）]	58（69.05）	30（69.77）	28（68.29）	χ^2=0.000	>0.05
饮酒史[例（%）]	19（22.62）	8（18.60）	11（26.83）	χ^2=0.409	0.522
吸烟史[例（%）]	20（23.81）	8（18.60）	12（29.27）	χ^2=0.793	0.373
BMI（kg/m^2）	23.34±3.08	23.35±2.86	23.32±3.32	t=−0.053	0.958
ALT（U/L）	44.50（28.50～91.50）	44.00（25.50～78.00）	46.00（32.00～118.00）	Z=−1.061	0.289
AST（U/L）	37.00（27.50～79.00）	34.00（24.50～65.00）	44.00（33.00～79.00）	Z=−1.643	0.100
ALP（U/L）	83.00（67.00～110.50）	81.00（65.25～108.00）	92.00（74.00～111.00）	Z=−0.948	0.343
GGT（U/L）	37.00（20.50～59.00）	25.00（18.00～53.00）	44.00（26.00～69.00）	Z=−1.786	0.074
TBil（μmol/L）	13.90（10.96～20.35）	12.30（9.75～21.00）	14.80（11.20～19.80）	Z=−1.105	0.269
Alb（g/L）	41.55±4.28	42.05±4.45	41.02±4.08	t=−1.106	0.272
PLT（×10^9/L）	160.63±54.63	180.93±50.42	139.34±51.13	t=−3.751	<0.001
LSM（kPa）	8.60（5.90～16.60）	7.40（5.55～9.20）	11.90（6.90～19.40）	Z=−2.640	0.008
APRI	0.64（0.41～1.53）	0.47（0.29～1.23）	0.83（0.52～1.66）	Z=−2.873	0.004
FIB-4	1.64（1.14～2.46）	1.41（1.01～2.03）	2.18（1.34～3.65）	Z=−3.405	<0.001
HBeAg阳性[例（%）]	46（54.76）	25（58.14）	21（51.22）	χ^2=0.174	0.676
HBV DNA（$\log_{10}$ IU/mL）	6.09（4.50～7.42）	6.40（4.56～7.69）	5.83（4.47～7.26）	Z=−0.609	0.543
界面性炎症[例（%）]				χ^2=0.000	>0.05
轻度	70（83.33）	36（83.72）	34（82.93）		
重度	14（16.67）	7（16.28）	7（17.07）		
融合性坏死[例（%）]				χ^2=2.085	0.149
轻度	66（78.57）	37（86.05）	29（70.73）		
重度	18（21.43）	6（13.95）	12（29.27）		
小叶内炎症[例（%）]				χ^2=1.145	0.285
轻度	60（71.43）	28（65.12）	32（78.05）		
重度	24（28.57）	15（34.88）	9（21.95）		
汇管区炎症[例（%）]				χ^2=2.320	0.128
轻度	43（51.19）	26（60.47）	17（41.46）		
重度	41（48.81）	17（39.53）	24（58.54）		
mHAI[例（%）]					0.046
1～3分	9（10.71）	8（18.60）	1（2.44）		
4～6分	33（39.29）	17（39.53）	16（39.02）		
7～9分	32（38.10）	12（27.91）	20（48.78）		
≥10分	10（11.90）	6（13.95）	4（9.76）		
IFS[例（%）]				χ^2=6.310	0.097
3分	23（27.38）	16（37.21）	7（17.07）		
4分	11（13.10）	7（16.28）	4（9.76）		
5分	17（20.24）	7（16.28）	10（24.39）		
6分	33（39.29）	13（30.23）	20（48.78）		

注：mHAI，改良组织学活动指数。

于CHB患者血清外泌体miR-122-5p表达量中位值，将患者分为miR-122-5p高表达组和低表达组。结果显示，miR-122-5p低表达组CHB患者晚期肝纤维化（*P*=0.003）（图4d）、重度融合性坏死（*P*<0.001）和重度小叶内炎症（*P*=0.029）所占比例显著增加（图4f）。

2.5 CHB患者血清外泌体miR-122-5p表达水平与重度融合性坏死和晚期肝纤维化的关系 单因素Logistic回归分析显示，BMI、ALT、AST、ALP、GGT、PLT、LSM、APRI、FIB-4和miR-122-5p表达水平是发生重度融合性坏死的影响因素（表3）（*P*值均<0.05）；晚期肝纤维化发生的影响因素则包括GGT、PLT、LSM、APRI、FIB-4和miR-122-5p表达水平（表3）（*P*值均<0.05）。进一步多因素Logistic回归分析发现，miR-122-5p表达水平（*OR*=0.001，95%*CI*：0.000～0.037，*P*=0.005）和BMI≥23 kg/m^2（*OR*=0.035，95%*CI*：0.001～0.376，*P*=0.020）是重度融合性坏死的独立保护因素；miR-122-5p表达水平（*OR*=0.568，95%*CI*：0.331～0.856，*P*=0.019）亦是晚期肝纤维化的独立保护因素，而LSM（*OR*=1.258，95%*CI*：1.072～1.587，*P*=0.022）和FIB-4（*OR*=4.011，95%*CI*：1.212～17.894，*P*=0.047）是晚期肝纤维化发生的独立危险因素。

通过ROC曲线评估血清外泌体miR-122-5p的诊断效能，结果显示miR-122-5p在区分重度肝脏融合性坏死和晚期肝纤维化时，其AUC分别为0.949和0.741（图5、6）。

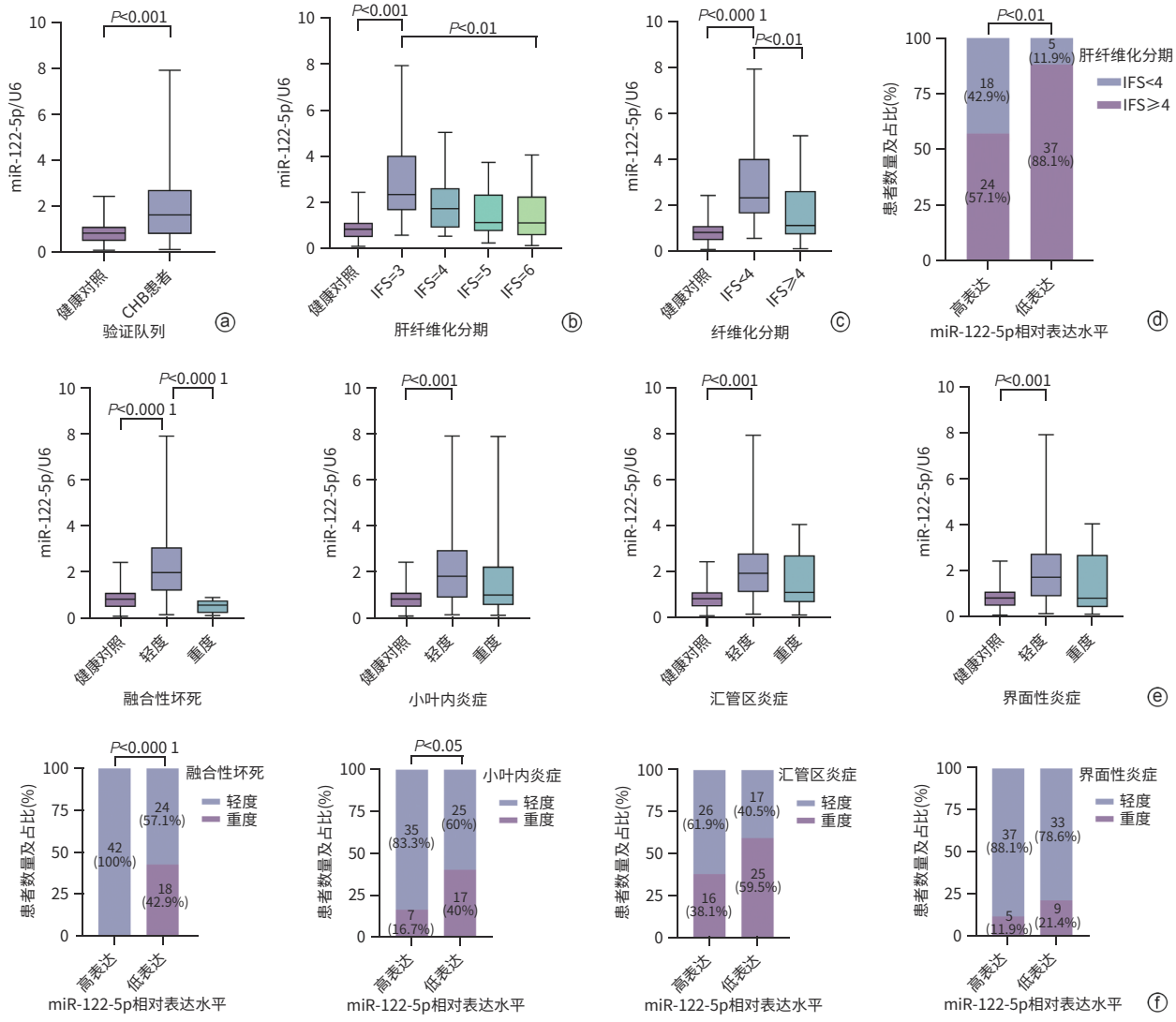

注：a，qRT-PCR检测健康者和CHB患者中miR-122-5p的表达；b，qRT-PCR检测miR-122-5p表达与不同肝纤维化分期的关系；c，qRT-PCR检测miR-122-5p在晚期肝纤维化和明显肝纤维化中的表达；d，miR-122-5p高、低表达组不同程度肝纤维化的患者比例；e，qRT-PCR检测miR-122-5p表达与四种肝脏炎症损伤严重程度的关系；f，miR-122-5p高、低表达组不同肝脏炎症损伤类型及程度的患者比例。

图4 在CHB患者和健康者血清中的验证

Figure 4 Validation in the serum of CHB patients and healthy adults

表3　单因素Logistic回归分析

Table 3　Univariable Logistic regression analysis

项目	重度融合性坏死		晚期肝纤维化	
	OR(95%*CI*)	*P*值	*OR*(95%*CI*)	*P*值
BMI				
<23 kg/m^2	Reference		Reference	
≥23 kg/m^2	0.138(0.030～0.469)	0.004	1.833(0.698～5.012)	0.224
ALT	1.010(1.003～1.018)	0.011	1.007(0.999～1.019)	0.151
AST	1.015(1.006～1.027)	0.005	1.013(1.001～1.031)	0.078
ALP	1.013(1.000～1.028)	0.045	1.006(0.993～1.023)	0.377
GGT	1.010(1.003～1.020)	0.018	1.022(1.005～1.047)	0.033
PLT	0.986(0.975～0.996)	0.010	0.984(0.972～0.994)	0.005
LSM	1.084(1.028～1.152)	0.005	1.337(1.143～1.670)	0.003
APRI	1.827(1.233～2.972)	0.008	2.709(1.314～7.773)	0.026
FIB-4	1.381(1.108～1.806)	0.008	3.349(1.651～8.678)	0.005
miR-122-5p表达量	0.008(0.000～0.074)	0.001	0.565(0.379～0.776)	0.002

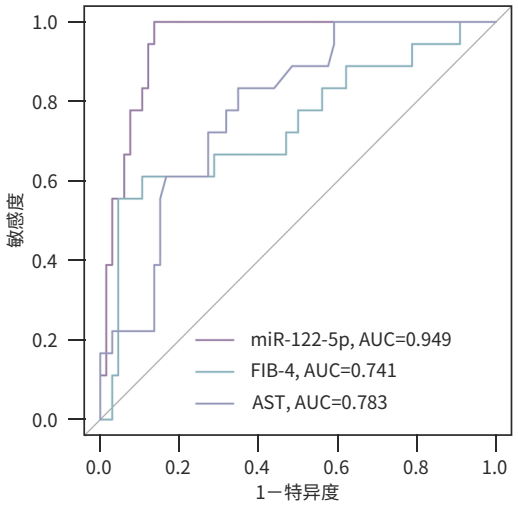

图5　重度融合性坏死的ROC曲线

Figure 5　ROC curve of severe confluent necrosis

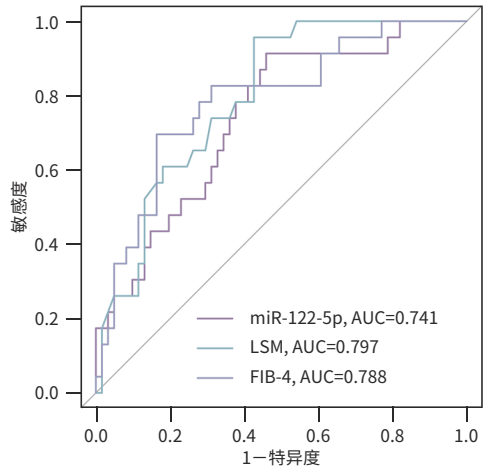

图6　晚期肝纤维化的ROC曲线

Figure 6　ROC curve of advanced liver fibrosis

2.6　CHB患者基线血清外泌体miR-122-5p表达水平与治疗后肝组织学转归的关联性分析　根据抗病毒治疗72周后肝活检结果，将验证队列的84例CHB患者分为肝纤维化逆转组和未逆转组（表2）。肝纤维化逆转组患者基线miR-122-5p表达水平高于未逆转组（*P*=0.024）（图7a）。与miR-122-5p低水平表达患者相比，高水平表达的CHB患者在接受抗病毒治疗72周后，其肝纤维化的逆转率更高（64.3% vs 38.1%，*P*=0.029）（图7b）。单因素Logistic回归分析结果表明，CHB患者基线状态下的年龄、PLT、FIB-4、mHAI（7～9分）、高水平表达的miR-122-5p是肝纤维化转归的影响因素（*P*值均<0.05）；进一步多因素Logistic回归分析发现，年龄（*P*=0.038）和PLT（*P*=0.016）是肝纤维化逆转的独立影响因素（表4）。

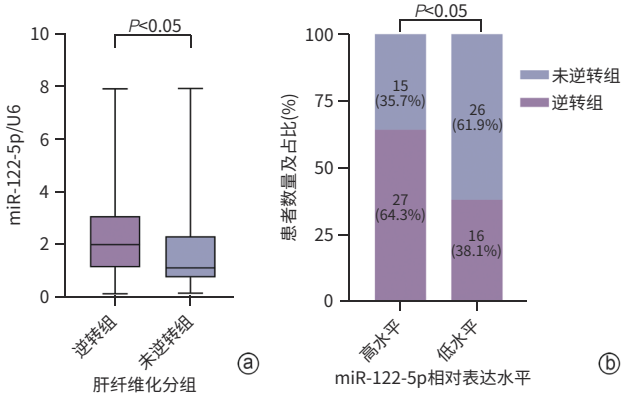

注：a，qRT-PCR比较miR-122-5p在肝纤维化逆转组和未逆转组患者中的表达；b，比较基线状态下miR-122-5p高、低表达水平的CHB患者在接受抗病毒治疗后组织学转归的差异。

图7　CHB患者基线状态下血清外泌体miR-122-5p表达水平与治疗后肝组织学转归的关联性分析

Figure 7　Correlation analysis between serum exosomal miR-122-5p expression levels at baseline and histological outcomes of liver fibrosis after treatment in patients with CHB

表4 肝纤维化逆转的单因素和多因素Logistic回归分析

Table 4 Univariate and multivariate Logistic regression analysis of liver fibrosis reversal

项目	单因素分析		多因素分析	
	OR(95%*CI*)	*P*值	*OR*(95%*CI*)	*P*值
年龄	0.957(0.916～0.996)	0.038	0.945(0.892～0.995)	0.038
PLT	1.017(1.007～1.028)	0.001	1.018(1.004～1.034)	0.016
LSM	0.949(0.896～0.997)	0.051		
APRI	0.915(0.666～1.201)	0.529		
FIB-4	0.743(0.545～0.941)	0.031	1.019(0.695～1.431)	0.917
mHAI				
1～3分	Reference		Reference	
4～6分	0.133(0.007～0.843)	0.071	0.196(0.009～1.506)	0.170
7～9分	0.075(0.004～0.481)	0.021	0.169(0.008～1.399)	0.146
≥10分	0.188(0.008～1.686)	0.178	0.588(0.019～10.042)	0.723
miR-122-5p相对表达水平				
低水平	Reference		Reference	
高水平	2.925(1.222～7.250)	0.018	2.670(0.931～8.031)	0.072

3 讨论

本研究基于一项长期随访的多中心、随机对照临床试验的扩展研究，纳入的CHB患者均具备完整的临床随访资料以及治疗前后两次肝活检的组织学数据。在本研究中，创新性地整合了血清外泌体miRNA测序与慢性肝炎的病理评估，深入探讨了CHB患者的血清外泌体miRNA与不同肝脏炎症反应之间的关系，特别是揭示了miR-122-5p与融合性坏死及肝纤维化组织学转归之间的密切联系。

本研究发现，血清外泌体miR-122-5p在CHB患者中异常表达。特别是在伴有融合性坏死或晚期肝纤维化的患者中，miR-122-5p表达水平显著低于轻度肝损伤的患者。同时，在ALI小鼠模型和肝纤维化大鼠模型肝组织中也观察到这一现象。为了进一步验证这一发现，本研究对30例健康者和84例CHB患者的血清样本进行分析，结果证实了CHB患者血清外泌体miR-122-5p表达水平与融合性坏死和肝纤维化程度之间存在关联。基于此，笔者推测CHB患者血清外泌体miR-122-5p的表达降低可能加重肝脏融合坏死性炎症，并与肝纤维化进展密切相关。此外，ROC曲线分析发现，血清外泌体miR-122-5p的表达水平可评估CHB患者是否伴有重度融合性坏死，提示其具有潜在临床指导价值。

肝脏炎症是各种慢性肝病的典型病理特征之一[29]，其中融合性坏死表现为区域性肝实质坏死、汇管区-中央静脉桥接坏死，代表更严重的肝小叶损伤，是纤维化肝脏结构重塑、逐渐进展至肝硬化的重要病理基础。近期一项针对142例自身免疫性肝炎患者的组织学评估和治疗随访研究发现，伴有重度融合性坏死的患者，其组织学活动指数及肝纤维化程度均高于非重度患者，并且患者的早期生化应答表现不佳，这也提示该类患者应予以标准的免疫抑制治疗以改善其生化应答及预后[30]。此外，一项针对丙型肝炎患者的抗病毒治疗临床研究发现，治疗前患者的融合性坏死水平可以预测治疗后的病毒学应答[31]。以上研究表明，准确识别肝脏融合坏死性炎症有助于判断慢性肝炎患者的预后。

miR-122是一种含量丰富的肝脏特异性miRNA，在维持肝脏稳态中发挥着关键功能[32-33]。同时，miR-122与病毒性肝炎、药物性肝损伤、自身免疫性肝病和肝细胞癌等多种肝病的病理过程密切相关[34-35]。据报道，小鼠miR-122缺失会导致肝脂肪变性、肝炎和肝细胞癌等肿瘤的发生[33]。Zhang等[36]在原发性胆汁性胆管炎的体外研究发现，外泌体miR-122-5p负向调控p38 MAPK信号通路抑制炎症细胞因子水平，发挥抗炎作用，该研究团队还证实了肝星状细胞是外泌体miR-122-5p的主要来源之一。此外，Li等[37]发现miR-122通过靶向肝星状细胞并抑制P4HA1表达来调节胶原蛋白的产生，Teng等[38]发现小鼠肝脏miR-122条件敲除后会出现自发性肝纤维化，而Wu等[39]体外实验发现miR-122-5p过表达通过抑制肝星状细胞活化发挥抗纤维化作用。以上研究从机制层面阐明，miR-122-5p是肝脏炎症和纤维化的负性调控因子。

值得注意的是，与健康对照组相比，CHB患者血清外泌体miR-122-5p表达水平显著升高，尤其是在轻度肝损伤患者中，其表达水平明显高于健康对照组。而在急性或慢性动物模型肝组织中的miR-122-5p表达水平则

低于健康对照组，这与既往研究结果一致[37,40-41]。考虑到miR-122-5p主要来源于肝脏，因此推测，在轻度肝损伤时，肝脏可能通过代偿性机制过表达miR-122-5p参与抗炎反应，并可通过外泌体分泌释放进入外周循环，从而导致血清中的表达升高。这也提示血清外泌体miR-122-5p表达水平对于早期轻度肝损伤具有潜在诊断价值。

此外，本研究还发现，基线状态下CHB患者血清外泌体miR-122-5p的表达水平可能与肝纤维化治疗的组织学结局和转归相关。CHB患者基线状态下血清外泌体miR-122-5p在较高水平表达时，可能对接受抗病毒治疗后肝纤维化的改善有潜在的促进作用。

本研究亦存在一些局限性。首先，本研究基于Ishak评分系统，该系统对炎症类型进行细致分类，但每项评分可选范围较大，且各分值之间并非确切的线性关系，因此可重复性有限。本研究由两名经验丰富的病理学家在无临床资料的情况下独立完成评分，从而将观察者间和观察者内的误差降到最低。其次，本研究发现外泌体miR-122-5p与CHB患者肝脏融合性坏死和纤维化的发展密切相关，但其在融合性坏死和纤维化中是否直接发挥作用及具体分子机制还有待探索，在后续研究中，将进一步探索其调控机制。最后，本研究结果有助于临床判断CHB患者是否合并肝脏重度融合性坏死和晚期肝纤维化，但不能单独用作临床诊断标志物，其诊断效能需要进一步通过临床大样本队列观察和验证。

综上所述，CHB患者的血清外泌体miR-122-5p与肝脏融合性坏死和纤维化的发展密切相关，其表达水平降低可能加重肝脏融合性坏死并促进纤维化进展。本研究揭示了CHB患者基线状态下血清外泌体miR-122-5p表达水平与接受抗病毒治疗后肝组织学转归之间的潜在关联，为临床诊断和预后评估提供了新的视角。

伦理学声明：本研究临床试验方案于2013年9月13日经中国人民解放军总医院第五医学中心伦理委员会审批，批号：2013145D，在ClinicalTrials.gov注册（注册号：NCT01965418），扩展研究项目于2018年10月17日经中国人民解放军总医院第五医学中心伦理委员会审批，批号：2018101D，所纳入患者及健康人群均已签署知情同意书。动物实验方案于2021年3月15日经中国人民解放军总医院第五医学中心实验动物伦理委员会审批，批号：IACUC-2021-0011，符合实验室动物管理与使用准则。

利益冲突声明：本文不存在任何利益冲突。

作者贡献声明：何权威、徐然负责设计论文框架，起草论文；徐然、韩葳、王思豪负责实验操作及数据收集；何权威、徐然负责统计学分析，绘制图表；杨永平、陈艳负责论文修改；杨永平负责拟定写作思路，指导撰写文章并最后定稿。

参考文献：

[1] RONG GH, CHEN YP, YU ZJ, et al. Synergistic effect of Biejia-Ruangan on fibrosis regression in patients with chronic hepatitis B treated with entecavir: A multicenter, randomized, double-blind, placebo-controlled trial[J]. J Infect Dis, 2022, 225(6): 1091-1099. DOI: 10.1093/infdis/jiaa266.

[2] MARCELLIN P, GANE E, BUTI M, et al. Regression of cirrhosis during treatment with tenofovir disoproxil fumarate for chronic hepatitis B: A 5-year open-label follow-up study[J]. Lancet, 2013, 381(9865): 468-475. DOI: 10.1016/S0140-6736(12)61425-1.

[3] ROCKEY DC, CALDWELL SH, GOODMAN ZD, et al. Liver biopsy[J]. Hepatology, 2009, 49(3): 1017-1044. DOI: 10.1002/hep.22742.

[4] ISHAK K, BAPTISTA A, BIANCHI L, et al. Histological grading and staging of chronic hepatitis[J]. J Hepatol, 1995, 22(6): 696-699. DOI: 10.1016/0168-8278(95)80226-6.

[5] JAY HL. Scheuer's liver biopsy interpretation[M]. 9th ed. Singapore: Elsevier, 2016.

[6] CHEN TJ, LIAW YF. The prognostic significance of bridging hepatic necrosis in chronic type B hepatitis: A histopathologic study[J]. Liver, 1988, 8(1): 10-16. DOI: 10.1111/j.1600-0676.1988.tb00960.x.

[7] CHANG XJ, WANG J, CHEN Y, et al. A novel nomogram to predict evident histological liver injury in patients with HBeAg-positive chronic hepatitis B virus infection[J]. EBioMedicine, 2021, 67: 103389. DOI: 10.1016/j.ebiom.2021.103389.

[8] ZHU L, YANG JR, YANG LL, et al. Advances on the application of transient elastography in the diagnosis of liver fibrosis[J/CD]. Chin J Liver Dis (Electronic Version), 2023, 15(3): 16-22. DOI: 10.3969/j.issn.1674-7380.2023.03.003.
朱璐, 杨君茹, 何玲玲, 等. 瞬时弹性成像在肝纤维化诊断中的应用研究进展[J/CD]. 中国肝脏病杂志(电子版), 2023, 15(3): 16-22. DOI: 10.3969/j.issn.1674-7380.2023.03.003.

[9] IMBERT-BISMUT F, RATZIU V, PIERONI L, et al. Biochemical markers of liver fibrosis in patients with hepatitis C virus infection: A prospective study[J]. Lancet, 2001, 357(9262): 1069-1075. DOI: 10.1016/S0140-6736(00)04258-6.

[10] WILLIAMS AL, HOOFNAGLE JH. Ratio of serum aspartate to alanine aminotransferase in chronic hepatitis. Relationship to cirrhosis[J]. Gastroenterology, 1988, 95(3): 734-739. DOI: 10.1016/s0016-5085(88)80022-2.

[11] WAI CT, GREENSON JK, FONTANA RJ, et al. A simple noninvasive index can predict both significant fibrosis and cirrhosis in patients with chronic hepatitis C[J]. Hepatology, 2003, 38(2): 518-526. DOI: 10.1053/jhep.2003.50346.

[12] ADAMS LA, BULSARA M, ROSSI E, et al. Hepascore: An accurate validated predictor of liver fibrosis in chronic hepatitis C infection[J]. Clin Chem, 2005, 51(10): 1867-1873. DOI: 10.1373/clinchem.2005.048389.

[13] STERLING RK, LISSEN E, CLUMECK N, et al. Development of a simple noninvasive index to predict significant fibrosis in patients with HIV/HCV coinfection[J]. Hepatology, 2006, 43(6): 1317-1325. DOI: 10.1002/hep.21178.

[14] CHEN Y, WANG YJ, CHEN YP, et al. A novel noninvasive program for staging liver fibrosis in untreated patients with chronic hepatitis B[J]. Clin Transl Gastroenterol, 2019, 10(5): 1-12. DOI: 10.14309/ctg.0000000000000033.

[15] SHEN MY, SHEN Y, FAN XL, et al. Roles of macrophages and exosomes in liver diseases[J]. Front Med (Lausanne), 2020, 7: 583691. DOI: 10.3389/fmed.2020.583691.
[16] PAN Y, TAN WF, YANG MQ, et al. The therapeutic potential of exosomes derived from different cell sources in liver diseases[J]. Am J Physiol Gastrointest Liver Physiol, 2022, 322(4): G397-G404. DOI: 10.1152/ajpgi.00054.2021.
[17] JIAO Y, LU W, XU P, et al. Hepatocyte-derived exosome may be as a biomarker of liver regeneration and prognostic valuation in patients with acute-on-chronic liver failure[J]. Hepatol Int, 2021, 15(4): 957-969. DOI: 10.1007/s12072-021-10217-3.
[18] ZHAO TT, LI JF, ZHANG LT. Progress in the potential therapeutic mechanism of mesenchymal stem cell-derived exosomes for liver fibrosis[J]. Chin J Clin Pharmacol Ther, 2024, 29(4): 475-480. DOI: 10.12092/j.issn.1009-2501.2024.04.017.
赵婷婷, 李俊峰, 张立婷. 间充质干细胞源性外泌体对肝纤维化潜在治疗机制的研究进展[J]. 中国临床药理学与治疗学, 2024, 29(4): 475-480. DOI: 10.12092/j.issn.1009-2501.2024.04.017.
[19] NIU LJ, ZHANG YM, HUANG T, et al. Exosomal microRNA-155 as a biomarker for hepatic fibrosis diagnosis and progression[J]. Ann Transl Med, 2021, 9(2): 137. DOI: 10.21037/atm-20-7787.
[20] JI D, CHEN Y, BI JF, et al. Entecavir plus Biejia-Ruangan compound reduces the risk of hepatocellular carcinoma in Chinese patients with chronic hepatitis B[J]. J Hepatol, 2022, 77(6): 1515-1524. DOI: 10.1016/j.jhep.2022.07.018.
[21] CHANG XJ, LV CH, WANG BQ, et al. The utility of P-I-R classification in predicting the on-treatment histological and clinical outcomes of patients with hepatitis B and advanced liver fibrosis[J]. Hepatology, 2024, 79(2): 425-437. DOI: 10.1097/HEP.0000000000000563.
[22] BÖING AN, van der POL E, GROOTEMAAT AE, et al. Single-step isolation of extracellular vesicles by size-exclusion chromatography[J]. J Extracell Vesicles, 2014, 3: 23430. DOI: 10.3402/jev.v3.23430.
[23] MATEESCU B, KOWAL EJ, van BALKOM BW, et al. Obstacles and opportunities in the functional analysis of extracellular vesicle RNA - an ISEV position paper[J]. J Extracell Vesicles, 2017, 6(1): 1286095. DOI: 10.1080/20013078.2017.1286095.
[24] LOVE MI, HUBER W, ANDERS S. Moderated estimation of fold change and dispersion for RNA-seq data with DESeq2[J]. Genome Biol, 2014, 15(12): 550. DOI: 10.1186/s13059-014-0550-8.
[25] YANG WC, TAO KX, ZHANG P, et al. Maresin 1 protects against lipopolysaccharide/d-galactosamine-induced acute liver injury by inhibiting macrophage pyroptosis and inflammatory response[J]. Biochem Pharmacol, 2022, 195: 114863. DOI: 10.1016/j.bcp.2021.114863.
[26] YANG Y, NEMOTO EM, HARVEY SK, et al. Increased hepatic platelet activating factor (PAF) and PAF receptors in carbon tetrachloride induced liver cirrhosis[J]. Gut, 2004, 53(6): 877-883. DOI: 10.1136/gut.2003.024893.
[27] CHEN W, SUN YM, CHEN SY, et al. Matrisome gene-based subclassification of patients with liver fibrosis identifies clinical and molecular heterogeneities[J]. Hepatology, 2023, 78(4): 1118-1132. DOI: 10.1097/HEP.0000000000000423.
[28] Chinese Society of Hepatology, Chinese Medical Association; Chinese Society of Gastroenterology, Chinese Medical Association; Chinese Society of Infectious Diseases, Chinese Medical Association. Consensus on the diagnosis and therapy of hepatic fibrosis (2019)[J]. J Clin Hepatol, 2019, 35(10): 2163-2172. DOI: 10.3969/j.issn.1001-5256.2019.10.007.
中华医学会肝病学分会, 中华医学会消化病学分会, 中华医学会感染病学分会. 肝纤维化诊断及治疗共识(2019年)[J]. 临床肝胆病杂志, 2019, 35(10): 2163-2172. DOI: 10.3969/j.issn.1001-5256.2019.10.007.
[29] SEKI E, SCHWABE RF. Hepatic inflammation and fibrosis: Functional links and key pathways[J]. Hepatology, 2015, 61(3): 1066-1079. DOI: 10.1002/hep.27332.
[30] SUN XY, SU Y, WEE A, et al. Autoimmune hepatitis with confluent necrosis indicates severe liver injury but responds well to standard immunosuppressive therapy[J]. Histol Histopathol, 2024, 39(7): 935-945. DOI: 10.14670/HH-18-690.
[31] PETRENKIENE V, GUDINAVICIENE I, JONAITIS L, et al. Improvement of liver histopathology in patients with hepatitis C after interferon and ribavirin combination therapy[J]. Medicina (Kaunas), 2004, 40(10): 962-968.
[32] CHANG JH, NICOLAS E, MARKS D, et al. miR-122, a mammalian liver-specific microRNA, is processed from hcr mRNA and may downregulate the high affinity cationic amino acid transporter CAT-1[J]. RNA Biol, 2004, 1(2): 106-113. DOI: 10.4161/rna.1.2.1066.
[33] HSU SH, WANG B, KOTA J, et al. Essential metabolic, anti-inflammatory, and anti-tumorigenic functions of miR-122 in liver[J]. J Clin Invest, 2012, 122(8): 2871-2883. DOI: 10.1172/JCI63539.
[34] LIU YN, CHEN WY, CHEN J, et al. miR-122-5p regulates hepatocytes damage caused by BaP and DBP co-exposure through SOCS1/STAT3 signaling in vitro[J]. Ecotoxicol Environ Saf, 2021, 223: 112570. DOI: 10.1016/j.ecoenv.2021.112570.
[35] JIN Y, WONG YS, GOH BKP, et al. Circulating microRNAs as potential diagnostic and prognostic biomarkers in hepatocellular carcinoma[J]. Sci Rep, 2019, 9(1): 10464. DOI: 10.1038/s41598-019-46872-8.
[36] ZHANG YQ, ZHANG XZ, CHEN RF, et al. HSCs-derived exosomes regulate the levels of inflammatory cytokines in HIBECs through miR-122-5p mediated p38 MAPK signaling pathway[J]. Genomics, 2024, 116(2): 110795. DOI: 10.1016/j.ygeno.2024.110795.
[37] LI J, GHAZWANI M, ZHANG YF, et al. miR-122 regulates collagen production via targeting hepatic stellate cells and suppressing P4HA1 expression[J]. J Hepatol, 2013, 58(3): 522-528. DOI: 10.1016/j.jhep.2012.11.011.
[38] TENG KY, BARAJAS JM, HU P, et al. Role of B cell lymphoma 2 in the regulation of liver fibrosis in miR-122 knockout mice[J]. Biology (Basel), 2020, 9(7): 157. DOI: 10.3390/biology9070157.
[39] WU ZY, WANG JB, FENG JY, et al. microRNA-122-5p prevents proliferation and promotes apoptosis of hepatic stellate cells by suppressing the cellular-Abelsongene/histone deacetylases 2 pathway[J]. Hum Exp Toxicol, 2022, 41: 9603271221084672. DOI: 10.1177/09603271221084672.
[40] MIRZAEI HR, SAHEBKAR A, MOHAMMADI M, et al. Circulating microRNAs in hepatocellular carcinoma: Potential diagnostic and prognostic biomarkers[J]. Curr Pharm Des, 2016, 22(34): 5257-5269. DOI: 10.2174/1381612822666160303110838.
[41] NAKAMURA M, KANDA T, JIANG X, et al. Serum microRNA-122 and Wisteria floribunda agglutinin-positive Mac-2 binding protein are useful tools for liquid biopsy of the patients with hepatitis B virus and advanced liver fibrosis[J]. PLoS One, 2017, 12(5): e0177302. DOI: 10.1371/journal.pone.0177302.

收稿日期：2024-10-17；**录用日期**：2024-12-16
本文编辑：葛俊

引证本文：HE QW, XU R, HAN W, et al. Association of serum exosomal miR-122-5p with the prognosis of hepatic confluent necrosis and fibrosis in patients with chronic hepatitis B[J]. J Clin Hepatol, 2025, 41(5): 888-899.
何权威, 徐然, 韩葳, 等. 慢性乙型肝炎患者血清外泌体miR-122-5p表达水平与肝脏融合性坏死和纤维化转归的关系[J]. 临床肝胆病杂志, 2025, 41(5): 888-899.