doi 10.12122/j.issn.1674-4500.2026.06.11 分子影像学杂志, 2026, 49(6): 780-786

临床指标、MRI肿瘤形态学指标与影像组学特征模型可术前精准预测子宫内膜癌淋巴脉管间隙浸润

臧院院[1,3],李煜晨[2],赖家欣[1,3],刘 伟[2],闫 锐[1,3]
[1]西安医学院研究生院,陕西 西安 710021;[2]西安邮电大学计算机学院,陕西 西安 710121;[3]西北妇女儿童医院医学影像中心,陕西 西安 710061

摘要:目的 基于多参数磁共振(mpMRI)影像组学特征,结合临床全血细胞计数构建融合模型预测子宫内膜癌淋巴脉管间隙浸润(LVSI)。**方法** 回顾性收集西北妇女儿童医院108例子宫内膜癌患者的临床和影像资料,在MRI的T2WI压脂序列和DWI序列上,在每个横切面手动勾画肿瘤及全子宫感兴趣区域(ROI),测量并计算肿瘤、子宫体积及肿瘤/子宫体积比(TVR)。单因素分析筛选临床(包括实验室全血细胞指标)、肿瘤形态学指标,并与影像组学模型融合,运用随机森林算法(RF)构建EC LVSI预测模型。**结果** 单因素分析筛选出年龄、CA199、淋巴比值等临床指标,以及TVR、DWI病灶体积、轴位肿瘤短径等肿瘤形态学指标与LVSI相关(P<0.05)。基于DWI序列构建影像组学模型预测LVSI的AUC为0.80,影像组学及肿瘤形态学融合模型AUC=0.94;而融合筛选后临床指标、肿瘤形态学指标与影像组学特征的RF模型预测效能最优(AUC=0.97),准确率0.91,特异度0.82,其效能优于单独影像组学模型及影像组学与肿瘤形态学融合模型,且模型校准曲线显示预测概率与实际情况一致性良好(P<0.05)。**结论** 基于mpMRI影像组学特征(含形态学特征)联合临床指标的融合模型,对EC患者LVSI具有可靠预测价值,可有效辅助临床术前评估肿瘤侵袭风险,进而指导个体化手术方案制定,优化临床治疗方案。
关键词:子宫内膜癌;淋巴脉管间隙浸润;磁共振成像;影像组学;肿瘤体积比;全血细胞计数

Combination of clinical indicators, MRI morphological features and radiomics model for preoperative accurate prediction of lymphovascular space invasion in endometrial carcinoma

ZANG Yuanyuan[1,3], LI Yuchen[2], LAI Jiaxin[1,3], LIU Wei[2], YAN Rui[1,3]
[1]Graduate School of Xi'an Medical University, Xi'an 710021, China; [2]School of Computer Science and Technology, Xi'an University of Posts & Telecommunications, Xi'an 710121, China; [3]Medical Imaging Center, Northwest Women's and Children's Hospital, Xi'an 710061, China

Abstract: Objective To construct a fusion model based on multiparametric magnetic resonance imaging (mpMRI) radiomic features combined with clinical complete blood count for predicting lymphovascular space invasion (LVSI) in endometrial carcinoma (EC). **Methods** Clinical and imaging data of 108 EC patients from Northwest Women's and Children's Hospital were collected retrospectively. On T2WI fat-saturated sequences and diffusion-weighted imaging (DWI) sequences, the regions of interest (ROI) of tumors and the entire uterus were manually delineated on each transverse section. Tumor volume, uterine volume, and tumor/uterine volume ratio (TVR) were measured and calculated. Clinical indicators (including laboratory complete blood count indicators) and tumor morphological indicators were screened by univariate analysis, then fused with radiomic models to construct EC LVSI prediction models using random forest (RF) algorithm. **Results** Univariate analysis showed that clinical indicators such as age, carbohydrate antigen 199 (CA199), and lymphocyte ratio, as well as tumor morphological indicators such as TVR, DWI lesion volume, and axial tumor short diameter were significantly correlated with LVSI (P<0.05). The area under the curve (AUC) of the radiomic model constructed based on DWI sequence for predicting LVSI was 0.80, and the AUC of the fusion model of radiomics and tumor morphology was 0.94. The RF model fused with screened clinical indicators, tumor morphological indicators, and radiomic features showed the optimal predictive performance, with AUC of 0.97, accuracy of 0.91, and specificity of 0.82. Its efficacy was significantly superior to the single radiomic model and the fusion model of radiomics and tumor morphology, and the calibration curve showed good consistency between predicted probabilities and actual conditions (P<0.05). **Conclusion** The fusion model based on mpMRI radiomic features (including morphological features) combined with clinical indicators has reliable predictive value for LVSI in EC patients. It can effectively assist clinical preoperative evaluation of tumor invasion risk, thereby guiding the formulation of individualized surgical plans and helping optimize clinical treatment strategies.
Keywords: endometrial carcinoma; lymphovascular space invasion; magnetic resonance imaging; radiomics; tumor volume ratio; complete blood count

子宫内膜癌(EC)发病率逐年升高,并呈现年轻化趋势[1]。淋巴脉管间隙浸润(LVSI)是早期EC发生区域淋巴结转移的高危因素,也是影响患者预后的重要指标;肿瘤分化程度越低,LVSI发生率越高,远期生存率随之下降[2]。MRI在EC术前分期及肌层浸润深度评估中应用广泛[3,4],常规影像征象难以识别LVSI,难以满足临床精准诊疗需求。因此,如何通过术前无创手段预测LVSI状态,在控制肿瘤与避免过度治疗之间取得平衡,

收稿日期:2025-12-08
基金项目:陕西省科技厅重点研发计划项目(2024SF-YBXM-239)
作者简介:臧院院,在读硕士研究生,E-mail: 719149884@qq.com
通信作者:闫 锐,博士,主任医师,E-mail: ruiyan01@sina.com

是当前EC术前评估亟待解决的关键问题。

当前EC患者LVSI预测研究存在明显同质化特征，多聚焦单一影像组学特征或临床病理指标，尚未形成“全身状态-病灶形态学-影像微环境”的多维度术前预测体系[5]。部分研究仅采用肿瘤体积比（TVR）联合ADC直方图参数，未纳入临床全身免疫相关指标，难以全面反映LVSI的病理生理机制[6]；另有研究局限于病理分级预测，未针对LVSI这一高风险特征设计预测模型[7]。多数研究模型依赖术后病理指标，无法实现术前无创预测，无法指导手术方案精准制定；部分模型采用DCE-MRI增强序列等特殊指标，增高医疗成本与影像技术门槛，不利于基层医院的推广[8]；现有影像组学特征多聚焦肿瘤病灶本身，未关注全子宫瘤周微环境，未贴合LVSI“肿瘤侵袭周围脉管”的病理本质[9]，预测可靠性有待提升。

本课题组前期构建的LVSI预测模型纳入病理指标与多参数MRI影像组学特征，整体效能良好，但该模型依赖免疫组化病理，临床应用受限[9]。基于此，本研究拟聚焦DWI序列全子宫区域影像组学特征，结合术前可无创获取的临床指标与MRI肿瘤形态学参数构建融合模型，旨在建立一套精准、可推广的EC患者LVSI术前预测体系，为临床风险评估与个体化治疗提供依据。

1 资料与方法

1.1 研究对象

回顾性纳入2015年1月~2025年5月就诊于西北妇女儿童医院的子宫内膜癌患者，所有病例均经手术及病理检查确诊，收集其临床与影像资料。纳入标准：参照《子宫内膜癌诊断与治疗指南（2021年版）》[10]中拟定的EC诊断标准，经临床及病理证实为EC；于本院行子宫全切术和盆腔淋巴结清扫术；临床资料完整，病理检查结果及临床血细胞技术检查结果齐全，可反复调阅。排除标准：伴随其他子宫部位肿瘤（例如宫颈癌等恶性肿瘤）；PACS图像序列不全或存在严重伪影；合并严重心、肝、肾功能不全，凝血功能障碍，自身免疫性疾病，急性感染及其他恶性肿瘤患者；术前接受其他形式治疗者，如放疗、化疗等。本研究方案符合赫尔辛基宣言和伦理道德要求，并获得西北妇女儿童医院伦理委员会批准（审批号：2024-010），豁免患者知情同意。

1.2 MRI扫描

于患者术前行MRI检查，取仰卧位，扫描设备为GE 1.5T Signa HDxt超导性MR扫描仪，搭配相控阵8通道体部线圈，检查前要求患者做好肠道准备、保持呼吸平稳，以仰卧位接受检查，扫描区间为耻骨联合下缘至髂动脉分叉处，进行横轴位脂肪抑制快速恢复快速自旋回波序列和弥散加权成像（DWI）采集子宫图像；层厚5.0 mm，FOV 400 mm×400 mm，矩阵320×256。

1.3 研究指标

患者指标包括：年龄、中性粒细胞比值、淋巴细胞比值、中性粒细胞计数、红细胞计数、白细胞总数、血红蛋白、红细胞比积、血小板比积、鳞状上皮细胞癌抗原、血清糖类抗原153（CA153）、癌胚抗原（CEA）、糖类抗原199（CA199）、糖类抗原125（CA125）。

1.4 图像处理

1.4.1 ROI勾画与体积测量 由2位高年资影像科主治医师独立盲法阅片，采用组内相关系数（ICC）评价观察者间一致性，各序列ICC均>0.75，提示勾画一致性良好，结果稳定可靠。将横轴位T2WI压脂、DWI序列图像以DICOM格式导出，使用3DSlicer软件分别在2个序列上逐层手动勾画全子宫区域ROI及病灶区域ROI（图1），计算全子宫与肿瘤体积。

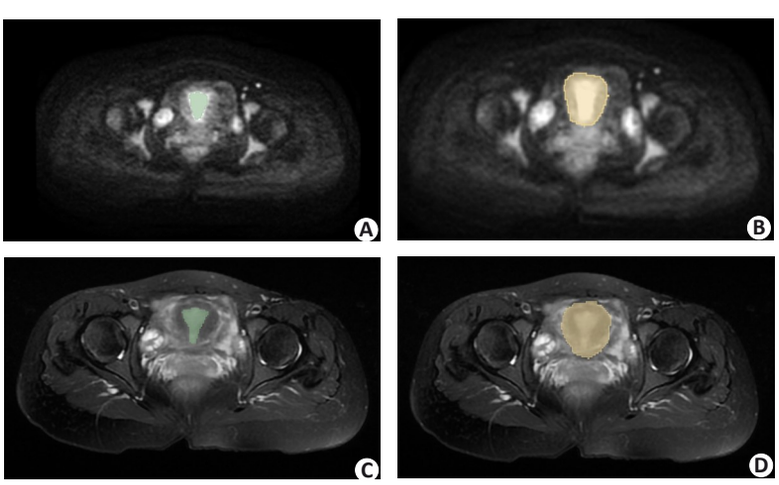

图1 分割图像ROI示意图

Fig.1 Schematic diagram of image segmentation ROI. **A:** ROI of lesion area in DWI sequence; **B:** ROI of uterine area in DWI sequence; **C:** ROI of lesion area in T2WI fat-saturated sequence; **D:** ROI of uterine area in T2WI fat-saturated sequence.

1.4.2 序列一致性验证　采用ICC验证序列一致性，DWI与T2WI两个序列体积测量结果一致性良好(ICC>0.75)，最终选取DWI序列用于后续分析。

1.4.3 肿瘤体积比(TVR)的计算　TVR由肿瘤总体积(TTV)和子宫总体积(TUV)计算得出，公式：TVR=(TTV/TUV)×100%，勾画时避开坏死区、伪影及正常组织，医师均不知晓患者有无LVSI。

1.4.4 肿瘤容积测量补充规则　T2WI序列：肿瘤轮廓为中等信号区，与低信号正常肌层界限清晰，避开正常内膜、肌瘤及腔内液体。DWI序列(b=1000 s/mm²)：肿瘤为高于正常肌层的高信号区。每例患者获取4个平均TVR值($T2WI_{病灶体积}$、$DWI_{病灶体积}$、$T2WI_{子宫体积}$、$DWI_{子宫体积}$)，子宫体积通过3DSlicer计算(排除宫颈)，子宫腺肌症患者不调整体积测量结果(图2)。

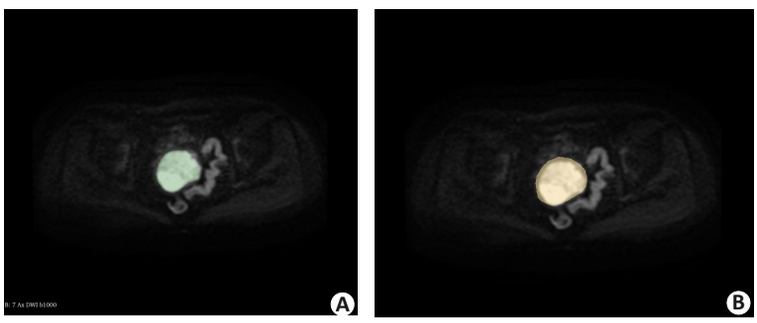

图2 肿瘤、子宫体积计算结果示例图

Fig. 2 Example diagram of tumor and uterine volume calculation results **A:** Axial view of the uterine region ROI on DWI. **B:** Axial view of the tumor region ROI on diffusion-weighted imaging.

1.5 影像组学特征筛选及模型构建方法

1.5.1 图像特征筛选　在Python 3.9.0环境下，借助Pyradiomics工具包对各序列图像进行组学特征提取工作。提取时，依执行单因素检验筛选关联特征，经特征重要性排序、相关性分析后，进一步开展特征去冗余操作。先通过单因素检验筛选出与标签相关的特征，再依据重要性对特征排序，接着分析特征间的相关性以识别共线特征，最后剔除冗余特征，经筛选后确定20个最优影像组学特征(图3)，基于训练集数据拟合各特征在标签中的权重值，同时分析特征的分布特征及相互间的相关性，进而运用随机森林(RF)算法建立序列影像组学模型。

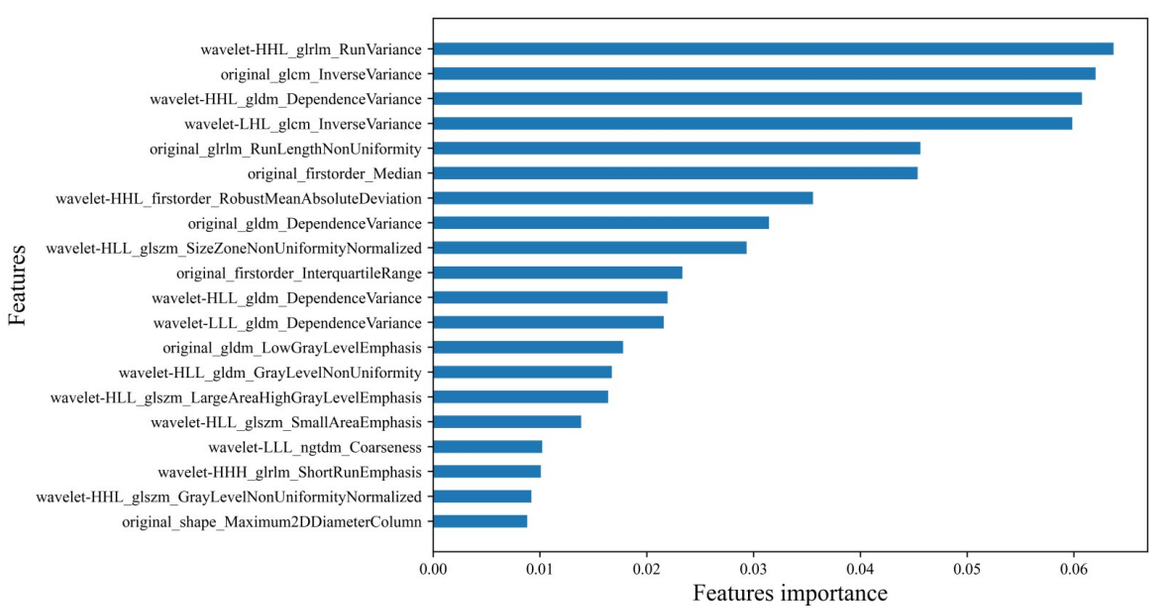

图3 影像组学特征筛选

Fig.3 Radiomics feature screening.

1.5.2 预测模型 在MRI的DWI序列基础之上构建影像组学模型；肿瘤形态学与影像组学融合模型；肿瘤形态学、影像组学及临床指标融合模型。

1.6 统计学分析

本研究共纳入108例EC患者，样本量依据本单位连续病程收治且符合纳入与排除标准的病例实际数量确定，参考国内外同类LVSI预测模型研究[3]的样本量设计，可满足本研究探索性模型建立与内部验证的基本需要。

采用SPSS25.0软件进行统计分析。计量资料中，正态分布者以均数±标准差表示，组间比较行Z检验；偏态分布指标以中位数（上下四分位数）表达，组间比较采用Mann-Whitney U检验；计数资料以n（%）表示，组间比较采用卡方检验。单因素及多因素分析采用logistic回归分析。以P<0.05为差异有统计学意义。影像组学模型采用留一交叉验证（LOOCV），绘制ROC曲线后，以DeLong检验比较各模型AUC差异，进而评估预测效能；最终采用校准曲线验证模型。

2 结果

2.1 患者临床病理特征

108例EC患者中，LVSI阴性83例（76.8%），阳性25例（23.2%）。病理类型：子宫内膜样腺癌97例，非子宫内膜样癌11例；FIGO分期：Ⅰ期45例，Ⅱ期37例，Ⅲ~Ⅳ期26例；组织分化：高分化28例，中分化49例，低分化31例。LVSI阳性组与阴性组在病理类型、FIGO分期、组织分化方面比较，差异均无统计学意义（P>0.05）。

单因素分析结果显示，年龄、CA199、淋巴比值、轴位肿瘤短径、DWI病灶体积、TVR等指标与LVSI相关（P<0.05），各指标预测LVSI的AUC值结果显示，TVR的预测效能最优（AUC=0.78，95% *CI*：0.69~0.85），其次为DWI病灶体积（AUC=0.75，95% *CI*：0.66~0.83，表1、2）。临床及肿瘤形态学指标预测LVSI的ROC曲线（图4）。

表1 临床指标的单因素logistic回归分析

Tab.1 Univariate logistic regression analysis of clinical indicators

Factor	LVSI- (n=83)	LVSI+ (n=25)	Total (n=108)	$t/Z/\chi^2$	P
Age (year, *Mean±SD*)	54.76±9.80	53.47±10.47	59.04±5.35	-3.55	<0.01
Neutrophil count ($\times10^9$/L, *Mean±SD*)	8.43±7.37	8.40±8.27	8.53±2.99	-0.08	0.94
Total white blood cell count ($\times10^9$L, *Mean±SD*)	9.66±3.57	9.48±3.72	10.25±3.02	-0.94	0.35
Red blood cell count ($\times10^{12}$/L, *Mean±SD*)	4.06±0.45	4.10±0.48	3.95±0.32	1.43	0.15
Hemoglobin (g/L, *Mean±SD*)	118.70±15.26	118.31±15.83	120.00±13.42	-0.48	0.63
Plateletcrit ($\times10^{-2}$, *Mean±SD*)	0.24±2.25	0.31±2.57	0.02±0.01	0.52	0.60
Hematocrit (%, *Mean±SD*)	36.52±4.23	36.53±4.34	36.47±3.93	0.06	0.95
CEA [ng/mL, $M(P_{25},P_{75})$]	1.54(1.10,2.29)	1.53(1.10,2.08)	1.60(1.26,3.36)	-1.69	0.09
CA125 [U/mL, $M(P_{25},P_{75})$]	23.60(14.40,45.03)	21.90(14.20,40.00)	25.10(14.50,71.00)	-1.30	0.19
SCC [ng/mL, $M(P_{25},P_{75})$]	0.83(0.69,1.12)	0.80(0.66,1.03)	1.08(0.83,1.42)	-2.73	0.06
CA153 [U/mL, $M(P_{25},P_{75})$]	10.15(7.55,15.55)	9.85(7.14,15.35)	11.80(8.98,16.50)	-1.67	0.09
CA199 [U/mL, $M(P_{25},P_{75})$]	13.95(7.66,27.80)	12.50(7.40,21.50)	29.80(8.43,116.00)	-2.91	<0.01
Neutrophil ratio [%, $M(P_{25},P_{75})$]	79.75(72.42,85.43)	78.70(68.75,84.90)	84.20(77.90,88.20)	-2.20	0.08
Lymphocyte ratio [%, $M(P_{25},P_{75})$]	13.75(9.67,20.80)	15.90(10.20,22.20)	10.40(9.20,14.10)	-2.40	0.02
Pathological type [n(%)]				1.02	0.31
Endometrioid adenocarcinoma	75(90.4)	22(88.0)	97(89.8)		
Non-endometrioid carcinoma	8(9.6)	3(12.0)	11(10.2)		
FIGO stage [n(%)]				0.87	0.35
I-II	69(83.1)	23(92.0)	82(75.9)		
III-IV	14(16.9)	2(8.0)	26(24.1)		
Histological grade [n(%)]				0.65	0.42
High/moderate differentiation	65(78.3)	22(88.0)	77(71.3)		
Poor differentiation	18(21.7)	3(12.0)	31(28.7)		

表2 影像形态学指标的单因素logistic回归分析

Tab.2 Univariate logistic regression analysis of imaging morphological indicators

Factor	LVSI- (*n*=83)	LVSI+ (*n*=25)	Total (*n*=108)	$t/Z/\chi^2$	*P*
Axial tumor short diameter (mm, *Mean*±*SD*)	21.40±10.67	20.14±9.37	25.60±13.56	-2.29	0.02
DWI of uterus [×10³, $M(P_{25},P_{75})$]	75.00(55.15,127.71)	73.57(54.98,133.94)	76.48(61.15,114.08)	-0.12	0.91
DWI of lesion [×10³, $M(P_{25},P_{75})$]	14.92(7.30,23.37)	12.68(6.88,20.51)	21.64(17.01,30.04)	-2.83	<0.01
Tumor-to-uterus volume ratio (*Mean*±*SD*)	0.19±0.11	0.17±0.10	0.27±0.12	-4.31	<0.01

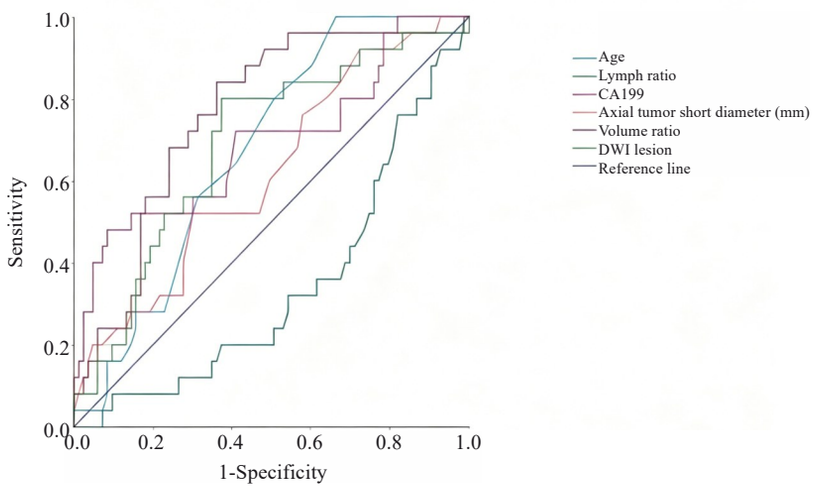

图4 各临床及影像指标预测效能ROC曲线图

Fig.4 Predictive efficacy ROC curves of clinical and imaging indicators.

2.2 影像组学预测模型

DWI序列模型各项指标整体优于T2WI序列，其中DWI子宫模型准确率为0.84，F1值为0.63，敏感度为0.54，阴性预测值为0.86，均为所有模型最高；DWI子宫模型AUC区间为0.82~0.91，综合判别能力与稳定性最优（表3）。

表3 不同序列不同区域影像组学的预测效能

Tab.3 Prediction efficiency of radiomics in different sequences and different regions

Model	Accuracy	F1_Score	Sensitivity	Specificity	Positive predictive value	Negative predictive value	AUC (95% *CI*)
T2WI-Lesion	0.80	0.47	0.34	0.95	0.73	0.81	0.83(0.81-0.86)
T2WI-Uterus	0.81	0.54	0.45	0.92	0.68	0.83	0.84(0.79-0.89)
DWI-Lesion	0.83	0.59	0.46	0.96	0.80	0.84	0.83(0.78-0.88)
DWI-Uterus	0.84	0.63	0.54	0.94	0.76	0.86	0.87(0.82-0.91)

2.3 肿瘤形态学与影像组学融合模型

肿瘤形态学与DWI影像组学融合模型的准确率为0.92，F1值为0.82，敏感度为0.85，特异度为0.90，阳性预测值为0.89，阴性预测值为0.89，AUC为0.92（95% *CI*：0.88~0.96）。

2.4 临床指标、肿瘤形态学及影像组学融合模型

纳入肿瘤形态学、影像组学及临床指标构建的融合模型，预测效能如下：准确率为0.91，F1值为0.82，敏感度为0.89，特异度为0.92，阳性预测值为0.76，阴性预测值为0.97，AUC达0.97（95% *CI*：0.94~0.99）。ROC曲线（图5）；融合模型实际率与预测概率一致性良好，接近理想校准曲线（图6）。

3 讨论

LVSI是影响子宫内膜癌分期、治疗方案制定及远期预后的关键指标，LVSI阳性患者远处转移风险显著升高，也是制定治疗方案的核心依据[11-14]。早期患者接受过度手术治疗，如淋巴结清扫术，可能引发下肢淋巴水肿等严重并发症[15]。因此术前无创预测LVSI状态对临床风险评估与个体化治疗至关重要。本研究单因素

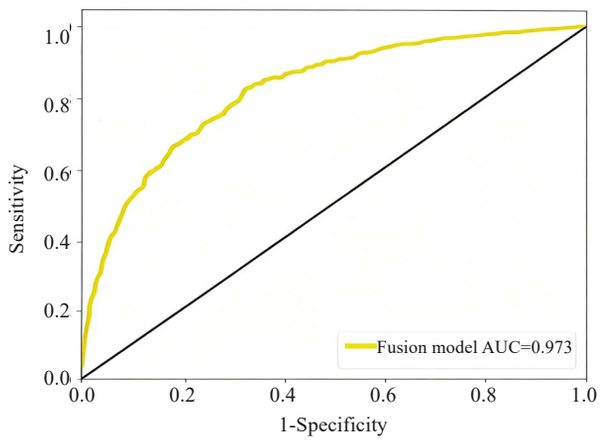

图5 融合模型预测效能ROC曲线

Fig.5 ROC curve for predictive efficacy of the fusion model.

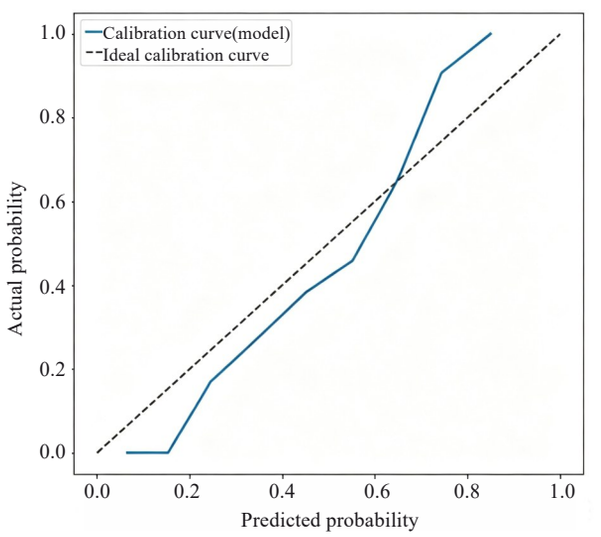

图6 融合模型的校准曲线

Fig.6 Calibration curve of the fusion model.

分析结果显示，年龄、CA199、淋巴比值等临床指标以及TVR、DWI病灶体积、轴位肿瘤短径等肿瘤形态学指标，均与LVSI存在相关性（P<0.05），这一发现与既往研究[16-19]结论相互印证，且进一步拓宽了预测指标体系。其中，TVR的预测价值最为突出[20]。本研究中，TVR≥0.3患者的LVSI阳性率高于TVR<0.3者（59.7% *vs* 21.4%）。TVR通过量化肿瘤体积与子宫总体积的比值，直观反映肿瘤在子宫内的生长占比。当TVR较高时，肿瘤更易突破浅肌层侵入深肌层，而深肌层内血管、淋巴管密度更高，肿瘤细胞接触并侵入脉管间隙的概率显著增加，这也解释了TVR作为核心预测指标的病理基础[14]，轴位肿瘤短径与DWI病灶体积从不同维度反映肿瘤侵袭潜能：肿瘤体积越大，与脉管系统接触面积越广，侵袭风险越高；DWI可反映肿瘤细胞密度，高细胞密度导致水分子扩散受限，提示肿瘤侵袭性更强。

影像组学分析表明，DWI全子宫模型预测效能优于T2WI压脂序列，AUC为0.82~0.91。全子宫区域影像组学可同时整合病灶与瘤周微环境信息，更贴合LVSI“肿瘤与周围组织相互作用”的病理机制[14]。DWI序列无需使用对比剂，避免了DCE-MRI相关的过敏风险与额外成本，更具临床推广价值，其效能优于部分多序列融合模型[21]。

相较于单一影像或形态学模型，本研究构建的临床-形态学-影像组学融合模型预测效能显著提升（AUC=0.97）。影像组学特征反映肿瘤微观纹理与形态异质性，临床指标体现患者全身状态，肿瘤形态学参数量化肿瘤生长范围与空间关系，三者结合可全面覆盖LVSI发生的病理生理过程。既往相关研究构建的TVR+ADC模型AUC为0.72，模型仅聚焦形态学参数，未整合临床指标[5]；有研究显示，体积比值联合ADC模型聚焦病理分级预测（AUC=0.89），但未针对LVSI进行模型设计[7]；有研究的模型依赖免疫组化病理指标，术前预测应用受限[9]；本研究模型专门针对LVSI术前预测，整合了临床全血细胞指标、MRI肿瘤形态学，且采用DWI单序列构建，无需对比剂，实用性与推广价值更高，样本量也较同类研究更大，进一步提升了模型泛化能力。TVR、轴位肿瘤短径、DWI病灶体积可从肿瘤相对体积、侵袭范围及细胞密集度等多维度提示LVSI发生风险，为本研究术前无创评估提供了重要量化依据。

本研究仍存在局限性：未测算各指标最佳临界值并评估其临床应用价值；未开展前瞻性样本量估算与效能验证，模型存在过拟合风险，统计学说服力有限；未深入阐释淋巴细胞比值与LVSI的免疫学作用机制；本研究为单中心回顾性分析，存在选择偏倚，无法完全排除混杂因素干扰；研究未纳入DCE-MRI增强序列特征，该方案虽降低检查成本与技术门槛，但可能遗漏部分血流动力学相关预测信息。后续研究将扩大样本规模、开展多中心验证，持续优化模型并深入开展机制研究。

综上，本研究通过单因素分析筛选关键临床指标与MRI肿瘤形态学参数，联合mpMRI影像组学特征构建的融合模型，对EC患者LVSI具有可靠预测价值。该模型操作简便、无需额外检查成本，可辅助临床术前精准评估肿瘤侵袭风险，优化FIGO分期，为个体化手术方案制定提供客观依据，对提升EC治疗精准度有重要临床意义。

参考文献：

[1] Noh J, Jung J, Lee YY. Minimally invasive versus abdominal hysterectomy for endometrial carcinoma with glandular or stromal invasion of cervix[J]. Gynecol Oncol, 2021, 162: S207.

[2] Tortorella L, Restaino S, Zannoni GF, et al. Substantial lymph-vascular space invasion (LVSI) as predictor of distant relapse and poor prognosis in low-risk early-stage endometrial cancer[J]. J Gynecol Oncol, 2021, 32(2): e11.

[3] Liu Y, Zhang Y, Li X, et al. Radiomics nomogram based on

preoperative MRI for predicting lymphovascular space invasion in endometrial cancer[J]. Eur Radiol, 2022, 32(8): 5678-87.

[4] 韩 赢, 孙美玉. 子宫内膜癌淋巴脉管间隙浸润的MRI研究进展[J]. 磁共振成像, 2024, 15(7): 216-20, 234.

[5] Nougaret S, Reinhold C, Alsharif SS, et al. Endometrial cancer: combined MR volumetry and diffusion-weighted imaging for assessment of myometrial and lymphovascular invasion and tumor grade[J]. Radiology, 2015, 276(3): 797-808.

[6] Wang L, Zhao M, Liu J, et al. Development and validation of a combined clinical-radiomics nomogram for predicting lymphovascular space invasion in endometrial cancer[J]. Aca Radiol, 2023, 30(11): 2105-2114.

[7] 马晓亮, 沈敏花, 马凤华, 等. 多参数MRI组学列线图模型预测子宫内膜样腺癌淋巴血管间隙侵犯[J]. 复旦学报: 医学版, 2024, 51(3): 306-14, 322.

[8] 马长军, 刘爱连. 深度学习与影像组学在子宫内膜癌中的研究进展[J]. 国际医学放射学杂志, 2023, 46(3): 303-7.

[9] 赖家欣, 李煜晨, 刘 伟, 等. 子宫内膜癌淋巴脉管间隙浸润的预测: 基于多参数MRI影像组学结合临床及病理因素[J]. 分子影像学杂志, 2025, 48(7): 807-13.

[10] 中国抗癌协会妇科肿瘤专业委员会. 子宫内膜癌诊断与治疗指南(2021年版)[J]. 中国癌症杂志, 2021, 31(6): 501-12.

[11] Liu ZY, Wang S, Dong D, et al. The applications of radiomics in precision diagnosis and treatment of oncology: opportunities and challenges[J]. Theranostics, 2019, 9(5): 1303-22.

[12] Yang T, Tian SJ, Li Y, et al. Magnetic resonance imaging (MRI) and three-dimensional transvaginal ultrasonography scanning for preoperative assessment of high risk in women with endometrial cancer[J]. Med Sci Monit, 2019, 25: 2024-31.

[13] Capozzi VA, Sozzi G, Uccella S, et al. Novel preoperative predictive score to evaluate lymphovascular space involvement in endometrial cancer: an aid to the sentinel lymph node algorithm[J]. Int J Gynecol Cancer, 2020, 30(6): 806-12.

[14] Zhang H, Wang L, Chen Y, et al. Multiparametric MRI radiomics for preoperative prediction of lymphovascular space invasion in endometrioid endometrial cancer[J]. J Magn Reson Imaging, 2021, 54(3): 987-996.

[15] 黄雅洁, 赵文学, 刘 珂, 等. 术前指标对子宫内膜癌淋巴脉管间隙浸润风险的影响[J]. 重庆医科大学学报, 2023, 48(6): 703-7.

[16] Luo Y, Mei DD, Gong JS, et al. Multiparametric MRI-based radiomics nomogram for predicting lymphovascular space invasion in endometrial carcinoma[J]. J Magn Reson Imaging, 2020, 52(4): 1257-62.

[17] Maheshwari E, Nougaret S, Stein EB, et al. Update on MRI in evaluation and treatment of endometrial cancer[J]. RadioGraphics, 2022, 42(7): 2112-30.

[18] Fasmer KE, Hodneland E, Dybvik JA, et al. Whole-volume tumor MRI radiomics for prognostic modeling in endometrial cancer[J]. J Magn Reson Imaging, 2021, 53(3): 928-37.

[19] Liu XF, Yan BC, Li Y, et al. Radiomics feature as a preoperative predictive of lymphovascular invasion in early-stage endometrial cancer: a multicenter study[J]. Front Oncol, 2022, 12: 966529.

[20] 任 杰, 金延方, 崔婷婷, 等. MRI对子宫内膜癌组织学分级的价值研究[J]. 肿瘤代谢与营养电子杂志, 2022, 9(1): 84-8.

[21] Liu D, Huang JY, Zhang YF, et al. Multimodal MRI-based radiomics models for the preoperative prediction of lymphovascular space invasion of endometrial carcinoma[J]. BMC Med Imaging, 2024, 24(1): 252.

（编辑:林 萍）