磁共振动态对比增强联合DWI可有效评估肿块型浸润性乳腺癌的术前诊断效能及生物学行为

谢灵灵[1],梁秀群[1],覃海霞[1],梁 惠[2]
[1]广西壮族自治区人民医院放射科,广西 南宁 530021;[2]广西中医药大学附属瑞康医院放疗科,广西 南宁 530021

摘要:目的 探讨磁共振动态对比增强(DCE-MRI)联合DWI在肿块型浸润性乳腺癌术前诊断及预后评估中的价值,并与超声进行对比分析。**方法** 回顾性分析2022年1月~2024年12月广西壮族自治区人民医院收治的138例可疑乳腺癌患者临床及影像资料。以术后病理结果为金标准。比较两种方法的诊断指标(敏感度、特异度、AUC);分析影像学边界特征与Ki-67指数、分子分型等病理学指标的相关性。**结果** 术后病理证实恶性119例、良性19例。DCE-MRI+DWI诊断AUC值为0.844(95% *CI*:0.748~0.941),高于超声的0.759(95% *CI*:0.639~0.880),敏感度为81.5%,高于超声的67.2%;超声的特异度为84.2%,高于DCE-MRI+DWI的73.7%。两种方法对"边界不清晰"的判断高度一致(Kappa=0.796),MRI对毛刺征的检出率(52.1%)高于超声(24.4%)。MRI非特异性不清晰边界(模糊/微分叶)与高Ki-67指数(*P*=0.048)及高风险分子亚型(三阴性/HER2过表达)(*P*=0.008)相关;而超声的"成角"与"毛刺"征在预测病理侵袭性方面的差异无统计学意义(*P*>0.05),即使合并为复合指标后仍未见有效预后分层能力。**结论** DCE-MRI联合DWI在诊断效能及预测肿瘤生物学行为方面优于超声,超声则以高特异性作为有效补充,二者在术前评估中具有分层互补价值。

关键词:浸润性乳腺癌;动态对比增强磁共振成像;扩散加权成像;超声;诊断效能;病理指标

Dynamic contrast-enhanced MRI combined with DWI effectively evaluates the preoperative diagnostic efficacy and biological behavior of mass-type invasive breast cancer

XIE Lingling[1], LIANG Xiuqun[1], QIN Haixia[1], LIANG Hui[2]
[1]Department of Radiology, Guangxi Zhuang Autonomous Region People's Hospital, Nanning 530021, China; [2]Department of Radiotherapy, Ruikang Hospital Affiliated to Guangxi University of Chinese Medicine, Nanning 530021, China

Abstract: Objective To investigate the value of dynamic contrast-enhanced magnetic resonance imaging (DCE-MRI) combined with diffusion-weighted imaging (DWI) in the preoperative diagnosis and prognostic evaluation of mass-type invasive breast cancer, and to perform a comparative analysis with ultrasound. **Methods** Clinical and imaging data of 138 patients with suspected breast cancer treated at the People's Hospital of Guangxi Zhuang Autonomous Region from January 2022 to December 2024 were retrospectively analyzed. Postoperative pathological findings served as the gold standard. Diagnostic performance indicators (sensitivity, specificity and AUC) were compared between the two modalities. The associations between imaging margin characteristics and pathological indicators, including Ki-67 index and molecular subtypes, were also analyzed. **Results** Postoperative pathology confirmed 119 malignant and 19 benign lesions. DCE-MRI+DWI achieved an AUC of 0.844 (95% *CI*: 0.748-0.941), higher than that of US (0.759, 95% *CI*: 0.639-0.880). DCE-MRI+DWI showed a higher sensitivity (81.5% *vs* 67.2%), whereas ultrasound demonstrated a higher specificity (84.2% *vs* 73.7%). The two modalities showed high consistency in the assessment of "unclear margin" (Kappa=0.796). The detection rate of spiculated margin was significantly higher with MRI (52.1%) than with ultrasound (24.4%). On MRI, non-specific unclear margins (ill-defined/lobulated) were associated with high Ki-67 index (*P*=0.048) and high-risk subtypes (TNBC/HER2+) (*P*=0.008). In contrast, ultrasound-detected angular and spiculated margins showed no significant association with pathological aggressiveness (*P*>0.05), and even after combining them into a composite indicator, no effective prognostic stratification capability was observed. **Conclusion** DCE-MRI combined with DWI is superior to ultrasound in diagnostic performance and prediction of tumor biological behavior, whereas ultrasound serves as an effective complement with its high specificity. The two modalities have stratified and complementary value in preoperative assessment.

Keywords: invasive breast cancer; dynamic contrast-enhanced magnetic resonance imaging; diffusion-weighted imaging; ultrasound; diagnostic efficacy; pathological indicators

乳腺癌是全球女性最常见的恶性肿瘤,其发病率常年居高不下,严重威胁女性健康[1]。早诊断、早治疗是改善预后的关键。乳腺癌治疗方案多样,需根据肿瘤的解剖范围与生物学特性个体化制定,术前的精准评估成为核心环节。超声与磁共振成像是当前核心的影像评估手段:超声检查因其便捷、实时、高分辨率及无辐射等特点,成为一线筛查和初诊的首选方法,在形态学评估方面具有优势[2];而动态对比增强MRI联合扩散加权成像

收稿日期:2025-12-15
基金项目:广西自然科学基金(2024GXNSFBA010110)
作者简介:谢灵灵,主管技师,E-mail: 470838697@qq.com
通信作者:梁秀群,副主任医师,E-mail: xiuqun_liang@163.com

的多参数模式，能融合形态、功能及血流动力学信息，为肿瘤范围与生物学特征提供更全面的刻画[3]。

随着精准医疗理念的深入，研究前沿已从单纯的形态学描述转向对肿瘤生物学行为的探究。影像学边界特征作为肿瘤生长模式的直观反映，其与分子分型、增殖活性等关键病理指标的内在关联日益受到关注。有研究表明，乳腺癌MRI影像学特征对于预测Ki-67表达有重要意义[4]；有研究进一步揭示，瘤周水肿区域与肿瘤微环境特征密切相关[5]；也有研究发现，多模态超声成像特征对乳腺癌分子分型亦显示出诊断价值[6]。然而，目前针对多参数MRI与常规超声的系统对比研究仍存在明显局限：一方面，多数研究仅聚焦于宏观诊断效能，未能深入分析二者所评估的影像学边界特征与核心病理指标的差异化关联模式[7, 8]；另一方面，这种关联认识的不足，直接导致在临床实践中难以建立基于证据的、能够真正实现优势互补的多模态影像整合路径[9]，从而限制了术前评估体系的精准化。基于此，本研究旨在通过影像对比分析，明确二者在肿块型浸润性乳腺癌诊断效能及预后预测中的差异化价值，为构建精准、完善的术前影像评估体系提供新的循证依据。

1 资料与方法

1.1 一般资料

本研究为回顾性队列研究，连续性纳入2022年1月~2024年12月于广西壮族自治区人民医院收治的可疑乳腺癌患者138例。纳入标准：同时接受乳腺MRI平扫+动态增强+DWI和超声检查；影像学表现为肿块型病灶；经手术治疗并获得完整病理资料。排除标准：检查前曾接受乳腺癌相关治疗（化疗、放疗、内分泌治疗等）；影像学资料不完整或图像质量不符合诊断要求；病理资料缺失。患者年龄30~79（52.41±11.30）岁。术后病理诊断：恶性119例（浸润性导管癌112例，浸润性小叶癌7例），良性19例。本研究经广西壮族自治区人民医院伦理委员会批准（审批号：KY-KJT-2023-083），遵循《赫尔辛基宣言》原则，免除患者知情同意。

1.2 影像学检查方法

1.2.1 DCE-MRI与DWI检查 采用Siemens Skyra 3.0T超导磁共振扫描仪，专用乳腺相控阵线圈。患者取俯卧位，双乳自然下垂于线圈内。常规平扫：横轴位T1WI（TR 500 ms，TE 10 ms）及脂肪抑制T2WI（TR 3500 ms，TE 80 ms）。DCE-MRI：经肘静脉以4.0 mL/s速率注射钆喷酸葡胺（Gd-DTPA，剂量0.1 mmol/kg），随后注入20 mL生理盐水冲管。采用三维容积内插快速扰相梯度回波序列（VIBE），参数为TR 4.49 ms，TE 1.68 ms，层厚1.0 mm，视野340 mm×340 mm。先采集1期蒙片，注药后连续动态采集5期（每期扫描时间60 s），总扫描时间≥5 min。DWI：采用单次激发自旋回波平面回波成像序列（SE-EPI），TR 4300 ms，TE 73 ms，b=50、400、800 s/mm²，层厚5 mm，层间距1 mm，视野340 mm×340 mm。扫描结束后，图像传输至专用工作站（Siemens Syngo.via）。在病灶最大层面选取感兴趣区，避开出血、坏死或囊变区，绘制时间-信号强度曲线（TIC），测量3个区域ADC值取平均值。

1.2.2 超声检查 使用GE Logiq E9彩色超声仪，探头频率6~15 MHz。患者取仰卧位，充分显露双侧乳房及腋窝，依次对乳房各象限进行多切面扫查。

1.3 图像分析评估

1.3.1 MRI图像分析 由2名具有10年以上乳腺MRI诊断经验的医师在不知病理结果情况下独立阅片。观察指标包括病灶最大径（多灶性病变记录最大病灶的最大径）、形态、边缘特征、内部强化方式、TIC类型及ADC值。意见不一致时经讨论达成共识。诊断依据《乳腺磁共振检查及诊断规范专家共识（2017年版）》[10]综合判断。

1.3.2 超声图像分析 由2名具有5年以上乳腺超声诊断经验的医师在不知病理结果情况下独立分析。观察指标包括：病灶最大径、形态、边缘特征、内部回声、后方回声、钙化、纵横比及血流分级。诊断依据《中国抗癌协会乳腺癌诊治指南与规范（2024年版）》[11]，以BI-RADS 4b类及以上视为恶性。

1.3.3 边界特征的数据整合与分组策略 鉴于病理学诊断无法提供肿块宏观边界的金标准，本研究基于初步分析结果对边界特征进行数据整合：DCE-MRI边界分组：将“模糊”与“微分叶”合并为“非特异性不清晰边界”，将“毛刺”定义为“特异性恶性边界”。边界清晰的恶性病例因数量过少（n<5）未纳入组间比较。超声边界分组：实证分析显示“成角”与“毛刺”征在所有病理指标上的差异均无统计学意义，故将二者合并为“特异性恶性边界（成角/毛刺）”，与“非特异性不清晰边界（模糊/微分叶）”进行比较。

1.4 病理学评估

以术后组织病理学结果为金标准。记录组织学类型、组织学分级、淋巴结转移状态、Ki-67指数及分子分型。将Ki-67≥20%定义为高表达。鉴于三阴性乳腺癌与HER2过表达型乳腺癌在临床实践中均表现出更强的侵袭性及更差的预后[12-14]，本研究将二者合并为高风险亚型进行分析。

1.5 统计学分析

采用R 4.4.2软件进行统计学分析，在嵌套分层交叉验证框架下构建弹性网惩罚的二项逻辑回归模型，比较两种检查方法的诊断效能。以外层折外预测为准绘制ROC曲线，计算AUC、敏感度、特异度等指标，采用

DeLong检验比较AUC差异。

采用SPSS27.0软件进行统计描述和分析。计量资料符合正态分布以均数±标准差表示，组间比较采用t检验；不符合正态分布以中位数（四分位数间距）表示，组间比较采用Mann-Whitney U检验。计数资料以n（%）表示，组间比较采用卡方检验或Fisher精确检验。采用Kappa检验评估观察者间及两种检查方法边界分类的一致性。以P<0.05为差异有统计学意义。

2 结果

2.1 诊断效能比较

DCE-MRI+DWI诊断浸润性乳腺癌的AUC高于超声，Delong检验显示差异有统计学意义（P<0.05）。超声特异度高于DCE-MRI+DWI（P<0.05，表1、图1）。良性病变的ADC高于恶性病变[（1.100±0.353）×10^{-3} mm^2/s *vs* （0.754±0.149）×10^{-3} mm^2/s，P<0.001]。

表1 DCE-MRI+DWI与超声检查诊断效能比较

Tab.1 Comparison of diagnostic performance between DCE-MRI+DWI and ultrasound

Modality	Sensitivity (%)	Specificity (%)	Accuracy (%)	Positive predictive value(%)	Negative predictive value(%)	AUC	95% *CI*	Youden
DCE-MRI+DWI	81.5	73.7	80.4	95.1	38.9	0.844	0.748-0.941	0.552
Ultrasound	67.2	84.2	69.6	96.4	29.1	0.759	0.639-0.880	0.514

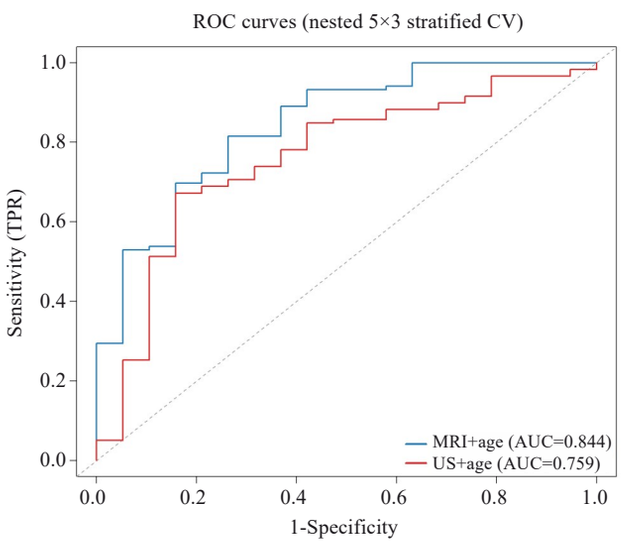

图1 DCE-MRI+DWI与超声检查ROC曲线下面积比较

Fig.1 Comparison of area under the ROC curve between DCE-MRI+DWI and ultrasound.

2.2 肿瘤大小评估准确性对比

DCE-MRI+DWI测量的肿瘤大小与术后病理结果高度相关（r=0.866，P<0.05），平均绝对差值4.89±4.72 mm；超声测量与病理结果中度相关（r=0.799，P<0.05），平均绝对差值6.39±6.47 mm。

2.3 良恶性病变的边界特征对比

在119例恶性病变患者中，DCE-MRI+DWI评估“边界不清晰”占98.33%，超声占97.48%，均高于良性病变的42.11%和73.68%（P<0.001）。2种检查方法对“边界不清晰”的判断高度一致（K=0.796，P<0.001）。DCE-MRI+DWI对毛刺征的检出率高于超声（52.1% *vs* 24.4%），而超声更倾向于评估为模糊或微分叶边界（58.8% *vs* 46.2%）。

2.4 影像学边界特征与病理指标的关联性分析

2.4.1 DCE-MRI+DWI边界特征与病理指标的关系

非特异性不清晰边界（模糊/微分叶）与高Ki-67指数（P=0.048）及高风险分子亚型（三阴性/HER2过表达，P=0.008）相关；与组织学分级及淋巴结转移无相关性（P>0.05）。不同边界类型的ADC值在各病理指标亚组间的差异无统计学意义（P>0.05，表2）。

表2 DCE-MRI+DWI边界特征与病理指标的关系

Tab.2 Association between MRI margin characteristics and pathological indicators

Pathological indicators	MRI non-specific unclear margin (obscured/ microlobulated) (n=55)	MRI specific malignant margin (spiculated) (n=62)	P	ADC of non-specific unclear margin ($\times10^{-3}$mm^2/s) (n=55)	ADC of specific malignant margin ($\times10^{-3}$mm^2/s) (n=62)	P
Histology grade III	18(32.7%)	14(22.6%)	0.219	0.766±0.165(n=18)	0.779±0.168(n=14)	0.827
Positive lymph node metastasis	18(32.7%)	25(40.3%)	0.395	0.759±0.162(n=18)	0.735±0.113(n=25)	0.573
High Ki-67 index (≥20%)	43(78.2%)	38(61.3%)	0.048	0.761±0.165(n=43)	0.736±0.146(n=38)	0.473
High-risk subtype (TNBC /HER2+)	24(43.6%)	13(21.0%)	0.008	0.808±0.151(n=24)	0.824±0.160(n=13)	0.764

2.4.2 超声边界特征与病理指标的关系 超声“成角”与“毛刺”征在所有病理指标上的差异均无统计学意义（P>0.05）。将二者合并为“特异性恶性边界”后，与“非特异性不清晰边界”比较仍无关联（P>0.05，表3、4）。

表3 超声成角与毛刺特征与病理指标的关系

Tab.3 Association between ultrasound angular and spiculated margins and pathological indicators [n(%)]

Pathological indicators	Ultrasound angular margin (n=17)	Ultrasound spiculated margin (n=29)	P
Histology grade III	4(23.5)	11(37.9)	0.315
Positive lymph node metastasis	5(29.4)	11(37.9)	0.558
High Ki-67 index (≥20%)	12(70.6)	21(72.4)	1.000
High-risk subtype (TNBC/HER2+)	5(29.4)	10(34.5)	0.723

表4 超声非特异性不清晰边界与特异性恶性边界与病理指标的关系

Tab.4 Association between non-specific unclear and specific malignant margins on ultrasound and pathological indicators [n(%)]

Pathological indicators	Ultrasound non-specific unclear margin (obscured/microlobulated) (n=70)	Ultrasound specific malignant margin (angular/spiculated) (n=46)	P
Histology grade III	21(30.0)	15(32.6)	0.766
Positive lymph node metastasis	32(45.7)	16(34.8)	0.242
High Ki-67 index (≥20%)	59(84.3)	33(71.7)	0.103
High-risk subtype (TNBC/HER2+)	27(38.6)	15(32.6)	0.513

2.5 影像学及病理示例图

2.5.1 MRI功能学成像精准评估肿瘤范围 MRI测量肿瘤大小（23 mm）与病理金标准一致，而超声（27 mm）存在高估（图2）。

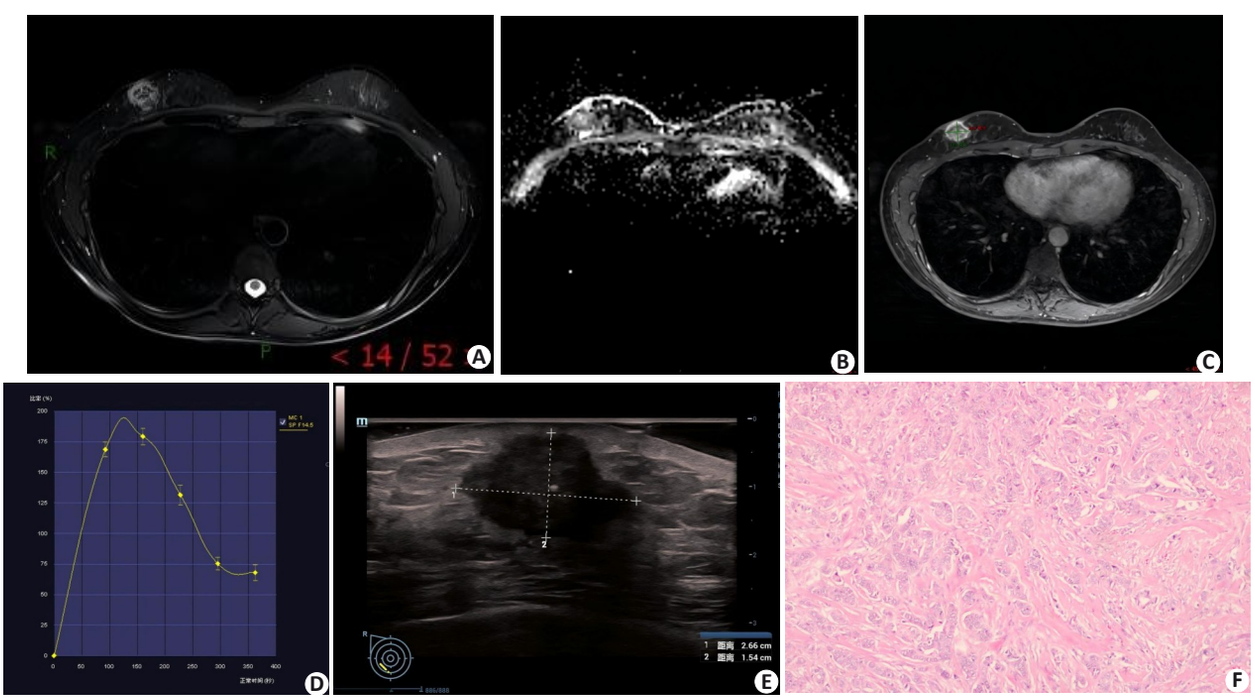

图2 浸润性导管癌影像学及病理表现

Fig.2 Imaging and pathological findings of invasive ductal carcinoma. The lesion was slightly hyperintense on T2WI (**A**), with ADC value 0.768×10^{-3} mm^2/s (**B**) and washout TIC curve (**D**). DCE-MRI showed a 23 mm lesion (**C**), distinguishing tumor from peritumoral tissue and being more consistent with pathological size (23 mm) than ultrasound (27 mm, **E**). Pathologically confirmed as invasive ductal carcinoma (HE staining, original magnification×100, **F**), suggesting high invasiveness.

2.5.2 非特异性不清晰边界伴低ADC值与三阴性乳腺癌高侵袭性病理的关联 分叶状边界、低ADC值（0.835×10^{-3} mm^2/s）与三阴性乳腺癌、高Ki-67指数（80%）及淋巴结转移相关（图3）。

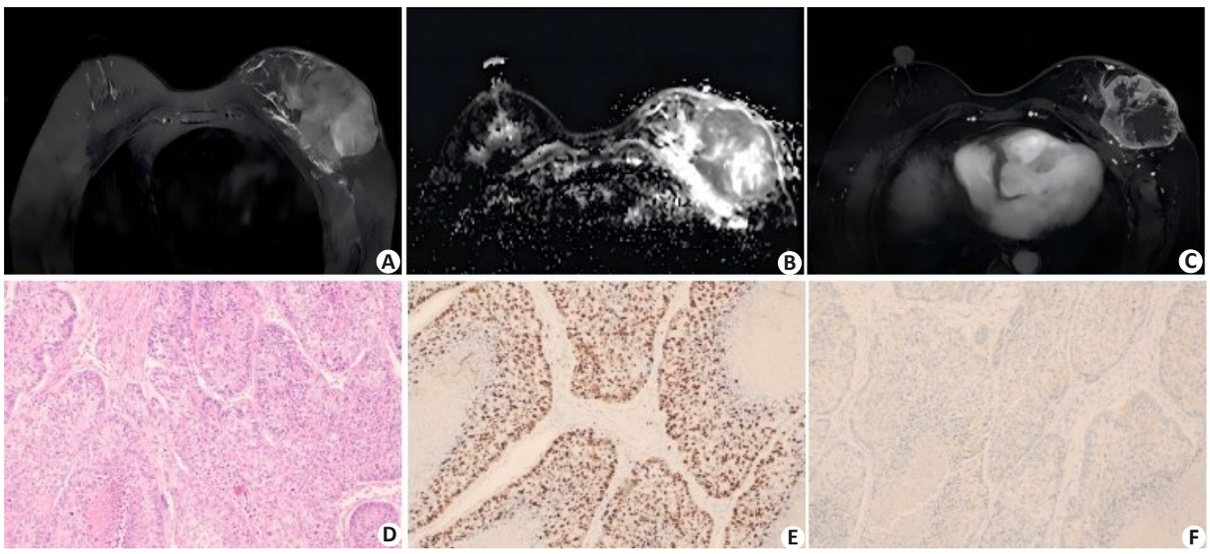

图3 三阴性高级别浸润性导管癌(Ⅲ级)影像学与病理表现

Fig. 3 Imaging and pathological findings of triple-negative high-grade invasive ductal carcinoma (grade III). The lesion is hyperintense and slightly hyperintense on T2WI (**A**), with decreased ADC value 0.835×10^{-3} mm^2/s (**B**) and lobulated margin on DCE-MRI (**C**). **D, E, F:** Histopathological image (HE staining, original magnification×100), Pathology showed grade III invasive ductal carcinoma , Ki=67 80%, triple-negative subtype. Axillary lymph node metastasis: 2/26.

3 讨论

本研究系统比较了DCE-MRI联合DWI与超声在肿块型浸润性乳腺癌术前评估中的应用价值,发现二者在诊断效能及预后预测中呈现分层互补特征。这一发现对于优化临床影像检查路径、实现精准术前评估具有重要意义。

在诊断效能层面,DCE-MRI联合DWI展现出显著优势。其AUC(0.844)显著高于超声(0.759),且术后病理的肿瘤大小测量高度一致(r=0.866)。这一优势源于形态学(DCE)、功能学(ADC值)与血流动力学信息的协同作用[3]。这种多维度整合使其在检测浸润性病灶和判断真实病变范围方面优于主要依赖形态学评估的超声[15]。而超声在诊断特异性方面表现突出(84.2% *vs* 73.7%),这与其高空间分辨率下清晰显示肿块微观结构的特点密切相关。超声可作为规避MRI假阳性发现的有效补充[16],这一互补格局为临床提供了优化检查路径的依据:超声适用于初筛和典型良性病变的鉴别,而MRI适用于术前精准分期。

对边界特征的深入分析,进一步揭示了上述性能差异的生物学基础。两种模态对"边界不清晰"的判断高度一致(K=0.796),表明其对肿瘤侵袭性生长模式的宏观判断具有良好的一致性[17, 18]。然而,在揭示与病理学指标的关联上,二者展现了迥异的维度。DCE-MRI上的非特异性不清晰边界(模糊/微分叶)与高Ki-67指数(P=0.048)及高风险分子亚型(P=0.008)相关。这一发现提示,毛刺征并非与高侵袭性病理指标相关的唯一边界特征,非特异性不清晰边界与高风险亚型及高增殖活性存在关联。其潜在的生物学机制在于,MRI上的模糊或微分叶边界可能不仅是肿瘤细胞的简单堆积,更是肿瘤细胞弥漫性浸润、并引发瘤周水肿及炎性反应等微环境改变的宏观体现,有研究证实此类边界常伴Podoplanin阳性成纤维细胞,提示其与促肿瘤侵袭的微环境重塑相关[19];有研究则发现瘤周影像特征可有效预测Ki-67高表达,进一步佐证瘤周微环境与肿瘤高增殖活性的关联[20]。影像组学研究进一步证实,基于DCE-MRI的特征能够有效预测Ki-67表达状态与分子分型[21, 22],支持了本研究的发现。一项综述文章同样指出,毛刺征更多见于生物学行为相对惰性的Luminal型肿瘤[23],这从另一角度印证了不同边界特征所反映的肿瘤生物学异质性,这解释了DCE-MRI在准确测量肿瘤大小和实现高敏感度方面的内在优势。

本研究观察到影像学边界特征与功能学参数(ADC值)之间存在"解耦"现象。无论是在组织学III级、淋巴结转移阳性、高Ki-67指数还是高风险分子亚型的患者亚组内,不同边界类型的ADC均无差异。有研究同样指出,ADC值虽能反映细胞密度,但其与组织学分级、淋巴结状态等定义的肿瘤侵袭性并非简单的线性对应关系[24]。高侵袭性肿瘤可能通过快速生长、坏死或炎症浸润影响边界形态,但其局部区域细胞密度未必在所有病例中都呈现均质性降低[25, 26]。这提示单一功能成像参数难以独立捕捉由复杂多维度病理指标定义的肿瘤生物学异质性。

相比之下,超声在预后预测方面呈现出明显局限。超声"成角"与"毛刺"征在预测病理侵袭性方面无差异,即使合并为复合指标后,仍未见有效的预后分层能力。这一发现客观揭示了常规超声在基于形态学特征进行

精准预后分层方面的技术边界。未来通过融合超声造影、弹性成像或人工智能纹理分析，有望更深层次地挖掘超声影像的生物学信息。

本研究存在一定局限性：病例来源为连续入组，我院作为区域性肿瘤诊疗中心，收治病例以高度怀疑恶性者为主，导致良恶性比例失衡（119∶19），这一结构可能影响特异度和阴性预测值的估计稳定性，本研究关于诊断效能的结论主要适用于高度怀疑恶性的临床场景，外推至筛查人群时需谨慎；本研究对多灶性病变仅测量优势病灶最大径，可能低估肿瘤整体负荷；边界清晰的恶性病例因样本量不足（n<5）未能纳入分析，其病理学意义有待后续扩大样本研究。

综上，DCE-MRI联合DWI在术前诊断及预测肿瘤生物学行为方面优于超声，超声则以高特异性作为补充。MRI非特异性不清晰边界是识别高风险亚型的影像学标志。二者在术前评估中具有分层互补价值。

参考文献：

[1] Siegel RL, Giaquinto AN, Jemal A. Cancer statistics, 2024[J]. CA A Cancer J Clin, 2024, 74(1): 12-49.

[2] 王 莉, 胡 兵, 任 亮, 等. 多种超声影像技术在乳腺癌诊断中的研究进展[J]. 中国医学影像学杂志, 2024, 32(6): 635-40.

[3] 冯 雯, 刘欣然, 卢星如, 等. 不同功能磁共振成像技术在乳腺癌中的应用进展[J]. 磁共振成像, 2024, 15(1): 217-23.

[4] 张奕伟, 郑少燕, 王欣如, 等. 乳腺癌3.0T磁共振影像特征与Ki-67表达的相关性研究[J]. 影像诊断与介入放射学, 2023, 32(3): 182-7.

[5] Park NJ, Jeong JY, Park JY, et al. Peritumoral edema in breast cancer at preoperative MRI: an interpretative study with histopathological review toward understanding tumor microenvironment[J]. Sci Rep, 2021, 11: 12992.

[6] 熊凌厉, 黄 汇, 刘媛媛, 等. 不同分子分型乳腺癌患者多模态超声成像特征分析[J]. 实用临床医药杂志, 2025, 29(10): 19-25.

[7] Pesapane F, Rotili A, Botta F, et al. Radiomics of MRI for the prediction of the pathological response to neoadjuvant chemotherapy in breast cancer patients: a single referral centre analysis[J]. Cancers, 2021, 13(17): 4271.

[8] 张 清, 张玉君, 赵 雷. 动态对比增强MRI联合超声多普勒、弹性成像对乳腺病变的诊断价值[J]. 实用放射学杂志, 2025, 41(3): 415-8.

[9] Mann RM, Athanasiou A, Baltzer PAT, et al. Breast cancer screening in women with extremely dense breasts recommendations of the European Society of Breast Imaging (EUSOBI)[J]. Eur Radiol, 2022, 32(6): 4036-45.

[10] 中华医学会放射学分会乳腺专业委员会专家组. 乳腺磁共振检查及诊断规范专家共识[J]. 肿瘤影像学, 2017, 26(4): 241-9.

[11] 中国抗癌协会乳腺癌专业委员会, 中华医学会肿瘤学分会乳腺肿瘤学组, 邵志敏. 中国抗癌协会乳腺癌诊治指南与规范(2024年版)[J]. 中国癌症杂志, 2023, 33(12): 1092-186.

[12] Rios-Hoyo A, Shan NL, Karn PL, et al. Clinical implications of breast cancer intrinsic subtypes[M]//A Guide to Breast Cancer Research. Cham: Springer Nature Switzerland, 2025: 435-48.

[13] Loibl S, André F, Bachelot T, et al. Early breast cancer: ESMO Clinical Practice Guideline for diagnosis, treatment and follow-up[J]. Ann Oncol, 2024, 35(2): 159-82.

[14] do Nascimento RG, Otoni KM. Histological and molecular classification of breast cancer: what do we know?[J]. Mastology, 2020, 30: e20200024.

[15] Wekking D, Porcu M, De Silva P, et al. Breast MRI: clinical indications, recommendations, and future applications in breast cancer diagnosis[J]. Curr Oncol Rep, 2023, 25(4): 257-67.

[16] 杨真露, 李 嫣, 詹晨奥, 等. RSNA2020乳腺影像学[J]. 放射学实践, 2021, 36(3): 307-10.

[17] Jafari SH, Saadatpour Z, Salmaninejad A, et al. Breast cancer diagnosis: Imaging techniques and biochemical markers[J]. J Cell Physiol, 2018, 233(7): 5200-13.

[18] Zhang CY, Lin QK, Zhai W, et al. Characteristics and pathologic results of foci on breast magnetic resonance imaging: a systematic review and meta-analysis[J]. J Magn Reson Imag, 2025, 62(5): 1305-20.

[19] Yamaguchi K, Hara Y, Kitano I, et al. Relationship between MRI findings and invasive breast cancer with podoplanin-positive cancer-associated fibroblasts[J]. Breast Cancer, 2021, 28(3): 572-80.

[20] Jiang T, Song JD, Wang XY, et al. Intratumoral and peritumoral analysis of mammography, tomosynthesis, and multiparametric MRI for predicting ki-67 level in breast cancer: a radiomics-based study[J]. Mol Imaging Biol, 2022, 24(4): 550-9.

[21] 张慧慧, 都丽娜, 伍建林. DCE-MRI与DWI直方图分析评估乳腺癌分子分型、预后和新辅助治疗的研究进展[J]. 国际医学放射学杂志, 2023, 46(1): 66-70.

[22] Huang ZF, Chen L, Wang Y, et al. Molecular markers, pathology, and ultrasound features of invasive breast cancer[J]. Clin Imaging, 2021, 79: 85-93.

[23] Burciu OM, Sas I, Popoiu TA, et al. Correlations of imaging and therapy in breast cancer based on molecular patterns: an important issue in the diagnosis of breast cancer[J]. Int J Mol Sci, 2024, 25(15): 8506.

[24] McDonald ES, Romanoff J, Rahbar H, et al. Mean apparent diffusion coefficient is a sufficient conventional diffusion-weighted MRI metric to improve breast MRI diagnostic performance: results from the ECOG-ACRIN cancer research group A6702 diffusion imaging trial[J]. Radiology, 2021, 298(1): 60-70.

[25] Wang H, Huang C, Wang YJ, et al. Preoperative imaging assessment of lymphovascular invasion in breast cancer: current evidence, technical advances, and future directions[J]. Breast Cancer, 2025, 17: 1051-62.

[26] Eisen A, Fletcher GG, Fienberg S, et al. Breast magnetic resonance imaging for preoperative evaluation of breast cancer: a systematic review and meta-analysis[J]. Can Assoc Radiol J, 2024, 75(1): 118-35.

（编辑：郎 朗）