DOI: 10.12235/E20250129
文章编号：1007-1989（2026）04-0070-08

论 著

耳内镜下耳屏软骨-软骨膜复合体Ⅰ型鼓室成形术改善慢性化脓性中耳炎患者听力的疗效分析

杨华，黄国威，张丹，李虹
（南充市高坪区人民医院 五官科，四川 南充 637100）

摘要：目的 分析耳内镜下耳屏软骨-软骨膜复合体Ⅰ型鼓室成形术改善慢性化脓性中耳炎（CSOM）患者听力的临床效果。**方法** 选择2021年6月—2023年6月该院收治的行Ⅰ型鼓室成形术治疗的CSOM患者98例，按掷硬币法分为A组和B组，各49例。A组采用耳屏软骨-软骨膜复合体修补术，B组采用颞肌筋膜修补术，两组患者术后随访6个月。比较两组患者围手术期指标（手术时间、术中出血量和移植物提取处愈合时间），术前、术后3个月和术后6个月骨导听阈、气导听阈和气骨导间距（A-B gap），术前、术后1个月、术后3个月和术后6个月耳鸣致残量表（THI）评分，术后6个月鼓膜愈合情况（完全愈合、愈合不全和鼓膜回缩/位移），以及随访期间干耳率、干耳时间和并发症的发生情况。**结果** 两组患者手术时间、术中出血量和移植物提取处愈合时间比较，差异均无统计学意义（$P > 0.05$）；术后3和6个月，两组患者骨导听阈、气导听阈和A-B gap较术前呈逐步下降趋势，且A组明显低于B组，组间、时间和交互效应比较，差异均有统计学意义（$P < 0.05$）；术后1、3和6个月，两组患者THI评分较术前呈逐步下降趋势，且A组明显低于B组，组间、时间和交互效应比较，差异均有统计学意义（$P < 0.05$）；术后6个月，A组愈合率明显高于B组，差异有统计学意义（$P < 0.05$）。随访期间，A组干耳率为95.92%（47/49），明显高于B组的83.67%（41/49），干耳时间为（10.94±1.31）周，明显短于B组的（12.56±1.28）周，两组患者比较，差异均有统计学意义（$P < 0.05$）；两组患者并发症总发生率比较，差异无统计学意义（$P > 0.05$）。**结论** 对于耳内镜下Ⅰ型鼓室成形术，与颞肌筋膜修补术比较，耳屏软骨-软骨膜复合体修补术治疗CSOM，可明显提高患者的听力水平和干耳率，改善耳鸣，缩短干耳时间，且安全性高。值得临床推广应用。

关键词： 慢性化脓性中耳炎；Ⅰ型鼓室成形术；耳屏软骨-软骨膜复合体修补术；颞肌筋膜修补术；治疗效果；预后

中图分类号： R764.21

Analysis of the efficacy of type I tympanoplasty of the tragus cartilaginous perichondrium complex under otoendoscopy in improving hearing in patients with chronic suppurative otitis media

Yang Hua, Huang Guowei, Zhang Dan, Li Hong
(Department of Ophthalmology and Otorhinolaryngology, Gaoping District People's Hospital, Nanchong, Sichuan 637100, China)

Abstract: Objective To analyze the clinical effect of type I tympanoplasty of the tragus cartilaginous perichondrium complex under otoendoscopy in improving the hearing of patients with chronic suppurative otitis media (CSOM). **Method** 98 patients with CSOM who underwent type I tympanoplasty from June 2021 to June

收稿日期：2025-03-07

2023 were selected. They were divided into group A and group B by the coin-toss method, with 49 cases in each group. Group A underwent tragus cartilaginous-perichondrium complex repair, and group B underwent temporal muscle fascia repair. Both groups of patients were followed up for 6 months after the operation. The perioperative indicators (operation time, intraoperative blood loss and healing time at the graft extraction site), bone conduction hearing threshold, air conduction hearing threshold and air-bone gap (A-B gap) before the operation, 3 months after the operation and 6 months after the operation were compared between the two groups. The tinnitus handicap inventory (THI) score before the operation, 1, 3 and 6 months after the operation, the tympanic membrane healing status (complete healing, incomplete healing and tympanic membrane retraction/displacement) at 6 months after the operation, as well as the dry ear rate, dry ear duration and the occurrence of complications during the follow-up period were compared between the two groups. **Results** There were no statistically significant differences in the operation time, intraoperative blood loss and healing time of the graft extraction site between the two groups ($P > 0.05$); The bone conduction hearing threshold, air conduction hearing threshold and A-B gap of the two groups at 3 and 6 months after the operation showed a gradually decreasing trend compared with those before the operation, and group A was significantly lower than group B, the comparisons of intergroup, time and interaction effects all showed statistically significant differences ($P < 0.05$); At 1, 3 and 6 months after the operation, the THI scores of the two groups of patients showed a gradually decreasing trend compared with those before the operation, and the THI score of group A was significantly lower than that of group B, the comparisons of intergroup, time and interaction effects all showed statistically significant differences ($P < 0.05$); Six months after surgery, group A exhibited a significantly higher healing rate compared with group B ($P < 0.05$). During the follow-up period, the dry ear rate in group A was 95.92% (47/49), significantly higher than 83.67% (41/49) in group B, the dry ear time was (10.94 ± 1.31) weeks in group A, significantly shorter than (12.56 ± 1.28) weeks in group B, the differences were statistically significant ($P < 0.05$); There was no statistically significant difference in the total incidence of complications between the two groups ($P > 0.05$). **Conclusion** Compared with temporal muscle fascia repair, tragus cartilaginous-perichondrium complex repair for CSOM can significantly improve the hearing level and dry ear rate of patients, alleviate tinnitus, shorten the dry ear time, and has high safety. It is worthy of clinical promotion and application.

Keywords: chronic suppurative otitis media; type I tympanoplasty; tragus cartilaginous perichondrium complex; temporal fascia repair surgery; therapeutic effect; prognosis

慢性化脓性中耳炎（chronic suppurative otitis media，CSOM）是耳科较为常见的疾病之一。临床表现为：鼓膜穿孔、听力下降、耳鸣、耳内间断或持续性流脓等，若不及时干预，会侵害中耳黏膜、骨膜或深层次骨，引发面瘫和脑膜炎等并发症，给患者日常生活造成严重影响[1–2]。Ⅰ型鼓室成形术是目前治疗CSOM的常规术式，可彻底地清除中耳病变，重建听力结构，其具有术野清晰、手术时间短和临床疗效好等优势[3–4]。选择合适的移植材料，对提高Ⅰ型鼓室成形术的疗效尤为重要。移植物需具有良好的震动和扩张性，以保证术后传音功能的良好。颞肌筋膜修补术，因取材方便和与鼓膜厚度类似等优势，已被广泛用于鼓膜修补中，但存在血供较差和不易存活等缺点，若鼓膜穿孔较大，易导致远期再穿孔的发生[5]。耳屏软骨–软骨膜复合体修补术，可促进鼓膜残缘的愈合，能有效地避免因血供不足而发生的复发性穿孔，还可避免鼓室粘连和挛缩，但制备移植物时，软骨膜易撕裂[6]。目前，临床关于Ⅰ型鼓室成形术移植物的选取尚未达成统一意见。鉴于此，本研究比较了颞肌筋膜与耳屏软骨–软骨膜复合体行耳内镜下Ⅰ型鼓室成形术治疗CSOM的临床疗效。现报道如下：

1　资料与方法

1.1　一般资料

选择2021年6月—2023年6月本院收治的CSOM患者98例，按掷硬币法分为A组和B组，各49例。A组中，男26例，女23例；年龄18～69岁，平均

（38.59 ± 5.98）岁；病程5～12个月，平均（9.26 ± 1.23）个月；患侧为左侧20例，右侧29例；中央型穿孔25例，边缘型穿孔24例。B组中，男24例，女25例；年龄19～72岁，平均（39.14 ± 6.03）岁；病程4～13个月，平均（9.09 ± 1.17）个月；患侧为左侧22例，右侧27例；中央型穿孔21例，边缘型穿孔28例。两组患者一般资料比较，差异无统计学意义（$P > 0.05$），具有可比性。见表1。

纳入标准：符合CSOM诊断标准，且耳内镜提示鼓膜穿孔[7]；单侧患病；干耳时间 > 1个月；符合Ⅰ型鼓室成形术适应证，且为首次行鼓室成形术者；听骨链完整，外耳道条件良好；鼓膜穿孔时间 > 3个月，且无法自愈者。排除标准：合并恶性肿瘤；有糖尿病和/或高血压等基础疾病；有凝血功能障碍；术中确诊为中耳胆脂瘤和/或胆固醇肉芽肿，需行听骨链重建术者；耳部严重感染者；中耳和乳突病变者；有手术禁忌证。患者和家属对本研究知情，并签署知情同意书。本研究经南充市高坪区人民医院医学伦理委员会审核批准，伦理批件号：[2021审（10）号]。

表1 两组患者一般资料比较

Table 1 Comparison of general data between the two groups

组别	性别/例		年龄/岁	病程/月	患侧/例		穿孔类型/例	
	男	女			左	右	中央型	边缘型
A组（$n = 49$）	26	23	38.59±5.98	9.26±1.23	20	29	25	24
B组（$n = 49$）	24	25	39.14±6.03	9.09±1.17	22	27	21	28
t/χ^2值	0.16		0.45†	0.70†	0.17		0.66	
P值	0.686		0.651	0.485	0.683		0.418	

注：†为t值。

1.2 方法

两组均由同一手术组在耳内镜（生产厂家：青岛百年康健医疗科技有限公司，型号：EJ-070200HD）下完成Ⅰ型鼓室成形术，从外耳道-鼓膜瓣进入鼓室。术前至少干耳1个月。

1.2.1 A组 采用耳屏软骨-软骨膜复合体修补术。操作步骤：1）刮除穿孔边缘：患者取仰卧位，头偏向健侧，常规消毒、铺巾和局部麻醉后，取0°耳内镜从外耳道进入，采用显微小钩针刺入穿孔缘，分离穿孔缘上皮组织和纤维环，再制作穿孔缘新鲜的移植床，于外耳道距离鼓环外侧约0.8～1.0 cm处，做270°环形切口，接着，掀起外耳道皮瓣直达鼓环，充分地暴露鼓室，此过程中，需清除钙化灶和听骨周围瘢痕粘连，注意保护鼓索神经，再分离锤骨柄上的上皮，暴露锤骨柄，并确认听骨链活动情况，保证皮瓣和鼓室腔无活动性出血，为后期移植做好准备；2）制备耳屏软骨-软骨膜复合体：沿术侧耳屏边缘内侧3.00 mm处做一横切口，暴露耳屏软骨及软骨膜，分离后方软骨膜连同软骨与前方软骨膜，接着，根据鼓膜穿孔大小，将后方软骨膜与软骨进行裁剪，将软骨修薄至0.25～0.50 mm的厚度，保证软骨周围存在2.00 mm软骨膜裙边后，在软骨中取出少许软骨，形成楔形缺口，再展平放置；3）铺放移植组织：夹住移植物一端，将其放置于残余鼓膜和锤骨柄之间，仔细检查鼓膜和移植物的重叠情况（重叠区域需 > 2.00 mm）后，观察移植组织是否存在褶皱，完成内置并修补穿孔，再复位外耳道鼓膜皮瓣，最后，检查鼓膜穿孔修复情况；4）填塞：在外耳道放置含有地塞米松的明胶海绵，固定复位的外耳道鼓膜皮瓣，再于耳道内填塞抗生素纱条（抗生素选择庆大霉素），防止血肿；5）术后随访：给予抗炎和黏液促排剂等常规药物治疗，术后1周拆线，术后2周取出耳道内的抗生素纱条和残余的明胶海绵。术后3个月复查纯音听阈，检查听力恢复情况，术后6个月再次复查，检查鼓膜和听力恢复情况。

1.2.2 B组 采用颞肌筋膜修补术。手术方式与A组相同，但在制备和使用移植物上存在区别，且鼓室内必须放置明胶海绵作为移植材料的支撑，若存在鼓

室黏膜水肿，可将明胶海绵用地塞米松浸泡。颞肌筋膜的制备方法：在患侧耳廓上方发际线1.5 cm处，做一3.0 cm的横切口，皮下稍做分离后，用乳突拉钩固定，使用蚊式血管钳分离表面浅层筋膜组织，显露颞肌筋膜，然后，按照鼓膜穿孔的大小，取下所需的颞肌筋膜（宁大勿小）后，尽量去掉附带的肌纤维，再用干纱带挤干水分，展平放置备用，注意不宜放置过久，否则会影响筋膜的存活。术后随访同A组。

1.3　观察指标

1.3.1　围手术期指标　包括：手术时间、术中出血量和移植物提取处愈合时间。

1.3.2　听力水平　于术前、术后3个月和术后6个月，检测骨导听阈和气导听阈，并计算气骨导间距（air-bone gap，A-B gap）。

1.3.3　耳鸣情况　于术前、术后3个月和术后6个月，采用耳鸣致残量表（tinnitus handicap inventory，THI）[8]评分，评估患者耳鸣情况。该量表共25个条目，每个条目0～4分，得分越高，耳鸣越严重。

1.3.4　鼓膜愈合情况　于术后6个月，观察患者鼓膜愈合情况。完全愈合：移植鼓膜平整，无穿孔和裂隙，形态和颜色接近正常鼓膜；愈合不全：存在小穿孔；鼓膜回缩/位移：紧张部位存在粘连、内陷和萎缩，移植物发生位置改变。

1.3.5　干耳情况　随访期间，记录干耳率和干耳时间。干耳率 =（干耳例数/总例数）× 100.00%。

1.3.6　并发症　随访期间，记录并发症发生情况。包括：继发鼓膜穿孔、感染和眩晕。

1.4　统计学方法

采用SPSS 25.0统计学软件分析数据。符合正态分布的计量资料以均数 ± 标准差（$\bar{x} \pm s$）表示，两组间比较采用独立样本 t 检验，组内比较采用配对 t 检验，两组间多时点比较采用重复测量方差分析；计数资料用例（%）表示，比较采用 χ^2 检验。检验水平 $\alpha = 0.05$。

2　结果

2.1　两组患者围手术期指标比较

两组患者手术时间、术中出血量和移植物提取处愈合时间比较，差异均无统计学意义（$P > 0.05$）。见表2。

2.2　两组患者听力水平比较

术后3和6个月，两组患者骨导听阈、气导听阈和A-B gap较术前呈逐步下降趋势，且A组明显低于B组，组间、时间和交互效应比较，差异均有统计学意义（$P < 0.05$）。见表3和图1。

2.3　两组患者THI评分比较

术后1、3和6个月，两组患者THI评分较术前呈逐步下降趋势，且A组明显低于B组，组间、时间和交互效应比较，差异均有统计学意义（$P < 0.05$）。见表4和图2。

2.4　两组患者鼓膜愈合情况比较

术后6个月，A组愈合率明显高于B组，差异有统计学意义（$P < 0.05$）。见表5。

2.5　两组患者干耳情况比较

随访期间，A组干耳率明显高于B组，干耳时间明显短于B组，差异均有统计学意义（$P < 0.05$）。见表6。

2.6　两组患者并发症比较

随访期间，两组患者并发症总发生率比较，差异无统计学意义（$P > 0.05$）。见表7。

表 2　两组患者围手术期指标比较　（$\bar{x} \pm s$）

Table 2　Comparison of perioperative period indicators between the two groups　（$\bar{x} \pm s$）

组别	手术时间/min	术中出血量/mL	移植物提取处愈合时间/d
A组（$n = 49$）	45.52±2.46	6.17±1.23	4.53±1.34
B组（$n = 49$）	44.89±2.58	6.59±1.16	4.95±1.46
t值	1.24	1.74	1.48
P值	0.219	0.085	0.141

表 3 两组患者不同时点听力水平比较 （dB，$\bar{x} \pm s$）

Table 3 Comparison of hearing levels at different time points between the two groups （dB，$\bar{x} \pm s$）

组别	术前	术后 3 个月	术后 6 个月
骨导听阈			
A 组（n = 49）	30.29±2.46	18.18±1.92[1)]	16.28±1.41[1)2)]
B 组（n = 49）	30.51±2.51	19.93±1.89[1)]	16.56±1.35[1)2)]
F 值$_{组间/时间/交互}$		9.51/1 466.97/5.00	
P 值$_{组间/时间/交互}$		0.003/0.000/0.010	
气导听阈			
A 组（n = 49）	41.78±1.96	23.18±1.37[1)]	20.36±1.27[1)2)]
B 组（n = 49）	41.52±1.87	24.36±1.29[1)]	21.51±1.16[1)2)]
F 值$_{组间/时间/交互}$		13.41/5 760.71/7.89	
P 值$_{组间/时间/交互}$		0.000/0.000/0.001	
A-B gap			
A 组（n = 49）	12.94±2.25	6.51±1.05[1)]	4.14±0.88[1)2)]
B 组（n = 49）	12.35±2.28	7.47±1.01[1)]	4.76±0.85[1)2)]
F 值$_{组间/时间/交互}$		4.02/691.06/6.46	
P 值$_{组间/时间/交互}$		0.048/0.000/0.006	

注：1）与术前比较，差异有统计学意义（P < 0.05）；2）与术后 3 个月比较，差异有统计学意义（P < 0.05）。

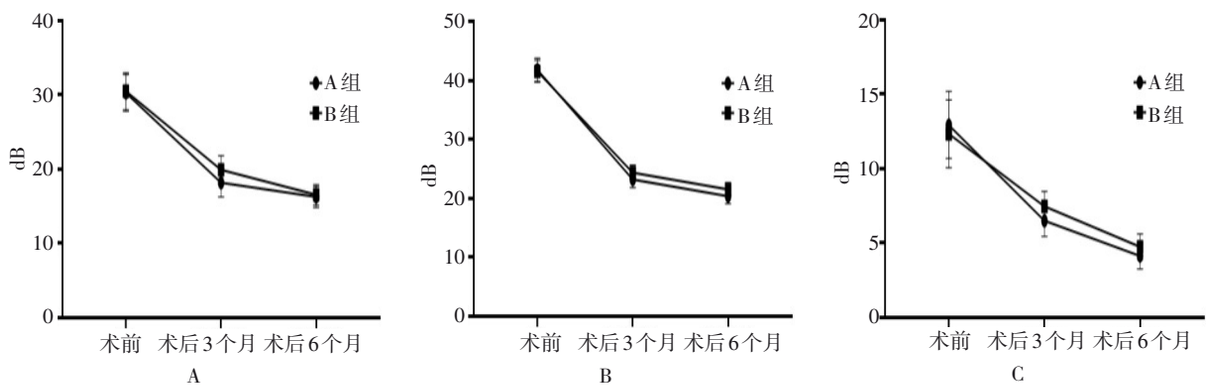

A：骨导听阈；B：气导听阈；C：A-B gap。

图 1 两组患者听力水平比较的折线图

Fig.1 A line chart of comparing the hearing levels of the two groups

表 4 两组患者不同时点 THI 评分比较 （分，$\bar{x} \pm s$）

Table 4 Comparison of THI scores at different time points between the two groups （points，$\bar{x} \pm s$）

组别	术前	术后 3 个月	术后 6 个月
A 组（n = 49）	48.74±3.88	18.67±2.25[1)]	9.51±1.35[1)2)]
B 组（n = 49）	48.61±3.59	25.41±2.41[1)]	13.62±1.33[1)2)]
F 值$_{组间/时间/交互}$		112.59/5 592.65/45.75	
P 值$_{组间/时间/交互}$		0.000/0.000/0.000	

注：1）与术前比较，差异有统计学意义（P < 0.05）；2）与术后 3 个月比较，差异有统计学意义（P < 0.05）。

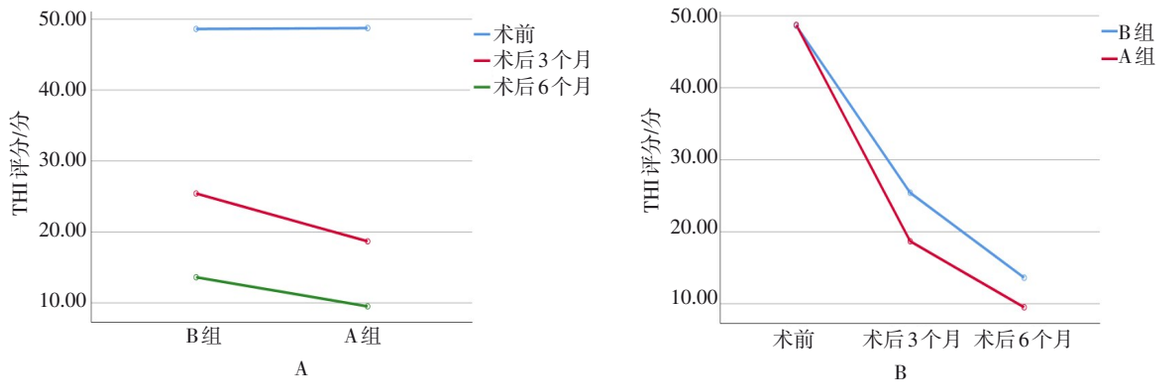

A：不同时点的THI评分（按组别分组）；B：不同组别的THI评分（按测量时间分组）。

图2　两组患者THI评分比较的折线图

Fig.2　A line chart comparing the THI scores of the two groups

表5　两组患者鼓膜愈合情况比较　例(%)

Table 5　Comparison of the healing condition of the tympanic membrane between the two groups　*n* (%)

组别	完全愈合	愈合不全	鼓膜回缩/位移	总愈合率
A组(n = 49)	46(93.88)	3(6.12)	0(0.00)	46(93.88)
B组(n = 49)	38(77.55)	8(16.33)	3(6.12)	38(77.55)
χ^2值				5.33
P值				0.021

表6　两组患者干耳情况比较

Table 6　Comparison of dry ear conditions between the two groups

组别	干耳率 例(%)	干耳时间/周
A组(n = 49)	47(95.92)	10.94±1.31
B组(n = 49)	41(83.67)	12.56±1.28
t/χ^2值	4.01	6.19†
P值	0.045	0.000

注：†为t值。

表7　两组患者并发症总发生率比较　例(%)

Table 7　Comparison of the total incidence of complication between the two groups　*n* (%)

组别	继发鼓膜穿孔	感染	眩晕	总发生率
A组(n = 49)	0(0.00)	1(2.04)	0(0.00)	1(2.04)
B组(n = 49)	2(4.08)	2(4.08)	1(2.04)	5(10.20)
χ^2值				1.60
P值				0.206

3　讨论

3.1　鼓膜移植物的选择要求

CSOM引发的鼓膜穿孔对患者听力损伤较大，严重影响患者的生活质量。Ⅰ型鼓室成形术可清除中耳病灶，对鼓膜进行修复，促进患者听力功能的恢复[9]，为临床常用方式，但在鼓膜移植物的选择上一直存在争议。常用于鼓膜穿孔的修复材料有：自体修补材料（颞肌筋膜和耳屏软骨-软骨膜复合体）、脂肪组织、支架结构材料（蚕丝和海藻酸钙）和生物因子材料（透明质酸和表皮生长因子）。其中，自体修补材料具备组织相容性好和排斥反应小等优点，是目前鼓膜修补的首选材料，但此类材料在术中的来源有限，受到了一定的局限[10]。理想的鼓膜修复材料是符合人体生理要求，且具有可塑性、美观性和方便性，但临床尚无能完美符合上述条件的材料。因此，寻求一种较为完美的鼓膜移植物，是临床治疗CSOM的重点。

3.2　耳屏软骨-软骨膜复合体较颞肌筋膜用于治疗CSOM的优势

3.2.1　提高听力水平　本研究结果显示，与颞肌筋膜相比，耳屏软骨-软骨膜复合体能进一步提高患者的听力水平。耳屏软骨-软骨膜复合体凹面的天然弧形，更符合鼓膜的解剖传递，凸面可缩短鼓膜与锤骨间距离，发挥部分锤骨的作用，提高患者的听力水平[11-12]。

3.2.2　促进鼓膜愈合　软骨膜内含有较多血管、神经和淋巴结，可为软骨提供必要的营养，使软骨在

没有血液的情况下也能存活，对患者恢复听力有较大帮助。其愈合后，形态更接近于正常鼓膜，能在一定程度上恢复鼓膜原有的生理功能，具有良好的生物相容性，可为穿孔的鼓膜提供支架作用，帮助残余细胞迁移，促进鼓膜的愈合[13-14]。

3.2.3 缓解耳鸣 因CSOM患者长期鼓膜穿孔，需较大外界刺激才能听清，导致患者的听觉神经系统发生紊乱，从而产生耳鸣，患者听力水平上升后，听觉神经系统被缓慢纠正，可有效改善耳鸣[15-16]。选择耳屏软骨-软骨膜复合体作为移植物时，可在鼓室内少量放置或不放置明胶海绵来支撑移植材料，有效地减少了对鼓室的刺激，可进一步缓解患者的耳鸣状况。

3.2.4 促进术后愈合 本研究结果显示，与颞肌筋膜相比，耳屏软骨-软骨膜复合体作为移植物能促进鼓膜愈合，提高干耳率，缩短干耳时间。耳屏软骨-软骨膜复合体具有一定的硬度和弹性，存在足够的机械稳定性，能保持一定的形状，可平衡鼓室内外压力，防止新生鼓膜发生卷曲和粘连[15]，且术中更利于铺放和固定，以便术中观察和调整位置，术后与鼓膜上皮细胞融合度更高，预后更佳。而颞肌筋膜材质较薄，稳定性较差，遇到血液时，易出现卷曲移位，且术后易感染。与其相比，耳屏软骨-软骨膜复合体具有较强的抗感染性，能有效地恢复中耳腔环境，减少感染风险，从而降低干耳率和缩短干耳时间[17]。

3.2.5 不增加并发症的发生率 本研究结果显示，两组患者并发症总发生率无明显差异。这表明：耳屏软骨-软骨膜复合体治疗CSOM的安全性较高，不会增加并发症的发生率。究其原因为：耳屏软骨-软骨膜复合体的拉伸强度良好，可减少继发边缘性鼓膜穿孔的发生，且软骨膜具有一定透明度，术中易于调整位置，可有效地防止移位和卷曲[18]。

综上所述，对于耳内镜下Ⅰ型鼓室成型术，与颞肌筋膜修补术比较，耳屏软骨-软骨膜复合体修补术治疗CSOM，可明显提高CSOM患者的听力水平和干耳率，改善耳鸣，缩短干耳时间，且安全性高。值得临床推广应用。

参 考 文 献：

[1] PRINCIPI N, MARCHISIO P, ROSAZZA C, et al. Acute otitis media with spontaneous tympanic membrane perforation[J]. Eur J Clin Microbiol Infect Dis, 2017, 36(1): 11-18.

[2] KHAIRKAR M, DESHMUKH P, MAITY H, et al. Chronic suppurative otitis media: a comprehensive review of epidemiology, pathogenesis, microbiology, and complications[J]. Cureus, 2023, 15(8): e43729.

[3] 赵存尧, 冯世斌, 徐克素, 等. 耳内镜与显微镜下I型鼓室成形术治疗慢性化脓性中耳炎的疗效比较及术后短期内听力恢复效果的影响因素分析[J]. 现代生物医学进展, 2022, 22(18): 3549-3553.

[3] ZHAO C Y, FENG S B, XU K S, et al. Comparison of efficacy between otoscope and microscope tympanoplasty type I in the treatment of chronic suppurative otitis media and analysis of influencing factors of short-term hearing recovery after operation[J]. Progress in Modern Biomedicine, 2022, 22(18): 3549-3553. Chinese

[4] LI R X, WU N, ZHANG J B, et al. Analysis on the correlation between eustachian tube function and outcomes of type I tympanoplasty for chronic suppurative otitis media[J]. Acta Otolaryngol, 2020, 140(8): 664-667.

[5] LAJDAM G B, ALAHMADI R A, ALHAKAMI M, et al. Comparison of temporalis muscle fascia and cartilage grafts for primary type 1 tympanoplasty: a Meta-analysis of randomized controlled trials[J]. Eur Arch Otorhinolaryngol, 2023, 280(12): 5153-5165.

[6] 王冰, 舒易来, 陈兵. 鼓膜修补材料的研究进展[J]. 听力学及言语疾病杂志, 2020, 28(3): 339-342.

[6] WANG B, SHU Y L, CHEN B. Recent advances in tympanic membrane graft materials[J]. Journal of Audiology and Speech Pathology, 2020, 28(3): 339-342. Chinese

[7] 中华医学会耳鼻咽喉头颈外科学分会耳科学组, 中华耳鼻咽喉头颈外科杂志编辑委员会耳科组. 中耳炎临床分类和手术分型指南 (2012)[J]. 中华耳鼻咽喉头颈外科杂志, 2013, 48(1): 5.

[7] Otology Group, Chinese Society of Otorhinolaryngology Head and Neck Surgery, Ear Department Group, Editorial Board of Chinese Journal of Otorhinolaryngology Head and Neck Surgery. Clinical classification and surgical typing guideline for otitis media (2012)[J]. Chinese Journal of Otorhinolaryngology Head and Neck Surgery, 2013, 48(1): 5. Chinese

[8] 焦粤农, 于锋, 钟胜长, 等. 中文译本耳鸣致残量表的临床应用研究[J]. 临床耳鼻咽喉头颈外科杂志, 2016, 30(11): 907-910.

[8] JIAO Y N, YU F, ZHONG S C, et al. The clinical application of tinnitus handicap index (THI-12) Chinese version[J]. Journal of Clinical Otorhinolaryngology Head and Neck Surgery, 2016, 30(11): 907-910. Chinese

[9] ZHAO X L, ZHANG J, TIAN P R, et al. The latest progress of tympanic membrane repair materials[J]. Am J Otolaryngol, 2022, 43(5): 103408.

[10] 滕支盼, 戚建伟. 鼓膜修补材料研究进展[J]. 国际耳鼻咽喉头颈外科杂志, 2016, 40(3): 139-141.

[10] TENG Z P, QI J W. Progress of the graft materials in myringoplasty[J]. International Journal of Otolaryngology-Head and Neck Surgery, 2016, 40(3): 139-141. Chinese

[11] HUANG Y B, HU L L, REN D D, et al. Myringoplasty with an ultrathin cartilage-perichondrium complex graft versus temporalis fascia graft: a propensity score-matched analysis[J]. Otolaryngol Head Neck Surg, 2021, 164(6): 1287-1293.

[12] LARROSA F, DE OSSO J T, DURA M J, et al. Palisade cartilage tympanoplasty compared to one-piece composite cartilage-perichondrium grafts for transcanal endoscopic treatment of subtotal tympanic membrane perforations: a retrospective study[J]. Eur Arch Otorhinolaryngol, 2020, 277(7): 1955-1959.

[13] 刘得龙, 潘涛, 李政, 等. 鼓膜穿孔患者耳内镜下带软骨膜耳屏软骨复合体行空鼓室鼓膜修补术的效果观察[J]. 中国医师进修杂志, 2021, 44(7): 661-664.

[13] LIU D L, PAN T, LI Z, et al. Clinical outcomes of endoscopic transcanal type I tympanoplasty using tragal cartilage-perichondrium complex grafts for tympanic membrane perforations[J]. Chinese Journal of Postgraduates of Medicine, 2021, 44(7): 661-664. Chinese

[14] MOHD SALEHUDDIN N S, MD DAUD M K, NIK OTHMAN N A, et al. Extended high frequency hearing loss in tinnitus-positive chronic suppurative otitis media patient[J]. Laryngoscope Investig Otolaryngol, 2021, 6(5): 1137-1141.

[15] 栾卫红, 孙妙慧. 老年慢性化脓性中耳炎鼓室成形术前后听力及耳鸣症状的变化观察[J]. 检验医学与临床, 2020, 17(19): 2888-2891.

[15] LUAN W H, SUN M H. Changes in hearing and tinnitus symptoms in elderly patients with chronic suppurative otitis media before and after tympanoplasty[J]. Laboratory Medicine and Clinic, 2020, 17(19): 2888-2891. Chinese

[16] 张林, 高英英. 耳内镜下耳屏软骨-软骨膜夹层法鼓膜修补术48例[J]. 中国眼耳鼻喉科杂志, 2023, 23(3): 248-250.

[16] ZHANG L, GAO Y Y. Clinical study of interlayer tympanic membrane repair using tragus cartilage-perichondrium under otoendoscope[J]. Chinese Journal of Ophthalmology and Otorhinolaryngology, 2023, 23(3): 248-250. Chinese

[17] 解卫品, 郝中平, 王成, 等. 耳内镜下耳屏软骨-软骨膜复合体行I型鼓室成形术治疗慢性化脓性中耳炎的临床疗效研究[J]. 湖南师范大学学报(医学版), 2021, 18(5): 106-109.

[17] XIE W P, HAO Z P, WANG C, et al. Clinical efficacy of type I tympanoplasty with tragus cartilage perichondrium complex under otoendoscope in the treatment of chronic suppurative otitis media[J]. Journal of Hunan Normal University (Medical Science), 2021, 18(5): 106-109. Chinese

[18] AKKINA S R, MOST S P. The effect of perichondrium on cartilage graft properties[J]. Curr Opin Otolaryngol Head Neck Surg, 2022, 30(4): 215-218.

（彭薇　编辑）

本文引用格式：

杨华, 黄国威, 张丹, 等. 耳内镜下耳屏软骨-软骨膜复合体I型鼓室成形术改善慢性化脓性中耳炎患者听力的疗效分析[J]. 中国内镜杂志, 2026, 32(4): 70-77.

YANG H, HUANG G W, ZHANG D, et al. Analysis of the efficacy of type I tympanoplasty of the tragus cartilaginous perichondrium complex under otoendoscopy in improving hearing in patients with chronic suppurative otitis media[J]. China Journal of Endoscopy, 2026, 32(4): 70-77. Chinese