DOI: 10.12235/E20250268
文章编号：1007-1989（2025）09-0009-08

论 著

术前磁共振成像指标对肩袖全层撕裂患者行关节镜下肩袖修补手术后疗效的预测价值分析

尚红超[1]，曲柏强[1]，江杨青[2]
（浙江中医院大学附属温岭市中医院 1.放射科；2.骨科，浙江 台州 317500）

摘要：目的 分析术前磁共振成像（MRI）指标对肩袖全层撕裂（FTRCT）患者行关节镜下肩袖修补手术（ARCR）后疗效的预测价值。**方法** 选择2020年1月—2023年12月该院收治的451例FTRCT患者，均接受ARCR治疗，回顾性分析患者的临床资料，随访1年，依据上肢功能障碍评定量表（DASH）评分，将患者分为肩关节功能改善组（$n = 415$）与肩关节功能未改善组（$n = 36$）。比较两组患者术前MRI指标和临床指标，采用多因素Logistic回归模型，分析FTRCT患者行ARCR后疗效的影响因素，绘制受试者操作特征曲线（ROC curve），分析术前MRI指标单独检测及联合检测，对FTRCT患者行ARCR后疗效的预测价值。**结果** 451例行ARCR的FTRCT患者，术后随访1年分析其疗效，肩关节功能未改善发生率为7.98%。与肩关节功能改善组比较，肩关节功能未改善组术前肌腱撕裂宽度和肌腱回缩距离更长，肌腱退变程度更高，肩峰肱骨间隙更短（$P < 0.05$）。相较于肩关节功能改善组，肩关节功能未改善组年龄更大（$P < 0.05$）。多因素Logistic回归分析结果显示，肩峰肱骨间隙 ≤ 7.15 mm（$\hat{OR} = 2.208$，95%*CI*：1.255～3.883）、肌腱退变程度2级至3级（$\hat{OR} = 1.817$，95%*CI*：1.066～3.096）、肌腱撕裂宽度 > 2.16 cm（$\hat{OR} = 2.246$，95%*CI*：1.242～4.059）和肌腱回缩距离 > 2.10 cm（$\hat{OR} = 2.186$，95%*CI*：1.311～3.646）为FTRCT患者行ARCR后肩关节功能未改善的危险因素（$P < 0.05$）。将肩关节功能未改善纳入阳性，肩关节功能改善纳入阴性，绘制ROC curve，分析术前MRI指标联合检测对FTRCT患者行ARCR后疗效的预测价值，曲线下面积（AUC）为0.903，敏感度为86.11%，特异度为87.47%。**结论** FTRCT患者行ARCR后疗效较好，肌腱撕裂宽度 > 2.16 cm、肌腱回缩距离 > 2.10 cm、肌腱退变程度2级至3级和肩峰肱骨间隙 ≤ 7.15 mm为其疗效不良的危险因素，术前MRI指标联合检测的预测价值较高。

关键词： 肩袖全层撕裂；关节镜下肩袖修补手术；术前磁共振成像指标；疗效；预测价值
中图分类号： R684;R445

Analysis of the predictive value of preoperative MRI index for the outcome of rotator cuff repair in patients with full thickness rotator cuff tear under arthroscopy

Shang Hongchao[1], Qu Baiqiang[1], Jiang Yangqing[2]
(1.Department of Radiology; 2.Department of Orthopedics, Wenling Hospital of Traditional Chinese Medicine, Zhejiang Chinese Medical University, Taizhou, Zhejiang 317500, China)

Abstract: Objective To analyze the predictive value of preoperative magnetic resonance imaging (MRI) indexes in patients with full thickness rotator cuff tear (FTRCT) undergoing arthroscopic rotator cuff repair (ARCR). **Methods** Clinical data of 451 patients with FTRCT undergoing ARCR from January 2020 to December 2023 were retrospectively included as the study objects. All patients were followed up for 1 year after surgery. Patients were divided into the shoulder joint function improvement group ($n = 415$) and the shoulder joint function non-

收稿日期：2025-05-12

improvement group ($n = 36$) according to scores of disabilities of the arm shoulder and hand (DASH). The preoperative MRI indicators and clinical indicators of the two groups were compared, and the risk factors of the outcome after ARCR in patients with FTRCT were analyzed by multivariate Logistic regression, and the receiver operating characteristic curve (ROC curve) was drawn. The predictive value of preoperative MRI indexes alone and in combination in patients with FTRCT undergoing ARCR was analyzed. **Results** 451 patients with FTRCT after ARCR were followed up for 1 year. The incidence of shoulder joint function non-improvement was 7.98%. Compared with the shoulder joint function improvement group, the shoulder joint function non-improvement group had longer preoperative tendon tear width and tendon retraction distance, higher degree of tendon degeneration, and shorter acromial humeral space ($P < 0.05$). Acromial humeral space ≤7.15 mm ($\hat{OR} = 2.208$, 95%CI: 1.255 ~ 3.883), tendon degeneration degree 2-3 ($\hat{OR} = 1.817$, 95%CI: 1.066 ~ 3.096), tendon tear width > 2.16 cm ($\hat{OR} = 2.246$, 95%CI: 1.242 ~ 4.059) and tendon retraction distance > 2.10 cm ($\hat{OR} = 2.186$, 95%CI: 1.311 ~ 3.646) were risk factors for non-improvement of the shoulder joint in patients with FTRCT after ARCR ($P < 0.05$). Positive as shoulder joint function nonimprovement was included and negative as shoulder joint function improvement, ROC was drawn, and the predictive value of preoperative MRI indexes detection alone and combined in patients with FTRCT after ARCR was analyzed. The area under the curve (AUC) was 0.903, the sensitivity was 86.11%, and the specificity was 87.47%. **Conclusion** Patients with FTRCT who underwent ARCR surgery have better outcomes. Tendon tear width > 2.16 cm, tendon retraction distance > 2.10 cm, tendon degeneration degree of grade 2 to 3, acromial humeral space ≤ 7.15 mm are risk factors for poor outcomes, and the combined detection of preoperative MRI indexes has high predictive value.

Keywords: full thickness rotator cuff tear; arthroscopic rotator cuff repair; preoperative magnetic resonance imaging index; curative effect; predictive value

肩袖全层撕裂（full thickness rotator cuff tear，FTRCT）是一种常见的肩部疾病，严重影响患者的肩部功能和生活质量。关节镜下肩袖修补手术（arthroscopic rotator cuff repair，ARCR）是目前治疗该疾病的主要方法之一。尽管手术技术不断进步，但部分患者术后仍存在再撕裂、功能恢复不佳等问题[1-2]。术前准确评估影响FTRCT患者行ARCR后疗效的因素，对制定个体化治疗方案，改善患者预后，具有重要意义[3]。术前磁共振成像（magnetic resonance imaging，MRI）在FTRCT的诊断中，具有关键作用。MRI对软组织的分辨率高，具有无创性，能够清晰地显示肩袖的结构、撕裂的程度和范围等多种信息，这些MRI指标可能与术后肩袖愈合及功能恢复密切相关[4-5]。但目前，关于不同MRI参数对FTRCT患者行ARCR疗效的预测价值仍不明确，缺乏系统性分析。本研究纳入451例FTRCT患者进行研究，旨在进一步分析术前MRI指标对FTRCT患者行ARCR后疗效的预测价值，以期提高手术疗效，为优化患者治疗方案提供依据。

1 资料与方法

1.1 一般资料

回顾性分析2020年1月—2023年12月本院收治的451例行ARCR的FTRCT患者的临床资料，所有患者术后随访1年，依据上肢功能障碍评定量表（disabilities of the arm shoulder and hand，DASH）[6]评分（得分0到100分，得分与肩关节功能呈反比，以术前、术后得分差超过19分为肩关节改善），将患者分为肩关节功能改善组（$n = 415$）与肩关节功能未改善组（$n = 36$）。纳入标准：1）符合《肩袖损伤管理临床实践指南》[7]中FTRCT诊断标准者；2）具备ARCR治疗指征，并在同一手术小组操作下完成治疗者；3）＞18岁者；4）单侧肩袖损伤者；5）术后根据《肩袖损伤管理临床实践指南》[7]接受分阶段规范康复治疗并完成随访者；6）临床资料完整者。排除标准：存在恶病质者；合并类风湿性关节炎、骨结核者；严重心血管疾病、免疫障碍、内分泌疾病者；脏器功能不全者；既往存在肩部手术者；患侧肩关节不稳、肩部骨折者；处于妊娠及哺乳期者；合并认知、精神、神经、听力和（或）视力障碍者等。

1.2 方法

1.2.1 术前MRI指标 采用Siemens 1.5 T磁共振成像系统（西门子公司）进行肩关节检测，采用8通道线圈。患者取仰卧位，扫描序列包括：轴位T_1加权像（视野：140×140 mm；重复时间/重复时间：3 800/80；矩阵：256×255；层厚：2.0 mm；间隙：

0.2 mm）、T_2加权像（视野：140×140 mm；重复时间/重复时间：450/10；矩阵：256×255；层厚：2.0 mm；间隙：0.2 mm）；斜冠状位T_1加权像（视野：140×140 mm；重复时间/重复时间：500/10；矩阵：320×250；层厚：2.0 mm；间隙：0.5 mm）、T_2加权像（视野：140×140 mm；重复时间/重复时间：3 500/80～4 000/80；矩阵：350×248；层厚：2.0 mm；间隙：0.5 mm）和抑脂加权像（视野：140×140 mm；重复时间/重复时间：3 500/80～4 000/80；翻转角：90°；矩阵：256×255；层厚：2.0 mm；间隙：0.5 mm）。通过PACS软件对肩关节MRI进行评估和测量。斜冠状位T_2加权像测量肌腱回缩距离（撕裂的最大内外缘距离）和肌腱退变程度（根据肌腱内高信号范围分为4级，0级：均匀低信号；1级：局部信号轻度增高；2级：弥漫性信号增高但肌腱连续性存在；3级：信号明显增高伴肌腱不连续；分级越高，肌腱退变程度越高）（图1A）。斜矢状位T_2加权像测量肌腱撕裂宽度（撕裂处前后缘最大距离确定）（图1B）。斜矢状位T_2加权像上测量肩峰肱骨间距（肩峰与肱骨头之间的最小长度）（图1C）。整个测算过程，由两位经过系统培训的骨科医师分别独立完成，经过一致性评价。

1.2.2　临床指标　通过电子病历系统收集两组患者临床指标，包括：年龄、性别、体重指数、明确受伤原因（有、无）、受累侧别（左侧、右侧）、吸烟（有、无）、高血压（有、无）、糖尿病（有、无）、冠心病（有、无）、高脂血症（有、无）、锚钉使用数量、手术时间、术中出血量和术前视觉模拟评分法（visual analogue scale，VAS）[8]评分。其中，VAS得分范围为0~10分，得分越高，患者疼痛越严重。

1.3　统计学方法

数据采用SPSS 26.0软件进行处理。计数资料用例（%）表示，比较采用χ^2检验，等级资料采用秩和检验；符合正态分布的计量资料，使用均数±标准差（$\bar{x} \pm s$）表示，比较采用独立样本t检验。采用Forward前向法逐步纳入对因变量影响最显著的变量，将单因素分析中$P<0.05$的相关指标作为协变量，肩关节功能改善情况作为因变量，纳入多因素Logistic回归模型，分析影响FTRCT患者行ARCR后疗效的因素。将肩关节功能未改善纳入阳性，肩关节功能改善纳入阴性，采用MedCalc 11.4软件绘制受试者操作特征曲线（receiver operating characteristic curve，ROC curve），分析术前MRI指标单独检测及联合检测，对FTRCT患者行ARCR后疗效的预测价值，以及曲线下面积（area under the curve，AUC）、敏感度及特异度。其中，联合检测依据Logistic回归系数B，归一化加权计算并对应处理各样本资料。测量结果的一致性采用组内相关系数（intra-class correlation coefficient，ICC），0.5< ICC ≤ 0.75为一致性一般，ICC > 0.75为一致性好。$P<0.05$为差异有统计学意义。

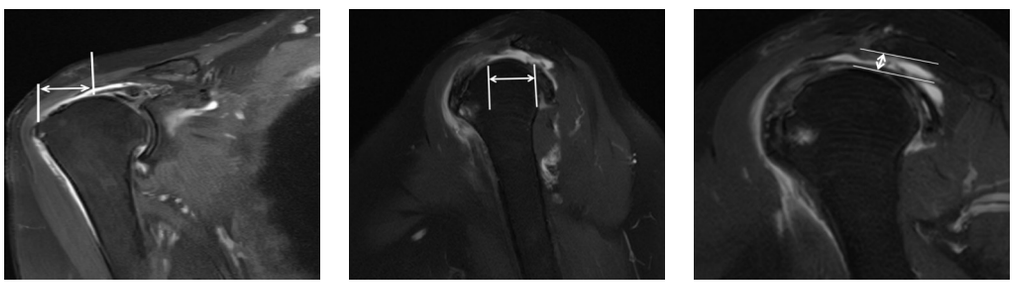

A　　B　　C

A：斜冠状位T_2加权像测量肌腱回缩距离；B：斜矢状位T_2加权像测量肌腱撕裂宽度；C：斜矢位T_2加权像测量肩峰肱骨间距。

图1　FTRCT患者术前MRI指标

Fig.1　Preoperative MRI indicators of FTRCT patients

2　结果

2.1　FTRCT患者行ARCR后疗效

451例行ARCR的FTRCT患者，术后随访1年，肩关节功能未改善36例，发生率为7.98%。

2.2　两组患者术前MRI指标比较

两位骨科医师对肌腱撕裂宽度、肌腱回缩距离、肌腱退变程度和肩峰肱骨间隙测量结果的一致性评价，ICC为0.964、0.943、0.982和0.921，表明一致性好。与肩关节功能改善组比较，肩关节功能

未改善组术前肌腱撕裂宽度和肌腱回缩距离更长，肌腱退变程度更高，肩峰肱骨间隙更短（$P<0.05$）。见表1。

2.3 两组患者临床指标比较

相较于肩关节功能改善组，肩关节功能未改善组年龄更大（$P<0.05$）。见表2。

表1 两组患者术前MRI指标比较

Table 1 Comparison of preoperative MRI indexes between the two groups

组别	肌腱撕裂宽度/cm	肌腱回缩距离/cm	肌腱退变程度 例(%)				肩峰肱骨间隙/mm
			0级	1级	2级	3级	
肩关节功能改善组($n=415$)	1.86±0.42	1.71±0.44	156(37.59)	144(34.70)	65(15.66)	50(12.05)	7.94±0.85
肩关节功能未改善组($n=36$)	2.41±0.53	2.33±0.52	6(16.67)	8(22.22)	13(36.11)	9(25.00)	7.02±0.70
Z/t值	7.37	7.99	17.82†				6.31
P值	0.000	0.000	0.000				0.000

注：†为Z值

表2 两组患者临床指标比较

Table 2 Comparison of clinical indicators between the two groups

组别	年龄/岁	性别 例(%)		体重指数/(kg/m²)	明确受伤原因 例(%)	
		男	女		有	无
肩关节功能未改善组($n=36$)	64.11±5.84	20(55.56)	16(44.44)	22.02±1.22	10(27.78)	26(72.22)
肩关节功能改善组($n=415$)	59.20±6.24	248(59.76)	167(40.24)	21.91±1.53	121(29.16)	294(70.84)
t/χ^2值	4.55†	0.24		0.42†	0.03	
P值	0.000	0.622		0.675	0.861	

组别	受累侧别 例(%)		吸烟 例(%)		高血压 例(%)	
	左侧	右侧	有	无	有	无
肩关节功能未改善组($n=36$)	19(52.78)	17(47.22)	10(27.78)	26(72.22)	14(38.89)	22(61.11)
肩关节功能改善组($n=415$)	222(53.49)	193(46.51)	88(21.20)	327(78.80)	143(34.46)	272(65.54)
t/χ^2值	0.01		0.84		0.29	
P值	0.934		0.359		0.592	

组别	糖尿病 例(%)		冠心病 例(%)		高脂血症 例(%)	
	有	无	有	无	有	无
肩关节功能未改善组($n=36$)	8(22.22)	28(77.78)	5(13.89)	31(86.11)	9(25.00)	27(75.00)
肩关节功能改善组($n=415$)	80(19.28)	335(80.72)	49(11.81)	366(88.19)	100(24.10)	315(75.90)
t/χ^2值	0.18		0.14		0.01	
P值	0.669		0.712		0.903	

组别	锚钉使用数量 例(%)			手术时间/min	术中出血量/mL	术前VAS评分/分
	1枚	2枚	3至4枚			
肩关节功能未改善组($n=36$)	3(8.33)	20(55.56)	13(36.11)	67.15±5.32	70.21±8.37	6.83±0.74
肩关节功能改善组($n=415$)	58(13.98)	251(60.48)	106(25.54)	65.81±7.51	68.80±7.56	6.78±0.63
t/χ^2值	2.32			1.05†	1.06†	0.45†
P值	0.314			0.295	0.288	0.653

注：†为t值。

2.4　FTRCT 患者行 ARCR 后疗效的多因素 Logistic 回归分析

FTRCT 患者行 ARCR 后疗效的多因素 Logistic 回归分析中，自变量及因变量赋值见表 3。多因素 Logistic 回归分析显示，肩峰肱骨间隙≤7.15 mm（$\hat{OR}$ = 2.208，95%*CI*：1.255~3.883）、肌腱退变程度 2 级至 3 级（$\hat{OR}$ = 1.817，95%*CI*：1.066 ~ 3.096）、肌腱撕裂宽度 > 2.16 cm（$\hat{OR}$ = 2.246，95%*CI*：1.242 ~ 4.059）和肌腱回缩距离 > 2.10 cm（$\hat{OR}$ = 2.186，95%*CI*：1.311 ~ 3.646）为 FTRCT 患者行 ARCR 后肩关节功能未改善的独立危险因素（P < 0.05）。见表4。

2.5　术前 MRI 指标单独检测及联合检测对 FTRCT 患者行 ARCR 后疗效的预测价值

将肩关节功能未改善纳入阳性，肩关节功能改善纳入阴性，绘制 ROC curve，术前 MRI 指标联合检测，预测 FTRCT 患者行 ARCR 后疗效的 AUC 为 0.903，敏感度为 86.11%，特异度为 87.47%。见表 5 和图 2。

表 3　多因素 Logistic 回归分析 FTRCT 患者行 ARCR 后疗效的变量赋值情况

Table 3　Variable assignment in multivariate Logistic regression analysis of effect of patients with FTRCT after ARCR

因素	赋值
肌腱撕裂宽度	≤2.16 cm = 0，> 2.16 cm = 1
肌腱回缩距离	≤2.10 cm = 0，> 2.10 cm = 1
肌腱退变程度	0级至1级 = 0，2级至3级 = 1
肩峰肱骨间隙	> 7.15 mm = 0，≤7.15 mm = 1
年龄	≤61.02岁 = 0，> 61.02岁 = 1
疗效	肩关节功能改善 = 0，肩关节功能未改善 = 1

表 4　FTRCT 患者行 ARCR 后疗效的多因素 Logistic 回归分析

Table 4　Multivariate Logistic regression analysis of the effect of patients with FTRCT after ARCR

因素	*B*	*SE*	*Wald* χ^2值	*P*值	$\hat{OR}$	95%*CI*
肌腱撕裂宽度 > 2.16 cm	0.809	0.302	7.176	0.007	2.246	1.242~4.059
肌腱回缩距离 > 2.10 cm	0.782	0.261	8.977	0.003	2.186	1.311~3.646
肌腱退变程度2级至3级	0.597	0.272	4.817	0.028	1.817	1.066~3.096
肩峰肱骨间隙≤7.15 mm	0.792	0.288	7.563	0.006	2.208	1.255~3.883
年龄 > 61.02岁	0.506	0.474	1.140	0.286	1.659	0.655~4.200

表 5　术前 MRI 指标单独检测及联合检测对 FTRCT 患者行 ARCR 后疗效的预测价值

Table 5　Prognostic value of preoperative MRI indexes alone and in combination in patients with FTRCT after ARCR

因素	AUC	标准误	敏感度/%	特异度/%	*P*值	95%*CI*	截断值
肌腱撕裂宽度/cm	0.807	0.047	77.78	76.14	0.000	0.767~0.842	> 2.16
肌腱回缩距离/cm	0.840	0.035	72.22	81.93	0.000	0.803~0.873	> 2.10
肌腱退变程度	0.667	0.043	61.11	72.29	0.000	0.621~0.710	2级至3级
肩峰肱骨间隙/mm	0.844	0.029	75.00	81.69	0.000	0.807~0.876	≤7.15
联合检测	0.903	0.033	86.11	87.47	0.000	0.872~0.929	–

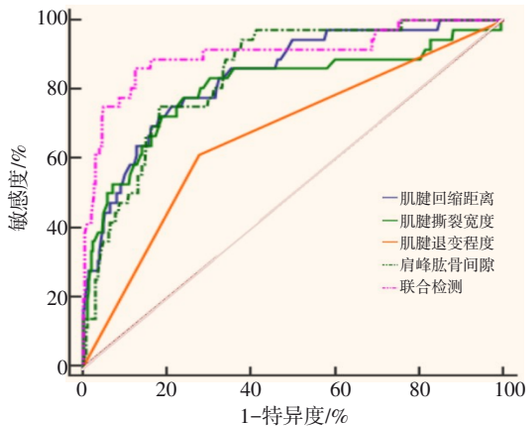

图2 FTRCT患者行ARCR后疗效的预测价值的ROC curve

Fig.2 ROC curve of prognostic value of preoperative MRI indexes alone and in combination in patients with FTRCT after ARCR

3 讨论

FTRCT对患者肩部功能损害显著。关节镜下肩袖修补术虽为常用治疗手段，但肩关节空间狭小，需在有限视野下处理复杂的肩袖解剖结构。全层撕裂常伴随肌腱退变或明显回缩，导致术中复位困难，需广泛松解；锚钉放置角度、缝线张力控制及打结技术也对术者经验要求极高，可影响肌腱-骨愈合、锚钉固定情况，若张力控制不当，可导致术后再撕裂，进而影响术后疗效[9-10]。术前精准预判FTRCT患者行ARCR的恢复情况，对优化治疗决策，管理患者预后，至关重要[11-12]。MRI可清晰呈现肩袖的解剖结构、损伤程度及周围组织的细微变化，其指标有望成为预测术后疗效的关键密码，借助MRI精准评估风险，筛选需强化术前准备（如：改善肌腱质量、扩大肩峰下间隙的预处理）的患者，最终可为改善患者预后奠定基础，从结构修复迈向功能重建，为复杂病例提供更优的个体化处理方案[13]。本研究中，451例行ARCR的FTRCT患者，术后随访1年，肩关节功能未改善发生率为7.98%。提示：FTRCT患者行ARCR后，疗效较好。一方面，这彰显了关节镜技术在肩袖修复领域的有效性，其微创优势利于减轻创伤应激，促进组织修复，多数患者可借此恢复一定的肩部功能；另一方面，仍有小部分患者疗效欠佳，提示：存在影响预后的复杂因素，亟待深入挖掘，以甄别高危个体。

本研究中，多因素Logistic回归分析显示，肌腱撕裂宽度 > 2.16 cm、肩峰肱骨间隙 ≤ 7.15 mm、肌腱回缩距离 > 2.10 cm、肌腱退变程度2级至3级，为FTRCT患者行ARCR后肩关节功能未改善的危险因素。肌腱撕裂宽度 > 2.16 cm，意味着损伤范围广，修补时需覆盖更大面积，增加手术难度与缝合张力，术后愈合过程易受张力干扰，影响组织修复完整性，高张力缝合会增加再撕裂风险，同时，宽撕裂常伴随旋肱前动脉分支损伤，进一步影响愈合微环境，进而阻碍肩部功能恢复[14]。龙珂等[15]研究指出，用术前MRI评估肩关节解剖结构和肩袖病变，可为手术治疗奠定基础，与本研究结果相互印证。临床可优先采用双排缝合或缝线桥技术增加接触面积，必要时，联合移植物覆盖缺损。肌腱回缩距离 > 2.10 cm，在手术中需花费更多精力寻找撕裂部位和牵拉复位，且复位后肌腱起止点间力学结构改变大，不利于力量传导，长期回缩导致肩袖肌肉-肌腱单位长度适应性缩短，修复后难以恢复正常，影响术后肩关节功能的恢复[16]。术前MRI评估FTRCT患者肌腱回缩程度，若肌腱回缩至盂肱关节水平，可考虑开放手术或转位技术。肌腱退变程度2级至3级，表明：肌腱本身质量差，细胞外基质紊乱，胶原纤维变性，Ⅲ型胶原占比增高，影响腱-骨界面再生，即便手术修复，新生组织也形成缓慢，力学性能不佳，导致肌腱弹性丧失，缝合后，易出现缝线切割或锚钉拔出，难以支撑肩部正常活动[17]。临床中，术前MRI评估肌腱退变程度，如退变程度高，则需谨慎选择手术方案或考虑补片增强。肩峰肱骨间隙 ≤ 7.15 mm，可能因空间不足影响镜下操作，可导致肩袖组织在活动时易受挤压摩擦，肩峰下撞击风险增加，加重局部炎症反应与组织损伤，尤其术后早期，脆弱的修复组织在频繁摩擦下更易出现撕裂、水肿，术后持续机械压迫，可导致修复后的肩袖再次磨损，干扰愈合进程[18]。肩峰肱骨间隙狭窄患者，需结合肩峰形态（如Bigliani分型），评估是否需扩大减压。

进一步绘制ROC curve，分析术前MRI指标联合检测，预测FTRCT患者行ARCR后疗效的价值，结果显示：AUC为0.903，敏感度和特异度为86.11%和87.47%，这提示：临床决策时，应综合考虑多个MRI指标，而非依赖单一指标。分析其原因为：单一MRI指标虽能反映部分问题，但各自存在局限性，如：肌腱撕裂宽度仅侧重损伤范围，肩峰肱骨间隙只关注局

部空间结构，联合检测则整合多维度信息，全面勾勒肩袖组织术前状态，涵盖了损伤程度、组织质量和周边解剖关系，精准“预测”术后走向，辅助临床抉择，如：加强术后康复或考虑生物增强修复技术[19-20]。

综上所述，FTRCT患者行ARCR后疗效较好，肌腱撕裂宽度 > 2.16 cm、肌腱回缩距离 > 2.10 cm、肌腱退变程度2级至3级、肩峰肱骨间隙 ≤ 7.15 mm为其疗效不良的危险因素，术前MRI指标联合检测，有较高的预测价值。但受限于研究条件，本研究例数相对不足，且FTRCT患者来源于单一医院。未来将拓展研究样本与时长，并分析不同医师的操作水平对FTRCT疗效的影响。

参 考 文 献：

[1] LAFRANCE S, CHARRON M, ROY J S, et al. Diagnosing, managing, and supporting return to work of adults with rotator cuff disorders: a clinical practice guideline[J]. J Orthop Sports Phys Ther, 2022, 52(10): 647-664.

[2] 王宸, 杨璞, 张辉, 等. 双侧肩袖撕裂患者单侧肩袖修补对非手术侧的影响研究[J]. 中国修复重建外科杂志, 2020, 34(11): 1399-1404.

[2] WANG C, YANG P, ZHANG H, et al. Effect of unilateral rotator cuff repair on the non-operative side in patients with bilateral rotator cuff tears[J]. Chinese Journal of Reparative and Reconstructive Surgery, 2020, 34(11): 1399-1404. Chinese

[3] FRANDSEN J J, QUINLAN N J, SMITH K M, et al. Symptomatic rotator cuff tear progression: conservatively treated full- and partial-thickness tears continue to progress[J]. Arthrosc Sports Med Rehabil, 2022, 4(3): e1091-e1096.

[4] 鲍涛, 胡洋洋, 王硕果, 等. 关节镜下肩袖足印区保留与去除残端肩袖修补手术的疗效比较[J]. 中华创伤骨科杂志, 2023, 25(5): 393-400.

[4] BAO T, HU Y Y, WANG S G, et al. Reservation versus sacrifice of remnants in the footprint area in arthroscopic repair of rotator cuff tearr[J]. Chinese Journal of Orthopaedic Trauma, 2023, 25(5): 393-400. Chinese

[5] 裴戌锋, 黄芳, 陈玥. 磁共振 T_2 mapping成像对关节镜下肩袖修补术后疗效的评估[J]. 影像科学与光化学, 2022, 40(5): 1247-1252.

[5] PEI X F, HUANG F, CHEN Y. The efficacy evaluation of arthroscopic rotator cuff repair by magnetic resonance T_2 mapping imaging[J]. Imaging Science and Photochemistry, 2022, 40(5): 1247-1252. Chinese

[6] JAVEED S, GREENBERG J K, PLOG B, et al. Clinically meaningful improvement in disabilities of arm, shoulder, and hand (DASH) following cervical spine surgery[J]. Spine J, 2023, 23(6): 832-840.

[7] WEBER S, CHAHAL J. Management of rotator cuff injuries[J]. J Am Acad Orthop Surg, 2020, 28(5): e193-e201.

[8] 严广斌. 视觉模拟评分法[J]. 中华关节外科杂志: 电子版, 2014, 8(2): 273.

[8] YAN G B. Visual analogue scale[J]. Chinese Journal of Joint Surgery: Electronic Edition, 2014, 8(2): 273. Chinese

[9] 王磊, 田佳宁, 周战辉, 等. 三种关节镜下肩袖修复技术的疗效比较及术后慢性疼痛的影响因素分析[J]. 中国内镜杂志, 2024, 30(8): 42-51.

[9] WANG L, TIAN J N, ZHOU Z H, et al. Comparison of therapeutic effects of three arthroscopic rotator cuff repair techniques and analysis on factors influencing postoperative chronic pain[J]. China Journal of Endoscopy, 2024, 30(8): 42-51. Chinese

[10] 张元桢, 张艺, 薛超, 等. 肩袖损伤患者关节镜修补术后的预后影响因素分析[J]. 中华肩肘外科电子杂志, 2022, 10(1): 3-6.

[10] ZHANG Y Z, ZHANG Y, XUE C, et al. Analysis of prognostic factors after arthroscopic rotator cuff repair[J]. Chinese Journal of Shoulder and Elbow: Electronic Edition, 2022, 10(1): 3-6. Chinese

[11] 覃肖欢, 梁成敏, 许永秋. 关节镜下清理结合小切口修补治疗肩袖损伤的临床效果及对疼痛和关节功能的影响[J]. 临床误诊误治, 2022, 35(10): 74-77.

[11] QIN X H, LIANG C M, XU Y Q. Clinical effect of arthroscopic debridement combined with small incision repair on rotator cuff injury and its effect on pain and joint function[J]. Clinical Misdiagnosis & Mistherapy, 2022, 35(10): 74-77. Chinese

[12] 潘卫星, 朱妮娜, 杨性安, 等. 肩袖全层撕裂中分层与非分层撕裂的MRI征象对比研究[J]. 温州医科大学学报, 2020, 50(12): 980-983.

[12] PAN W X, ZHU N N, YANG X A, et al. A comparative study of MRI manifestations between delaminated and non-delaminated tear in full-thickness rotator cuff tears[J]. Journal of Wenzhou Medical University, 2020, 50(12): 980-983, Chinese

[13] 向以四. 王志雨, 赵卫燕, 等. 创伤性和非创伤性肩袖撕裂的MRI征象鉴别分析[J]. 实用放射学杂志, 2024, 40(9): 1494-1498.

[13] XIANG Y S, WANG Z Y, ZHAO W Y, et al. Differential diagnosis of MRI signs of traumatic and non-traumatic rotator cuff tears[J]. Journal of Practical Radiology , 2024, 40(9): 1494-1498. Chinese

[14] 何子福, 焦飞涵, 白亚妮, 等. 冈上肌出口位X线与MRI联合诊断在肩袖损伤中的应用[J]. 西安交通大学学报(医学版), 2024, 45(6): 1027-1031.

[14] HE Z F, JIAO F H, BAI Y N, et al. Application of X-ray and MRI in the diagnosis of rotator cuff injury of supraspinatus muscle outlet[J]. Journal of Xi'an Jiaotong University (Medical

Sciences), 2024, 45(6): 1027-1031. Chinese

[15] 龙珂, 戴祝, 刘全辉. 关节镜下肩袖修补联合喙突成形治疗肩袖撕裂合并喙突下囊肿[J]. 中华肩肘外科电子杂志, 2023, 11(3): 198-203.

[15] LONG K, DAI Z, LIU Q H. Arthroscopic rotator cuff repair combined with coracoplasty in the treatment of rotator cuff tear complicated with subcoracoid cyst[J]. Chinese Journal of Shoulder and Elbow: Electronic Edition, 2023, 11(3): 198-203. Chinese

[16] 顾丹红, 万聚亮, 田庆华, 等. 肩袖损伤行MRI间接造影技术对关节内结构异常诊断评估的价值[J]. 中国CT和MRI杂志, 2025, 23(1): 162-164.

[16] GU D H, WAN J L, TIAN Q H, et al. Value of MRI indirect angiography in the diagnosis and evaluation of intra-articular structural abnormalities in rotator cuff injury[J]. Chinese Journal of CT and MRI, 2025, 23(1): 162-164. Chinese

[17] 潘小文, 高艳, 但倩, 等. MRI诊断肩袖损伤及撕裂程度的临床应用观察[J]. 河北医学, 2024, 30(6): 951-955.

[17] PAN X W, GAO Y, DAN Q, et al. Clinical observation of MRI in diagnosing rotator cuff injuries and assessing the degree of tears[J]. Hebei Medicine, 2024, 30(6): 951-955. Chinese

[18] 罗小兰, 张海兵, 刘高元, 等. 肱骨大结节囊性变与肩袖损伤程度的MRI相关性分析[J]. 医学影像学杂志, 2023, 33(1): 105-108.

[18] LUO X L, ZHANG H B, LIU G Y, et al. Correlation between greater tuberosity cystic degeneration and severity of rotator cuff injury[J]. Journal of Medical Imaging, 2023, 33(1): 105-108. Chinese

[19] 蒋广亮, 朱珠华, 陈晶, 等. MRI影像指标与肩袖损伤患者保守治疗短期疗效的相关性分析[J]. 放射学实践, 2021, 36(9): 1133-1136.

[19] JIANG G L, ZHU Z H, CHEN J, et al. Correlation analysis of pretreatment MRI characteristics and short-term efficacy of conservative intra-articular injection in patients with rotator cuff injury[J]. Radiologic Practice, 2021, 36(9): 1133-1136. Chinese

[20] 李智慧, 陆勇. 肩袖损伤的磁共振表现与诊断[J]. 中国临床医生杂志, 2023, 51(5): 522-524.

[20] LI Z H, LU Y. MRI manifestations and diagnosis of rotator cuff injuries[J]. Chinese Journal for Clinicians, 2023, 51(5): 522-524. Chinese

（吴静 编辑）

本文引用格式：

尚红超, 曲柏强, 江杨青. 术前磁共振成像指标对肩袖全层撕裂患者行关节镜下肩袖修补手术后疗效的预测价值分析[J]. 中国内镜杂志, 2025, 31(9): 9-16.

SHANG H C, QU B Q, JIANG Y Q. Analysis of the predictive value of preoperative MRI index for the outcome of rotator cuff repair in patients with full thickness rotator cuff tear under arthroscopy[J]. China Journal of Endoscopy, 2025, 31(9): 9-16. Chinese