doi:10.3969/j.issn.1005-3697.2025.03.013

❖临床医学研究❖

MRI 常规序列信号比及 ADC 值评估多发性骨髓瘤诊断效能的临床应用研究

刘斌,郭静,叶敏,眭云,肖瑶
(崇州市人民医院放射科,四川 崇州 611200)

【摘要】**目的:** 探讨 MRI 常规序列信号比及 ADC 值对多发性骨髓瘤(MM)的诊断效能及临床应用价值。**方法:** 选取 35 例初诊 MM 患者为 MM 组;43 名健康志愿者为对照组,两组均行腰椎 MRI 常规序列(T1WI、T2WI、SPAIR)及 DWI 扫描。比较 MM 组患者(包括 MM 各亚组不同分期)和对照组、MM 亚组各序列信号比及 ADC 值;采用受试者工作特征(ROC)曲线分析灵敏度及特异度,获取 ADC 截点值,并比较 ROC 曲线下面积(*AUC*)。**结果:** MM 组患者 T1WI 信号比低于对照组($P<0.05$),敏感度及特异度分别为 0.97 和 0.93;SPAIR 信号比高于对照组($P<0.05$),敏感度及特异度分别为 0.68 和 0.97;ADC 值高于对照组($P<0.05$),敏感度及特异度分别为 0.93 和 0.95;ADC 值的截断值为 0.52($\times10^{-3}$ mm^2/s)。*AUC* 值:ADC 值 > T1WI 信号比 > SPAIR 信号比,且成对分析显示,T1WI 信号比与 ADC 值比较,差异无统计学意义($P>0.05$),二者评价效能相当,均优于 SPAIR 信号比,差异有统计学意义($P<0.05$)。**结论:** T1WI 信号比及 ADC 值具有较高的敏感度及特异度,且诊断效能优于 SPAIR 信号比,ADC 值 >0.52 时有明显差异,联合应用 T1WI 及 ADC 值有助于 MM 的诊断。

【关键词】多发性骨髓瘤;磁共振信号比;表观弥散系数;诊断效能
【中图分类号】R733.3 【文献标志码】A

Clinical application of the diagnostic efficacy of MRI routine sequence signal ratio and ADC value in evaluating multiple myeloma

LIU Bin, GUO Jing, YE Min, SUI Yun, XIAO Yao
(1. *Department of Radiology, People's Hospital of Chongzhou City, Chongzhou* 611200; 2. *Medical Imaging Key Laboratory of Sichuan Province, Department of Radiology, Affiliated Hospital of North Sichuan Medical College, Nanchong* 637000, *Sichuan, China*)

【**Abstract**】**Objective**: To explore the diagnostic efficacy and clinical value of the signal ratio of MRI conventional sequences and the apparent diffusion coefficient (ADC) value in multiple myeloma (MM). **Methods**: 35 patients with newly diagnosed MM and 43 normal controls were recruited. Lumbar MRI conventional sequences (T1WI, T2WI, SPAIR) and DWI scans were performed. The differences in sequence signal ratios and ADC values between MM (including subgroups of MM at different stages) and the normal control group were compared. Sensitivity and specificity were analyzed using ROC curves. The ADC cutoff value was obtained. The differences in the area under the ROC curves were compared. **Results**: The T1WI signal ratio of the MM group was lower than that of the normal control group ($P<0.01$), with the sensitivity and specificity of 0.97 and 0.93 respectively. The SPAIR signal ratio was higher than that of the normal control group ($P<0.01$), with the sensitivity and specificity of 0.68 and 0.97 respectively. The ADC value was higher than that of the normal control group ($P<0.05$), with the sensitivity and specificity of 0.93 and 0.95 respectively. The ADC cutoff value was 0.52 ($\times10^{-3}$mm^2/s). The area under the ROC curve (*AUC*) was: ADC value > T1WI signal ratio > SPAIR signal ratio. Pairwise analysis of *AUC* showed that there was no statistically significant difference between the T1WI signal ratio and the ADC value ($P>0.05$), and both had the same evaluation efficacy, which was superior to that of the SPAIR signal ratio, and the difference was statistically significant ($P<0.05$). **Conclusion**: The T1WI signal ratio and ADC value have high sensitivity and specificity, and their diagnostic efficacy is better than that of the SPAIR signal ratio. There is a significant difference when the ADC value is higher than 0.52. The combined application of T1WI and ADC value is conducive to the diagnosis of MM.

【**Key words**】Multiple Myeloma (MM); Magnetic resonance signal ratio; Apparent Diffusion Coefficient (ADC); Diagnostic efficacy

多发性骨髓瘤(multiple myeloma, MM)是一种的起源于骨髓浆细胞血液系统的恶性肿瘤,并伴随有浆细胞的异常增殖,好发于中老年人[1]。目前 MRI 已广泛用于 MM 诊断,2022 年版《中国多发性

基金项目: 四川省医学科研课题计划(S20075)
作者简介: 刘斌(1984 -),男,硕士,主治医师。E-mail:lb5678546@163.com

骨髓瘤骨病诊治指南》提出MR是诊断MM最敏感成像技术,并可提供解剖学和功能学的信息组合[2-4]。常用序列包括T1WI、T2WI及脂肪抑制T2WI(STIR/SPAIR等)序列,但各自的诊断效能尚不明确[5]。国际骨髓瘤工作组(IMWG)推荐MRI常规扫描协议中增加DWI序列用于MM诊断,且有研究证实应用高b值图像可以提高病变椎体检出的灵敏度,表观弥散系数(apparent diffusion coefficient, ADC)值有助于MM的诊断,并可进行预后评估及监测[6-8]。既往有研究[9]对MM患者多种MRI成像序列的图像质量进行评估,结果显示,T1WI、STIR及DWI序列各具优势,可联合应用于MM诊断。但目前关于MM患者MRI各序列信号值及ADC值差异的相关研究较少,不同序列对MM的诊断效能如何亦少见报道,且磁共振扫描由于受温度、湿度、气压、电源等多因素影响,相同序列的信号值在不同环境下可能会存在较大差异,最终导致测量结果有偏差。因此本研究引入信号比(病变或椎体信号与竖脊肌信号比值)以减少信号值测量误差,并通过分析T1WI、T2WI及SPAIR序列信号比及ADC值的差异,比较不同序列参数值的受试者工作特征(ROC)曲线下面积(*AUC*)的诊断效能,并获取ADC值的截点值,以期为临床诊断提供更具优势的检查方法,提高MM的检出率,评价其临床应用价值。

1 资料与方法

1.1 一般资料

选取2019年1月至2024年6月崇州市人民医院收治的35例多发性骨髓瘤患者为MM组;并选取43名健康志愿者为对照组。MM组中男性19例,女性16例;年龄(64.80±6.63)岁;IgG型22例,IgA型9例,IgD型4例;ISS分期Ⅰ期7例,Ⅱ期11例,Ⅲ期17例。对照组中男性18例,女性25例;年龄(66.51±6.94)岁。本研究经医院医学伦理委员会审批,参与对象签署知情同意书。两组对象性别、年龄比较,差异无统计学意义($P>0.05$)。纳入标准:(1)MM组所有患者均为初诊,未行任何治疗,且于MRI检查前或后1周内行髂后上棘骨髓活检确诊,且临床及实验室检查资料完整;(2)对照组MRI图像选取无骨髓及周围软组织异常信号的受检者。排除标准:(1)脊柱骨折或压缩性改变、严重脊柱退行性变、椎体终板炎、Schmorl结节、囊性病变、骨坏死和肿瘤患者;(2)图像有运动伪影或变形的患者;(3)合并其他恶性肿瘤;(4)脊柱手术或内固定者;(5)磁共振禁忌症者。

1.2 方法

1.2.1 MRI检查 所有受检者空腹>4 h后,训练平静式规律呼吸,消除紧张情绪。应用飞利浦Ingenia1.5T MRI扫描仪,脊柱线圈。扫描序列包括矢状位(Sag)T1WI、T2WI、T2WI-SPAIR及冠状位(Cor)SPIR-EPI-DWI序列。矢状位扫描范围包括腰椎体及两侧竖棘肌;冠状位扫描上缘包括胸12椎体、下缘包括股骨颈。扫描参数,(1)T1WI:TR=463 ms、TE=12 ms;FOV=180 mm×299 mm×57 mm;Voxel=0.8 mm×1.05 mm×4 mm;层厚/层间距=4 mm/0.4 mm(共13层),NSA=1。(2)T2WI:TR=4 000 ms、TE=100 ms;FOV=180 mm×299 mm×57 mm;Voxel=0.8 mm×1.05 mm×4 mm;层厚/层间距=4 mm/0.4 mm(共13层),NSA=1。(3)SPAIR(spectral attenuated inversion recovery):TR=2 500ms、TE=90 ms;FOV=180 mm×299 mm×57 mm;Voxel=1 mm×1.39 mm×4 mm;层厚/层间距=4 mm/0.4 mm(共13层),NSA=1。(4)SPIR-EPI-DWI序列:TR=4 653 ms、TE=73 ms;FOV=250 mm×500 mm×230 mm;Voxel=3.5 mm×3.5 mm×6 mm;层厚/层间距=6 mm/0.6 mm(共35层),NSA=4。

1.2.2 图像参数测量及分析 使用飞利浦星云工作站(IntelliSpace Portal v6.0.5)对各序列图像进行后处理分析,由两名从事肌骨影像诊断方向超过5年的的高年资医师、根据病灶的MRI信号特征确定感兴趣区(region of interest, ROI),范围80~100 mm^2,如有争议则协商达成统一意见。由其中一名高年资医师进行第2次测量,间隔时间大于2周。MM组测量腰椎病灶各序列信号值及ADC值,ROI选取病变中心;对照组ROI尽量选择椎体中心,避开椎体内静脉及骨皮质,并选取同层面竖脊肌信号均匀处测量其信号值。所有参数进行3次测量并取平均值。

1.3 观察指标

(1)MM组与对照组各序列参数测量的一致性;(2)MM组与对照组常规序列信号比及ADC值;(3)对照组与MM亚组各序列参数及MM亚组组内各参数;(4)各序列信号比及ADC值对MM的诊断价值;(5)各序列信号比及ADC值对MM的诊断效能;(6)MM组与对照组各序列图像。

1.4 统计学分析

采用SPSS 27.0及MedCalc软件对数据进行处理与分析。计量资料以($\bar{x}\pm s$)表示,两组间比较行独立样本t检验或Mann-Whitney U秩和检验,多组间比较使用单因素方差分析,并行Kruskal-Wallis H

检验或 LSD-t 检验;一致性检验采用组内相关系数(intraclass correlation efficient,ICC)分析。ICC 值≤0.5 表示一致性较差;0.5 < ICC 值≤0.75 表示一致性中等,0.75 < ICC 值≤0.9 表示一致性较好;ICC 值 >0.9 表示一致性极好。预测效能采用 ROC 曲线分析,AUC >0.9 表示预测效能较高;AUC 成对分析采用 Delong 检验。P < 0.05 为差异有统计学意义。

2　结果

2.1　MM 组与对照组各序列参数测量的一致性

MM 组与对照组各序列参数测量的一致性良好,ICC 值均 >0.75。见表 1。

2.2　MM 组与对照组常规序列信号比及 ADC 值比较

MM 组患者 T1WI 信号比低于对照组(P < 0.05);SPAIR 信号比及 ADC 值高于对照组(P < 0.05);两组间 T2WI 信号比比较,差异无统计学意义(P >0.05)。见表 2。

2.3　对照组与 MM 亚组各序列参数及 MM 亚组组内各参数比较

对照组与 MM 亚组的 T1WI 及 SPAIR 信号比、ADC 值比较,差异均有统计学意义(P < 0.05);MM 亚组内Ⅰ/Ⅱ期分别与Ⅲ期的 ADC 值比较,差异有统计学意义(P < 0.05),Ⅱ期与Ⅲ期的 T1WI 信号比比较,差异有统计学意义(P < 0.05)。见表 3。

表 1　MM 组与对照组各序列参数测量值的一致性($\bar{x} \pm s$)

组别	T1 信号比	T2 信号比	SPAIR 信号比	ADC 值($\times 10^{-3}mm^2/s$)
MM 组(n =35)				
ICC 值	0.918	0.967	0.945	0.805
95% CI	0.843 ~ 0.958	0.935 ~ 0.983	0.893 ~ 0.972	0.647 ~ 0.897
F 值	23.327	59.244	35.171	9.251
对照组(n =43)				
ICC 值	0.804	0.922	0.945	0.763
95% CI	0.665 ~ 0.889	0.861 ~ 0.957	0.900 ~ 0.970	0.602 ~ 0.864
F 值	9.184	24.642	35.217	7.426

* F 值对两组测量数据的 ICC 分析使用真值 0 的 F 检验。

表 2　MM 组与对照组常规序列信号比及 ADC 值比较($\bar{x} \pm s$)

参数	MM 组(n =35)	对照组(n =43)	t/Z 值	P 值
T1WI 信号比	1.77 ±0.12	2.14 ±0.15	-12.002	<0.001
T2W 信号比	4.00 ±0.64	3.93 ±0.60	0.485	0.629
SPAIR 信号比	2.72 ±0.39	2.09 ±0.30	5.852	<0.001
ADC 值($\times 10^{-3}mm^2/s$)	0.65 ±0.08	0.45 ±0.05	7.365	<0.001

表 3　对照组与 MM 亚组各序列参数及 MM 亚组组内各参数比较($\bar{x} \pm s$)

项目	对照组(n =43)	MM 组			F/Z 值	P 值
		Ⅰ期(n =7)	Ⅱ期(n =11)	Ⅲ期(n =17)		
T1WI 信号比	2.14 ±0.15	1.66 ±0.12①	1.73 ±0.10①	1.83 ±0.09①②	55.374	<0.001
T2WI 信号比	3.93 ±0.60	4.29 ±0.82	4.15 ±0.62	3.79 ±0.52	1.535	0.213
SPAIR 信号比	2.08 ±0.30	2.55 ±0.31①	2.75 ±0.44①	2.77 ±0.39①	34.922	<0.001
ADC 值($\times 10^{-3}mm^2/s$)	0.44 ±0.05	0.60 ±0.08①	0.62 ±0.07①	0.68 ±0.06①②③	74.280	<0.001

①P <0.05,与对照组比较;②P <0.05,与Ⅰ期比较;③P <0.05,与Ⅱ期比较。

2.4　各序列信号比及 ADC 值对 MM 的诊断价值

ROC 曲线分析显示 AUC 结果,ADC 值的(0.987) > T1WI 信号比(0.980) > SPAIR 信号比(0.877) > T2WI 信号比(0.530);T2WI 信号比的 AUC 比较,差异无统计学意义(P >0.05)。见表 4。

表 4　各序列信号比及 ADC 值对 MM 的诊断价值

序列	敏感度	特异度	AUC 值	约登指数	截点值	95% CI	Z 值	P 值
T1WI 信号比	0.971	0.930	0.980	0.901	1.93	0.919 ~ 0.998	39.277	<0.001
T2WI 信号比	0.343	0.791	0.530	0.133	4.31	0.413 ~ 0.644	0.437	0.662
SPAIR 信号比	0.686	0.977	0.877	0.662	2.49	0.795 ~ 0.948	10.475	<0.001
ADC 值	0.943	0.953	0.987	0.896	0.52	0.930 ~ 1.000	57.019	<0.001

2.5　各序列信号比及 ADC 值对 MM 的诊断效能

T1WI 信号比与 ADC 值诊断效能基本一致(P >0.05);SPAIR 信号比与 T1WI 信号比、ADC 值的 AUC 比较,差异有统计学意义(P < 0.05),其诊断效能低于后两者。见表 5。

2.6　MM 组与对照组各序列图像

MM 组与对照组常规序列及 DWI 图像、DWI 负相图和 ADC 图像,MM 组 T1WI 呈明显低信号,SPAIR 呈高信号,DWI 呈高信号(负相图呈明显低信号),对应的 ADC 图像呈稍高信号。见图 1。

表 5　各序列信号比及 ADC 值对 MM 的诊断效能

项目	AUC 值	95% CI	Z 值	P 值
T1WI 信号比 ~ SPAIR 信号比	0.093	0.180 ~ 0.168	1.976	0.015
T1WI 信号比 ~ ADC 值	0.007	-0.022 ~ 0.037	0.464	0.643
SPAIR 信号比 ~ ADC 值	0.100	0.027 ~ 0.172	2.704	0.007

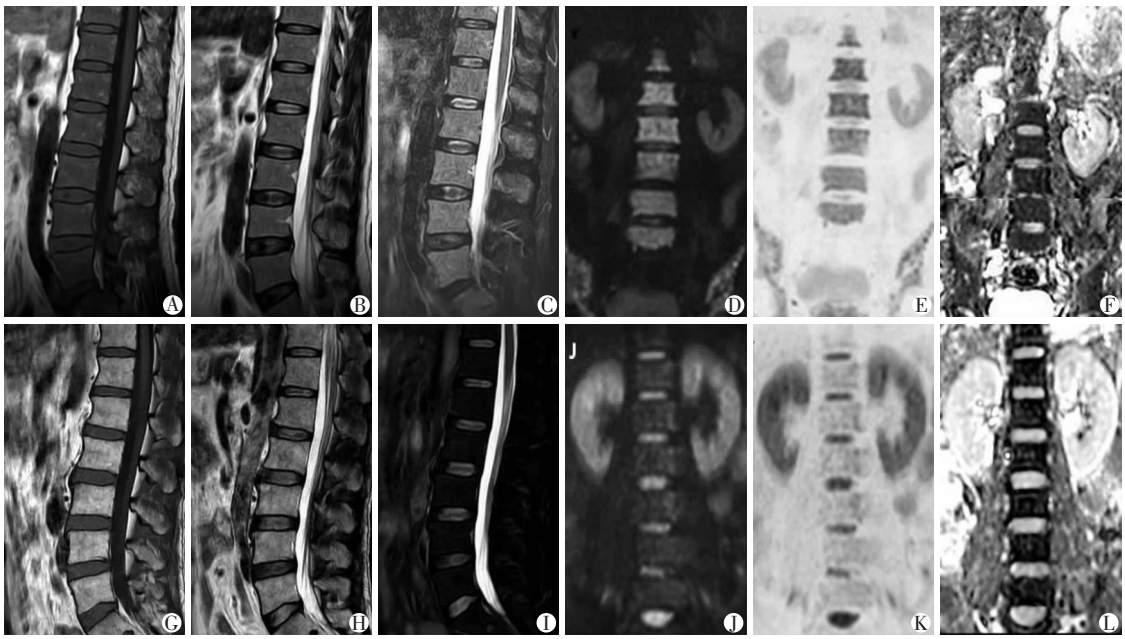

图 1 MM 组与对照组各序列图像

A-F. 58 岁的 MM 男性患者 T1WI、T2WI 及 SPAIR 序列、ADC 图像、DWI 负相图及 DWI(b=800)图;G-L. 63 岁的正常成年男性腰椎对应序列图像。MM 组腰椎 T1WI 呈明显低信号、SPAIR 呈高信号,DWI 呈明显高信号、负相图(类 PET 图像)为低信号,ADC 图呈稍高信号;MM 组与对照组 T2WI 图像对比度不明显。

3 讨论

MRI 具有多参数、多功能成像且无电离辐射等优势,国际骨髓瘤工作组(IMWG)指南中已将 MRI 已成为诊断 MM 的重要检查手段,比 PET/CT 更敏感[10]。

本研究结果显示,MM 亚组的 T1WI 信号均低于对照组($P<0.05$),且有较高的敏感度(0.97)和特异度(0.93),亦有较好的视觉对比,易检出 MM 病灶(图 1A)。骨髓 MRI 信号的主要受脂肪和水含量影响,红骨髓随年龄增长逐渐被富含脂肪的黄骨髓取代[11]。本研究对照组年龄为(66.51 ± 6.94)岁,因此 T1WI 呈明显高信号。MM 中骨髓组织被富含水分的浆细胞取代,Shah 等[12]研究表明,当 MM 中浆细胞百分比 >50% 时,T1WI 信号明显减低,与正常中老年人富含黄骨髓的 T1WI 高信号形成鲜明对比[13]。此外,MM 各亚组间分析结果显示 I 期与 III 期患者 T1WI 信号比差异有统计学意义,亦可能与浆细胞浓度有关,因此,T1WI 作为检测 MM 的常规序列是不可或缺的,或在分期中有一定的提示意义。

SPAIR 序列通过脂肪抑制进而突出显示 MM 患者骨髓浸润的高信号病灶,MM 病变脂肪抑制 T2 信号强度与浆细胞浓度呈正相关,浆细胞百分比越高,信号强度越高。本研究中 MM 组的 SPAIR 信号比高于对照组($P<0.05$),MM 亚组信号比显示 I 期 < II 期 < III 期,尽管组内差异不具有统计学意义,但其诊断特异度较高(0.97),图 1C 显示病灶信号强度高于对照组,有助于 MM 病灶的检出。

T2WI 序列是脊柱检查中常规扫描序列之一,中老年人骨髓信号由于黄骨髓含量高亦呈高信号,而富含水分的浆细胞在 T2WI 序列上亦呈高信号,两者高信号存在重叠[14],难以显示病变的信号特征。本研究两组 T2WI 信号比比较,差异无统计学意义($P>0.05$),且诊断灵敏度及特异度均较低(0.34,0.79),图 1B 中 MM 病灶在 T2WI 图像上视觉对比不明显,因此该序列对诊断 MM 价值有限。

本研究中 MM 组的 ADC 值高于对照组($P<0.05$),且有良好的敏感度(0.93)及特异度(0.95),ADC 截点值为 0.52($\times10^{-3}mm^2/s$)。Messiou 等[15]认为,MM 中 ADC 值增大可能与血管增多和灌注效应增大有关,且灌注效应对 ADC 值的影响大于细胞密度;此外骨髓的独特结构导致了相对矛盾的扩散效应,骨髓中较多的脂肪细胞和较少的游离水导致更低的 ADC 值[16]。Terpos 等[17]的研究结果中,ADC 值高于 0.593($\times10^{-3}mm^2/s$),可诊断弥漫性骨髓瘤,敏感度和特异度均为 100%;Koutoulidis [18]等的研究中,当 ADC 值高于 0.597($\times10^{-3}mm^2/s$)时敏感度及特异度分别为 86%、100%,与本研究结果基本一致。本研究中对 MM 亚组内比较后结果显示,I 期 < II 期 < III 期,III 期分别与 I 期/II 期比较,差异有统计学意义($P<0.05$),赵泽豫等[19]研究中将 II 期与 III 期合并为一组与 I 期进行比较,结果显示 I

期 ADC 值 0.796($\times 10^{-3}$ mm^2/s)小于 II/III 期的 0.830($\times 10^{-3}$ mm^2/s),本研究与其略有差异,可能与分组不同有关。因此 DWI 序列有利于 MM 病灶的检出,ADC 截点值有助于鉴别诊断,或可成为临床分期重要辅助检查。

本研究中,ROC 曲线 *AUC* 成对分析结果显示,ADC 值最大(0.987),与 T1WI(0.980)诊断效能相当($P>0.05$);SPAIR 最小(0.877),与 ADC 值及 T1WI 差异均有统计学意义($P<0.05$),提示其诊断效能低于 ADC 值及 T1WI 序列。原因可能是 MM 中富含水的浆细胞增多、黄骨髓减少,T1WI 上短 T1 脂肪被长 T1 水替代,二者相互作用有利于病灶的检出;此外,MM 中浆细胞增多导致水分子的扩散受限,扩散运动改变早于细胞形态学改变,DWI 可更早显示病灶。亦有研究[20-21]结果表明,T1WI 及 DWI 序列对评估 MM 病灶具有发展前景。因此,T1WI 序列及 DWI 序列(ADC 值)提高病灶检出率,有良好的诊断效能。

综上,T1WI 信号比及 ADC 值对于 MM 的诊断效能较高,且诊断的准确性优于 SPAIR 信号比,ADC 截点值高于 0.52($\times 10^{-3}$ mm^2/s)时有明显差异,联合应用 T1WI 及 ADC 值有利于 MM 的诊断。

参考文献

[1] Dimopoulos M, Terpos E, Comenzo RL, *et al*. International myeloma working group consensus statement and guidelines regarding the current role of imaging techniques in the diagnosis and monitoring of multiple Myeloma[J]. Leukemia, 2009, 23(9): 1545-1556.

[2] 中国抗癌协会血液肿瘤专业委员会,中华医学会血液学分会. 中国多发性骨髓瘤骨病诊治指南(2022 年版)[J]. 中华血液学杂志, 2022, 43(12): 979-985.

[3] Padhani AR, Lecouvet FE, Tunariu N, *et al*. METastasis reporting and data system for prostate cancer: practical guidelines for acquisition, interpretation, and reporting of whole-body magnetic resonance imaging-based evaluations of multiorgan involvement in advanced prostate cancer[J]. European Urology, 2017, 71(1): 81-92.

[4] Lecouvet FE. Whole-body MR imaging: musculoskeletal applications[J]. Radiology, 2016, 279(2): 345-365.

[5] Larbi A, Omoumi P, Pasoglou V, *et al*. Whole-body MRI to assess bone involvement in prostate cancer and multiple myeloma: comparison of the diagnostic accuracies of the T1, short tau inversion recovery (STIR), and high b-values diffusion-weighted imaging (DWI) sequences[J]. European Radiology, 2019, 29(8): 4503-4513.

[6] Rajkumar SV, Dimopoulos MA, Palumbo A, *et al*. International Myeloma Working Group updated criteria for the diagnosis of multiple myeloma[J]. The Lancet Oncology, 2014, 15(12): e538-e548.

[7] Torkian P, Mansoori B, Hillengass J, *et al*. Diffusion-weighted imaging (DWI) in diagnosis, staging, and treatment response assessment of multiple myeloma: a systematic review and meta-analysis[J]. Skeletal Radiology, 2023, 52(3): 565-583.

[8] 王明,刘莹,王亚丽,等. 全身磁共振扩散加权成像对多发性骨髓瘤的诊断价值[J]. 河北医科大学学报, 2022, 43(2): 198-202.

[9] 孙照勇,张海波,李烁,等. 多发性骨髓瘤多种磁共振成像序列图像质量的比较[J]. 中国医学科学院学报, 2015, 37(1): 50-54.

[10] Lee K, Park HY, Kim KW, *et al*. Advances in whole body MRI for musculoskeletal imaging: Diffusion-weighted imaging[J]. Journal of Clinical Orthopaedics and Trauma, 2019, 10(4): 680-686.

[11] Dutoit JC, Verstraete KL. Whole-body MRI, dynamic contrast-enhanced MRI, and diffusion-weighted imaging for the staging of multiple myeloma[J]. Skeletal Radiology, 2017, 46(6): 733-750.

[12] Shah LM, Hanrahan CJ. MRI of spinal bone marrow: part I, techniques and normal age-related appearances[J]. AJR American Journal of Roentgenology, 2011, 197(6): 1298-1308.

[13] Dutoit JC, Vanderkerken MA, Anthonissen J, *et al*. The diagnostic value of SE MRI and DWI of the spine in patients with monoclonal gammopathy of undetermined significance, smouldering myeloma and multiple myeloma[J]. European Radiology, 2014, 24(11): 2754-2765.

[14] Koppula B, Kaptuch J, Hanrahan CJ. Imaging of multiple myeloma: usefulness of MRI and PET/CT[J]. Seminars in Ultrasound, CT and MRI, 2013, 34(6): 566-577.

[15] Messiou C, Kaiser M. Whole-body imaging in multiple myeloma[J]. Magnetic Resonance Imaging Clinics of North America, 2018, 26(4): 509-525.

[16] Winfield JM, Poillucci G, Blackledge MD, *et al*. Apparent diffusion coefficient of vertebral haemangiomas allows differentiation from malignant focal deposits in whole-body diffusion-weighted MRI[J]. European Radiology, 2018, 28(4): 1687-1691.

[17] Terpos E, Koutoulidis V, Fontara S, *et al*. Diffusion-weighted magnetic resonance imaging (DW-MRI) is able to distinguish diffuse from normal MRI pattern of marrow involvement in patients with multiple myeloma[J]. Blood, 2014, 124(21): 3461.

[18] Koutoulidis V, Fontara S, Terpos E, *et al*. Quantitative diffusion-weighted imaging of the bone marrow: an adjunct tool for the diagnosis of a diffuse MR imaging pattern in patients with multiple myeloma[J]. Radiology, 2017, 282(2): 484-493.

[19] 赵泽豫. 全身磁共振定量参数在多发性骨髓瘤中的临床应用[D]. 郑州:郑州大学, 2023.

[20] Torkian P, Azadbakht J, Bonaffini PA, *et al*. Advanced imaging in multiple myeloma: new frontiers for MRI[J]. Diagnostics (Basel, Switzerland), 2022, 12(9): 2182.

[21] 王亚丽,刘莹,王明,等. 全身扩散加权成像对多发性骨髓瘤化疗后疗效评估[J]. 实用放射学杂志, 2022, 38(9): 1508-1512.

(**收稿日期**:2024-07-25　　**修回日期**:2024-10-09)